The University of Osaka
Institutional Knowledge Archive

| | |
|---|---|
| Title | 3D true FISP法を用いた冠動脈MRアンギオ |
| Author(s) | 東, 将浩; 山田, 直明; 堀, 祐郎 他 |
| Citation | 日本医学放射線学会雑誌. 2002, 62(9), p. 490-491 |
| Version Type | VoR |
| URL | https://hdl.handle.net/11094/16716 |
| rights | |
| Note | |

*The University of Osaka Institutional Knowledge Archive : OUKA*

https://ir.library.osaka-u.ac.jp/

The University of Osaka

# 3D true FISP法を用いた冠動脈MRアンギオ

東　将浩[1)]　山田　直明[1)]　堀　祐郎[1,2)]
平井　伸彦[1)]　田中　良一[1)]　岡本　淳[3)]

1)国立循環器病センター放射線診療部　2)新潟大学医学部放射線科　3)シーメンス旭メディテック

## Single Breath-hold Three-dimensional MR Coronary Angiography with True FISP

Masahiro Higashi[1)], Naoaki Yamada[1)], Yoshiro Hori[1,2)], Nobuhiko Hirai[1)], Ryoichi Tanaka[1)], and Jun Okamoto[3)]

Single breath-hold MR coronary angiography with three-dimensional (3D) true FISP was performed in 6 volunteers. Every scan was performed in a single breath-hold, and no contrast material was used. The length of visualized vessels was 12.2±1.2 cm for the RCA and 6.6±1.1 cm for the LAD. The signal-to-noise ratio and contrast-to-noise ratio were 22.8±6.8 and 17.5±7.1, respectively. MR coronary angiography with 3D true FISP has the potential to obtain good coronary angiograms for the screening of coronary artery disease.

*Research Code No.: 507.9*

***Key words:*** *Coronary arteries, MR angiography, Three-dimensional data acquisition*

*Received March 11, 2002; revision accepted July 21, 2002*

1) Department of Radiology, National Cardiovascular Center
2) Department of Radiology, Niigata University School of Medicine
3) Siemens-Asahi Medical Technologies, Ltd.

別刷請求先
〒565-8565　大阪府吹田市藤白台5-7-1
国立循環器病センター放射線診療部
東　将浩

## はじめに

近年MRIによる冠動脈アンギオが開発され[1)]，撮影方法も当初の2Dだけでなく，3Dも可能となってきた．しかし従来の3D撮影法は撮影時間が長く，造影剤を併用しない限り呼吸停止下での撮影は困難であった[2)]．安静呼吸下にて撮影するため，呼吸によるアーチファクトを減らす目的で，呼吸ナビゲーターや呼吸補正の併用などがされている[3)]．

一方，FLASH法よりも高速撮影が可能なtrue FISP法を用いれば，撮影時間を大幅に短縮できる．データ収集の3D化と脂肪抑制の併用により，一回の呼吸停止下で冠動脈の三次元MRアンギオを得ることができる．この3D true FISP法を利用した冠動脈アンギオの初期経験を報告する．

## 方　法

男性ボランティア6名(平均年齢36±14才)に対して3D true FISP法を用いた冠動脈アンギオを施行した．使用装置はSiemens社製MAGNETOM Symphony Quantum gradient (1.5T)，前胸部に配置したbody array coil単独あるいは背側のspine array coilを組み合わせて用いた．おもな撮影パラメーターは，TR/TE/FA = 3.8 msec/1.9 msec/70°，FOV = 28～30cm，matrix = 256 × 144，segmentation = 24 or 36，スラブ厚 = 20mm，partition = 12，voxel size =1.1～1.2 × 1.9～2.1 × 3.4mmであった．データ収集時間は24ないし36心拍であった．化学シフト選択法による脂肪抑制法を併用した．

撮影はすべて呼吸停止下で行った．まず始めに2D true FISP法を用いて冠動脈全体を含むように，10枚程度の横断像を撮影した．これを元に，右冠動脈(RCA)を最も良く含むdouble oblique断をMPR法で決定した．次いで，3D true FISP法を用いこのdouble oblique断を中心とする範囲を撮影し，これを右冠動脈の基準とした(Fig. 1)．左冠動脈に関しては，まず2D true FISP法にて左冠動脈起始部を含むような冠状断像を撮影した．次いで3D true FISP法を用いて左冠動脈主幹部(LMT)，前下行枝(LAD)近位を含むような横断像を撮影し，これを左冠動脈の基準とした．さらにそれに直交するoblique像の撮影を追加した．

RCA，LADそれぞれで描出できた血管長を求めた．さらに近位部(AHA分類セグメント1, 2, 6)において，冠動脈の信号対雑音比(SNR)，コントラスト対雑音比(CNR)を求めた．SNRは冠動脈内の信号強度を周囲肺野の信号の標準偏差で除して求めた．CNRは冠動脈の信号強度から周囲脂肪組織の信号強度を減算し，周囲肺野の信号の標準偏差で除して求めた．長方形FOVのため，体外での信号の計測が困難なため，肺野の信号で代用した．

## 結　果

全例で良好な冠動脈MRAを得た．5名のボランティアでRCAの追跡を行い，3名のボランティアでLADの追跡を行った．描出された血管長はRCAで12.2±1.2cm，LADは左冠動脈主幹部を含め6.6±1.1cmだった．また冠動脈のSNRは22.8±6.8，CNRは17.5±7.1であった．

## 考　察

本法においてRCAではAHA分類のセグメント3，LADはセグメント7まで描出可能であり，SNR，CNRとも良好であった．本法と同様の冠動脈MRAはすでにいくつか報告されている[4]．true FISP法を用いて良好な画像を得るためには，均一な磁場と高性能の傾斜磁場を有する装置が必要であり，過去の報告でもそのような装置を使用している(Siemens社製，MAGNETOM Symphony Sonata gradient, maximum slew rate 200 T/m/s)．今回われわれはそれに次ぐ装置を使用したが(maximum slew rate 125 T/m/s)，良好な冠動脈MRAを得ることができた．

本法は3Dで撮影しているため，血管の蛇行により冠動脈が一つの面内に納まらない場合でも，隣り合う断面での血管の連続性の確認が可能である．造影剤を使わないため，より非侵襲的であり，繰り返し撮影が可能となる．したがって，多方向からの観察や，より末梢への冠動脈の追跡も行え，虚血性心疾患のスクリーニング検査としての発展が期待できる．

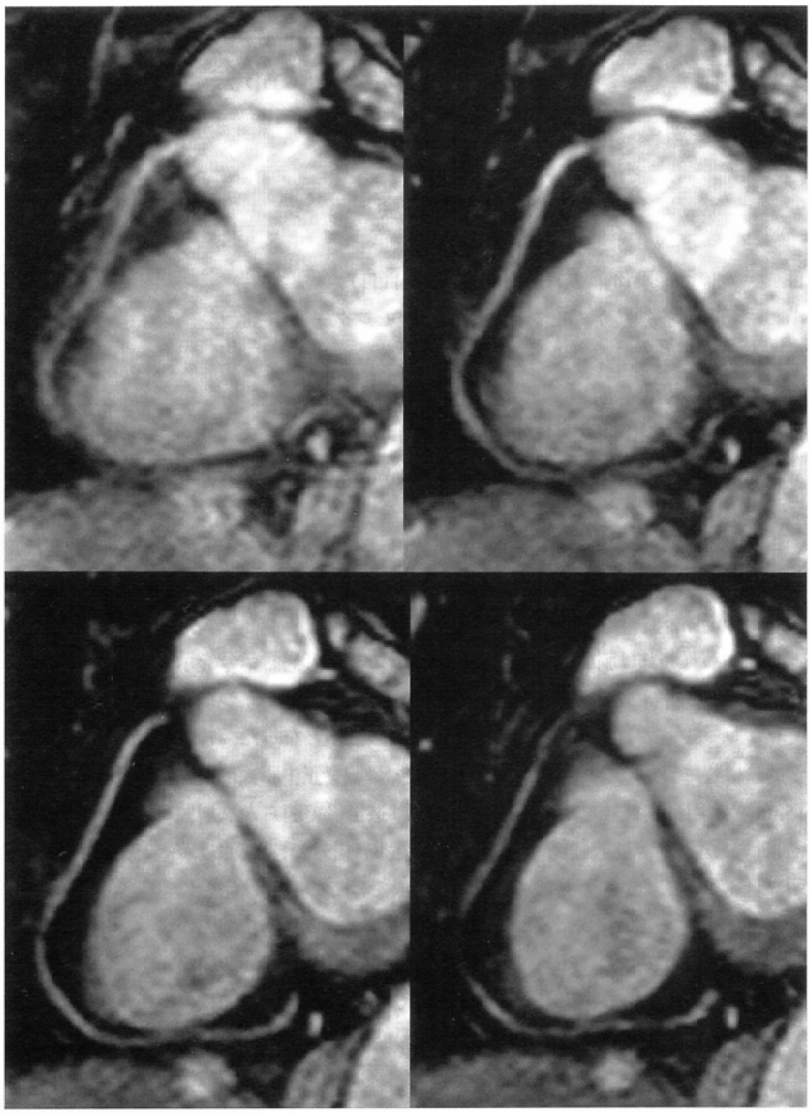

Fig. 1　A 31-years-old male.
3MR coronary angiography with 3D true FISP. Four consecutive images of the right coronary artery are shown out of 12 sections that were obtained in a single breath-hold.

## 文　献


1) Edelman RR, Manning WJ, Burstein D, et al: Coronary arteries; Breath-hold MR angiography. Radiology 181: 641–643, 1991
2) Goldfarb JW, Edelman RR: Coronary arteries; Breath-hold, gadolinium-enhanced, three dimensional MR angiography. Radiology 206: 830–834, 1998
3) Danias PG, McConnell MV, Khasgiwala VC, et al: Prospective navigator correction of image position for coronary MR angiography. Radiology 203: 733–736, 1997
4) Deshpande VS, Shea SM, Laub G, et al: 3D magnetization-prepared true-FISP: A new technique for imaging coronary arteries. Magn Reson Med 46: 494–502, 2001