The University of Osaka
Institutional Knowledge Archive

Title	消化管造影検査におけるコンピュータラジオグラフィ画像圧縮の検討
Author(s)	内田, 和彦
Citation	日本医学放射線学会雑誌. 1996, 56(7), p. 482-489
Version Type	VoR
URL	https://hdl.handle.net/11094/16717
rights	
Note	

The University of Osaka Institutional Knowledge Archive : OUKA

https://ir.library.osaka-u.ac.jp/

The University of Osaka

消化管造影検査における
コンピュータラジオグラフィ画像圧縮の検討

内田　和彦

産業医科大学放射線科学教室

Evaluation of Data Compression in Gastrointestinal Examinations Using Computed Radiography

Kazuhiko Uchida

The purpose of this study was to evaluate the clinical utility of Type III irreversible data compression of computed radiography (CR) in gastrointestinal examinations. Simulated gastric lesions created on a specially made phantom gastric mucosa as well as normal and abnormal cases selected from upper gastrointestinal radiographic examinations and barium enemas were used. Twenty-five sets of original and compressed CR images were obtained for each category of normal and abnormal cases. Visual ranking and a receiver operating characteristic (ROC) study using these images were carried out by 5 radiologists. By visual ranking, deterioration of image quality on the compressed images was recognized in 32.8 to 58.4% of the phantom gastric mucosa images, 23.2 to 75.2% of the upper gastrointestinal examinations, and 21.6 to 81.6% of the barium enemas. However, this deterioration was subtle and the analysis of ROC curves revealed no significant difference in detectability of the lesion between original and compressed images. It is concluded that this Type III irreversible data compression is clinically applicable and useful in gastrointestinal examinations using CR.

Research Code No. : *207.1*

Key words : *Computed radiography, Data compression, GI study*

Received Jul. 14, 1995 ; revision accepted Sep. 6, 1995

Department of Radiology, University of Occupational and Environmental Health

はじめに

最近従来のfilm-screen (F-S) 法に代わってcomputed radiography (CR) を始めとするデジタル画像が広く普及しつつある．これはデジタル画像では常に安定した画像が得られ，また保管・伝達などにも優れることがその主な理由である．特に画像の保管については収納スペースを大幅に削減できるほか，長期保管してもデジタル信号化された画像データは画質の劣化を生じない点で従来のF-S法より遥かに優っている．このデータの保管には通常光ディスクが用いられているが，データ量はフィルム1枚あたり数MBもあり，生データをそのまま保存することは実用的でない．従って実際には画像データに圧縮処理がなされた上で保存されているが，その圧縮された画像についての臨床的評価はまだ十分に行われているとはいえないのが現状である．われわれの施設ではすでに胸部CRのデータ圧縮については報告している[1]．今回は上部消化管造影検査および注腸造影検査について圧縮画像の臨床的評価を行ったので報告する．

対象と方法

1．撮影方法と圧縮方法について

使用したCR装置はFCR9000システム（富士フィルム）で，イメージングプレートはST-V (size 25.2×30.3cm, 1670×2010 matrix, 10bits, pixel size 150μm) である．X線撮影装置は東芝DTW-220AおよびDBW-220Aで，フォトタイマーを使用し90KV前後，320または400mAの条件で撮影した．焦点イメージングプレート距離は120cmで10：1の移動格子を使用した．また画像処理条件は，胃粘膜ファントムおよび上部消化管造影検査の場合 GA : 1.0, GT : N, GC : 0.3, GS : 0.3, RN : 8, RT : U, RE : 0.5と設定し，注腸造影検査の場合にはREのみ1.0に変更している．

硫酸バリウムは，ファントムおよび上部消化管造影検査ではバリトップゾル150（150W/V%）を，注腸造影検査ではネオダルムゾル（79W/V%）を使用した．

このFCR9000システムにはX線画像の濃度（デジタル値）が急激には変化しないことを利用した予測符号化を用いて

Type I, II, IIIの3種類の画像圧縮方式が備わっている[2), 3)]．今回の検討ではその中でも補間符号化により最も高圧縮率が得られるType III圧縮方式を使用した．この圧縮方式はFig.1に示すように2×2マトリックスの画素値を平均圧縮した後，主データとこの主データから内挿予測された補間データとを分離し，前値予測およびハフマン符号化を使用し圧縮する方法で，平均圧縮率は約1/20である．

2．胃粘膜ファントムによる基礎的検討

胃粘膜ファントムの作成は村上[4)]の方法に基づき，10cm四方に裁断した発泡スチロールの表面を薄く削り胃小区に類似した構造を描出した．表面に径5mm大，高さ2mm以下の小隆起を木工ボンドで作成しこれを隆起性疑似病変のファントムとした．また陥凹についても同様の大きさの浅い陥凹を作成し陥凹性疑似病変のファントムとした．正常ファントム像25例，隆起ファントム像25例，陥凹ファントム像25例をそれぞれのファントム表面にバリウムを薄く塗った後，人体ファントムの下に配置し撮影した．なお胃粘膜ファントムの辺縁1cm以内には病変を作成していない．その後それぞれについて原画像・圧縮画像の2枚をレーザープリンタで現像した(Fig.2, Fig.3)．

1)画質の評価

正常25例，異常(隆起25例・陥凹25例)50例の計75例について，正常例では胃小区の描出，異常例では病変部の辺縁について原画像と圧縮画像との比較・評価を行った．

方法は原画像，圧縮画像の2枚1組の画像をat randomに2段シャーカステンの上下に並べ，経験7年以上の5人の放射線科専門医に，どちらが原画像かは知らせず上下の画像について比較させ，1)上段が明らかに優れる 2)上段がやや優れる 3)同等である 4)下段がやや優れる 5)下段が明らかに優れる，の5段階評価を行わせた．この際比較のためフィルムを左右に並べ替えて見ることは制限せず各評価者にゆだねた．そして得られた評価結果は

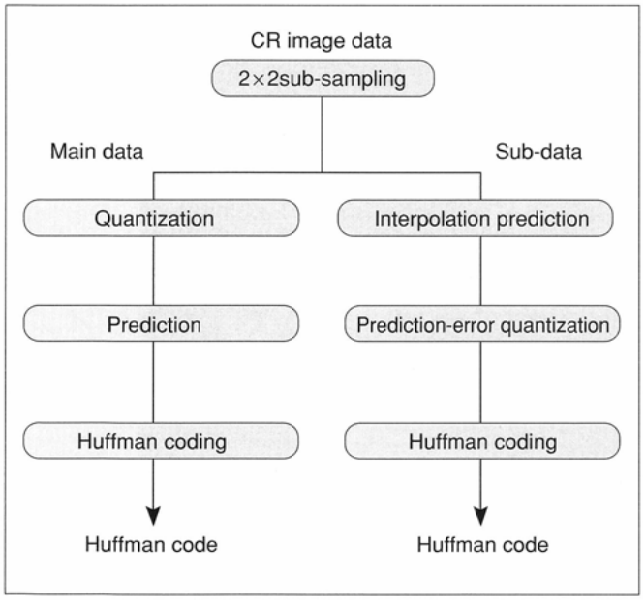

Fig.1　Flow chart of Type III hierarchial prediction coding.

1．原画像が明らかに優れる
2．原画像がやや優れる
3．同等である
4．圧縮画像がやや優れる
5．圧縮画像が明らかに優れる

の5段階評価に修正した．有意差検定には中央値検定法を用いた．

2)ROC解析

a)隆起

正常25例(原画像25枚・圧縮画像25枚)と隆起ファントム25例(原画像25枚・圧縮画像25枚)を用いて連続確信度法[5)]によるROC解析を行った．まず事前に0点(明らかに異常信号は見られない)，50点(どちらともいえない)，100点(明らかに異常信号が見られる)の3枚のフィルムを提示し信号認識のトレーニングを行った後，計100枚のフィルムを順次at randomに15～30秒程度提示し異常信号(隆起)の有無について0～100点の点数評価を行わせた．ただし読みとり順序効果を除去するため原画像と圧縮画像が混在するように配列した．また観察者は画質評価同様5人の放射線科専門医で，観察環境はできる限り一定を保つよう心がけた．観察結果はMetzのLABROCを用いて各観察者のROC曲線およびその曲線下面積(Az)を算出し，原画像と圧縮画像についてPaired-t検定による有意差検定を行った．

b)陥凹

正常25例と陥凹ファントム25例を用いて隆起例と同様に連続確信度法によるROC解析を行った．ここでも各観察者ごとのAzを求め有意差検定を行った．

3．上部消化管造影検査臨床例についての検討

対象は1994年4月から9月までに産業医科大学病院放射線科において上部消化管造影が施行された症例の中から，正常25例(男性7名，女性18名，22～75歳，平均49歳)は任意に，異常25例(男性17名，女性8名，27～84歳，平均64歳)は胃体下部から前庭部に病変を有する症例を選択した．正常例は複数の放射線科医が合議で「正常」と判定した症例で，この25例中ほぼ同時期に内視鏡検査を施行したものはなかった．また異常例の内訳は，進行胃癌7例，早期胃癌7例，胃潰瘍(含瘢痕)4例，過形成性ポリープ2例，びらん性胃炎3例，異所性膵1例，膵癌の胃壁浸潤1例の計25例である．この内びらん性胃炎については上部消化管造影検査をgold standardとし，臨床症状を加味した上で複数の放射線科医の合議に基づき診断した．その他の異常例については，内視鏡あるいは手術により組織学的に確認されている．

1)画質の評価

「正常」と判定された25例につき，前庭部空気少量2重造影像，背臥位2重造影正面像および第一斜位像の計3体位を対象とし，前庭部の胃小区の描出(Fig.4)について原画像と圧縮画像を比較検討した．胃体部は胃小区を評価することがしばしば困難なので粘膜ヒダの性状について検討した．体位は右側臥位像およびシャツキー体位像を対象とし

て使用し，壁輪郭についても観察した．食道についても同様に検討を加えた．

さらに異常25例(Fig.5)についても，病変部性状の評価を行うため最も病変が描出されているフィルムを用い，あらかじめ病変部を円形領域で指定した後，病変の辺縁，内部性状について評価を行った．

検討方法はファントム例と同様原画像・圧縮画像の2枚1組のフィルムを5人の放射線科専門医に比較させ，その結果から1.原画像が明らかに優れる～5.圧縮画像が明らかに優れる，の5段階評価を得た．有意差検定には中央値検定法を用いた．

2)ROC解析

正常25例と異常25例を用いて連続確信度法によるROC解析を行った．評価するフィルムは基本的に1例につき前庭部空気少量2重造影像，背臥位2重造影正面・第一斜位像の3枚とした．このため評価対象が原画像150枚・圧縮画像150枚計300枚となり，評価は1週間の間隔を開け2回に分けて行った．まず正常例，異常例計50例から各々任意に半数を取り出し第1回目の評価を行い，残り半分を1週間後に評価した．ここでも原画像と圧縮画像が混在するよう配列している．観察環境や観察条件および学習についてはファントム例と同様である．

4．注腸造影検査臨床例についての検討

対象は1994年4月から9月までに産業医科大学病院放射線科において注腸造影が施行された症例の中から，正常25例(男性17名，女性8名，24～65歳，平均48歳)は任意に，異常25例(男性17名，女性8名，26～77歳，平均57歳)は適宜選択した．正常例は複数の放射線科医が合議で「正常」と判定したもので，この25例中ほぼ同時期に内視鏡を施行したものはなかった．また異常例の内訳は，進行癌10例，早期癌1例，腺腫8例，潰瘍性大腸炎2例，虚血性腸炎1例，腸結核1例，放射線腸炎1例，日本住血吸虫1例の計25例で

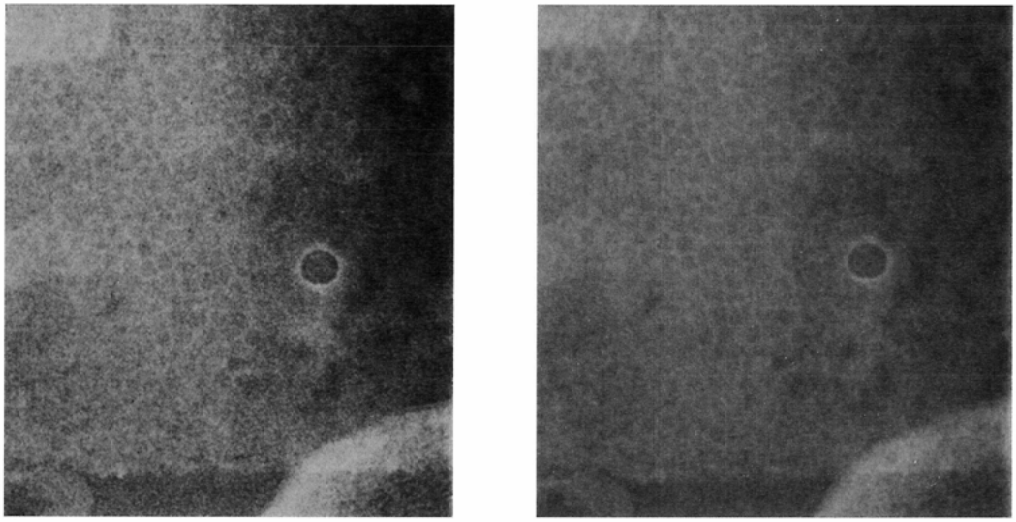

(A) (B)

Fig.2 CR image of simulated elevated lesion on the phantom.
(A)original image. (B)Type III compressed image.

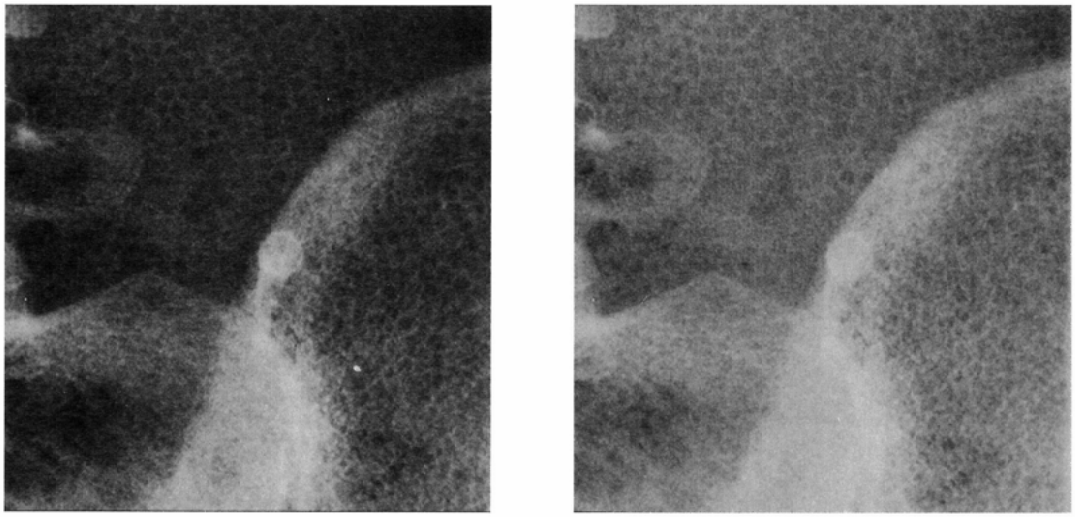

(A) (B)

Fig.3 CR image of simulated depressed lesion on the phantom.
(A)original image. (B)Type III compressed image.

ある．この異常例については全例内視鏡あるいは手術により組織学的に確認されている．

1)画質の評価

「正常」と判定された25例につき，横行結腸，直腸正面・側面の計3体位を対象とし，横行結腸では無名溝の描出(Fig.6)について，また直腸ではその壁輪郭について原画像と圧縮画像を比較検討した．

更に異常25例(Fig.7)についても，病変部を円形領域で指定した後，その辺縁，内部性状について評価を行った．

評価方法，観察者は上部消化管臨床例の検討と同様である．

2)ROC解析

正常25例と異常25例を用いて連続確信度法によるROC解析を行った．評価するフィルムは基本的に1例につき横行結腸，直腸正面・側面を撮影した3枚とし，異常のある症例は必ず病変部が画像内に含まれていることを確認している．評価方法や観察者は上部消化管臨床例の検討と同様である．

結　　果

1．胃粘膜ファントムによる基礎的検討

1)画質の評価

結果をTable 1に示した．胃小区の描出や隆起・陥凹病変の辺縁について，すべての評価項目で統計学的に原画像が有意差($p < 0.05$)を持って優れる，という結果であった．しかし「1.原画像が明らかに優れる」としたものは陥凹辺縁部の評価で0.4％に見られたのみであり，「原画像がやや優れる」～「同等」という評価が多くを占め，また少数ではあるが「4.圧縮画像がやや優れる」を選択した例も認められている．

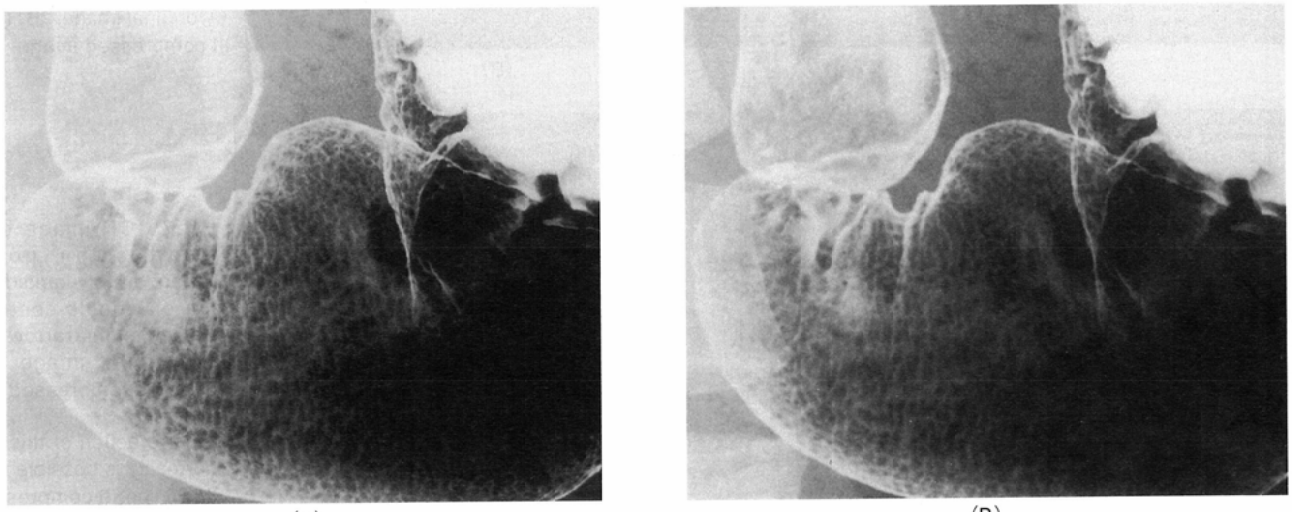

(A)　(B)

Fig.4　CR image of areae gastricae of the gastric antrum on double-contrast supine right anterior oblique view.
(A)original image. (B)Type III compressed image.

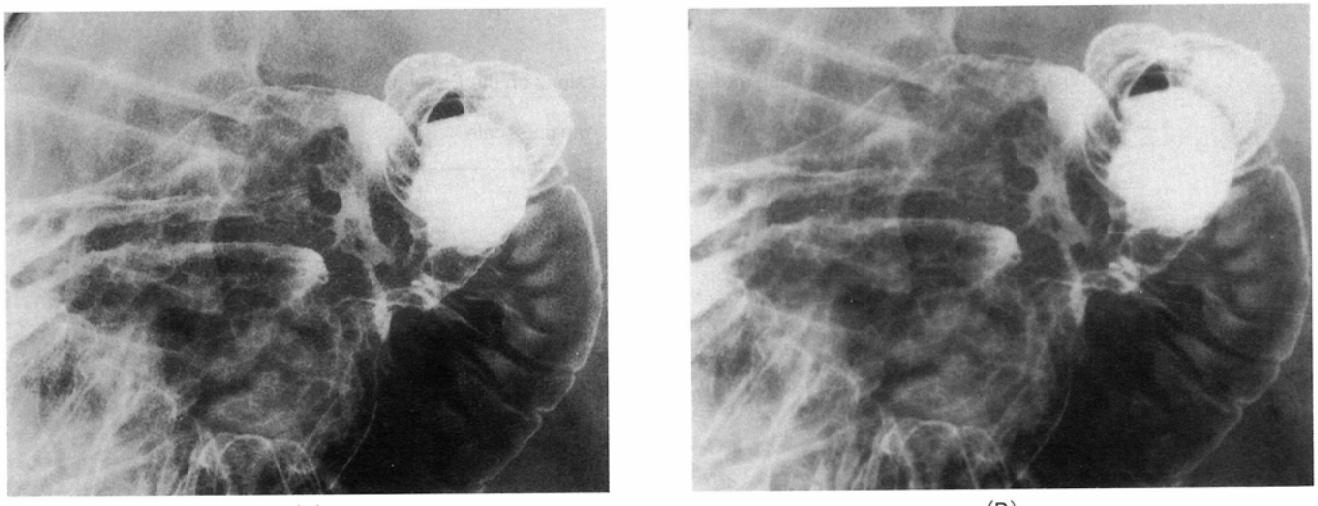

(A)　(B)

Fig.5　CR image of early gastric cancer(IIa + IIc type)on double-contrast prone view.
(A)original image. (B)Type III compressed image.
The deterioration of the image quality on the Type III compressed image is recognizable only in comparison with the original image, but the difference is subtle.

2)ROC解析

a)隆起

ROC解析では曲線下の面積(Az)がその検出能・診断能を示すとされている[5),6)]が，Table 2に5名の観察者毎およびその平均のAzを示した．平均のAzは原画像で0.965，圧縮画像で0.933であり，統計学的に有意差が認められなかった．

b)陥凹

各観察者毎のAzをTable 3に示した．平均のAzは原画像で0.840，圧縮画像で0.788と原画像がやや良好な値を示すもののこれも統計学的には有意差が認められなかった．

2．上部消化管造影検査臨床例についての検討

1)画質の評価

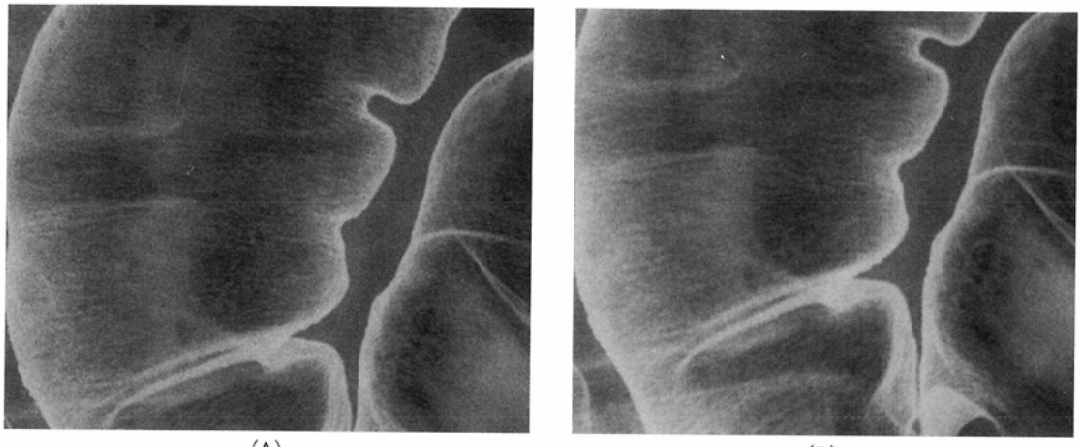

(A) (B)

Fig.6 CR image of innominate grooves of transverse colon on double-contrast barium enema.
(A)original image. (B)Type III compressed image.

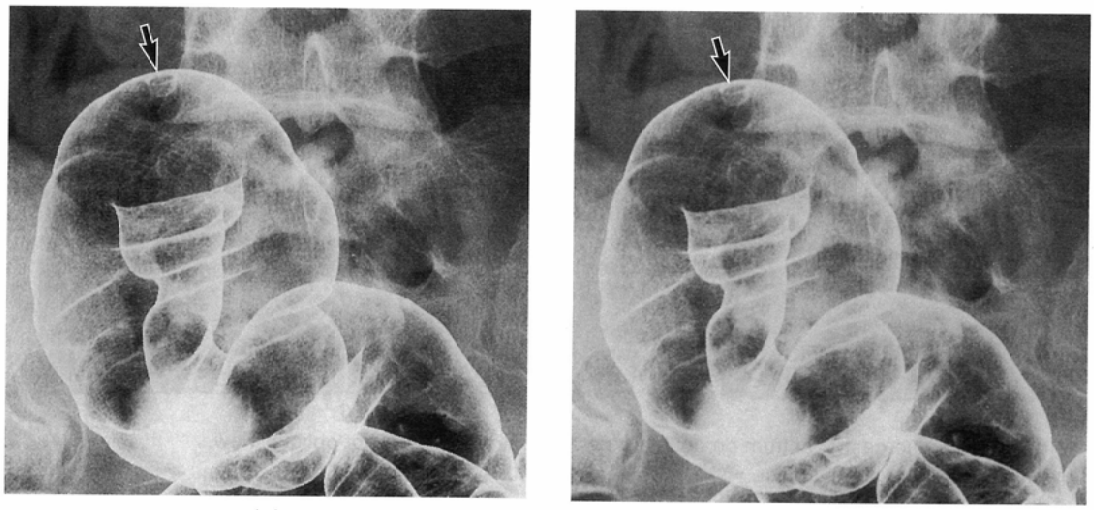

(A) (B)

Fig.7 CR image of a small colon polyp (adenoma)of sigmoid colon on double-contrast barium enema(arrow).
(A) original image (B) Type III compressed image.
The detection of this abnormality is possible with this Type III compressed image. The contour of the colon is slightly degraded on the Type III compressed image.

Table 1 Visual Ranking of Areae Gastricae and Simulated Lesions on the Phantom

	ranking scale				
	1	2	3	4	5
areae gastricae	0	58.4	40.0	1.6	0
simulated elevated lesion margin	0	32.8	63.2	4.0	0
simulated depressed lesion margin	0.4	35.2	53.6	10.8	0 (%)

1=original definitely superior to compressed image
2=original superior to compressed image
3=original equal to compressed image
4=compressed image superior to original
5=compressed image definitely superior to original

結果をTable 4に示した．胃小区の描出を始め，すべての評価項目で原画像が有意に優れていた($p < 0.05$)．

特に胃小区の描出については「1.原画像が明らかに優れる」としたものが約11％に認められており，全体の評価としても，「2.原画像がやや優れる」が最も多い結果であった．

食道，右側臥位，シャツキー体位の粘膜性状や壁輪郭では「1.原画像が明らかに優れる」としたものは見られず，「3.同等」という評価が最も多く認められた．

また病変部の性状についても「3.同等」とするものが最も多く，辺縁については「1.原画像が明らかに優れる」としたものは見られなかったが，内部性状に関しては1.6％に認められている．

2)ROC解析

各観察者毎のAzをTable 5に示した．平均のAzは原画像で0.896，圧縮画像で0.860であり，これも統計学的に有意差は認められなかった．

3．注腸造影検査臨床例についての検討

1)画質の評価

結果をTable 6に示した.無名溝の描出を始め，すべての評価項目で原画像が有意に優れていた($p < 0.05$)．

特に横行結腸の無名溝については約18％に，直腸の壁輪郭においては全体の約7％に「1.原画像が明らかに優れる」が選択され，全体でも「2.原画像がやや優れる」という評価が最も多く認められており，画質の劣化が顕著であった．

病変部の性状については「3.同等」とするものが最も多く，辺縁に関しては「1.原画像が明らかに優れる」としたものは見

Table 2　Area under ROC Curves (Az) for Original and Type III Compressed Images of Simulated Elevated Lesions

observer	original	Type III
1	0.977	0.971
2	0.965	0.879
3	0.977	0.973
4	0.934	0.899
5	0.974	0.945
average	0.965	0.933

Table 3　Area under ROC Curves (Az) for Original and Type III Compressed Images of Simulated Depressed Lesions

observer	original	Type III
1	0.837	0.840
2	0.834	0.763
3	0.821	0.793
4	0.854	0.687
5	0.852	0.857
average	0.840	0.788

Table 4　Visual Ranking of Normal and Abnormal Mucosa on Double-Contrast Upper Gastrointestinal Examinations

			ranking scale				
			1	2	3	4	5
nomal	supine	areae gastricae	14.4	60.8	20.8	3.2	0.8
	supine*	areae gastricae	12.8	61.6	23.2	2.4	0
	RAO	areae gastricae	7.2	67.2	23.2	2.4	0
	rt. lateral	mucosa	0	31.2	68.0	0.8	0
		contour	0	48.0	49.6	2.4	0
	Schatzki**	mucosa	0	30.4	69.6	0	0
		contour	0	44.0	56.0	0	0
	esophagography	mucosa	0	35.8	64.1	0	0
		contour	0	46.7	53.3	0	0
mucosal lesions		margin	0	39.2	60.4	0.4	0
		internal structure	1.6	21.6	76.0	0.8	0 (%)

1＝original definitely superior to compressed image
2＝original superior to compressed image
3＝original equal to compressed image
4＝compressed image superior to original
5＝compressed image definitely superior to original
* with a large amount of air
** left anterior oblique view in the semi-erect position

られなかった．ただし内部性状に関しては1.6%に「1.原画像が明らかに優れる」という評価が見られている．

b)ROC解析

各観察者毎のAzをTable 7に示した．平均Azは原画像が0.932，圧縮画像が0.961であり圧縮画像がやや高い値を示したが，統計学的には有意差が認められなかった．

考　　察

デジタル画像の圧縮についての報告の多くは胸部単純X線写真[1), 7)~9)]あるいは乳房撮影[9)]に対する検討であり，硫酸バリウムを使用する上部消化管造影検査および注腸造影検査についての圧縮画像に関する臨床的評価の報告は少ない[10), 11)]．今回，FCR9000に組み込まれている非可逆圧縮方式の一つであるType IIIデータ圧縮法を用い，この2つの造影検査について圧縮画像の臨床的評価を行った．

一般によく知られた圧縮方式としては，DCT(discrete cosine transfer)やベクトル量子化法等があるが，いずれも1/20程度の高圧縮率を得ようとするとデータ伸長の際にブロックアーチファクトのような不自然なアーチファクトを生じるため，複雑な補助処理が必要となってくる．今回用いたType IIIデータ圧縮法では，前値予測やハフマン符号化を用いてCR画像のデジタル値を圧縮するため，上部消化管造影検査や注腸造影検査など複雑な構造からなり，コントラストの大きな画像に対しては同一のデジタル値を持つピクセルが少ないため圧縮率が低くなるが，それでも約1/20という高圧縮がなされる[3), 9)]．しかも再構成時に見られるアーチファクトの発生が比較的少ない点で優れている．しかし，どの圧縮方式においても画質の劣化が最大の問題となる．

発泡スチロールを使用した胃粘膜ファントムによる実験では，圧縮に伴う画質の劣化が軽度見られるものの，微小な異常に関する検出能に関しては両画像間で有意差が認められなかった．これはファントムで作成した異常が，微小胃癌を考慮した5mm大の隆起，あるいは陥凹であることを考え合わせれば，胃小区の見え方に劣化が見られるもののその程度は許容範囲内と考えられる．

臨床例においては，画質は軽度劣化するもののROC解析を用いた診断能については原画像，圧縮画像間に有意差が認められなかった．

画質の劣化に関してさらに詳細に検討すると，胃小区や無名溝という最も微細な構造でその劣化が目立っている．つまり原画像と圧縮画像の比較評価で「原画像が明らかに優れる」を選択した例が7～18%程度認められている．これは圧縮の最初の段階で，まず2×2ピクセルが平均圧縮化される，即ち数値化された4ピクセルの濃度データが均等に分散されることによってコントラストの高い鮮鋭な構造であったものが，ややぼけた像になることが最大の原因であると考えられる．また，人間の視覚がこのような繊細かつ明瞭な構造ほど，ごく軽度の画質の劣化でも容易に認識できることも関与している可能性がある．

今回画質の劣化に関しては，質的診断の観点から病変部

Table 5　Area under ROC Curves (Az) for Original and Type III Compressed Images of Upper Gastrointestinal Examination

observer	original	Type III
1	0.946	0.971
2	0.869	0.784
3	0.888	0.772
4	0.892	0.889
5	0.884	0.882
average	0.896	0.860

Table 6　Visual Ranking of Nomal and Abnormal Mucosa on Barium Enema

		ranking scale				
		1	2	3	4	5
innominate grooves of transverse colon		18.4	50.4	26.4	4.8	0
contour of rectum (supine)		9.6	72.0	15.2	3.2	0
contour of rectum (lateral)		4.8	65.6	26.4	3.2	0
mucosal lesions	margin	0	25.2	73.6	1.2	0
	internal structure	1.6	20.0	76.8	1.6	0 (%)

1=original definitely superior to compressed image
2=original superior to compressed image
3=original equal to compressed image
4=compressed image superior to original
5=compressed image definitely superior to original

Table 7　Area under ROC Curves (Az) for Original and Type III Compressed Images of Barium Enema

observer	original	Type III
1	0.969	0.995
2	0.947	0.958
3	0.900	0.899
4	0.956	0.968
5	0.887	0.983
average	0.932	0.961

の辺縁や内部構造という臨床的に最も重要視される項目についても評価・検討を行った．その結果「原画像が明らかに優れる」としたものは，胃小区や無名溝における判定に比較して極めて少なく，「同等」が多数を占めた．このことは，医師の診断能が広い範囲の画質に順応できる適応性の高いものであり，その診断能に影響が見られるほどの画質の劣化は生じていないことを示しているものと推測される[12]．

このようにファントムおよび臨床例を用いた検討の結果，圧縮画像であっても異常の診断能は原画像と比し有意差がないものと考えられる．上部消化管造影検査および注腸造影検査について，画像データをType IIIデータ圧縮法を用いて圧縮・保存する事は臨床的に許容されると考えられる．

しかし胃小区や無名溝，直腸の壁輪郭の約1割程度に明らかな画質の劣化が見られていることも明確に認識しておく必要がある．このことは今回の検討では見られていないものの，より微細な病変においては，質的診断能に明らかな劣化が見られる症例があり得ることを示唆している．したがって，現時点では日常の個々の診療の現場では必ず原画像データで詳細な評価を行っておくことが臨床的にも重要であると考えられる．あくまでも圧縮画像データは，長期保存および画像転送[13)~15)]の際に活用されるべきであろう．

今後，さらに画像データが増加していくことが予測されるが，保管スペースや費用の問題および画像データの伝送という点からも画像の圧縮は必要不可欠である．今回の検討では消化管造影検査においてもType IIIデータ圧縮法は臨床的にその使用が許容されると考えられたが，今後更に画質の劣化が少ない高圧縮率の圧縮方式の登場が望まれる．

結　　語

1)圧縮画像では，濃度の平均化に伴うコントラストの低下が画質の劣化をもたらす．特に胃小区や無名溝など鮮鋭な構造ほどその影響が顕著であった．しかし，臨床的に最も重要と思われる病変部の性状評価については，原画像が明らかに優れる，と評価したものは稀で，病変の診断に影響を及ぼすほどの画質の劣化はないものと考えられた．

2)異常の検出能をROC解析を用いて検討したが，ファントム例，臨床例ともに原画像，圧縮画像に有意差は認められなかった．

3)画像データをType III圧縮方式で圧縮し保存することは臨床的に許容される，と考えられた．

稿を終えるに当たり，本研究の御指導，御校閲をいただいた産業医科大学放射線科学教室 中田　肇教授に深く感謝致します．また検討に御協力いただいた放射線科学教室 渡辺秀幸講師，江頭完治講師，石野洋一講師，中村克己講師，村上　稔助手に厚く御礼申し上げます．

また，ROC曲線の作成にあたりLABROCを使用させていただいたDr.Metzに厚く御礼申し上げます．

本研究の一部は第54回日本医学放射線学会(1995，名古屋)において発表した．

文　　献

1) Mori T, Nakata H : Irreversible data compression in chest imaging using computed radiography ; an evaluation. J Thorac Imag 9 : 23-30, 1994
2) 石田正光：デジタル画像処理.富士メディカルレビューNo.1：21-46，1993
3) 日本放射線技師会編：診療画像学I－デジタル画像の基礎と臨床－．p.81-151，マグプロス出版，1991
4) 村上　稔：胃X線検査におけるcomputed radiographyの有用性の評価－ファントム実験および臨床例における検討－．日本医放会誌 55：651-658，1995
5) 日放技学専門委員会：デジタル画像のROC解析検討班編；ROC解析の基礎と応用，1994
6) Hanley JA, McNeil BJ : The meaning and use of the area under a receiver operating characteristic (ROC) curve. Radiology 143 : 29-36, 1982
7) MacMahon H, Doi K, Sanada S, et al : Data compression : effect on diagnostic accuracy in digital chest radiography. Radiology 178 : 175-179, 1991
8) 安藤　裕，国枝悦夫，尾川浩一，他：デジタル胸部X線画像のデータ圧縮に伴う画質評価．医用画像工学シンポジウム報文集(Med Imag Tech) 6：301-310，1988
9) 村上誠一，小田敍弘，寺田邦広，他：胸部と乳房のCR画像におけるデータ圧縮の検討．日放技学会誌　51：13-18，1995
10) 小倉敏裕，藤田広志，岡村泰賢，他：DRを用いた上部消化管集団検診－画像圧縮と1Kマトリックスモードの検討－．医用電子と生体工学　31：289-294，1993
11) 寺江　聡，宮坂和男，藤田信行，他：デジタル化X線画像の圧縮と許容しうるデータ圧縮率の検討．日本医放会誌 47：1189-1197，1987
12) 飯沼　武，遠藤真広，館野之男，他：胃癌のX線診断における精度と画質の関係．日本医放会誌 40：193-201，1980
13) 宮坂和男，工藤俊彦：大規模PACSの実際と問題点.画像診断 11：1129-1135，1991
14) 滝沢正臣，曽根脩輔，青木　純，他：ISDNとSmall Computerによる高精細Teleradiology System．日本医放会誌　55：65-69，1995
15) 春日敏夫，曽根脩輔，伊津野格，他：放射線画像ネットワークシステムの構築－試験的多目的利用による評価－．日本医放会誌 55：329-339，1995