OUKA
Osaka University Knowledge Archive

Title	胃のキモ像に就て(第3報)
Author(s)	櫻木, 四郎
Citation	日本医学放射線学会雑誌. 1953, 13(5), p. 311-321
Version Type	VoR
URL	https://hdl.handle.net/11094/16734
rights	
Note	

Osaka University Knowledge Archive : OUKA

https://ir.library.osaka-u.ac.jp/

Osaka University

胃のキモ像に就て（第3報）

東京醫科大學放射線醫學教室（主任教授 醫學博士 本島柳之助）
櫻木四郎

（昭和28年2月28日受付）

On the Kymogram of the Stomach (III)

（本稿の大要は，第12回日本醫學會總會第32分科會第6回放射線學會に於て發表した）.

内容抄錄

胃潰瘍及び胃癌のレ線早期診斷法は胃緣硬直の確認を以て第一とするが，未だ其の研究は充分とは言えない．

余は，胃緣硬直がキモ像に結ぶ邊緣曲線を究明せんとし，先づ，鐵線に依る實驗に就き其の運動像を模型描畫し，2細隙に亙る同形相似の邊緣を以て，運動缺如部と認定し，次で臨床例に就き，其の硬直胃緣に對する意義を研究し，併せて胃潰瘍と胃癌との硬直の鑑別に言及した．

目　次

第1章　緒　言
第2章　胃緣硬直に關する實驗的研究
　第1節　實驗材料
　第2節　實驗方法
　第3節　實驗成績及び考按
　第4節　總　括
第3章　胃緣硬直に關する臨床的研究
　第1節　胃潰瘍のキモ像
　第2節　胃癌のキモ像
第4章　結　論
　附　圖
　文　獻

第1章　緒　言

胃疾患中，レ線診斷に依らなければ之を確定し得ないものは，言うまでもなく，胃潰瘍及び胃癌である．而して，又，レ線を取扱う者として，其の最も好き對照は，此の2疾患である．即ち，該2疾患は，其の悲慘なる豫後に於て確診を要求せらることと，其の診斷の決定は，確視に優るものなきに據る．

然るに實際の場合に當つては，潛出血不明瞭或は，腫瘍觸知不能等の場合に，レ線診斷が，最後的決定の手段として選ばれ乍ら，其の疾患の確認に至らず，或は，手術の適否を判定し得ないことが多いのである．

特に，之等早期診斷を要する2疾患の診定に壁龕及び陰影缺損の出現を待つていては，既に，手遲れとなることすら考えられるに於ては，何等かの方法を以て，之を，より早期に診定することを研究しなければならない．

本來，運動性臟器の診斷は，其の運動を，レ線透視にて觀察し其の異常を發見して，診定するを通例とする．然るに，運動の微細なる變化の認定は螢光板上，肉眼を以て識別することは極めて困難である．殊に，之が記錄は，主觀的記載を以て，レ線寫眞を補足する以外，方法が無かつたのである．此の觀察を客觀的にし，且つ，病期の如何なる場合にも再現せしむる爲に，種々の方法が考案せられた．活動寫眞撮影法，連續撮影法及びキモグラフィー之である．然し乍ら，現在迄，之がレ線診斷の補助としての貢獻は別として，如何程，該2疾患の診定を早からしめたかは，疑問であると言わねばならない．

Feldmanが言う如く，胃に何等かの病變が起つた際の，レ線二次的徵候として，先ず最初に出現するものは，運動の變化である．即ち，胃の運動の變化を適確に捕捉し，之を記錄することが，其の早期診斷の要訣なのである．

然して，蠕動の著明なる變化，或は，縮門症狀

Riegelsymptom (Fränkel) 等の出現以前に，胃壁の微細なる變化の反應として出現する胃緣硬直 Randstarreの記錄を適正ならしむれば，敍上，胃疾患の早期發見は，一步を進められるものと思惟せられる．

茲に於て，余は，余の研究せる短時間キモ像が，該2疾患を如何に捕捉し，其の診定に，如何程の意義を有するかを究明せんとし，鐵線を適當に彎曲せしめ，其の邊緣を，胃緣と假定し，之が回轉轉動を以て，胃緣の運動性變化を，模型圖的に描畫する實驗を行い，其のキモ像に於て，投影せられたる邊緣の狀態を觀察し，胃緣硬直との關連に於ける知見を得た．

仍て其の，實驗の結果と併せて，臨床例キモ像に於ける胃緣硬直の所見とを報告す．

第2章 胃緣硬直に關する實驗的研究

第1節 實驗材料

直徑2.5粍の鐵線を彎曲せしめ，第1圖の如くする．$\overline{PQ}$は直線にして，其の長さ2糎，AP間の彎曲高は，$\overline{PQ}$中軸に對し7.5粍，BC間の彎曲高は2糎．

彎曲は，同一平面上に於て，之を行う．

第2節 實驗方法

$\overline{PQ}$の中心線を軸として，此の鐵線を，3秒間に180度，等速回轉せしむ．

同時に，此の鐵線が，同一平面上に投影しつゝ移動し得る三方向に等速移動を行いつゝ，キモ像を作製した．

又，キモ像作製上，其の細隙方向と鐵線との關係を檢する爲に，細隙方向に平行なるものと，斜に交叉する場合とを，上記の運動を行いつゝ記錄した．

曝射時間	3秒
細隙幅	0.5粍
細隙間隔	12.0粍
フイルム・鐵線間距離	10糎
フイルム・焦點間距離	75糎

細隙移動法

第3節 實驗成績及び考按

鐵線は$\overline{PQ}$の中心線を軸として回轉する故に，直線$\overline{PQ}$の上緣は，常に同一の場所に於て，同一の狀態(直線)を示すが，投射角が一定する爲に，彎曲部に於ては，其の上緣の平面投射像は，其の彎曲が逐次減少し，軸に90度の回轉を行う場合，此の鐵線は，一直線として投影せられ，180度に於ては，全く逆の彎曲狀態を以て投影せらるゝことゝなる．

元來，レ線診斷上，胃の運動として觀察せらるゝものは，一平面に現われたる其の邊緣の凹凸と其の凹凸の漸減・漸增を示す影繪と見做される．

依つて，彎曲鐵線の回轉に依つて，其の一線が畫く邊緣凹凸の增減は，之を平面上に投射すれば胃の影繪に於ける邊緣の凹凸と，變りなき狀態として記錄せられる筈である．

次に，硬直胃緣が，常に全く，移動性を缺くならば，該部のキモ像は，無棘の一線として，他の胃運動部の畫く棘と，劃然，區別し得られる譯であるが，實際に於て，硬直胃緣が，他臟器との甚しき癒着ある場合に於ても尙，其の緊張の增減と他部の運動の變化の影響が多少なりとも硬直部に及び，該部固有の運動缺如にも拘らず，硬直胃緣は，同一の位置に固定せられてはいない．重複撮影像(田宮・野崎)に於て，硬直胃緣は常に必ずしも，重なれる狀態として投影せられず，稍ゝ，ズレタ胃緣が，三平行線として，記錄せらるゝ事實が，之を明示している．之が胃緣硬直發見の難點である．之をキモ像が如何に捉えるかということが，此の實驗の主眼である．

依つて，該鐵線が，平面的に變化し得る凡ゆる方向を考慮して，之を模型圖的に移動せしむると共に，其の移動長を，種々變化せしめて，其の移動度が，邊緣に及ぼす影響を記錄し，之を考按究明した．

1) 細隙方向へ移動する場合(第2圖)

鐵線を回轉せしめ乍ら，同時に，等速を以て，……→の方向へ2糎平行移動を行う．

——→を附せる部分は，$\overline{PQ}$に一致する．

lの部と，mの部とを比較するに，其の邊緣は，全く一致する．卽ち，$\overline{PQ}$が，4細隙に跨つて存在し，此の部分が，邊緣運動を缺如する場合，其の

横方向移動にも拘らず，全く相等しき二つの邊緣像を呈示する．

又，Xの下部$^{2}/_{3}$と，lの下部及び，mの上部$^{1}/_{3}$と，yの上部$^{1}/_{3}$とを，夫々，比較すれば，之亦，完全に一致する邊緣を示す．即ち，$\overline{PQ}$が，2細隙に跨る場合にも，之を微細に觀察すれば，全く相等しき邊緣像が，相隣れる細隙上に發見せられる．

2) 細隙に直角の方向へ移動する場合(第3圖)

鐵線を回轉せしめ乍ら，……→の方向へ，12粍移動せしめ，同時に，細隙方向に，3粍移動を行う．--→を附せる部分は，$\overline{PQ}$に一致する．

……→移動は細隙移動方向に一致せしめた．從つて，其の移動方向と速度とが等しい故に，細隙と鐵線との關係位置は，變化なきものとなる．

1)の場合と同樣に，lとmとは完全に一致しxとyとは，同じく其の上・下の部分に於て，lとmとの夫れに一致する．此の場合，xの一致點とyの一致點とを結ぶ線は．キモ線上の計測に於て第2圖と相等し，

此の實驗に於ても，1)の場合と同樣の觀察が，行い得られる．

3) 細隙に對し，45度の方向へ移動する場合(第4圖)

鐵線を回復せしめ乍ら，……→の方向へ各々，12粍宛，移動せしむ．且つ，細隙移動方向の逆に移動せしむ．——→を附せる部分は$\overline{PQ}$を示す．

1)及び2)の場合と對比すべき，完全一致邊緣はl，m及びnの三つとなり．xとlとの下半及びnとyとの上部$^{1}/_{3}$とが一致することは前二者に同じい．

之を，1)及び2)と比較するに，同一邊緣の存在は孰れも相等しく，3)に於て，1細隙の增加を示す．之即ち，細隙移動方向に對し，逆方向に，$\overline{PQ}$が，12粍移動せしに依るものであり，$\overline{PQ}$が，見かけの上の增加を示したことゝなる．

4) 主軸が細隙と，45度の角をなして交わる場合(第5圖)

豫想硬直胃緣が，常に上記の如く，細隙と直角に交わるとは限らない．故に，之を，斜方向と爲して，キモ像を作製した．

鐵線の主軸を細隙方向に，45度の角を爲して交わらしめ，同樣に軸回轉を行いつゝ，同時に……→の方向へ，各々3粍宛移動せしむ．

--→を附せる部分は，$\overline{PQ}$を示す．

1)・2)及び3)の場合と同樣，l・mの一致及び，x・yとl・mとの關係位置を示す．

即ち，細隙に對して，斜方向に存在する運動缺如部も亦，同樣の條件下に捕捉せられる．

5) 主軸が細隙に平行なる場合(第6圖)

鐵線の主軸，即ち，$\overline{PQ}$を，細隙に平行ならしめ軸回轉を行いつゝ，同時に，……の方向へ，各々2粍移動せしむ．——→を附せる部分は，$\overline{PQ}$を示す．

此の際，運動缺如部は，他運動部の極端な變形にも拘らず，殆ど原形の儘，描畫せられる．

第4節 總括

イ) 以上，1)乃至4)の實驗に依つて，知らるゝ如く，2細隙に亙つて，固有邊緣運動を行わない部分があるときは，其の兩細隙間影像は，他の部分が，其の運動の大きに應じて，夫々異なれる邊緣の樣相を描畫するに對し，全く同一の邊緣像を相隣れる狀態に於て，示現する．

之は，該部の，跨れる細隙の數に一致して增加する．

ロ) 同時に，1)乃至4)の實驗に於て，相等しき邊緣を有する細隙間影像の隣れる細隙間影像に於て，其の對照部位に於ける邊緣像は，同じく一致する．

之は，之のみにて，固有運動の缺如を意味づけることは出來ないが，イ) の場合の觀察の補助としての條件を滿たす．

ハ) 5)の場合は，鐵線が，位置移動を行わない場合と同樣に，運動缺如邊緣は，其の儘の狀態に止まることを示す．

ニ) イ)・ロ)及び，ハ)を人胃に於ける實際と比較考究するに，細隙と硬直胃緣との關係位置は，全く除外してもよいことを上記實驗は示している．

人胃に於ける硬直胃緣が直線なる場合，同樣に上記の知見が當嵌まる．

併し，硬直胃緣は，必ずしも直線として出現はしない．殊に，小彎屈曲部等に，硬直ある場合，幾

何學的直線としては認められないのが通例である.

然し乍ら，胃緣硬直は，病理學的には，胃壁殊に，筋層の，該部に限局する極端な收縮，或は，癌性浸潤に依つて，生起するものであるから，彈力性物質の收縮は，直線に近づくという原理及び浸潤に依る固有彈力性纖維消失の結果よりして，硬直胃緣が，他の部分よりも直線に近いことは事實であり，胃の邊緣に於て，小彎屈曲部は，其の一部であり，又癌性變化に際しては，多く屈曲部の消失が起ることをも認めるならば，之に多くの顧慮は要しないことゝなる.

次に，硬直胃緣の長さを考うるに，3)の場合の如く，胃の運動が細隙移動方向と，全く逆に行わるゝとき，其のキモ像に現われる長さが增すことと，實際上，胃運動方向と，細隙移動方向とを常に一定ならしむることは，困難であることゝに依り，キモ像に於ける硬直胃緣の測定は，其の實長には，必ずしも一致するものでなく，測定値は實長或は，それ以上を示すものである.

逆に，硬直胃緣の長さが，實驗に於ける2糎よりも，實際上，短かき場合を考えねばならない.

硬直が，胃壁に與えられた單純な固定作用に依つて生起するものならば，之は如何なる短かさに於ても，發現し得るに相違ないが，上記の如く，胃壁筋の反應的收縮，或は癌性浸潤が，其の主たる本態である以上，其の發現を發見せらるべき限界は，當然，存在すべきものである.

然して，野崎に依れば，其の重複撮影と，組織學的研究とに於て，2.5糎以下の硬直胃緣を認めていない.

故に，上記實驗に於ける豫想硬直線2糎は當を得，且つ，臨床例に對する最短基準となり得ると思惟する.

要するに，2糎以上に亙つて硬直せる胃緣は，細隙方向及び細隙移動方向の如何に拘らず，2細隙以上に相等しき邊緣像を結ぶ.

第3章 胃緣硬直に關する臨床的研究

緒言に於て述べたる如く，胃潰瘍及び胃癌は，其の早期發見を强く要求せられ乍ら，未だ其の方法に於て充分とは言えない.

其の必發症狀の發現以前に二次的徵候に依り，之の診定が爲されるならば，其の發見は，より多く，より早くなり得べきこと言を俟たない.

故に，其の二次的徵候中，特に該2疾患に必發する胃緣硬直を，キモ像の上に捉える爲に，鐵線に依る實驗を行つたのであるが，其の知見を，實際に，レ線診斷に應用し，略ゝ同一の結果を得たので，之を疾患別に報告す.

撮影法.

立位. 細隙移動法. 細隙幅0.5粍. 細隙間隔12粍. 曝射時間3秒. 他は透視診斷法に準ずる.

第1節 胃潰瘍のキモ像

レ線診斷上，確診の徵候は，壁龕の存在であり之を認むれば，他の諸條件は不要なのであるが，實際に於ては，眞の壁龕であるか，蠕動性のクビレであるかを明瞭に區別するに困難なる場合が多い.

胃潰瘍のレ線的必發症狀は締門症狀，過緊張及び蠕動亢進であり，續發症狀は瘢痕性收縮である.

然るに，締門症狀は，極めて微細なる運動間の一症候であり，他部に於て，胃の蠕動亢進が存在するために，レ線透視上，之亦，識別するに難い場合が多い. 又過緊張及び蠕動亢進は必ずしも，胃潰瘍にのみ發するものとは言い難い. 卽ち，斯る困難なる條件下に，之等を同時に捕捉することが，胃潰瘍診定の要訣であり，尙，他に，より良き二次的徵候の診定が行い得るならば，其の診斷は，より早期に確定せらるゝことゝなる. 胃緣硬直，是である.

斯る諸徵候を顧慮して，其のキモ像を觀察するに，胃型は旣報の如く明確に投影せられ，其の蠕動亢進は棘型の變化として現われ，締門症狀は强き蠕動樣クビレとして記錄せられる. 而して，胃緣硬直は，棘の減弱或は消失と，2細隙に亙る同一邊緣の出現として認められる.

胃の形態的變化を考うるに，蠕動の1周期は約20秒，蠕動の持續時間は20～40秒といい，其の最短を執るも，極めて緩徐なることを示す. 之に對し，3秒間の曝射は，其の1/7弱にして，此の間，

胃が蠕動の初期に於けると，末期に於けるとの如き強い變化を示すことはあり得ない．從つて，3秒間に於ける變化は蠕動の一部を捉えることであつて，其の全景には殆ど關わらぬと斷じても差支えない．

卽ち，胃は，其の一部に發現せる蠕動は飽くまでも，其の一部的影響として，形態上に大なる影響を蒙らすして投影せられる．此の際，呼吸の停止が，胃の位置の存續に大いに役立つことは言う迄もない．第7圖は此の間の問題を實際に示すものである．

蠕動の亢進は，胃の全景に於ける蠕動性のクビレの深さと，其の數とに依つて，觀察せられ，同時に，其の進行狀態は，邊緣の描く曲線，卽ち，棘波に依つて記錄せられ，波型が之の鑑別に須要なることは旣報通りである．

第8圖は縮門症狀を認めたる胃潰瘍の瞬間撮影像にして，第9圖は其のキモ像である．

第8圖大彎側に存在する縮閊症狀は，全然其の儘の形狀を以て，第9圖に再現せられ，同時に，他部に現われたる運動性棘波が此の部分に於ては全く缺如している．

然し乍ら，該縮門症狀は透視時，旣に，認め得られたるものであつて，必ずしも，他の方法を必要としないのであるが，胃緣硬直に至つては，其の微妙性と，邊緣無變化とに依つて，透視時，確認は極めて困難であり，瞬間撮影像に至つては認定不可能というも過言ではない．

第9圖を觀察するに，縮門症狀の現われたる反對側の邊緣には長さ約2糎に亙つて，(75糎撮影像測定) 棘波の缺如を認める．是，卽ち，胃緣硬直像である．

斯く，縮門症狀に隨伴する胃緣硬直の觀察は容易であるが，縮門症狀を伴わすして現われたる場合の胃緣硬直の確認こそ，キモ像診斷の使命と言わねばならない．

是迄，胃緣硬直の現わるゝ部位が，鉤型胃小彎屈曲部に於ける際，キモ像に於て細隙方向と一致する部分なる故に，捕捉困難とせられていた．

實際に於て，長時曝射のため，呼吸を停止しない狀態に於ける該部の上下移動幅は，細隙間隔12粍を超えることが多く，該部に於けるキモ像は全く，橫線の重複にしか過ぎなかつた．然るに，3分曝射に依る呼吸停止は，之が不備を完全に除去し，胃の固有運動のみが，フイルム上に投影せらるゝに至つた．且つ之に加えて考うべき緊張變化に伴う胃の上下動が影響する範圍を顧慮せねばならないが，前述，蠕動が，3秒時に變化することが極めて少いと同樣，緊張の變化も亦，殊に甚だ少く，胃潰瘍に於ては，旣に過緊張狀態に在ることを前提とする故に，之が，キモ像に齎す影響は皆無に近い．

第10圖は，胃小彎側屈曲部點線位に正面壁龕 en face Nische を手術時，觀察せし胃潰瘍患者のキモ像であるが，其の示せる胃緣硬直(↑)は開腹前，其の潰瘍部を豫測し得た1例である．

以上，要するに，壁龕を確認し得ざる場合に於ても，キモ像に就て

1) 縮門症狀（深き蠕動樣クビレの邊緣に於て棘を缺如す．）

2) 胃緣硬直（如何なる部位を問わず，邊緣棘の消失．）

3) 蠕動亢進

4) 緊張增加

の4項中，3)・4)の症候に加えて，胃緣硬直を記錄し得たる場合は，胃潰瘍を疑い，且つ，縮門症狀を認めたる場合は，之を確診して誤りなきを確信す．

第2節　胃癌のキモ像

胃癌のレ線運動性徵候は，陰影缺損及び蠕動の變化である．後者は常に，蠕動缺如は形を以て現われる．

胃潰瘍に於ける壁龕の如く，胃癌に於て，陰影缺損が確認せらるれば，其の病名確定は容易であるが，病變の深さ，大さ及び眞の位置の判定は，胃潰瘍の壁龕に於ける判定同樣の簡單さを以て，胃癌に於ける夫等を決定することは出來ない．卽ち，胃癌に於ける浸潤の深さ・大さ及び眞の位置の判定は，陰影缺損とは別に，胃緣硬直を以て推定しなければならない．

又，田宮が强調する如く，手術適否の問題をも

第 1 圖

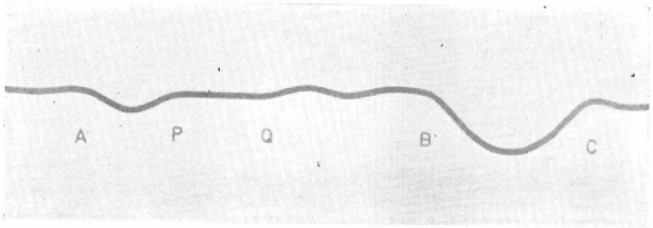

第 2 圖 a

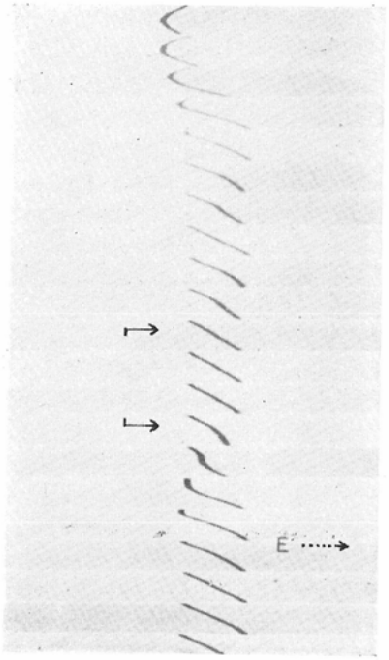

第 3 圖 a

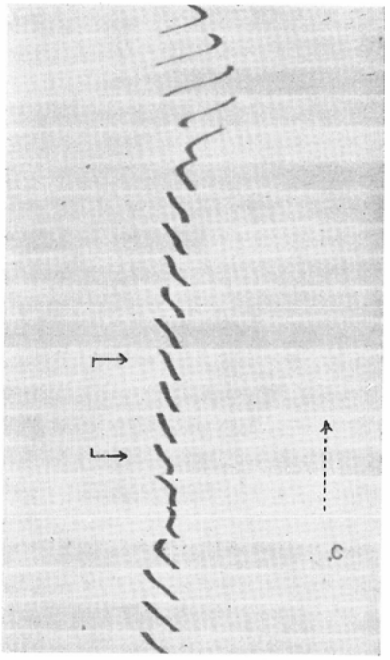

第 2 圖 b

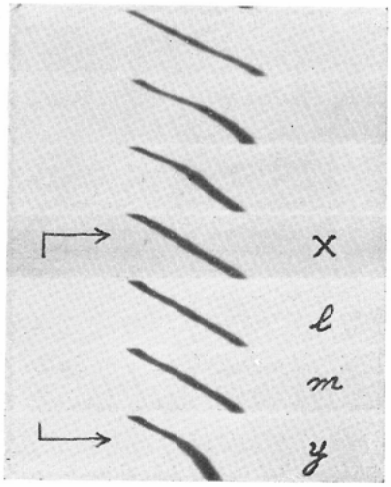

第 3 圖 b



第 4 圖 a



第 4 圖 b

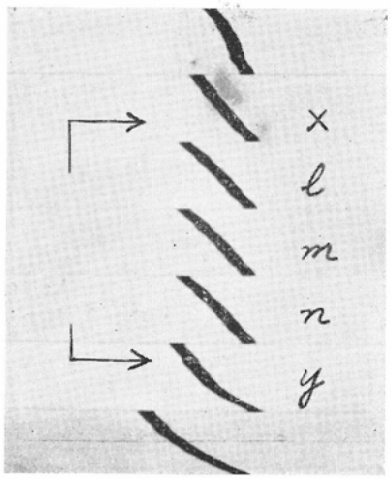

第 5 圖 a

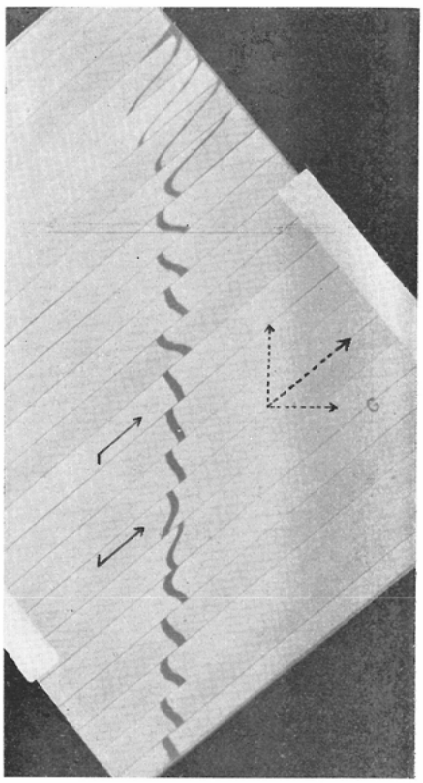

第 5 圖 b



第 6 圖 a

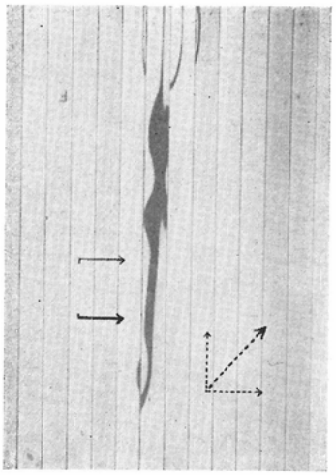

第 6 圖 b

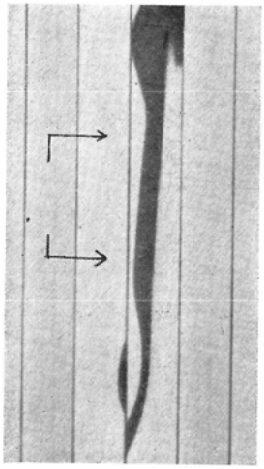

第 7 圖

第 8 圖

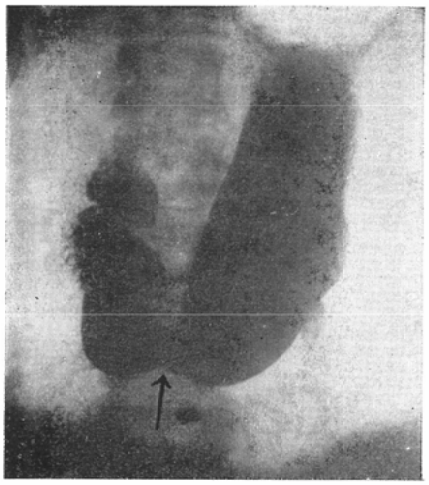

第 9 圖

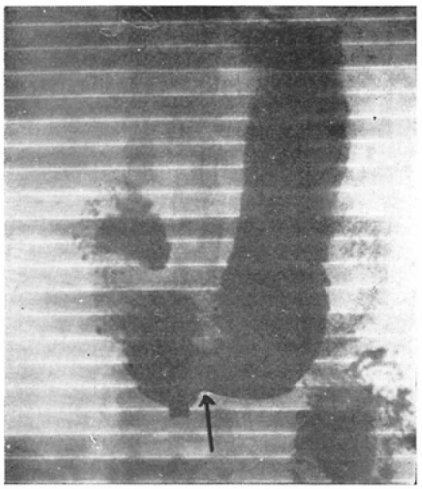

第 10 圖

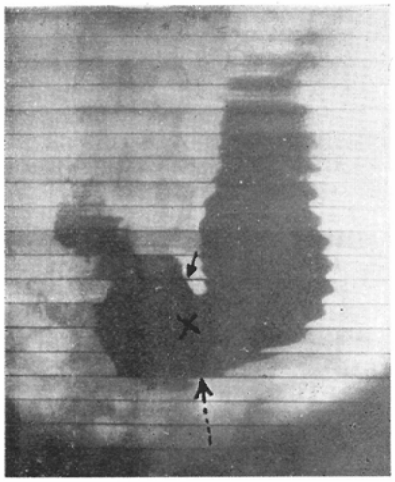

第 12 圖

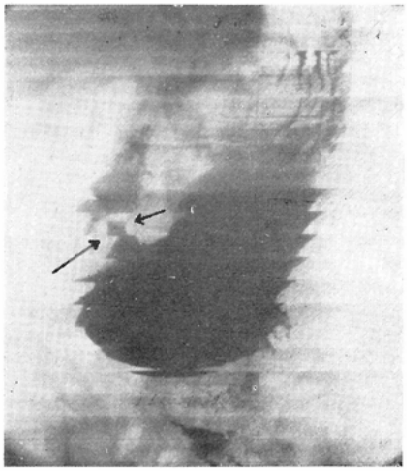

第 11 圖

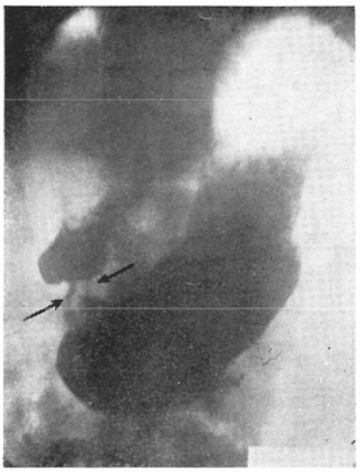

第 13 圖

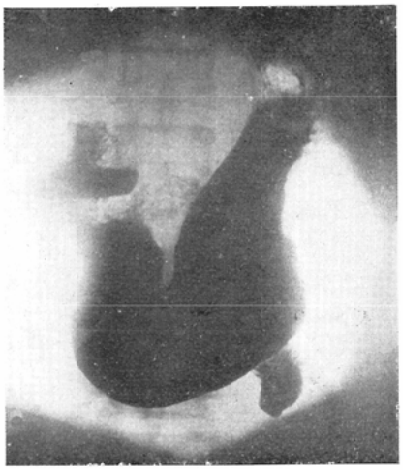

第 14 圖

考慮して，癌性變化が，レ線透視上，陰影缺損の狀態まで進行しない間に，所謂，早期發見をしなければならない．

Feldmanは胃疾患の二次的變化中，最初に現わるゝものは，蠕動の故障であると報告しているが殊に，之は，胃癌に際して必發であり，その孰れに對しても，目標となるものは胃緣硬直の狀態である．

第11圖は幽門癌患者の瞬間撮影像にして，第12圖は，そのキモ像である．後者に於て，胃の全景は，旣に述べた様に，其の儘記錄せられ，陰影缺損も亦，幽門前部に於て明らかである．而して其の邊緣は陰影缺損部に於て棘を認めない．

第13圖は手術に由り，證明し得たる幽門癌患者の瞬間撮影像にして，此の儘では，診斷は全く不可能である．臨床症狀に於て，全く胃癌を疑うべきもの無く，胃曲線描畫に際し，說明困難なる曲線を呈したるに過ぎないものであつたが，其のキモ像(第14圖)に於ては明らかに，胃緣硬直の狀態を現わしている．(↑)

キモ像に於ける棘の消失，卽ち，胃緣硬直は，併し，胃癌に限られたものでは無く，前述の如く，胃潰瘍に於ても亦，重要なる診斷徵候であつて，之が鑑別こそ，緊要と言わねばならない．

キモ像に於て之を觀るに，胃潰瘍の胃緣硬直も胃癌の夫れも，共に棘の完全消失として現われ，余の經驗せし例に於ては，孰れの場合に，より長いとの判定は下し得ないが，前揭の圖に見らるゝ如く，胃潰瘍の胃緣硬直は健康部位と，劃然區別せらるゝに反し，胃癌の夫れは，健康と認めらるゝ部位との間に比較的長き移行部が存在する．卽ち，此の部分に於ける棘の狀態は，健康なる部位より漸次，淺く，低くなりつゝ，完全硬直に至る．此の移行部を，不完全硬直を行えるものと考うべきは至當であり，癌に於ける必發のものとすべきは，前述の通りであるが，其の如何なる部分迄が浸潤であるかは，今直ちに決定は出來ない．

何れにせよ，胃癌に於ては，不完全硬直部は，完全硬直に相當して長さを增すが，胃潰瘍に於ては，完全硬直部の大きに拘らず，極めて小なる部分に不完全硬直を見るか，或は全く之を缺く．

同時に之は，侵されたる部位以外に於ける運動の大きに依つても推定し得られる．卽ち，胃潰瘍に於ける亢進蠕動に對し，減弱蠕動を示せば，胃癌を考うべきであり，又，其の緊張度の差異も，此の鑑別に，一役を演ずる．

以上，要するに，キモ像に於て，陰影缺損の有無及び形態の變化を除外しても，明瞭なる棘の消失と，之を中心として，其の前後に棘の高さの漸增を以て，健康棘描畫部に近づく移行部の長き邊緣を有する胃は，胃緣硬直を示現せる癌性變化の徵候を有すと確信す．

第4章 結 論

胃疾患中，レ線診斷の重要對照たる胃潰瘍及び胃癌の運動性徵候中，最も早期に發現する胃緣硬直を，模型的に作製し，之が，キモ像に結ぶ意義を考按し，之を臨床例に適用して，該2疾患の早期診斷に大いなる價値を有することを述べ，同時に該2疾患に於ける胃緣硬直の鑑別を報告した．

卽ち，

1) 鐵線に依る實驗に於て，其の運動量を極めて大ならしめたるに拘らず，運動缺如邊緣は2細隙以上に亙つて相等しき邊緣の狀態として記錄せられる．

2) 運動缺如邊緣の方向が，細隙方向に對し，如何なる角度を爲す場合も，等しき結果が得られる．

3) 實驗に於ける運動量よりも遙かに少き運動量を有つ人胃に於ては，其の硬直緣は，棘波の減弱或は消失と同時に，上記實驗の場合と同樣，2細隙に亙つて，相等しき邊緣を有する．

4) 過緊張・蠕動亢進胃に於て，上記の症候(胃緣硬直)が存在せるときは，胃潰瘍を診定すべきである．

5) 明瞭なる胃緣棘消失と，其の隣接部緣の棘に漸增を比較的長く觀取せるときは，胃癌を疑うべきである．

之を要するに，胃緣硬直は，如何なる部分に存在する場合と雖も精密なる觀察を以てすれば，キモ像に固有の變化を示現すると共に，胃疾患の早

期診斷は，之に依つて，一歩を進め得たと考えて大過なきものと，確信を得たり．

終りに臨み，本島教授の終始變らざる御指導に對し，衷心謝意を表す．

文　獻

1) 岩男督：內科診斷學要訣．—2) 田宮知耻夫：內科レントゲン診斷學．—3) 野崎秀英：胃癌のレントゲン學的及び組織學的研究特に重複撮影像に於ける「胃緣硬直」の意義に就て 附．締釘症狀を現わせる胃潰瘍の1例．(日消化機學誌，第35卷，第2號，昭7)．—4) 吳健，坂本恒雄：內科書．—5) 藤井尙久：基礎內科學．—6) 茂木藏之助：茂木外科各論．—7) Eizenstein, A.V. und Golist, L.L.: Rukavostvo po roentgendiagnostike (1940). —8) Feldman, Maurice: Further roentgen-ray studies on carcinoma of the stomach (Amer. J. of R. Vol.30, No. 4, 1933). —9) Fränkel: Dynamische Zeichen des Magengeschwürs. (Fortschr. Röntgenstr., Bd. 36). —10) Korács, Andras: Untersuchung über die Muscularis mucosae des Magens. (Acta Rd. Vol. 14, Fas. 3, 1933).