The University of Osaka
Institutional Knowledge Archive

Title	Early HCCを含む小型肝細胞癌の画像診断-経動脈性門脈造影下CTとリピオドールCTの比較-
Author(s)	若尾, 文彦; 高安, 賢一; 村松, 幸男 他
Citation	日本医学放射線学会雑誌. 1991, 51(8), p. 883-891
Version Type	VoR
URL	https://hdl.handle.net/11094/16779
rights	
Note	

The University of Osaka Institutional Knowledge Archive : OUKA

https://ir.library.osaka-u.ac.jp/

The University of Osaka

日本医放会誌：51（8），883—891，1991（平3）

Early HCCを含む小型肝細胞癌の画像診断

—経動脈性門脈造影下CTとリピオドールCTの比較—

国立がんセンター病院放射線診断部

若尾　文彦　高安　賢一　村松　幸男　森山　紀之
縄野　繁　石川　勉　寺内　隆司　関口　隆三
市川　太郎　山田　達哉

（平成2年8月6日受付）
（平成2年10月29日最終原稿受付）

Imaging Diagnosis of Small Hepatocellular Carcinoma by CT during Arterial Portography and Lipiodol-CT

Fumihiko Wakao, Kenichi Takayasu, Yukio Muramatsu, Noriyuki Moriyama, Shigeru Nawano, Tsutomu Ishikawa, Takashi Terauchi, Ryuzou Sekiguchi, Taro Ichikawa and Tatsuya Yamada
Department of Diagnostic Radiology, National Cancer Center Hospital

Research Code No. : 514.1

Key Words : Hepatocellular carcinoma, Computed tomography, Angio-CT, Lipiodol CT

To evaluate the rates of detection for CT during arterial portography (CTAP) and Lipiodol-CT in small hepatocellular carcinoma (HCC), including early stage HCC, a comparative prospective study was performed in 24 candidates for surgery with 39 histopathologically proved lesions: eight lesions of early HCC, four of early advanced HCC and 27 of advanced HCC. The following results were obtained.

1) Ten of 24 patients had multiple primary HCC foci, 70% of which were, moreover, located in different segments. 2) Detection rates for digital subtraction angiography (DSA), CTAP and Lipiodol-CT were 67%, 87% and 72%, respectively. For 13 lesions undetected by DSA, the detection rates for CTAP and Lipiodol-CT were 62% and 31%. 3) For small HCC (n=16) of less than 2 cm in diameter, CTAP (75%) tended to be superior to Lipiodol-CT (44%). 4) For early HCC (n=8), CTAP (63%) showed a significantly higher detection rate than Lipiodol-CT (25%). 5) In contrast, detection rates for small (≦2 cm) early advanced (n=3) and advanced HCCs (n=5) were almost the same: 67% and 100% by CTAP and 67% and 80% by Lipiodol-CT, respectively.

To diagnose multiple primary HCCs in a candidate for surgery, CTAP is imperative following angiography.

I. はじめに

従来，小型肝細胞癌を検出するには，超音波，dynamic CTやdigital subtraction angiography（以下DSA）などの通常の検査に加え，経動脈性門脈造影下CT（CT during arterial portography：以下CTAP）[1)2)]および，リピオドール動注後単純CT（以下Lip-CT）[3)4)]などの精密検査が不可欠とされてきた．しかし，近年の画像診断の進歩により，血管造影では検出されないhypovascularな肝細胞癌が発見されたり[5)~8)]，リピオドールが停

滞しない肝細胞癌が報告されている[9].

そこで今回，病理学的検索が可能である手術例を対象にCTAP, Lip-CTを同一症例に施行し，肝内転移巣を除いた小型肝細胞癌に対する両検査法の検出能を比較検討したので報告する.

II. 対象と方法

国立がんセンター病院にて1987年6月から1990年5月までの3年間に手術にて切除された肝細胞癌256例中，当院で血管造影，CTAP，Lip-CTが同一症例に施行された24例, 39病変を対象にした. 1例は肝切除後の残肝再発例である. 症例の平均年齢は62.4歳(51～81歳)，男女比は20：4であった.

CTAPにはTCT-900S（東芝），Lip-CTはTCT-900SまたはTCT-60A（東芝）を使用し，スライス幅およびスライス間隔は共に1cmで撮影した. CTAPは3倍に希釈したイオパミロン300を上腸間膜動脈に留置したカテーテルより毎秒3mlで計60ml注入し，注入開始23秒後よりtable sliding rapid sequence法（1スライス1秒，撮影台移動2秒）で肝門部より頭側，次いで尾側の2回に分けて撮影した. 撮影終了後再度カテーテルを固有肝動脈または左右肝動脈に挿入し，リピオドールを動注した. 使用したリピオドールは平均5.0ml（1.7～15ml）で動注後平均18日（3日～45日)にLip-CTを施行した. 24例中，10例はリピオドール単独，残る14例はアドリアマイシンを混和したリピオドールを使用し，さらにこのうち11例はゲルフォーム細片を追加した. 肝切除はリピオドール動注より平均44日（6日～9日）後に施行された. 手術時に術中超音波が全例に行われ，超音波診断上質的診断の困難な病変には14GのTru-cut針を用いた針生検が超音波ガイド下に行われた.

CTAPとLip-CTの診断にあたって，通常のdynamic CTにより前もって血管腫や嚢胞と診断された病変は除外し，以下の所見を陽性とした. 即ち，CTAPでは周囲肝実質より低濃度を呈する比較的境界明瞭な類円形の領域を陽性とした. ただし，肝辺縁まで達する楔状の無造影域は，門脈内腫瘍栓などによる血流障害と考えられ，陽性所見としていない. また，Lip-CTではリピオドールの類円形をした高濃度貯留像を陽性所見とした. ただし，動注後1～2週間に見られる肝表面に存在する境界不鮮明な淡いリピオドール貯留像は，非腫瘍肝での残存と考えられ，陽性所見としていない. この基準に基き，病理診断の結果を知らない3人の放射線科医がCTAP，Lip-CTのフィルムを別個に読影した.

切除標本は，CT断面に準じて5～8mmにスライスされhematoxylin & eosin染色後，鏡検にふされた. 切除された癌病巣について，肉眼所見および病理組織診断によりearly HCC（以下e-HCC)，early advanced HCC(早期型内進行型(早期型内通常型）肝細胞癌：以下e-ad-HCC)，advanced HCC（以下ad-HCC）の3種類に分類した[10)~12)]. ここでいうe-HCCとは，併存する再生結節の構造を大きく破壊していない過形成性病変を背景とした結節性病変で，その中にEdmondson分類[13)]のGrade IあるいはIIからなる高分化な肝細胞癌を内包しているものであり，結節内にもグリソン鞘の成分および偽小葉間結合組織が認められる. e-ad-HCCとはe-HCCの病巣の中にさらに低分化な肝細胞癌により構成される境界鮮明な結節を肉眼的に認め(結節内結節)，結節の辺縁にしばしば過形成病変の成分を有しているものである. 一方，ad-HCCは背景の肝構築に対し圧排性，破壊性の発育を示したより分化度の低い肝細胞癌が病変の大部分を占めたもので，高分化の部分は認めないか周辺部にごく一部認めるのみである. これはe-ad-HCCがさらに進行したものと考えられるが[14)]，e-HCCを経ずに低分化な肝癌がde novoに発生する経路の存在も否定できない.

肝に多発する病変について，以下のいずれかの病理学的条件を満たす場合肝内転移巣として[14)15)]，先に述べたe-HCC～ad-HCCなどの原発巣と区別し，今回の対象より除外した. 即ち，(1) 門脈腫瘍栓あるいは，これを基盤に増殖したと考えられる病変，(2) 最大の腫瘍の近傍に多く，離れるに従って数が少なくなるような病変，(3) 孤立性の病変でも，最大の腫瘍の近傍にあり，それに比して明らかに小さく，かつ組織型がそれと同

様か，分化度が低く，辺縁に adenomatous hyperplasia（以下 AH）など，より高分化な裾野病変を伴わない病変である．

また，CTAP と Lip-CT において以下の場合偽陽性と判断した．即ち，術前にどちらか一方ないし両検査にて病変ありとしたが，術中超音波にて病変を指摘することができず切除の行われなかったもの，あるいは切除をしたがその部位に組織学的に癌あるいはその壊死像が証明されなかったものである．今回の検討に当たって，AH は非癌病変

Table 1　Clinical and histopathological findings in 24 patients with hepatocellular carcinoma

No. of patient	Age/Sex	Location (Segment*)	Size (cm)	Type of tumor	Detectability		
					Angiography	CTAP	Lipiodol CT
1	71M	S1	2.3	ad-HCC	×	×	×
		S4	3.0	ad-HCC	○	○	×
		S5	2.1	ad-HCC	○	○	×
2	55F	S6	4.7	ad-HCC	○	○	○
3	51M	S8	0.9	e-HCC	×	○	×
		S8	0.5	ad-HCC	○	○	○
4	71M	S6	2.0	ad-HCC	○	○	○
		S8	1.5	e-HCC	×	○	×
5	55M	S3	8.5	ad-HCC	○	○	○
		S3	1.5	ad-HCC	×	○	×
		S8	0.9	e-ad-HCC	×	○	○
6	71F	S8	6.0	ad-HCC	○	○	○
7	64F	S2	2.0	ad-HCC	○	○	○
8	70M	S8	3.4	ad-HCC	○	○	○
		S8	1.1	e-HCC	○	○	○
9	64M	S2	12.8	ad-HCC	○	○	○
10	70M	S8	4.5	ad-HCC	○	○	○
		S6	3.1	ad-HCC	○	○	○
11	60M	S7	2.8	ad-HCC	×	○	○
		S8	1.1	e-ad-HCC	×	×	×
12	81M	S2	6.0	ad-HCC	○	○	○
13	59M	S6	3.8	ad-HCC	○	○	○
		S6	1.4	e-HCC	×	×	×
		S8	1.2	e-ad-HCC	○	○	○
14	66M	S3	3.9	ad-HCC	○	○	○
15	67M	S8	4.5	ad-HCC	○	○	○
16	61M	S5	5.3	ad-HCC	○	○	○
		S2	1.2	ad-HCC	○	○	○
17	63M	S8	2.7	e-ad-HCC	×	○	○
		S8	0.8	e-HCC	×	○	○
		S8	0.7	e-HCC	×	×	×
		S8	0.7	e-HCC	×	×	×
18	59M	S5	4.0	ad-HCC	○	○	○
19	56M	S4	3.0	ad-HCC	○	○	○
20	55M	S6	4.5	ad-HCC	○	○	○
21	54M	S5	7.0	ad-HCC	○	○	○
22	59M	S8	7.0	ad-HCC	○	○	○
23	59F	S5	1.2	e-HCC	×	○	×
24	57M	S8	3.3	ad-HCC	○	○	○

*according to Couinaud's segmentation　○=detected, ×=not detected　e-HCC=early HCC, e-ad-HCC=early advanced HCC, ad-HCC=advanced HCC

として扱い，対象外とした．

III. 結　果

1）対象症例の臨床病理学的背景

対象24例中，単発病巣を有するものは14例で，残る10例（42%）は多中心性発生と推定される多発性原発巣を有しており，組織学的に肝細胞癌と確診された病変は総数39病変でその平均径は3.3 cm（0.5～12.8cm）であった（Table 1）．その内訳は，e-HCC が 8 病変（平均径1.0cm），e-ad-HCC が 4 病変（同1.5cm），ad-HCC が27病変（同4.2 cm）である．e-HCC を有する 4 例（症例 3，4，8，13）および，e-ad-HCC を有する 3 例（症例 5，11，13）では，いずれも ad-HCC の副病変として存在していた．一方，e-HCC を単独病巣として切除された症例は 1 例（症例23）のみであった．多発性原発巣を有した10例中，同一区域内に副病変を認めたのはわずか 3 例で，残る 7 例では異なる他の区域に副病変を認めた．

病変の大きさ別では，2cm を越えるものが23病変，2cm 以下の小肝細胞癌が16病変であった．e-HCC はすべて2cm 以下で，その他 e-ad-HCC のうち 3 病変，ad-HCC のうち 5 病変が2cm 以下であった．

非腫瘍肝の病理診断は肝硬変が 9 例，慢性肝炎が12例で，肝線維症，非特異性肝炎，正常肝がそれぞれ 1 例ずつであった．

2）血管造影と CTAP および Lip-CT の比較

DSA による血管造影で腫瘍濃染像を認めたものは26病変（67%）であった．これらは Lip-CT で検出されなかった 2 例を除き，すべて CTAP および Lip-CT で検出された．一方，DSA 陰性例13病変中，CTAP で 8 病変，Lip-CT で 4 病変が検出された（Table 2）．

3）各病変の検出率

全39病変における CTAP と Lip-CT の検出率は各々87%，72%で CTAP の方が優れていたが，有意差は認めなかった．なお，Lip-CT においてゲルフォーム細片使用群と非使用群による検出率は各々80%，67%と使用群の方が高い値を示したが有意差を認めなかった．大きさ別に見ると，最大径2.1cm 以上の23病変では，CTAP と Lip-CT による検出率が96%および87%で両検査法とも高い検出率を示した．一方，2cm 以下の病変では CTAP で75%，Lip-CT で44%と，CTAP がより高い検出率を示した．特に e-HCC では CTAP で63%，Lip-CT で25%と CTAP が有意に高い検出率を示した（$p<0.05$）．e-ad-HCC および ad-HCC（2cm 以下）では両検査法の間に差を認めなかった（Table 3）．また，DSA での検出率は e-HCC で13%，e-ad-HCC で25%，ad-HCC で89%と e-HCC，e-ad-HCC で著しく低かった．

Table 2 Relationship between angiography and detection rate of CTAP and Lip-CT for hepatocellular carcionoma

Angiograpic finding	Number of lesions	Detection rate	
		CTAP(%)	Lipodol CT(%)
Positive	26	26(100)	24(92)
Negative	13	8(62)	4(31)
Total	39	34(87)	28(72)

Table 3 Detecion rate for hepatocellular carcinoma on CTAP and Lipiodol-CT in relation to tumor size

Tumor size	Type	Number of lesion	Detection rate	
			CTAP (%)	Lipiodol CT (%)
≦2cm	e-HCC*	8	5 (63)	2 (25)
	e-ad-HCC	3	2 (67)	2 (67)
	ad-HCC	5	5(100)	4 (80)
	subtotal	16	12 (75)	8 (50)
2cm<	ad-HCC	22	21 (95)	19 (86)
	e-ad-HCC	1	1(100)	1(100)
	subtotal	23	22 (96)	20 (87)
	Total	39	34 (87)	28 (72)

*$p<0.05$

4）偽陽性率

偽陽性は，CTAP で 8 病変（偽陽性率8/42＝19%），Lip-CT で 4 病変（同4/32＝13%）認めた．このうち CTAP および Lip-CT 両検査で指摘したが，術中超音波で検出できなかったものを 2 例含むが，2 例とも 1 年の経過追跡で同部位に腫瘍の発生を見ていない．また，CTAP で指摘されたもののうち 2 病変は生検の結果 AH であった．

IV. 考　察

画像診断の進歩により，2cm以下の小さな肝細胞癌が術前ないし術中に単発病変，あるいは主腫瘍と共存する副病変として発見され切除されるようになった．従来は主腫瘍の他に小さな副病変が存在した場合，臨床的には肝内転移巣なのか，多中心性発生の多発性原発巣であるかを鑑別できないことが多く，組織診断なしに転移巣として扱われることが多かった．しかし，切除標本の組織学的検討により，主腫瘍より高分化な癌を認めたり，あるいは病変の辺縁部に高分化な病変を伴うなど，転移巣よりむしろ原発巣を示唆する所見を呈する病変が多数存在することが報告され[14)15)]，臨床において注目を集めるようになった．

このような小型肝細胞癌を術前に診断する手段としてCTAPおよびLip-CTがある．CTAPは肝細胞癌の門脈血流が正常組織に比べ少ないか，ほとんどないことを利用して，病変を検出する方法である[1)2)8)]．一方，Lip-CTは動注されたリピオドールが腫瘍血管の多寡に応じて腫瘍内に貯留する現象を応用したものである[3)4)]．このように，両検査法は異なったアプローチをとっているが，いずれも小さな肝細胞癌の診断に有用な検査とされている．

しかし，この両検査法における検出能を比較検討した報告は少なく[4)]，切除標本を用いた病理学的検討に基づいた成績の発表は未だなされていない．また，近年注目されている高分化型肝細胞癌は血管造影でhypovascularを呈し[5)6)]，Lip-CTの有用性が疑問視されている[7)9)]．そこで，切除標本を用いた病理学的検討が可能な手術症例に両検査を同一例に施行し，肝内転移巣を除いた小型肝細胞癌に対する検出能を病変別に検討した．

まず，DSAと比較すると，DSAで腫瘍濃染を認めたものは大部分CTAP（検出率100%）およびLip-CT（92%）で検出された．一方，腫瘍濃染を認めなかった病変もCTAPで62%，Lip-CTで31%と検出率は低いがLip-CTでも検出された（Table 2）．DSA，Lip-CTとも同様に動脈からのアプローチを利用しているのに，DSAで検出されないものがLip-CTで検出される理由は，DSAで認識できないようなわずかなvascularityの増加を，Lip-CTの持つ強い濃度コントラストにより検出する事ができるためと考えられる．よって，腫瘍血管が発達し，vascularityが増加した病変に対してLip-CTはDSA以上の診断能を示すと考えられる．その反面，vascularityの増加がほとんど見られないような病変に対しては無効であることが予想される．一方，CTAPは門脈血流よりアプローチしており，動脈血流から受ける影響は少ないため，hypovascularな病変に対しても有効性が期待できる．

実際に病変別にみると，e-ad-HCCおよびad-HCCではLip-CTとCTAPによる検出率に差を認めなかったのに対し，e-HCCに対するLip-CTの検出率は25%とCTAPの63%に比べ有意に低かった．その理由は次のように考えられる．肝細胞癌の発育に関して，AH内部に高分化肝細胞癌が発生し（e-HCC），その内部により低分化な癌よりなる結節が出現し（e-ad-HCC），さらにその結節が増大し，周囲の高分化の部分と置き変わる（ad-HCC）というモデルが提唱されている[10)~12)14)~16)]．この過程において門脈血優位から動脈血優位に変化していくと推定されているが[17)18)]，e-HCCでは腫瘍血管が未発達であり[9)]，肝動脈血の供給が周囲非腫瘍肝組織より少ない[7)]．ところがe-ad-HCCでは内部の低分化癌よりなる結節に腫瘍血管を認め，ad-HCCでは全体が腫瘍血管より栄養されるようになる．よって，e-HCCにはリピオドールが流入しないが（Fig. 1），e-ad-HCCでは内部結節に（Fig. 2），ad-HCCでは全体に貯留するようになる（Fig. 1）．一方，門脈血より見ると，e-HCCでは腫瘍内に門脈を認め，門脈血の供給も受けているが，正常肝組織に比べ門脈の密度が低く，かつ細胞密度が高いため門脈血透過性が低い．そのためにCTAPにて低造影域として描出される（Fig. 1，2）と考えられる．

よって，各病変の画像上の特徴は以下のごとくであると考える．e-HCCはDSAおよびLip-CTで所見を認めることは少なく，CTAPで低造影域として検出される．e-ad-HCCはDSAでは濃染を示さないかごくわずかに示すのみである．そして，

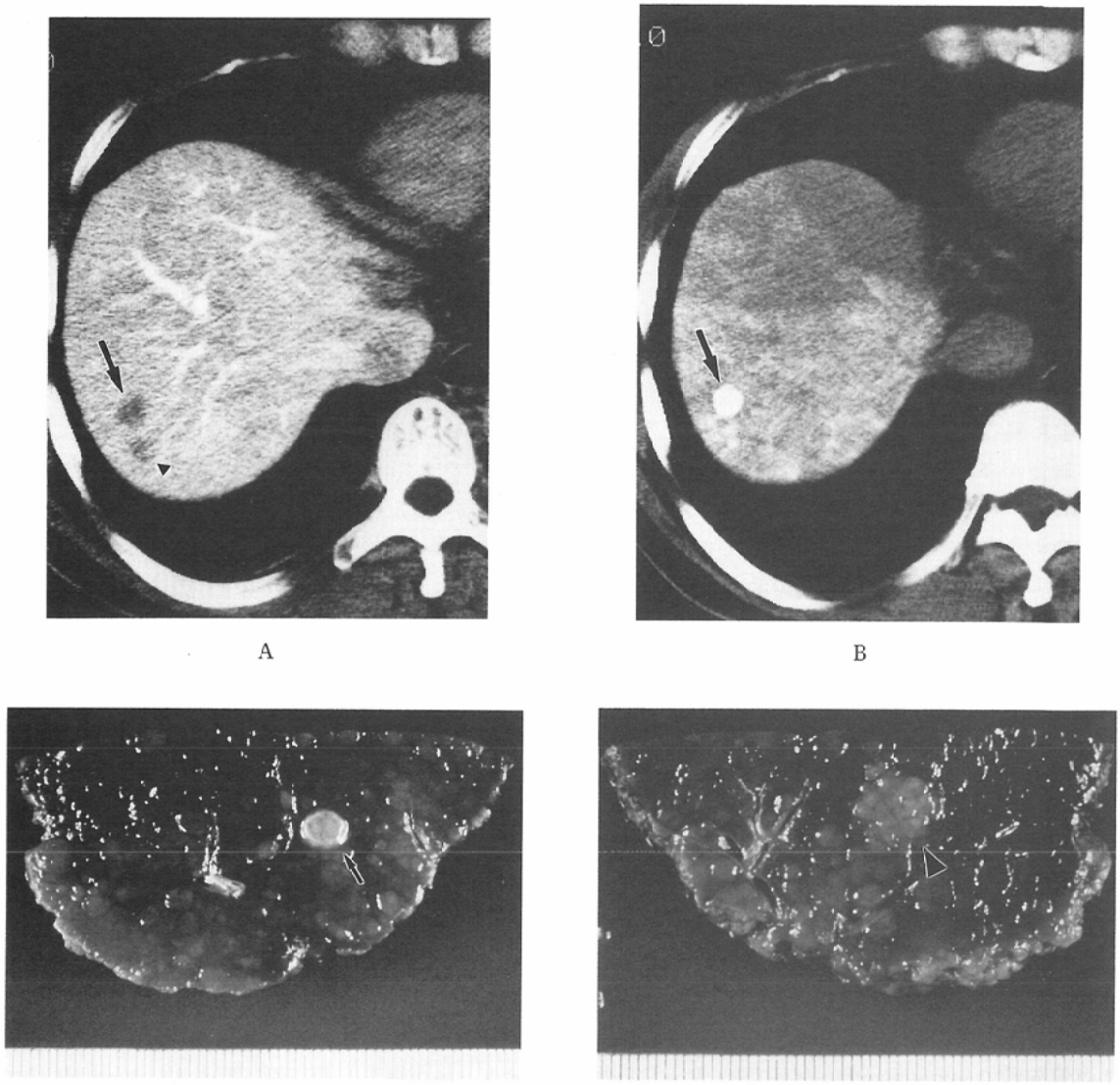

Fig. 1 Case 3. 51-year-old male with advanced HCC and early HCC. Hepatic angiography showed only one small tumor stain in segment VIII of the liver. A) Followed by CTAP demonstrating two small low density masses (a : arrow, b : arrowhead). B) Lipiodol-CT made 41 days after angiography showing good retention of Lipiodol in only one (a : arrow) of two lesions. C) Cut surface of resected specimen reveling a small lesion (a : arrow) measuring 5mm in diameter, which was histopathologically presumed advanced HCC with complete necrosis and good retention of Lipiodol within mass was confirmed by low kilo-voltage x-ray examination (not shown). D) On the opposite side of C, another lesion (b : arrowhead) was recognized. This lesion has irregular margin and internal nodular structures similar to neighboring cirrhotic nodules are preserved. Histopathologically this lesion was viable early HCC. There was no retention of Lipiodol by low kilo-voltage X-ray study (not shown).

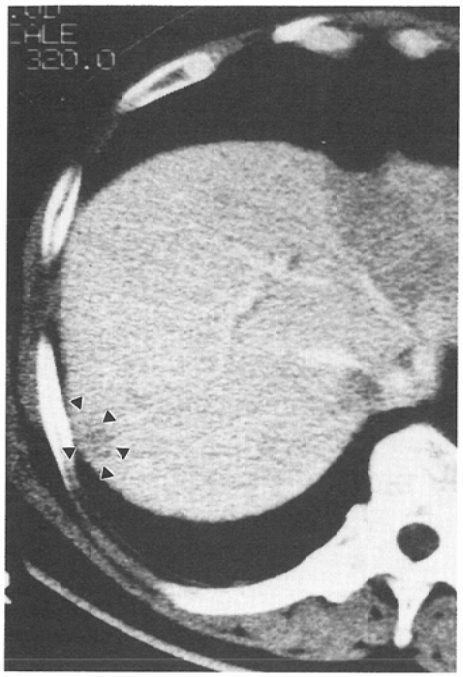

A

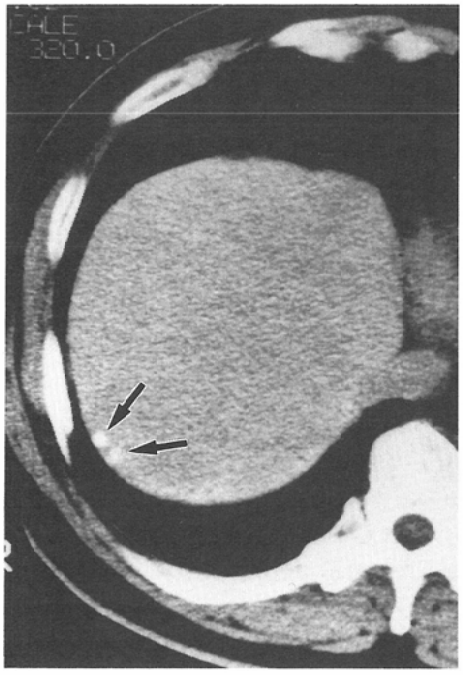

B

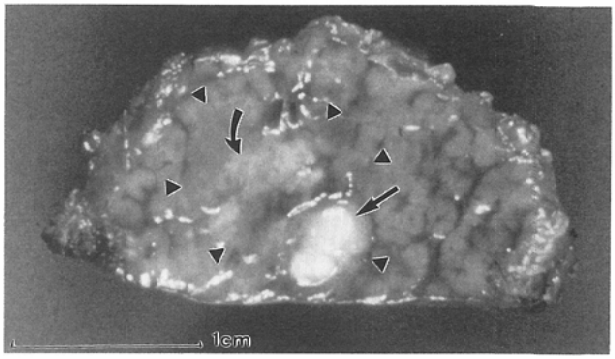

C

Fig. 2 Case 13. 59-year-old male with early advanced HCC. Hepatic angiography showed small tumor stain in segment VIII of the liver. A) Followed by CTAP demonstrating only one small low density mass (arrowheads) measuring 12mm in diameter. Different enhanced effect between right and left lobe is probably due to unevenness of contrast medium in the portal vein, but tumor. B) Lipiodol-CT made 16 days after angiography showing retention of Lipiodol in only two small nodule (b: arrows) measuring 4mm in diameter. C) Cut surface of resected specimen reveling a lesion (arrowheads) measuring 12mm in diameter, which include small necrotic nodule (arrow) and irregular shaped whitish nodule with unclear margin (curved arrow). Histopathologically examination reveled those nodules (arrow and curved arrow) consisted of necrotic tissue of poorly differentiated HCC, and surrounding lesion (arrowheads) consisted of well differentiated HCC. So this lesion was diagnosed as early advanced type HCC. The retention of Lipiodol was seen only in the small nodules.

CTAPで病変全体が低造影域を示すが，Lip-CTでは内部の低分化癌よりなる結節のみにリピオドールの貯留を認め，検出される病変の大きさが異なることがある(Fig. 2). ad-HCCではDSAで鮮明な腫瘍濃染，腫瘍血管を認め，Lip-CTで病変全体に著明なリピオドール貯留を認め，CTAPで無造影域を示す.

また，今回の検討において，ad-HCCを検出できなかった症例を以下のような場合に認めた．Lip-CTでは，近くに大きな主腫瘍が存在し，それにリピオドールを消費されてしまい，副病変に十分に注入されなかったと考えられる症例である．症例に応じてリピオドールの使用量および注入法を十分検討する必要があると思われる．一方，CTAPでは門脈内腫瘍塞栓，動脈門脈短絡などによる血流障害の部位で適切な門脈造影像が得られず，その部位に存在した副病変を指摘できなかった症例を認めた．しかし，門脈腫瘍栓，腫瘍による動脈門脈短絡が存在する区域には高頻度に肝内転移巣が存在することが多く，同区域全体に対する治療が必要となる．よって，同部位の副病変を検出できないことはCTAPの短所ではなく，むしろ血管造影で指摘できない小さな門脈腫瘍栓を描出できるという長所であると考えられる[17].

偽陽性率では両者で差を認めなかったが，Lip-CTでは梗塞巣，動脈門脈短絡に集積するといわれている[19]．また，CTAPでは，原因不明の低吸収域を認めたほか，AHが描出される場合もあった．しかし，今回の対象症例における6個のAHの検出率は33%と低かった．これはAHではe-HCCに比べ，大きさが小さいことに加え，細胞密度が低く門脈血流が正常肝組織に近いためと思われる.

以上のようにhypervascularな病変に対してはLip-CTがCTAPと同等あるいは，濃度コントラストの強さによりそれ以上の検出能を示すと考えられる[4]．しかし，hypovascularなe-HCCはLip-CTでは検出されにくいが，CTAPで検出することができる．そこで，肝細胞癌の術前検査には，CTAPを施行し，CTAPで指摘された部位を重点的に術中超音波にて検索すれば，能率良くe-HCCを含んだ副病変を検出できると考えられる.

また，今回は手術例を対象としたため，数が少なく十分な検討がなされなかった肝内転移巣に対しては，vascularityが高いため，CTAPのみならず，Lip-CTの有効性も期待される．肝内転移巣を含んだ両検査法の比較は，今後の症例の蓄積によって検討する必要があると思われる.

V. まとめ

肝細胞癌切除例24例39病変（2cm以下16病変中early HCC 8病変，early advanced HCC 3病変，advanced HCC 5病変）を対象に経動脈性門脈造影下CT（CTAP）とリピオドール動注後単純CT（Lip-CT）を同一症例に施行し，その検出率を病変別に比較検討した.

1. 肝細胞癌24例中10例（42%）は多発性原発病巣を合併し，しかも7例（70%）は異なる他の区域に存在した.

2. 血管造影（DSA），CTAPおよびLip-CTにより肝細胞癌39病変の検出率は各々67%，87%，72%で，血管造影で腫瘍濃染を示さない肝細胞癌13病変に対するCTAPの検出率は62%，Lip-CTは31%であった.

3. 2cm以下の小型肝細胞癌（16病巣）に対するCTAPとLip-CTの検出率は各々75%と44%で，CTAPが高い検出率を示す傾向を認めた.

4. early HCCに関してはCTAP（63%）がLip-CT（25%）より有意に高い検出率を示した.

5. 2cm以下のearly advanced HCC（n=3），advanced HCC（n=5）ではリピオドールの貯留を認め，CTAPとLip-CTの検出率は各々，e-ad-HCCに対し67%，67%，ad-HCCに対し100%，80%であった.

6. e-HCCおよびe-ad-HCCは，ともにDSAで検出され難かったが，CTAPで低造影域として検出された．また，e-HCCではリピオドールの貯留を認めないことが多いが，e-ad-HCCでは内部結節に貯留を認めたものもあった.

7. 手術予定患者に対しては，血管造影後，CTAPを行うことがearly HCCを含めた多発性原発巣の検索する上で重要である．肝内転移巣に

対しては，さらに今後の症例の蓄積によって検討する必要がある．

本研究の一部は，厚生省「肝の微小がんと境界病変に関する研究班」の援助を受けた．

文　献

1) 森山紀之：血管造影下のCT（Angiographic CT＝Angio-CT），癌の臨床，26：1037—1040，1980
2) Matsui O, Kadoya M, Suzuki M, et al: Dynamic seqential computed tomography duling arterial portography in the detection of hepatic neoplasms. Radiology 146: 721—727, 1983
3) Ohishi H, Uchida H, Yoshimura, et al: Hepatocellualr carcinoma detected by iodized oil. Radiology 154: 25—29, 1985
4) 大石　元，大上庄一，吉岡哲也，他：肝細胞癌娘結節に対するリピオドール動注後CT（Lp-CT）の診断価値—経上腸間膜動脈性門脈造影下CTとの比較—．日本医放会誌，46：903—905，1986
5) Takayasu K, Shima Y, Muramatsu Y, et al: Angiography of small hepatocellular carcinomas: Analysis of 105 resected tumors. AJR 147: 525—529, 1986
6) Takayasu K, Moriyama N, Muramatsu Y, et al: The diagnosis of small hepatocellular carcinomas: Efficacy of various imaging procedures in 100 patients. AJR 155: 49—54, 1990
7) 高安賢一，幕内雅敏，広橋説雄，他：肝細胞癌を内包したadenomatous hyperplasiaおよび境界病変の画像診断，日消誌，86：2404—2412，1989
8) Matsui O, Takashima T, Kadoya M, et al: Dynamic computed tomography during arterial portography: The most sensitive examination for small heptocellular carcinomas. J Comput Assist Tomogr 9: 19—24, 1985
9) Yoshimatsu S, Inoue Y, Ibukuro K, et al: Hypovascular hepatocellular carcinoma undetected at angiography and CT with iodized oil. Radiology 171: 343—347, 1989
10) 広橋説雄：肝の微小がんと小がんと境界病変に関する研究．厚生省がん研究助成金による研究報告書，昭和63年度，p330—334，国立がんセンター，東京，1989
11) 津田　均，広橋説雄，坂本亨宇，他：ヒト肝癌発生とプログレッションの自然史，Oncologica，23：35—39，1990
12) 渡辺英二郎，広橋説雄，坂元亨宇，他：小肝癌の新しい肉眼分類亜型—早期型内通常型—と肝癌の多段階進展に関する病理学的検討，肝臓，31：1267—1273，1990
13) Edmondson HA, Steiner PE: Primary carcinoma of the liver. A study of 100 cases among 48,900 necropsies. Cancer 7: 462—503, 1954
14) Kanai T, Hirohashi S, Upton MP, et al: Pathology of small hepatocellular carcinoma. A proposal for a new gross classification. Cancer 60: 810—819, 1987
15) 金井歳雄，広橋説雄，野口雅之，他：小さい肝細胞癌の病理像，病理と臨床，4：396—405，1986
16) Kenmochi K, Sugihara S, Kojiro M: Relationship of histologic grade of hepatocellualr carcinoma (HCC) to tumor size, and demonstration of tumor cells of multiple different grades in single small HCC. Liver 7: 18—26, 1987
17) 松井　修，亀山富明，吉川　淳，他：肝癌の血管造影診断（動注CTを含む）．消化器癌の画像診断，p41—52，秀潤社，東京，1990
18) 松井　修，出町　洋，高島　力，他：原発性肝癌のIVR　肝内微細血管構造とLipiodolの動態，画像診断，10：1032—1040，1990
19) Okayasu I, Hatakeyama S, Yoshida T, et al: Selective and persistent deposition and gradual drainage of iodized oil, Lipiodol in the hepatocellualr carcinoma after injection in to the feeding hepatic artery. Am J Clin Pathol 90: 536—544, 1988