The University of Osaka
Institutional Knowledge Archive

Title	ゼロラジオグラフィによる乳腺疾患のX線学的研究
Author(s)	伊藤, 久寿
Citation	日本医学放射線学会雑誌. 1968, 28(3), p. 277-335
Version Type	VoR
URL	https://hdl.handle.net/11094/16781
rights	
Note	

The University of Osaka Institutional Knowledge Archive : OUKA

https://ir.library.osaka-u.ac.jp/

The University of Osaka

ゼロラジオグラフイによる乳腺疾患のX線学的研究

東京医科歯科大学第一外科教室（主任　川島健吉教授）
伊　藤　久　寿

（昭和42年11月13日受付）

Xeroradiography of the Breast

Hisahiro Ito
First Department of Surgery, Tokyo Medical & Dental College.
(Director: Proffessor Kenkichi Kawashima)

1) During 1962-1967 we have examined 622 cases with breast diseases by xeromammography together with 322 cases by conventional Film-mammography. Biopsies were taken from 272/622 cases of xeromammography and from 208/322 cases of Film-mammography.

	Xero.-cases	Film-mammo. cases
Carcinoma	78	69
Mastopathy	71	51
Fibroadenoma	72	49
Mastitis	26	16
Others	25	23

2) Age distribution in various breast disorder is well suited with many former reports i.e. carcinoma; most frequently, in forties, fibroadenoma; in twenties, mastopathy forming peak between thirties, to forties. Focal distributions of those mammary diseases are mostly in upper outer quadrant as many reported formerly. (Fig. 7 & Table 3)

3) X-ray type-differenciations of the breast relating to age are analized in 550 cases. Pre-functional type is observed, naturally, in younger group, however, spreading widely from twenty to thirty-nine, forming peak at 20-24 years old. Glandural type (matured, functional); 18-59, peak at 30-39 years old. Involutional type; 30-70 years old. The fact that diagnostic accuracy is influenced by X-ray type of breast is to be carefully considered, such as, concerning with carcinoma of the breast, glandural type occupies large part in false negative group and involutional type in false positive group. (Table 5)

4) Inflammatory diseases; Among 26 cases of mastitis (histologically confirmed) there are two cases of which are pre-operatively diagnosed as malignancy. In spite of repeat X-ray study, in those cases, clear distinctions from carcinoma were difficult.

Ten X-ray figures (19 breasts) were taken from cases of cosmetic breast surgery causing some discomfort. There were two kinds of round smooth figures of radiodensity (positive and negative density).

5) Fibroadenoma; Most fibroadenoma have round or oval smoothmargin figures. Sixty-seven cases out of 76 fibroadenomas are correctly diagnosed by X-ray pre-operatively. Forteen cases, however, failed to manifest typical figures on X-ray film. In most of these 14 cases, the breasts are, incidentally, those of pre-functional type. So called "Halo" observed in 34.3% of shadow positive cases and "Notch" observed in 20.9% of them.

6) Mastopathy; In 74 proved mastopathy breasts, 51.4% demonstrated "fluffy cotton patch" density and 25.7% showed well defined shape density with fibrous change. These 74 Mastopathy breasts included 28 of proved cysts and 20 of them identified as having "cyst" preoperatively by X-ray. Eight of these 74 breasts are suspected of malignancy which turned to be benign mastopathy. Fifty-nine cases out of 74 mastopathy cases are correctly diagnosed by X-ray pre-operatively.

We are not satisfied by the diagnostic accuracy of this category.

This, however, is only a fair reflexion from lack of definite matured distinction of mastopathy in both clinical and pathological field.

7) Sixteen breast specimens proved to be benign origin histologically. (Involutional breast, papilloma, adenoma and benign fibrosis occupied most of them). This implies necessity of experience in examining various pattern and functional phase of normal breast.

8) Contrast xero-and film-Mammography are performed in 30 secretory diseases of breasts. (Using Urographine I.V. 1-3 cc).

This technique is paticulary useful in determining localization of the change, in cases which simple mammography failed to demonstrate.

9) On X-ray interpretation of 78 cases (84 breasts) with carcinoma of breast, characteristic dense mass with irregular margin was found in 83.8%, of them, "Spicula" in 57.9%, circumscribed-shape density was in 36.4%. (Table 6. & Table 11.)

Calcification was seen in 39.5% (numerous fine grain microcalcification 32.9%). The film measurement of the lesion always indicates smaller value than sizes obtained by palpation, as agreed with other investigator's reports. Of 65 carcinoma breasts, 50 were pre-operatively diagnosed correctly as definite malignancy, 7 were suspected of malignancy. (Table 8.)

Roentgenologically unidentifiable cases between malignancy and benign change were found to be 4.4% over all. (false positive 3.6%, false negative 7.7%).

10) Xeroradiography is a physical photographic method which uses light-conductivity of semiconductive selenium. This technique requires neither dark-room-system nor developing water. Its broad latitude and proper "Edge-effect" are found to be remarkably useful when applied in the field of Mammography.

目　次

1. はじめに
2. 研究対象
3. ゼロラジオグラフィの原理と装置
4. ゼロラジオグラフィの特長
　i) セレン (Se) 感光板と初期電位
　ii) 暗減衰と疲労回復
　iii) 現像とコントラスト
　iv) セレン板の感度
　v) 気象がゼロラジオグラフィにおよぼす影響.
　vi) 転写, 定着, 複写について
　vii) 辺縁効果と疲衰現象
　　小括
5. 撮影条件
6. 乳腺疾患の年令と病巣部位分布
7. 乳腺の生理的変化とそのX線像
　i) 乳房の構造と乳房型
　ii) 妊娠および授乳乳房のX線像
8. 乳腺炎症のX線像.
　i) 乳腺炎.
　ii) 乳房異物
9. 乳腺良性腫瘍のX線像
　i) 線維腺腫
　ii) 乳腺症
　iii) その他の良性疾患の検討
10. 乳管造影のX線像
11. 乳腺の悪性腫瘍, とくに乳癌のX線像
12. 乳腺疾患の診断率と誤診例の検討

13. 考　案
14. 結　論

1. はじめに

本邦における女子乳腺の悪性新生物は人口10万にたいし訂正死亡率が 3.1で，胃，子宮，肝胆道，肺などの腫瘍についでその死亡割合は 4.0%である[1]．瀬木[2]らによれば主要23カ国中日本の乳癌死亡率は最低で，年度別の変動もすくないと報告している．しかし近年癌にたいする公衆衛生が向上し，乳腺は体表部にあつて容易に異常を知ることができるため早期に受診する傾向がみられるばかりでなく，正常な生理的変化や単純な乳腺痛を乳癌と関連づけて医師を訪れる癌恐怖症とも言うべき婦人の増加がめだつている．したがつて治療を必要とする疾患か否かを速やかに診断する方法が要望される．

乳腺疾患の診断には視触診のほかに補助診断法として，透光法[3]，赤外線撮影[4]，乳頭分泌物の細胞診[5][6]，穿刺吸引や小穿孔器による生検[7][8]，超音波[9][10]，アイソトープ[11]，サーモグラフイなどがある[12]．腫瘤切除や剔出による組織検査はもつとも確実であるがすべての受診者に行うには種々の制約があり，また苦痛と創痕を残す点など幾多の問題がある[13][14]．

理学的補助診断法としての乳房X線検査は操作が簡便で費用も安く，また患者に苦痛を与えることなく繰返し施行できる利点がある．

乳房のX線撮影は1913年 Salomon が試みていらい，単純乳房撮影 simple mammography（以下マンモグラフイと略す），乳房気盈撮影 pneumomammography[15][16][17]，乳管造影contrast mammography[17][18]，立体撮影[19]，断層撮影[20]，拡大撮影などがあり[21]，特殊なものとして，二重フイルム法 double film loading[22][23][24]，片面増感紙法[21]，埋没法[26][28]，吸引法[103]，ロゲトログラフイがあり[25]，腋窩単純撮影[27]や経胸骨内乳静脈造影も行なわれている[29]．

一方1938年米国の Carlson[30] は新しい電子写真 electric photography を開発した．その方法は硫黄，アンスラセンなどを金属板に塗布し表面を帯電させ，光を露光して電気的潜像を作り，その上にリコポジウム（カゲノカヅラの胞子）や鉛丹などの荷電粉末を撒布して現像を行うものである．その後たゆまざる研究と改良がすすみ実用の域に達し，1951年 McMaster[31] がこの方法をX線撮影に応用し工業用非破壊検査ならびに医学の分野に有効であることを発表して，ゼロラジオグラフイ Xeroradiography の応用がすすめられた．

本邦においても1961年東芝社がはじめて国産の装置を開発し[30]，翌年より著者は従来のX線写真にみられない特性，すなわち骨と同時に軟部組織がかなり明瞭に撮影される点に注目し，外科領域の各種疾患に応用を試みた[32]．

最近のマンモグラフイの傾向は乳房のコントラストの低さを補うため[24]，軟X線とコントラストの良い工業用X線フイルムを組合せて使用する方法が普及しつつある．しかしコントラストを強調すると観察領域がせばまり，この点ゼロラジオグラフイの特長が乳房撮影に適することを知り，乳腺疾患にたいするX線診断，とくに新しいゼロラジオグラフイによる研究を行つた．

2. 研究対象

対象とせる乳腺患者は昭和37年11月から昭和42年7月まで東京医科歯科大学第一外科教室を受診した 900余例中，ゼロラジオグラフイによる乳房撮影（以下ゼロマンモグラフイとする）を施行した 622例とマンモグラフイ 322例で Table 1 に示す如くであつた．診断確定症例はゼロマンモグラフイ 272例，マンモグラフイ 208例でその内訳は，乳癌78例（括孤内マンモグラフイ症例，69

Table 1　X-Ray diagnosis in 622 (322) cases.
(Xeromammography and film Mammography)

Diseases	Xero. Mammo.		film. Mammo.	
	Cases	Biopsy	Cases	Biopsy
Carcinoma	86	78	74	69
Mastopathy	210	71	96	51
Fibroadenoma	125	72	68	49
Mastitis, Abscess	36	26	20	16
Mammoplasty	10	3	7	2
Gynecomastia	23	7	9	5
Normal	82	5	26	3
Other Benign	25(12)	10	7(4)	2
Technical Error	13	0	22	9
Total	622	272	322	208

例),線維腺腫72例（49例),乳腺症71例（51例),乳腺炎26例（16例),乳房異物3例（2例),正常乳腺5例（3例),女性乳房7例（5例),その他10例（5例）であつた．また乳腺疾患と鑑別を要する女子胸壁冷膿瘍，Tietze 病の側面写真10数例を検討の対象とした．

非生検例は 350例（124例）中もつとも多いものは乳腺症 139例（45例），ついで正常乳腺77例（23例),線維腺腫53例（19例),乳癌8例（5例）であつた．乳房異物7例（5例）は検査後問診で豊乳術を受けたことを確認した．その他の症例はX線診断で線維症，乳腺肥大など15例（2例),妊娠乳房などが含まれていた．ゼロマンモグラフイにくらべマンモグラフイが少ないのは被曝線量を考慮し前者で著明な所見を得た症例について後者を重点的に行つたためである．

非生検例は気象条件，乳房型，妊娠乳房の検討のさい追加症例として取扱つた．

3. ゼロラジオグラフイの原理と装置

ゼロラジオグラフイはセレニウム（以下 Se とする）の半導体としての特性を応用したものである．Se は暗い場所では$10^{15}\Omega\cdot$cm の比抵抗をもつ絶縁物質であるが，光やX線の露光中は比抵抗が$10^{10\sim12}\Omega\cdot$cm に低下する性質を基本とし，従来の化学的な写真技術とまつたく異つている[31)33)]．

その主な操作過程を Fig. 1 に示す．

a 充電，アルミニウム板（以下 Al 板）に蒸着せる無定形 Se の膜面に約 6,000volt の電圧をコロナ放電によつて正に帯電させる．b 遮光，充電した Se 板は従来のフイルムとどうよう感光性を持つので枠蓋で遮光する．c 曝射，Se板に被写体をのせX線曝射を行うと Se 膜上の電荷が Al 基板に流れX線の強度に応じて静電的潜像をつくる．d 現象，潜像に負に帯電した微粉末を吹着けると静電吸着現像により電界強度に応じて粉末が附着して像が現われる．これを直接観察する．e 転写，Se 板の像に転写紙を重ねて放電加圧する．f 固定，転写紙の像を有機溶剤の蒸気に晒し定着させる．g 洗像，転写後も Se 膜に僅かに残る粉末像を清拭機で清掃する．h 疲労回復，Se板を自動回復装置にかけ再使用に備えて Se 板を防湿箱に入れて保存する．以上の操作で Se 膜面が破損しない限り繰返し使用できる[32)]．水を使用する必要がなく暗室操作もいらないため充電から，現像，固着まで3～5分程度で完了するので，はやく読影できる点も特長の一つになつている．

Film illust. 1 (a) は著者の使用した東芝ゼロラジオグラフXR-A- 101—2型の装置である．操作処理機（充電，転写，定着を行う),疲労回復器，現像機，清拭機，防湿箱などよりなり，消耗品と

Fig. 1. Xeroradiographic process.

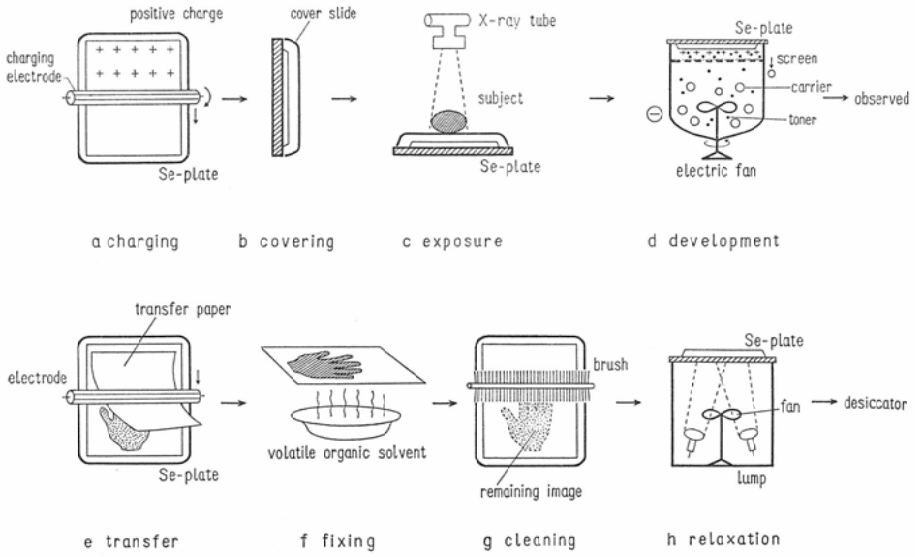

Fig. 2. Diagram of Se-plate.

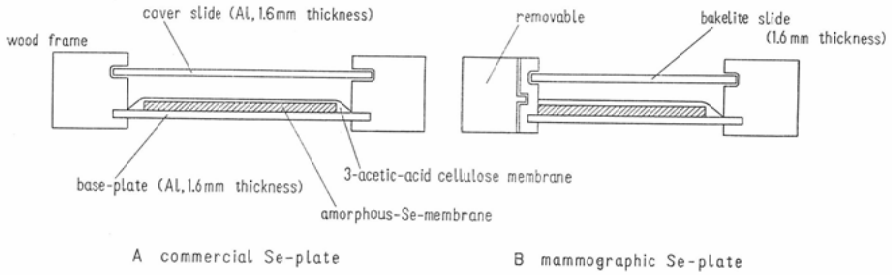

Fig. 3 Transmission rate of X-ray Al and Bakelite

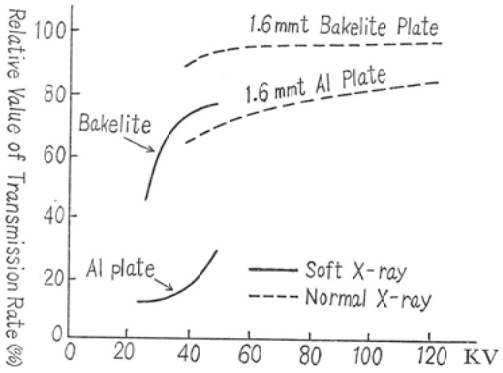

してSe板（1,000回以上使用できる），現像剤（樹脂粉末 Seledol と補助材のキャリア Selecar），転写紙および定着剤（Selefix）がある．

4. ゼロラジオグラフイの2, 3の特長

i）Se 板と初期電位

Se 板の有効画像面積は35.6×22.8cm，X線フイルム「四ツ切り」とほぼ同等でFig. 2（A）はその断面図である．枠蓋は 1.6mm厚の Al 板で撮影は通常 Al 基板上に被写体をのせて行う．著者は Al 板のX線吸収が Fig. 3 に示す如くかなり大きいことを認め，吸収の少ないベークライトの枠蓋を試作し，枠蓋側に乳房をのせて撮影した結果画質の向上が認められた．またFig. 2（B）に示す如く Se 膜面を取枠の一方に近づけ，かつ取枠の巾を細くした改良 Se 板を乳房上下撮影に使用した．

Se 板の初期電位は装置によつて異なり著者のものでは 570～ 600volt であつた．初期電位が高いとコントラストは増加するが絶縁破壊を生じて，Film illust. 1（b），1（c）にみられるようなスポットや条痕などを生じ易い．Se 膜厚を増した Se 板は初期電位が高く感度も上昇したが，[34] 安定性に問題があり臨床的に使用するには適当でなかつた．（国産のものでは）

ii）暗減衰と疲労回復

Se 板の初期電位はX線曝射を行わなくても時間とともに徐々に低下する．この現象は暗減衰 dark decayと呼ばれているが，充電後10分以内に撮影し直ちに現像すれば画質に影響がなかつた．また一度使用した Se 板を続けて再使用すると Film illust. 1（d）に示す如く，前回撮影した骨標本にあとから撮影した乳房像が重つて出現することがあり（残像），読影が困難になる．この現像は疲労現象といわれ高い管電圧や過大曝射を行うほど出現する傾向がある[36]．疲労回復器で防止できるが4，5回連続して使用した Se 板は1時間以上やすませる必要があつた．

iii）現像とコントラスト

ゼログラフイの画質は現像方法によつて著しくことなる．現在，カスケード法，パウダークラウド法，オープンチエンバー法，液体現像法[37]，スモーク法などがあり，国産の装置はスモーク式が採用されている[30]．この方法は装置が小型で画質も良好であるが，キヤリアの上昇を防止する金網が破損するとキヤリアが Se 面に到達して粉末像を傷つけることがある．Film illust. 1（e）はその実例で一見微細な石灰沈着と似た所見であるが，被写体像以外の場所にも出現し鑑別は容易であつた．

Fig. 4はゼロラジオグラフイの現像時間と濃度

Fig. 4. Relationship between xeradiographic Density and Time

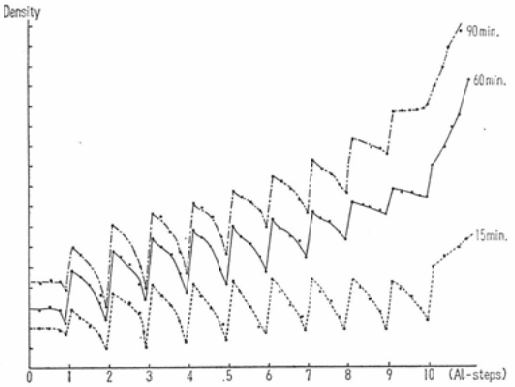

の関係を示すもので，0.5mm厚10段の Al 階段曝射を行い現像時間を15秒，30秒，90秒とした結果である．濃度測定はサクラ光電濃度計 PD-6R 反射光白色光源で行つた．15秒現像では Al 階段の増加に関係なくほぼ一定の黒化を示し，時間が増すとともに表面電位に比例した黒化がみられた．階段各移行部の黒化は辺縁効果のため著しい変化が認められた．すなわち15秒現像では階段の識別は辺縁効果のみによつて行なわれ，90秒現像では階段が増すにつれて黒化が増加し辺縁効果は減少する傾向が認められた．

Durant[35] によればゼロラジオグラフイの写真黒化は over all contrast と辺縁効果による増強因子によつて定まり，実験値は微粒子X線フイルムと同等であると報告しており，吉村も[38]現像時間を延長するとX線フイルムのγ値に匹敵するコントラストが得られると述べている．

Fig. 5 は同一条件で Al 階段曝射を行つた Kodak AA フイルムの濃度をサクラ光電濃度計透光式で測定した場合とゼロラジオグラフイとの比較を示したもので，後者の寛容度がきわめて広く，乳房写真では乳頭から肋骨に至るまで同時に観察することができた．この寛容度の広さが辺縁効果とともに診断に役立つものと思われた．

iv) Se 板の感度

Se 板と工業用X線フイルム（サクラ RR,MR, R, 富士 100番，Kodak AA, M）の感度を切除乳腺を用いて比較（管電圧40kVp. で撮影）した結

Fig. 5. Xero-and film-X-ray Density

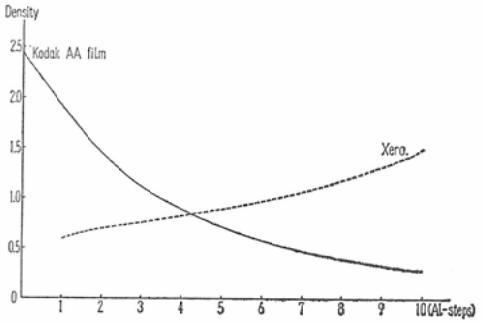

果，Se 板は Kodak AA サクラRR，(MR) よりやや良好であつた．ゼロラジオグラフイの感度は Se 膜厚，充電装置，管電圧，現像方法などで異なるが，Hills[39]は医用ノンスクリーンフイルムより2.5倍遅く，吉村らは Rank 社の装置では従来のフイルムで増感紙なしの 1.3倍悪く[40]，国産では高圧はほぼ等しく，低圧でノンスクリーンフイルムよりやや遅いと報告している[38]．Durant[35]は 100～ 150kVp の範囲ではX線フイルムの3，4倍速く，それ以下の電圧ではさらに感度が良いとしている．Haloid 社の Vyverberg[41] は Kodak Aタイプと同等と報告し，Gould ら[42]は Kodak Royal Blue より良い感度であつたと述べている．

管電圧と感度の関係を知るため著者は次の実験を行つた．Durant[35] は Se 板が表面電位を失う場合 leaky condencer とどうようで，曝射量を E，Se 板初期電位 Vi，曝射後の電位 Vf, Se 膜厚T，とすると，$Vf=Vie^{-bET}$（bは定数）の関係が成立つと述べている．いま Se 板感度を $1/\tau$ とすると，$1/\tau=1/E \log e^{Vi/Vf}$ となり $1/\tau$ が大きいほど感度は良好である．30kVp, 40kVp, 60kVp にたいする Se 板の電位減少をリオンE- 141型静電計で，曝射量を Victrin 線量計で測定した結果，30kVp は $1/\tau=1.25\pm 0.298$, 45kVp は $1/\tau=3.01\pm 0.4$, 60kVpは $1/\tau=5.46\pm 0.7$ ($\delta=0.29$, 0.4, 0.7) を得た．すなわち Se 板の感度は低電圧ほど遅い傾向が認められた．

v）気象がゼロラジオグラフイに及ぼす影響

ゼロラジオグラフイは気象の影響を受け易いと

Fig. 6. Influence of Temperature and Humidity on Se-plate

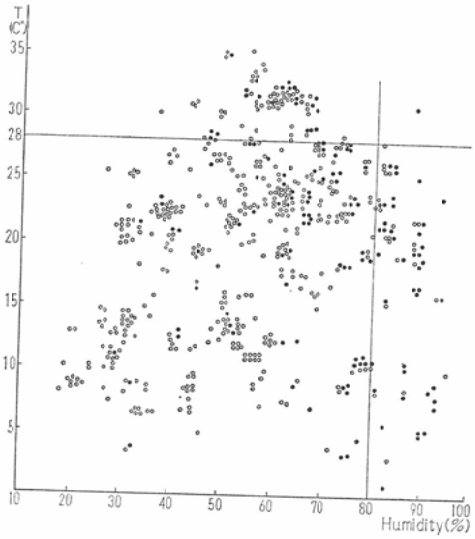

いわれている．著者は 584枚のゼロラジオグラフイ撮影時の湿度と温度について検討した結果はFig. 6に示す如くであつた．影響ありと認めたもの（図で黒点） 144枚で，湿度80%を越えると影響なし（図で白点）25枚にたいし影響のあつたもの43枚63.2%であつた．しかし温度の影響はあまりみられず，28℃を越えると温度70%以下でも影響する場合が増加した．丸山[43]らもどうようの検討を行い湿度70%，温度25℃以上が影響し易いと報告している．

気象条件はゼロラジオグラフイの全過程に影響を及ぼすが，とくに Se 膜面を保護するトリ酢酸セルローズ膜の吸湿が問題となるように思われた．その対策として常に防湿箱に保管しなかの乾燥剤の管理を十分に行う，また保護膜に僅かづつ固着する現像粉末剤を高級キシレンで清拭することによつて著しく改善された．しかし清拭操作は充分注意して行うべきで，それに使用する綿糸の屑が附着したまま撮影するとFilm illust. 2 (a) に示す如く“写真のきづ”の原因となり，また保護膜を損傷するとFilm illust. 1 (e) にみられる如く線条の陰影が永久に出現する原因になつた．

vi) 転写，定着，複写について

転写の過程で Se 膜上の粉末像と転写紙の密着が十分でないとFilm illust. 1 (b)の如く“転写むら”を生ずることがあつた．また定着はあまり長い時間行うとFilm illust. 2 (b)に示す如く溶解がすすみ画質が低下した．

転写紙が破損し易い紙であることを考慮し，著者は確実に長期保存する目的で転写後の像を35㎜カメラで，ミニコピーフイルム， 500W白色ランプ4コ，F 5.6～ 8.0，8～15分の1秒，コピナール指定現像液で複写を行つた．この方法は良質のスライドが得られ細部の観察に便利であるばかりでなく，コントラストの良い反転像となるためマンモグラフイとの比較や読影が容易であつた．

vii) 辺縁効果と痩衰現象

ゼロラジオグラフイは荷電粉末の静電吸着現像を応用して現像するため，電界強度に応じて境界部分が強調された画像が得られる．この現象は辺縁効果 edge effect と呼ばれ電子写真の特長となつている．工業用非破壊検査に用いる場合問題となることがある[41]．例えばFilm illust. 2 の C_2 に示す如く，鉛泊テストチヤートを過大曝射で撮影すると細い部分が撮影されないことがある．しかし同 C_1 の如く適正曝射では細部も明瞭であり，同 C_3 の如く適切な補償を行うと抑制が可能であつた．この効果は微細な変化や骨折線の発見に有効で[39]，乳房撮影ではむしろ病巣部の識別に役立つた．（乳房では90～ 150秒現像が辺縁効果も良く黒化も調子が良い）．またきわめて小さい乳房では Film illust. 2 (e) の略図に示すように，アクリール薄板を支持台兼補償に用いると良い写真を得ることができた．

辺縁効果と別にゼロラジオグラフイは像の周辺の一部が消失する場合があり，痩衰現象といわれているがこれに関して吉田，吉村[40]らの報告がある．

（小括）

1. Se 板の特性を2，3検討し乳房撮影に適する取枠と枠蓋の改良を行つた．

2. 現像時間の影響を検討し時間を延長するほどγ値が変る傾向を認めた．乳房撮影では辺縁効果を考慮し90～ 150秒現像が良好であつた．

3. 工業用X線フイルム（サクラRRタイプ）

Table 2　Mammographic technical Factors

	Ito（著者）	Egan[46]	Gershon-Cohen[22][44]	Stanton[45]	Akisada[48][49]（秋貞）	Keats[21]	Ruzicka[47]
KVp.	28—40 (35—60)	22—28	25—35(30)	30—36	26—35	27	60
MA.	100— 300	300	100	600 mAs	150	50	150 mAs
Sec.	0.4～ 2.0	6.0	1.0～ 3.5		0.2— 2.0	1/20 ～ 1/2	
Distance(F.F.D cm)	45—75	76	36	76	30～70	96～ 102	102
Filter. (mm)	0.1 Al	non. or 1.0 Al	0.5 Al	non. or 0.5 Al	non	non	1.3 Al
Focus (mm)	1.0× 1.0	2.0× 2.0	0.3× 0.3 0.8× 0.8	1.0× 1.0	1.0× 1.0	0.3× 0.3	
Develop. Time. (min)	8～10 (1～ 2)	8(5)	3.5(5)		5		
Film.	Indust. Sakura RR. Se-plate	Kodak. M.	No screen Medical film	Kodak. A.A. or M	Indust. film RR. R.	Royal blue. +screen.	Se-plate
Dose (R)	1.1～ 6.0	2.4～ 6.5 rad	0.5	3～ 7 8～19	6.5 R/ 2.0min.		0.7～ 0.8
	Conventional and Soft X-ray Apparatus. Se-plate speed＞Film RR.	HRT tube. over dose?	Special Apparatus Detail obscure.	spot exposure Kodak M. F.F.D. 45 cm	Conventional and soft X-ray Apparatus	Conventional Apparatus enlarg. Mammo. F.S.D. 25 cm	Conventional Apparatus.

より寛容度が広く，感度もよい結果が得られた．

4．湿度80%以上，温度28℃以上になると気象の影響を受け画質が低下する傾向があり，できれば恒温恒湿の部屋で使用することが望ましい．

5．操作過程で生ずる“写真のきづ”を検討した．

5．撮影条件

X線装置ははじめ東芝 KXO-15型，管球DRX-90A（一般装置）を用い，昭和39年より東芝 KXO-8-特型，管球 DRX-23A（特種軟X線用ガラス管球1㎜焦点）の専用装置を使用した．Table 2 に著者の撮影条件ならびに代表的な諸家の方式を示した．

一般装置は管電圧40～60kVp 管電流 100～150 mA 焦点フイルム間距離72～75㎝，専用装置では 28～40kVp（通常35～40kVp），200～250mA，46～60㎝で撮影した．表面線量は portable electrometer model 37Aで測定，一般装置で 1.1R/exp.（若い大きい乳房，40kvp，150mAs，F.F.D. 72㎝），専用装置では 6.0R/exp.（同一乳房），退縮乳房は 3.8R/exp.（36kVp. 280mAs 50㎝）だった．

マンモグラフイのフイルムははじめ10数例について医用フイルム増感紙なしで用いたが思わしくないため，工業用サクラRRをメルコ紙カセッテに入れ増感紙なしで使用，一部 Kodak AA，サクラMRを Se 板の上に重ねて二重フイルム撮影を行つた．

Film illust. 3は乳癌切断乳房のゼロマンモグラフイで，aは適正，bは不足，cは過大曝射で撮影した．いづれも病巣は明瞭に観察されたが細部の構造はaが最良と思われた．dは専用装置で，eは一般装置40kVp,fは同じく60kVp で撮影し，鮮鋭度をみるため真空管グリッド10～ 100μのテストチヤートを乳房の上に置いた．病巣は，d, e, fのいづれでも識別されたがテストチヤートはdのみが10μまで明瞭に認められた．gはdと同一条件で Kodak AA を用いたマンモグラフイで，両者を比較するとゼロマンモグラフイは前者に優るとも劣らない良い写真が得られた．

撮影体位は側面（mediolateral）は側臥位で，上下像（craniocaudal）は坐位で両側2方向について行い，マンモグラフイもどうように施行した．専用装置は保護円筒を装備し，非常に小さい乳房

では円筒と薄い樹脂板で乳房を圧迫したり，用手索引を行つた．(Film illust. 3 (h))．下垂乳房の側面撮影は Film illust. 2 (e)の如く乳房を樹脂薄板で支持し，マンモグラフイは木製の斜面台の上にカセッテをのせて充分密着するように取扱つた．さらに胸壁に近い病巣の症例は Film illust. 2 (d) のようにスポット撮影を加えた．

6. 乳腺疾患の年令と病巣部位分布

組織診断が得られた症例（生検例とする）の疾患別年令分布は Fig. 7 に示す如く，年令を7群にわけて検討した．乳腺症は71例中40代がもつとも多くついで30代で，線維腺腫は72例中20代が多数をしめ，19才以下を含めると68.1%で過半数を示した．乳癌は再発転移を除く74例中40代が29例39.2%をしめもつとも多く，ついで50代29.7%，30代17.6%の順であつた．

乳腺炎は26例中20代13例，ついで30代が多くその合計は20例，77%で妊娠授乳に関連のある年令層が多数をしめた．女性乳房は22例中50代7例ついで19才と60代の各4例がめだつていた．

Table 3 は乳癌の年令別頻度を示すもので著者の症例は40代39.2%がもつとも多く，梶谷[51]，島田[50]，金田[51]，後藤[51]，いそめ[51]，岩田[52]らの報告もどうようで本邦の乳癌は40代のしめる割合が大きいように思われた．これにたいし欧米の報告は40代[53]ないし50代が多く[51]，60代70代の割合もかなりあることが注目される．

Fig. 7. Age Distribution of biopsied Cases

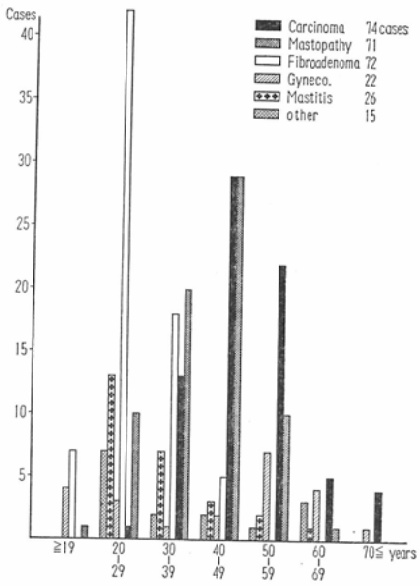

生検例の病巣部位分布は Table 4A に示す如く8区にわけ左右を合計して検討した．乳癌は78例中両側乳癌が6例あり計84例中，再発，進行乳癌，転移などで病巣が多数にわかれていた症例を除く76例の頻度は，上外象限30例がもつとも多くついで上内象限20例で，合計は50例65.8%であつた．乳腺症は71例中両側3例があり74例中，出血乳房で腫瘤を触れないものや多発性嚢腫を考慮し

Table 3 Age Distribution of the Breast Carcinoma (%)

Authors.	20～29 (y)	30～39 (y)	40～49 (y)	50～59 (y)	60～69 (y)	70≦ (y)	Cases	Repoted year
Itō (著者)	1.3	17.6	39.2	29.7	6.8	5.4	74	1967
SNÆdal	1.2	8.4	28.4	22.0	22.3	17.7	668	1964
Kazitani (梶谷)	2.7	18.5	39.0	24.7	11.2	3.9	482	1962
Shimada (島田)	2.3	29.5	38.7	21.7	7.8		217	1963
Kaneda (金田)	2.1	16.9	33.8	26.1	17.5	3.6	142	1964
Gotō (後藤)	3.9	15.5	38.8	31.0	10.8	—	129	1957
Isome (いそめ)	6.4	18.7	42.6	20.3	10.8	1.2	251	1960
Boyd	1.7	12.0	28.7	28.8	18.9	9.8	1034	1954
Clifton	1.5	10.5	25.1	30.7	20.5	12.0	322	1951
Phillips	1.4	8.6	22.0	26.0	24.4	17.4	783	1959
Butcher	6.9		23.4	24.4	28.4	16.9	739	1961
Kaae	9.4		22.9	27.2	24.8	15.7	475	1962
Iwata (岩田)	4.2	17.5	32.7	21.8	17.5	6.3	234	1955

y = years.

Table 4 A Site Distribution of biopsied Cases (%)

Diseases	Cases	upper outer	upper median	upper inner	central	lower outer	lower median	lower inner	outer median	total	bilateral
Carcinoma	78	30	5	20	8	8	0	4	1	76	6
Mastopathy	71	28	3	17	12	10	0	7	0	77	3
Fibroadenoma	72	31	5	21	4	13	1	5	0	80	4
Others	15	6	2	2	1	3	0	1	0	15	1
Total	237	91	15	60	25	34	1	17	1	248	13

Table 4 B Distribution of the Breast Carcinoma (%)

Authors	upper outer	upper inner	central	lower outer	lower inner	others	Cases	Reported. (year)
Ito (著者)	39.5	26.3	10.5	10.5	5.1	4.1	74	1967
Akisada (秋貞) [47]	47.8	17.9	12.8	15.6	5.9		91(78)	1966
Kazitani (堀谷) [54]	47.0	28.6	7.4	9.4	6.2	1.4	500	1957
Iwata (岩田) [52]	50.6(12.7)	12.7	7.6	5.7(0.6)	1.9	7.6	158	1955
SNÆdal[53]	44.0	15.7	18.9	9.6	4.0	7.8	396	1964
Lane-claypon	30.6	12.3	14.3	8.9	4.3	4.7	1354	1928
Truscott	46.0	20.0	13.0	12.0	5.0		836	1947
Harnett	43.0	13.3	11.0	9.6	4.4	15.2	2129	1948
Nohrman	(47.0)		35.0	(18.0)			591	1949
Smithers	47.7	14.8	(22.8)	8.7	6.0		662	1952
Haagensen	47.4	16.2	13.8	10.6	6.2	5.8	1421	1956
Koulumies	40.0	21.0	15.0	14.0	7.0	3.0	1133	1956
Rannæs	(42.7)		22.9	(17.5)		16.9	1054	1960

た77例は，やはり上外象限が28例でもつとも多くついで上内象限17例，合計45例58.4%であつた．線維腺腫は72例中両側3例があり計75例中，多発性6例を考慮した合計80例の部位も上外象限31例，ついで上内象限21例でその合計は52例65%であつた．

Table 4B は乳癌の部位分布を諸家の報告と比較したもので，上外象限のしめる割合が大きいことは本邦，欧米[53]とも一致している．

7. 乳腺の生理変化とそのX線像

i) 乳房の構造と乳房型

乳腺は胎生6週目ごろ外胚葉より発生し，乳幼児で腫脹をみることはまれであるとされている．

(Filmi llust. 4 (d) 女児8才，乳腺肥大)．思春期に達すると女子の乳腺は急激に発育しはじめ(Film illust. 4 (e) 13才，初潮期の正常乳腺)，成人になり成熟した機能を営む．成人の乳腺は妊娠，授乳などの影響にともなつて変化しつつ，閉経を迎えると退縮し老人性の委縮乳房に移行する．

Film illust. 4 (a) は成人(42才)の乳房臓器大組織標本で[55]，厚さ約 200μ，ヘマトキシリン・エオジン染色を行つたものである．乳腺は乳頭に向う三角形を呈し，腺葉を分離する結合組織は皮膚に向い，とくに表在性のものは Cooper 靱帯として乳腺を支持するばかりでなく乳房皮膚の病的変化と密接な関係がある．乳腺後部は薄い脂肪層を経て胸壁に接する．皮下脂肪は通常 0.5～2.5cm厚で血管とリンパ管に富み，この脂肪層の量が乳房撮影に影響することについて多くの報告がみられる．

Film illust. 4 (b) は若い未婚女性の正常乳腺

のゼロマンモグラフイ側面像で（cは略図），臓器大組織標本にみられる乳房構造と一致した所見が得られた．乳管は通常単純撮影で認め難いが拡張の著しい場合 Film illust. 11（d）の如く観察され，また乳管造影で明らかにすることができた．上下像は Film illust. 5 にみられる如く半円を描く皮膚，皮下脂肪層があり，乳腺は乳頭を頂点とする円形や三角形として観察された．

乳腺のX線像は生理的変化にもとづいて成熟前期，成熟期，退縮期に大別でき Gershon-Cohen[44] は Immatur, Glandural, Involutional, Atrophic の4型に分類している．

成熟前期（著者は機能前期，pre-functional とした）は Film illust. 4（b）の如く梁柱構造がみられる場合もあるが，普通は Film illust. 5（Ⅰ）の如く皮下脂肪薄く，乳腺表面は平滑で，濃いすり硝子状を呈していた．

成熟期（gradural）は Film illust. 5（Ⅱ）のように皮下脂肪が増加し，乳腺表面は皮膚に向つて浪状を示し，乳腺陰影は薄いすり硝子状であつた．

この期に含まれる妊娠，授乳中の乳腺は後述の如く特有なX線像がみられた．

閉経後の乳房(involutional)はFilm illust.5(Ⅲ)に示すように皮下脂肪がさらに増加し，乳腺も透明度を増し，梁柱構造は網目状を呈して明瞭になり，血管陰影も良く観察され，読影にもつとも適したX線像が得られた．

X線的乳房型と年令との関係について 550例を検討した結果は Table 5 に示す如くであつた．

機能前型は 116例21.1%で39才以下にみられ，20～24才がうち43.1%をしめていた．成熟型は 260例47.4%で18～59才まで巾広い年令に分布し，30代が 133例51.2%であつた．

退縮型は 174例31.5%で30才以上にみられ，40代が79例45.4%であつた．

ii）妊娠および授乳乳房のX線像

妊娠と授乳期の症例は34例で（うち2例は不確実），生検例は9例，その内訳は乳癌3例，線維腺腫2例，乳腺症1例，間質線維増生3例だつた．

Table 5 Distribution of Breast Type according to Age byX-Ray.

Age group	pre-functional	glan-dular	Involu-tional	total
under 14	5			5
15 ～ 19	22	1		23
20 ～ 29	78	62		140
30 ～ 39	11	133	37	181
40 ～ 49		58	79	137
50 ～ 59		6	39	45
60 ～ 69			11	11
70 and over			8	8
Total	116	260	174	550

年令は最低22才，最高40才，主訴は無痛性腫瘤24例，異常分泌（血性）2例，有痛性硬結5例，異和感1例であつた．乳汁分泌中の症例は26例，出産後の授乳期間は1カ月から36カ月だつた．非生検例中X線検査で線維腺腫5例，乳腺症6例，炎症4例（円形陰影の明らかな嚢腫？（乳瘤）3例，合計18例78%に異常所見が認められた．生検例9例中乳癌1例，悪性疑診2例（うち1例は左進行乳癌，右悪性疑い），線維腺腫1例，乳腺症1例の計5例が術前のX線診断で適中した．

授乳中の乳腺は Film illust. 6（a）にみられる如く，乳腺全体が腫大しその濃度は濃いすり硝子状で，皮下脂肪は圧排され非常に薄く，また乳腺は症例により大小種々の円形や渦巻雲状の陰影を示すものが多かつた．Film illust. 6（b）は授乳開始1カ月の出血乳房で病巣部を認め難いが，同6（c）の乳管造影で嚢腫状の乳管拡張が観察された．Film illust. 6（d）は妊娠9カ月にみられた線維腺腫であり，同6（e）は乳汁を分泌せる30才の若い乳癌症例で，2個の辺縁不規則な濃厚陰影を認め，はじめ乳腺症と誤診し経過観察中再撮影で乳癌と診断した．

Film illust. 6（f）は左進行乳癌40才の右乳房写真で，均一濃厚な乳腺と著明な皮膚肥厚像を認め，乳管造影を施行し Film illust. 15（d）の如き異常所見を得て転移乳癌を疑い，その後再撮影で Film illust. 6（g）の如くびまん性潤浸型の悪性像が観察された．

8. 乳腺炎症のX線像

i）乳腺炎

炎症（膿瘍を含む）は急性13例，慢性13例でうち14例は組織学的ならびに細菌学的に診断が確定した．残り12例も穿刺切開などで明らかな膿汁を認めた．26例中未婚5例，授乳中11例，閉経後の婦人3例，外傷と術後2例，その他5例であつた．

炎症のX線像はFilm illust. 7（b）の如く辺縁平滑な円形や楕円形の陰影と，同7（d）のように限局性で辺縁のスムーズな圧排像を示したもの14例，同7（c）の如く火焔状や針状の不規則な濃い陰影5例，異常所見を認め難いもの2例であつた．さらに2次的徴候として皮膚の浮腫（同7（b），7（c）），血管増生，皮下脂肪層の充血や浮腫などが多くの症例に観察された．

とくに慢性乳腺炎はFilm illust. 7（a）にみられる如く円形の辺縁平滑な濃い陰影が7例あり，乳管の変化が著しい3例中1例を乳癌と誤診した（同7（e））．この症例は組織学的に乳頭下の小膿瘍と乳管周囲炎と診断されたが，Film illust. 7（f）にみられる乳頭下の乳癌と鑑別は困難だつた．形質細胞乳腺炎の1例はFilm illust. 8（a）の如く明るく抜けた多発性の円形陰影（嚢腫状）を呈し，文献でみられる乳管拡張や荒い石灰沈着像がなく嚢腫と誤診した．

ii）乳房異物

女子の乳房は生理的機能のみならず容姿の象徴としても関心の的となり，戦後美容の目的で豊乳術を受ける傾向が見受けられる．

乳房異物は10例，19乳房例のうち3例が異物剔出または生検を受けた．年令は最低23才，最高53才で注入より病悩が出現するまでの期間は1年後から5，6年以内が多い（10例中8例）．主訴は“堅いしこり”4例がもつとも多く，瘻孔と乳頭分泌2例，注入物が乳房以外の皮下に移動したもの2例，その他各1例であつた．10例中2例は既往歴で各々線維腺腫や乳腺症と臨床的に診断され他の病院で生検を受けており，うち1例はX線検査後詳細な問診を行つてはじめて9年前に豊乳術を受けたことを思いだした症例である．

乳房異物は組織学的に異物巨細胞を伴つた肉芽腫であり[177]，そのX線像はきわめて特異的で，Film illust. 8（e）の如くX線透過のよい明るく抜けた大小種々の平滑な円形陰影を示す場合（陰性嚢腫像，マンモグラフイよりはゼロマンモグラフイの所見が顕著である），と同8（c）のように非常に濃厚な円形陰影を示す場合（陽性像）が認められた．前者は10例中7例（14乳房）にみられ，後者は3例（5乳房）でいづれも乳腺は萎縮し明瞭でなく，異物陰影の一部は胸壁内に及び他の乳腺疾患と鑑別は容易であつた．

豊乳術が乳腺に及ぼす影響についてHarris[57]は16,600例中悪性腫瘍の発生は1例もなかつたと報告している．ConwayやStake[57]，武藤[56]，内田[177]らもどうようの意見を述べているが，一方，Oppenheimerは発癌性プラスチックを用に与え4.5〜45%に肉腫の発生をみたと報告している[57]．

著者の症例では腫瘍の合併はなかつたが今後豊乳術の普及とともに当然予想され，その特異な陰影に重なつて鑑別が容易でないと思われた．さらに濃厚な陰影を示す注入物はFilm illust. 8（d）のように胸部単純撮影でも限局した濃い円形陰影として認められ，患者の申し出がない場合胸部疾患との鑑別が必要となることも考えられた．

9. 乳腺良性腫瘍のX線像

生検例中良性腫瘍は線維腺腫，乳腺症，単純な線維症，乳頭腫，腺腫，女性乳房，退縮乳房などがあつた．これらの疾患を線維腺腫，乳腺症，「その他」の3群に分けて検討した．なお乳管造影は乳癌を含めて検討した．

i）線維腺腫

線維腺腫の生検例は72例，うち両側4例で合計76乳房例について検討を行つた．

ゼロマンモグラフイで明らかな所見を得た線維腺腫は62例82.7%であつた．陰影濃度は周囲と比較して濃厚15例，やや濃いもの17例，合計32例51.6%で，周囲とほぼ等しいが識別可能なもの26例，乳腺より濃度が薄いもの4例であつた．濃度

の性質は同一乳房に多発した5例を加え67例のうち，濃度均一は54例80.6%，多少とも濃淡が認められたもの13例 9.4%であつた．

陰影の形態は円形23例（うち半球状に脂肪層に突出せるもの12例），34.3%で，楕円形33例50.7%，分葉状10例（Film illust. 9 (a)），鈍三角形1例であつた．陰影の位置が側面像で Film illust. 9（a）に示す如く明るい脂肪層に突出せる50例は診断が容易であり，乳腺と重なつてみられるもの49例で（同9（b），9（c）），そのうち両者の中間として同9（d）のように乳腺影の内外に及ぶものが32例をしめた．

陰影の境界部は殆んどすべてが限局性で平滑であり，辺縁の一部が不明瞭な場合は67例中9例にすぎず，うち5例が分葉状であつた．

また楕円形陰影の長軸は側面像では全例胸壁に平行していた．

線維腺腫のX線像で注目すべき所見として暈（Halo）と切痕像（Notch）がある．暈は Film illust. 9 (c)，9 (b) にみられるように，陰影の外縁に環状の透明帯を認め62例中23例37.1%に観察された．

切痕は Film illust. 9（a），9（d）の如く腫瘤陰影外縁の一部が鋭い切れこみを示すもので分葉状の発育を意味し，62例中14例22.6%にみられた．

Film illust. 10 (c) は65×60㎜の大きな線維腺腫で，乳腺と腫瘤の濃度の差は明瞭でないがHaloによつて境界が識別された．

線維腺腫の場合梁柱構造は Film illust. 10(c)，10（d）の如く腫瘤によつて圧排された所見が30例以上にみられ，この所見は上下像でとくに多く鑑別点の一つになるように思われた．

また乳腺症にみられる綿屑斑状陰影の合併が8例認められ，うち2例は組織検査で乳腺症があつた．腺維腺腫の石灰沈着は1例も認められなかつた．

76例中病巣に一致した陰影を全く認めない14例があり，臨床的には8例が線維腺腫（2例，疑診），2例は乳腺腫瘤，残りの4例は他の良性疾患（3例）や悪性疾患（1例）と誤診された．X線学的には14中7例は Film illsut. 10（a）のように乳腺全体が均一無構造（機能前型）を呈し7例中6例が線維腺腫と診断され，うち1例は周囲に造影剤を注入し同10（b）の如く切痕像を伴う巨大線維維腺腫であつた．14例中残りの7例は成熟乳房6例，退縮乳房1例でそのうち各1例をX線診断で誤診した．また剔出時の腫瘤の大きさは10㎜直径以下の小さなものが多かつた．

Film illust. 10 (e) は臨床的に悪性とみなされた症例で，一見嚢腫を思わせる中心部の濃い楕円形の陰影を認め，機能前型の乳房であることを考慮して線維腺腫と診断し適中したものである．

線維腺腫76例中術前X線診断で誤診または疑診（腺維腺腫と乳腺症の合併を含む）したものは9例（悪性1例，良性8例）11.8%で，病巣に一致した所見がない3例，分葉状の陰影4例がめだつていた．初診時臨床診断は76例中15例が誤診または疑診であつた．臨床診断で「腫瘤」とのみ記載された7例中4例は臨床所見によつて線維腺腫とみなされ，従つて臨床もX線診断もともに誤診した症例は5例，7.5%に過ぎなかつた．

ii）乳腺症

乳腺症は臨床上もつともしばしば遭遇する疾患であり，現在その成因はホルモンの不均衡によつて発生する不規則な腫瘤や硬結を主訴とする疾患とされている．病理組織学的には一連の上皮性変化とこれに続発する結合組織の増生が主体をなし，さらに退行変性が加わり，部分像として硬化腺症，閉塞性腺管増生症，乳頭腫症，アポクリン化生，嚢胞などが主要所見にあげられている[58)59)]．

乳腺症のX線学的特長も複雑で，Leborgne[18)]は fibrocystic mastopathy を線維増生，実質増生，嚢腫に分け，Gershon-Cohen と Ingleby[44)61)]は Schimmelbusch's disease として，Mazoplasia fibrosa, Mazoplasia cystica, Cyst, Fibroadenomas, Fibrosis, secretary diseases などが種々混在するもので，その部分像のX線所見を詳細に記述している．一方 Egan[46)]は fibrocystic diseaseに mastodynia も含め，顕著な嚢腫，線維増生，腺管や腺葉の増生にわけて所見を述べている．Buttenberg と Werner[60)]は Mastophathy を Fibroplastica

cystica と fibrosa に大別してその特色を述べている．

著者は71例の乳腺症のX線像を，均質濃厚陰影，綿屑斑状陰影，陰影の形，梁柱構造の変化，その他の所見の5項目にわけて検討した．

均質濃厚陰影は（well-defined shape）74例中19例25.7%で，Film illust. 11（a），11（b）に示す如く，乳腺全体または腺葉に一致してすり硝子状均質な陰影として観察された．

綿屑斑状陰影（flaffy cotton patch）は74例中38例，51.4%で，Film illust. 11（c），11（f）の如く綿をちぎつたような周辺部のぼけた小陰影が多数散在し，梁柱構造も太く濃い場合が多く，Gershon-Cohen[44)61)]らは組織学的に Adenosis が多いと述べている．

限局性の陰影は74例中36例約50%に認められ，Film illust. 11（e），11（f），12（a），12（b），12（d）のように境界明瞭で，辺縁平滑な円形または楕円形を呈していた．これらのうち中心の濃度が濃い嚢腫と思われた所見は21例で，うち95.2%（20例）は肉眼所見で明らかな嚢腫であつた．残りの15例は辺縁部にやや凹凸のみられた均一濃度の陰影で，肉眼所見では嚢腫5例，一見線維腺腫ようの限局性硬結9例（うち3例は組織学的に線維腺腫を合併），他の1例はびまん性の病巣であつた．従つて肉眼所見で明らかな嚢腫で限局性の陰影を示めさなかつたものは28例中3例にすぎず，一方限局した病巣の18例中9例はX線学的に限局性陰影が認められなかつた．とくに限局性陰影で濃度が濃い5例中2例を乳癌（Film illust. 12（d），12（e）），1例を線維腺腫と誤診した．

梁柱構造は太く濃いもの（Film illust. 11（c），12（b），12（c）），圧排像（Film illust. 11（e），12（b），12（b）），明白な浪状陰影がない（Film illust. 11（a），11（b），11（d）），などの変化が74例中40例54.1%に観察された．

乳腺症で Halo を伴つたもの5例（Film illust. 11（f），12（a），12（b），12（d）），血管増生5例，石灰沈着8例（同12（e））などの所見があつた．74例中2例はX線で異常所見が得られなかつた．

74例の乳腺症で術前X線診断で誤診または疑診した症例は15例（悪性または悪性疑診8例，他の良性としたもの7例）20.3%であつた．悪性とした8例中3例のX線像は術後剔出標本と検討を行つても良性とし難い所見で（Film illust. 12（e），（f）参照），うち2例は組織学的にも予後追求の要ありとみなされた border-line cases であつた．初診時臨床診断は74例中誤診や疑診症例は19例で，X線，臨床診断ともに誤診した症例は7例 9.4%であつた．

iii）その他の良性疾患の検討

その他の疾患15例（16乳房）の組織学的背景は線維増生8例，退縮乳房5例，腺腫1例，乳頭腫1例であつた．これらの症例のうち出血乳頭（組織診断は退縮乳房）を除く14例は臨床的に明らかな腫瘤や硬結を触知し，初診時臨床診断は乳腺症5例，線維腺腫4例，乳癌2例（うち1例両側），「腫瘤」4例でとくに乳癌と診断した全例が退縮乳房であつたことは注目すべきであろう．

X線診断は線維（増生）症4例，退縮乳房1例を除く10例が組織検査と一致せず，うち8例を乳腺症としたことは乳腺症の多様性と関係が深いように思われた．

X線で乳癌とした1例は Film illust. 13（a）に示すように皮膚に近い濃厚陰影と，一見微細石灰沈着と思われる所見を認め，剔出標本の肉眼所見は脂肪壊死とみられる黄白色20×10㎜の硬い病巣であつたが，組織学的には退縮乳房であつた．同13（c）はX線学的に乳腺症（嚢腫）と診断し，肉眼所見は乳白色30×10㎜の嚢腫で組織検査は妊娠変化による間質線維増生であつた．Film illust. 13（b）は臨床的に乳癌と診断された症例で，X線で腫瘤陰影を認めず乳腺症と診断し，組織学的には退縮乳房であつた．

女性乳房はゼロマンモグラフイで 40kVp. 200 mAs, F.F.D. 70㎝で撮影を行つた．23例中生検例は9例で，X線学的には Film illust. 13（d）の如く比較的平滑な辺縁を示す乳腺影と，同13（e）ように辺縁部が浪状を呈する（樹状型）の2種類に大別された．

Film illust. 13（f）は乳房上内象限の膨隆を主

訴として来院した18才女子の側面撮影で，乳腺に異常を認めず，胸壁の腫脹が乳腺後部透明帯の膨隆（突出）として観察され，確定診断は胸壁冷膿瘍であつた．

同13（g）は乳房上縁の膨隆と鈍痛を主訴として来院した18才女子の側面撮影で，乳腺は正常，第3，4肋骨の形態異常（弯曲し末端部が他の肋骨にくらべ太い）がみられ，精密検査でTietze病と診断された．両症例とも胸部単純撮影2方向で異常を認めず，乳腺疾患と鑑別する目的で乳房撮影を施行したもので，その特異な所見が鑑別点となり得ると思われた．

10．乳管造影のX線像

妊娠と授乳中以外の乳頭分泌は古くから異常所見として臨床的に注目されている．その出現頻度は全乳腺疾患にたいし5～10%認められ[14)58)]，病理組織学的背景は一ようでないが，とくに分泌物が血性または赤褐色を呈する場合は出血乳頭として乳頭腫や乳癌との関係が追求されている．

異常分泌乳頭は外来を訪れた900余例中42例4.7%で年令は最低27才最高59才，うち出血乳頭は13例，約1.5%であつた．検査法としては透光法，分泌物の塗沫細胞診，経乳管組織片採集や乳管洗滌法[18)]などがあり，X線検査としてはHicken[17)]，Leborgne[18)]らによつて乳管造影法が古くから試みられている．

著者は分泌乳頭28例（30乳房）に乳管造影を施行し，さらに切除乳腺9例に造影を行つた．使用器具はFilm illust.14（a）に示すものを用いた．注入針は涙鼻管洗滌針の細小ゲージを改良し，一部はポリエチレンカテーテル硬質を引張つて先端を細くしたものを使用した．手技は明るい照明のもとで充分局所の消毒を行い，前麻酔や局所麻酔を行なわず，またブジーによる乳管拡張も施行せず，拡大鏡で乳管開口部を確認し挿入した．挿入はむりな力を加えないことが大切で，強い疼痛を訴えた場合は乳管以外の組織に刺入したものである．造影剤は通常1.0～2.0cc，ウログラフイン（60%）を使用した．撮影は2方向撮影を行つた．（注入後ただちに撮影5分以内）

28例中生検例は，乳癌4例，乳腺症12例，線維腺腫1例で，乳腺標本の造影は乳癌7例，乳腺症2例に行つた．その結果乳管造影が有効と認められたもの30乳房例中23例，76.6%で，局所の疼痛や熱感が強く中止した例は4例のみであつた．また造影後の炎症やヨード反応などの副作用は1例も認められなかつた．

Film illust. 14（b）は漿液性の分泌が僅かにみられた38才の症例で，ウログラフイン1.0ccを注入，乳管は形態的な著変がなく，同14（c）は上外象限の緊張感を主訴とした乳汁分泌症例で，乳管は軽度の拡張がみられるが正常範囲と思われた．

乳頭腫症の乳管像はFilm illust.14（d），14（e），14（f），15（e）に示す如く，停止像や充盈欠損として観察された．また乳管の分岐が少ないことも目だつ所見と思われた．とくにFilm illust. 15（e）の症例は蜂窩状の乳管拡張と充盈欠損を認め乳頭腫または悪性の疑いありと診断し，組織学的には乳頭腫症であるがいわゆるsuspcious of Malignancyと診断された．

Film illust. 15（a）は27才の出血乳頭でウログラフイン3.0ccを注入，大きな充盈欠損像と末梢乳管の圧排された所見を認め乳頭腫と診断，組織学的には乳腺症（So called papilloma）であつた．

4例の乳癌および7例の乳癌標本に共通して見られた乳管像の所見は，腫瘍部に一致した乳管内腔が不規則で狭細であり（Film illust. 15（b），15（d），15（f）），腫瘍部に至るまでの乳管の拡張（同15（b）15（c）），と末梢乳管の分岐異常や走行異常が顕著であつた．とくに末梢乳管の多発性の欠損と分岐や走行の異常は悪性を示す重要な所見と考えられ，おそらく腫瘍の浸潤によつて乳管の破壊や索引，あるいは圧迫が生ずるためと思われた．

11．乳腺の悪性腫瘍とくに乳癌のX線像

著者の経験した悪性腫瘍は乳癌のみで78例あり，うち再発は4例（乳腺内再発2例，根治術後創部再発1例，同じく対側腋窩リンパ節転移せるもの1例）であつた．入院時両側に乳癌がみられたもの7例，根治術後の対側の乳癌が3例（異時

Table 6　Breast Carcinoma

No.	氏名	年令	臨床所見 患側	位置	視診	形	大さ㎜	硬度	境界	ゆ着	初診時臨床診断	X線診断 術前診断	再読	判定	ゼロとマンモの画質	濃度	濃度の質
4	堀○　キ○	47	右	下外	膨隆	楕円	30×20	硬	明	−	乳癌	乳癌	乳癌	＋	X＞M	T＞	濃淡
32	縫○と○子	40	右	上中央	乳頭変形	不整	25×55	〃	不明	＋	〃	〃	〃	＋	X＝	T≧	粒状
52	小○　初○	42	左	上内	皮フ変化	不整 楕円	60×50	〃	〃	＋	〃	〃	〃	＋	X＞	T＝	斑状
65	丸○　新○	36	左	上外	膨隆	亜鈴	40×35	〃	〃	＋	〃	乳癌？	不良	±	〃	T＝	均一
68	田○　さ○	62	左	中心	乳頭陥凹	不整	50×50	〃	〃	＋	〃	乳癌	乳癌	＋	X＝	T＞	濃淡
69	新○　田○	40	左	上内	膨隆	〃	55×50	弾硬	不明	−	乳腺症	乳腺症	〃	−	X＞	T＞	斑状
77	鈴○　キ○	61	左	上外	〃	不整 楕円	35×30	硬	明	＋	乳癌	乳癌	〃	＋	X＝	T＞	中心
80	大○　照○	57	左	下外	潰瘍	不整 円形	80×90	〃	〃	＋	進行乳癌	〃	〃	＋	〃	T＞	均一
100	森○寿○子	49	右	〃	膨隆	不整 球形	40×30	〃	〃	＋	乳癌	〃	〃	＋	〃	T＞	粒状
〃	〃	〃	左	上内	〃	亜鈴形	45×35	〃	〃	＋	〃	〃	〃	＋	〃	T＞	〃
116	福○　愛○	39	右	上内 上外	左切断	不整 球形	30×25 15×15	弾硬	不明	−	乳腺症	乳腺症	乳腺症	−	〃	T≧	均一
120	岩○　広○	47	左	下内	生検創	不整	15×15	硬	〃	±	生検後乳癌	癌腫有	癌腫あり	＋	Xのみ	T＞	〃
125	清○　博○	40	右	上内	膨隆	球形	20×18	弾硬	明	＋	線維腺腫	乳腺症	乳癌	−	〃	T＞	中心
127	桜○　光○	37	左	上外	〃	不整	80×50	硬	〃	＋	乳癌	乳癌	〃	＋	X＞	T≧	均一
152	三○寿○子	35	右	上内	〃	球形	25×25	弾硬	〃	−	乳腺症	乳腺症	乳腺症	−	X＝	T＝	〃
161	須○　郁○	21	左	上外	生検創	円形	20×20	硬	不明	＋	生検後乳癌	癌腫有	癌腫有	＋	X＞	T＞	〃
164	加○喜○子	45	右	〃	術創痕	不整	40×35	弾軟	明	＋	乳癌疑診	乳癌	乳癌	＋	X＞	T＞	中心
172	栗○　玉○	48	左	下内	膨隆	不整 球形	60×45	弾硬	〃	−	乳腺症	悪性疑診	悪性	±	X≦	T＞	均一
176	鈴○喜○子	30	右	中心 上内	〃	不整 楕円	45×40 30×25	硬	明 不明	−	乳腺腫瘤	(乳腺症 乳癌	乳癌	±	〃	T＞	粒状
195	宇○井○子	55	右	上内	〃	球形	38×38	弾硬	明	＋	乳癌	乳癌疑診	不良 疑診	±	Xのみ	T＞	濃淡
219	三○　君○	44	左	上外	発赤腫脹	不整	45×40	〃	不明	±	〃	乳癌	乳癌	＋	X＝	T≧	〃
232	田○　君○	50	左	下外	なし	不整 分葉	30×27	〃	明	−	乳腺腫瘤	〃	〃	＋	〃	T≧	粒状
241	福○寿○子	56	左	上内	膨隆	不整 球形	30×30	硬	〃	＋	〃	〃	〃	＋	X＞	T＞	中心
261	増○　千○	35	右	〃	乳頭陥凹	球形	30×30	弾硬	〃	−	乳癌	〃	〃	＋	X＞	T＞	均一
264	加○　キ○	61	右	上外	なし	不整	45×35	〃	〃	−	乳腺症	〃	〃	＋	X≧	T＞	中心
267	天○　ト○	68	左	〃	ゆ着	〃	70×65	〃	〃	＋	乳癌	〃	〃	＋	X＜	T＞	中心
268	吉○　博○	54	左	〃	乳頭陥凹	不整 球形	35×35	硬	〃	＋	〃	〃	〃	＋	X＝	T＞	〃
281	名○　文○	54	左	下内	生検創	楕円	45×40	〃	〃	±	生検後乳癌	癌腫有	癌腫有	＋	〃	T≧	均一
282	三○　信○	49	左	上内	血管怒脹	半球形	40×40	〃	〃	−	乳癌	乳癌	乳癌	＋	X＞	T＞	〃
283	二○　泰○	52	右	上外	なし	球形	15×10	〃	〃	−	乳腺腫瘤	乳腺症	悪性	−	X＜	T＝	粒状
290	成○千○子	42	左	上内 上外 下内	右切断	球形 〃 楕円	20×20 30×30 15×10	弾硬	〃	−	乳癌	乳癌	乳癌	＋	X＝	T≧	均一

(78 Cases)（乳癌症例）

X線所見									乳房性質		病理組織所見			
形	計測値 mm	微石灰	血管	乳頭乳管影	皮ふ	梁柱	斑状	その他	大さ	型	肉眼所見	実測値 mm	組織所見	リンパ転移
不整塊状	22×12	−	−	+(索)	−	−	−	腋窩リンパ転移	小	C	癌腫	35×25×10	髄様癌，乳腺症	+
〃	25×20	+	−	++(変形)	+(浮腫)	−	−	造影で悪性像	〃	B	生検材料	−	硬性癌	+
〃	不能	+	++	−	−	−	−	−	中	〃	び慢性硬結	40×15	乳頭腺管癌	+
−	〃	−	−	−	−	−	−	乳腺均一	小	A	癌腫	35×30×20	硬性癌	+
不整塊状	30×25	−	++	+++(索変形)	−	+	−	腋窩リンパ転移	大	C	〃	38×30	〃	+
不整	52×30	−	−	−	−	−	−	−	中	B	出血塊状	60×50	乳頭腺管癌	−
針状	25×15	+	++	+	++(ゆ着)	+	−	創痕あり	小	C	癌腫	30×30	硬性癌	−
平滑塊状	50×30	−	+	++	++	+	−	Halo 有	大	〃	〃	50×30	乳頭腺管癌，乳腺症	+
不整塊状	30×10	+	−	++	++	−	+	−	小	B	〃	30×20	硬性癌，乳腺症	+
〃	40×15	+	−	++	−	−	+	−	小	〃	〃	35×20	〃，〃	+
平滑塊状	30×10	−	−	−	−	−	+	−	極小	C	一見良性(生検)	30×20	髄様癌	−
不整塊状	15×10	−	−	−	+	+	−	−	〃	B	癌腫	20×15	乳頭腺管癌，乳腺症	−
針状	15×10	−	+	−	+	+	+	−	〃	〃	〃	15×10	硬性癌，乳腺症	+
不整塊状	30×20 20×10	−	−	−	−	−	−	造影で悪性像	中	〃	癌腫	40×20 20×20	硬性癌	+
平滑楕円(C)	25×15	−	−	++	−	−	+	(C)はのう腫像	極小	〃	一見良性（生検）のう腫	25×20×20	膠様癌	+
不整塊状	18×12	−	−	++	+	−	−	術創瘻孔	小	A	癌腫	20×20	乳頭腺管癌	+
針状	20×10	−	−	−	−	+	−	Halo 有	中	B	一見良性（生検）	20×25×25	硬性癌，乳腺症	+
平滑円形(C)	50×30 15×15	−	−	+	−	+	+	Halo 有	大	C	乳腺全剔 のう腫多発	15×15 15×15 10×10	乳頭腺管癌，乳腺症	?
平滑塊状	40×30 25×15	−	+	+	−	−	−	腺内転移巣	中	B	癌腫	30×25×25	髄様癌	−
不整塊状	不良	−	−	+	−	−	−	転写むら	大	C	〃	40×40 (20×20)	硬性癌	−
〃	30×25	−	−	−	−	−	+	−	中	B	〃	40×30	乳頭腺管癌，乳腺症	−
〃	25×12	−	+	−	−	+	+	−	〃	〃	分葉小のう腫	27×18	〃，〃	−
針状	15×12	+	−	+	+	+	−	梁柱影逆三角 Halo 有	〃	C	一部のう腫 癌腫	18×10	髄様癌	−
不整塊状	28×20	−	+	++	−	−	−	−	〃	B	癌腫	18×15×12	髄様癌，乳腺症	−
円形(C)と針状	35×20	−	−	+	−	+	−	−	〃	C	のう腫集合 癌腫	40×25	面疱癌	−
針状	30×20	−	+	+	++	−	−	Halo 有	大	〃	癌腫	25×18×15	硬性癌	+
〃	20×15	+	+	+++	−	+	−	後部透明帯変形	極小	〃	〃	25×15×15	乳頭腺管癌	−
平滑塊状	25×15	−	+	+	+	−	−	創痕	中	〃	〃	30×25	硬性癌	+
〃(C)	35×25	−	++	−	+	+	−	−	〃	B	〃	40×40	髄様癌	−
不整塊状	15×8	−	−	−	−	−	+	−	〃	〃	一見良性（生検）	15×10	乳頭腺管癌	−
平滑塊状	25×20 8×8 15×12	−	−	−	−	−	+	右肋骨転移巣	〃	〃	癌腫	25×25 20×20 30×30	硬性癌，乳腺症	−

No.	氏名	年令	患側	臨床所見 位置	視診	形	大さmm	硬度	境界	ゆ着	初診時臨床診断	X線診断 術前診断	再読	判定	ゼロとマンモの画質	濃度	濃度の質
299	松○美○子	41	左	上外	なし	不整	20×15	弾硬	明	—	乳腺症	乳癌	乳癌	＋	X＞M	T＞	均一
312	宮○加○子	35	左	上内	生検創	〃	35×25	硬	不明	＋	生検後乳癌	癌腫あり	創痕 癌腫なし	—	X＝	—	—
318	佐○ク○子	47	左	上外	挙上	球形	40×40	〃	明	＋	乳癌	乳癌	乳癌	＋	X＞	T＞	濃淡
320	早○ キ○	50	左	上外	ゆ着	不整	35×35	硬	不明	＋	乳癌	乳癌	乳癌	＋	X＞	T＞	均一
323	志○目○子	48	右	中心	〃	楕円	50×45	〃	明	＋	乳腺腫瘤	乳腺症？	不良	—	Xのみ	T＝	粒状
349	高○ 恒○	44	左	〃	右切断	不整	50×50	〃	〃	＋	乳癌	乳癌	乳癌	＋	X＞	T＞	均一
366	大○ 政○	43	右	上内	膨隆	不整 球形	40×35	弾硬	明	＋	乳癌	乳癌	乳癌	＋	X＞	T≧	濃淡
367	森 ○カ	53	左	中心	〃	球形	30×30	硬	〃	＋	〃	〃	〃	＋	X＞	T＞	均一
371	鴨○ 高○	58	右	上中央	乳頭陥凹	〃	25×25	弾硬	不明	＋	〃	〃	〃	＋	X＝	〃	中心
388	川○よ○子	43	右	上外	膨隆	〃	28×20	弾軟	明	—	乳腺症	〃	〃	＋	X＝	T≧	均一 一部濃淡
893	村○ あ○	48	左	〃	ゆ着	不整	20×20	硬	不明	＋	乳房部硬結	〃	〃	＋	X＞	〃	中心
418	鈴○ た○	70	右	〃	潰瘍	球形	50×40	〃	明	＋	進行乳癌	乳癌＋乳腺症	〃	＋	X＞	T＞	均一
431	鈴○ か○	42	右	〃	なし	半球形	30×30	弾硬	不明	±	乳癌	乳癌	〃	＋	X＞	T≧	中心
442	小○み○子	47	左	下外	膨隆	不整	70×40	硬	〃	＋	生検後乳癌	癌腫あり	癌腫有	＋	X＝	T＞	濃淡
444	渡○ 清○	41	右	上外	生検創	—	—	—	—	—	〃	〃	癌腫無	—	Xのみ	—	—
454	鈴○ ト○	40	左	全体	変形	不整	120×110	硬	不明	＋	進行乳癌	乳癌	乳癌	＋	X＝	正常乳腺不明	濃淡
〃	〃	〃	右	〃	入院中急変	〃	120×150	〃	〃	＋	①授乳期 ②乳癌	①授乳期 ②悪性所見	〃	±	Xのみ	T＝	均一
455	飯○ す○	59	右	上外	ゆ着	〃	50×50	〃	明	＋	乳癌	乳癌	〃	＋	X＞	T＞	中心
472	中○ 綾○	38	右	中心	膨隆	〃	80×70	〃	不明	＋	〃	〃	〃	＋	X＞	〃	均一
476	新○千○子	53	右	上外	なし	球形	12×12	〃	明	±	悪性疑診	〃	〃	＋	X＞	〃	〃
510	小○八○子	45	右	上内	左進行乳癌	〃	7×7	〃	不明	＋	〃	〃	〃	＋	X＝	〃	〃
525	小○ゆ○枝	33	右	上内	乳房挙上	不整	50×45	硬	不明	±	乳癌	〃	〃	＋	X＝	T＞	濃淡
554	杉○ 和○	34	左	上内 上中央	なし	扁平	20×20	弾硬	〃	—	乳腺症	〃	〃	＋	X＞	〃	中心
556	毛○ 繁○	56	左	上内	なし	不整	45×40	〃	〃	—	乳癌	〃	〃	＋	X＞	〃	中心
586	畠○小○子	39	右	上内 下外	なし	球形	25×20 5×5	弾硬	明	—	乳癌疑診	乳癌疑診	乳癌	±	X＝	T＝	—
600	砂○た○子	39	右	上外	なし	不整	50×40	弾硬	不明	—	乳腺症	乳癌	〃	＋	X＝	T＞	濃淡
601	川○た○子	40	左	上内	古い生検創有	球形	7×7 4×4	硬	明	±	乳腺腫瘤	〃	〃	＋	X＝	T≧	〃
〃	〃	〃	右	上外	なし	不整 球形	25×25	〃	〃	—	生検再発乳癌	〃	〃	＋	X＝	〃	均一
660	佐○ 信○	54	左	上外	生検創	球形	40×40	〃	不明	±	生検乳癌	癌腫有	癌腫有	＋	X＝	T＞	〃
676	堀○喜○代	35	左	中心	乳頭陥凹	〃	17×17	〃	明	±	乳癌	乳癌	乳癌	＋	X＞	T≧	粒状

X線所見									乳房性質		病理組織所見			
形	計測値 mm	微石灰	血管	乳頭乳管影	皮ふ	梁柱	斑状	その他	大さ	型	肉眼所見	実測値 mm	組織所見	リンパ転移
不整逆三角形	18×8	−	+	−	−	−	+	腋窩リンパ転移	〃	C	癌腫	13×10	硬性癌，乳腺症	+
−	−	−	−	−	−	+	+	創部炎症	〃	B	癌腫なし	−	小葉癌，乳腺症 切断乳腺にはなし	−
針状	22×15	+	+	++	−	−	−	Halo 有	〃	C	癌腫	25×20×10	乳頭腺管癌，乳腺症	−
不整塊状	22×15	−	+	++	++	−	−	−	小	C	癌腫	20×25	髄様症，乳腺症	−
不整	不良	−	−	+	−	−	+	画質不良	大	B	〃	30×16	硬性癌，乳腺症	+
不整塊状	45×30	−	+	−	−	−	−	−	中	C	〃	50×35×20	髄様癌	−
不整塊状	30×15	+	−	−	−	−	+	腋窩リンパ腫脹	中	B	のう腫あり 癌腫	15×13 13×13 5×5	硬性癌，乳腺症	+
平滑塊状	20×12	−	−	+	−	++	−	Halo 有	極小	C	平滑な癌腫	12×12×10	膠よう癌	−
針状	12×12	+	++	++	−	+	−	Halo 有	大	〃	癌腫	12×12	硬性癌，乳腺症	−
のう腫一部不整（C）	23×15	++	−	++	++	+	+	のう腫造影悪性 Halo 有	小	B	のう腫と硬結	15×15	髄様癌，乳腺症	−
針状	15×8	+	−	+	++	+	+	−	中	〃	癌腫	15×8	硬性癌，乳腺症	−
平滑円形	40×30	+	−	−	+++	++	+	Halo 有 均質のう厚影 良性石灰化あり	大	C	平滑な癌腫	36×25	髄様癌，乳腺症	−
針状	15×5	+	+	−	−	+	−	Halo 有	小	B	癌腫	12×8	乳頭腺管癌，乳腺症	−
不整塊状	30×30 (8×8)	−	−	+	−	+	++	創部影	中	〃	癌腫有	?	髄様癌，乳腺症	+
−	−	−	−	−	−	+	−	梁柱集合を誤診	小	〃	癌腫なし	−	乳頭腺管癌 切断乳房になし	−
不整塊状	全体	−	−	++	+	−	−	−	小	−	腋窩リンパ腺生検	−	硬性癌	+
全体硬化	全体	−	−	++	+	−	−	造影で疑診	大	B	〃	−	〃	?
針状	28×20	+	++	+	++	+	+	Halo 有	大	C	癌腫	25×18 15×9 6×6	硬性癌，乳腺症	+
不整塊状	40×30	−	−	+	+	++	−	−	大	B	〃	35×25×15	硬性癌	+
針状	15×13	−	−	−	−	−	−	−	小	C	〃	16×12	髄よう癌	−
平滑塊状	15×5	−	−	−	−	−	+	左乳癌自潰	極小	B	平滑な癌腫生検	10×8	乳頭腺管癌，乳腺症	?
不整塊状	20×20	++	−	−	−	+	−	−	中	B	分葉状のう胞	28×16×15	髄様癌	+
針状	16×15	−	−	+	−	+	−	造影で悪性 Halo 有	〃	〃	癌腫	15×15	硬性癌	+
〃	18×8	++	+	+	+	+	+	−	〃	〃	〃	20×12×10	乳頭腺管癌，乳腺症	+
不整塊状	−	+	−	−	−	−	−	乳腺センイ化	極小	C	癌腫	15×10	硬性癌	−
針状	15×10	+	+	−	−	+	+	逆三角形	中	B	充実限局（生検）	18×14	硬性癌，乳腺症	−
小円形	5×5	−	+	−	−	+	+	逆三角形	〃	〃	癌腫	10×10	乳頭腺管癌	−
〃	15×10	−	−	−	−	+	−	Halo 有	〃	〃	充実限局（生検）	10×8	硬性癌，乳腺症	−
平滑塊状	25×15	++	++	+++	+	+	−	Halo 有	大	C	癌腫	15×18	髄様癌	−
平滑半球	12×10	+	−	+	−	−	+	脂肪層に突出	極小	B	辺縁滑な癌腫	12×10	乳頭腺管癌，乳腺症	+

No.	氏名	年令	臨床所見 患側	位置	視診	形	大さmm	硬度	境界	ゆ着	初診時臨床診断	X線診断 術前診断	再読	判定	ゼロとマンモの画質	濃度	濃度の質
680	腰○　け○	51	右	上内	膨隆	不整	40×35	弾硬	不明	—	乳癌	乳癌	乳癌	＋	X＝	T＞	均一
690	石○　包○	46	右	下外	ゆ着	〃	60×40	硬	〃	＋	〃	〃	〃	＋	X≦	T≧	中心
689	石○　し○	72	左	上外	ゆ着	〃	35×35	弾硬	〃	＋	〃	〃	〃	＋	X＞	T＞	均一
798	宅○　ツ○	58	左	下内	生検創	〃	(50×40)	硬	明	—	生検乳癌	癌腫なし	癌腫無	＋	X＜	—	—
736	高○　春○	46	右	上外	膨隆	不整楕円	90×60	〃	不明	＋	乳癌	乳癌	乳癌	＋	X＝	T≧	均一
743	草○　キ○	54	左	内外	ゆ着	不整球形	20×20	〃	〃	＋	〃	〃	〃	＋	X＞	T＞	中心
752	浜○　房○	40	右	上内	生検創	—	—	—	—	—	生検乳癌	癌腫なし	癌腫無	＋	X＝	—	—
755	沖○　俊○	52	右	全体	皮ふ転移	不整	70×70	硬	不明	＋	進行乳癌	乳癌	乳癌	＋	X＝	T＞	濃淡
〃	〃	〃	左	〃	〃	〃	80×70	〃	〃	＋	〃	〃	〃	＋	X＝	T≧	〃
767	梅○　幸○	74	右	上内	なし	楕円	13×10	弾硬	不明	—	乳腺腫瘤	〃	〃	＋	X＝	T＞	均一
809	飯○　裕○	46	右	中心	乳頭陥凹	不整	40×30	〃	〃	±	乳癌	〃	〃	＋	X＝	T≧	濃淡
〃	〃	〃	左	上外 下外	なし	〃	30×20 20×20	〃	〃	—	乳腺症	乳腺症	良性	—	X＜	T＝	均一
825	原○　国○	67	右	上外	ゆ着	半球形	30×30	硬	明	＋	乳癌	乳癌	乳癌	＋	X＞	T＞	〃
831	渡○　よ○	76	右	〃	膨隆	不整球形	45×40	〃	不明	＋	腋窩生検乳癌	〃	〃	＋	X＞	T＞	〃
832	松○つ○子	41	右	上外	なし	不整球形	15×10	弾硬	不明	—	乳癌	乳癌	乳癌	＋	X＞	T＞	斑状
〃	〃	〃	左	下外	なし	球形	8×8	弾軟	明	—	乳腺症	乳腺症	〃	—	X≦	T≧	濃淡
838	小○　て○	59	右	上外	乳頭陥凹	〃	45×40	硬	不明	±	乳癌	乳癌	〃	＋	X≧	T＞	均一
863	飯○　と○	57	右	上外中央	〃	不整	30×25	弾硬	〃	—	〃	〃	〃	＋	X≧	T＞	濃淡
875	岡○　広○	43	左	下外	ゆ着	不整球形	40×28	硬	明	＋	線維腺腫	悪性疑診	〃	±	X＜	T＞	均一
873	北○百○子	54	右	上外	ゆ着	不整	25×20	〃	不明	＋	乳癌	乳癌	〃	＋	X＜	T＞	濃淡
172	栗○　玉○	48	左	下内	膨隆 ゆ着	球形	15×15 4×4	弾軟	明	＋	再発乳癌	乳癌	乳癌	＋	X＝	乳腺なし	均一
310	桑○　清○	45	左	腋窩	右切断	球形	25×20 15×10	弾硬	〃	?	炎症?	悪性腫大	悪性	＋	Xのみ		
762	寺○く○子	46	右	胸壁	右切断	球形	45×40	硬	〃	—	再発乳癌	乳癌	悪性	＋	X＜		

性）だつた．またすでに他の病院で試験切除を受けたものが10例認められた．78例（84乳房側）の主な所見は Table 6 に示す如くであつた．

乳癌のX線像は再発乳癌を除く74症例（80乳房例）について，1)腫瘍影の濃度，2)濃度の性質（均一性）3)腫瘍陰影の形，4)X線計測，5)石灰沈着，6)血管増生，7)乳頭と乳管の変化，8)皮膚の変化，9)梁柱構造の変化，10）乳腺症の合併の有無），11）その他の所見，の11項目について検討を行つた．また切断乳房の撮影を全例に行い再読影の参考にした．

1）腫瘍影の濃度は著明な増加〔T＞〕80例中47例，58.8%，中等度の増加〔T≧〕20例25.0%，やや増加〔T＝〕8例10.0%，腫瘍に一致した陰影が認められないもの〔T＝－〕4例5.0%，判定不能（進行乳癌のため）1例であつた．

2）腫瘍影の濃度の性質は均一に近いもの31例38.8%，濃淡があるもの（中心部が濃い症例を含

X線所見									乳房性質		病理組織所見			
形	計測値 mm	微石灰	血管	乳頭乳管影	皮膚	梁柱	斑状	その他	大さ	型	肉眼所見	実測値 mm	組織所見	リンパ転移
平滑塊状	25×20	—	＋	＋＋	—	＋	—	—	中	C	癌腫	30×25	髄様癌，乳腺症	—
針状	20×15	—	—	—	＋＋＋	＋	＋	線維化乳腺	大	B	〃	24×20	硬性癌	＋
〃	10× 8	—	＋	—	＋＋	—	—	—	〃	〃	〃	10×10	〃	—
—	—	—	—	—	—	—	—	創部影	〃	〃	癌腫無	—	膠様癌 切断乳房になし	—
亜鈴(C)	60×40 10×15	＋＋	＋	—	—	＋	＋	Halo 切除乳管の造影	〃	B	平滑な癌腫中心ネクローゼ	26×18 20×17 15×14	髄様癌，乳腺症	＋
針状	15×12	—	＋＋	＋	＋＋＋	—	—	Halo 有	中	C	癌腫	14×14	硬性癌	—
—	—	—	—	—	—	—	＋	全体	中	〃	癌腫有	—	乳頭腺管癌，乳腺症，切除乳腺になし	＋
不整塊状	50×30 10×20	—	—	—	＋	—	—	〃	中	〃	皮フ転移	—	硬性癌	?
〃	全体	—	＋	＋＋	＋	—	—	動脈石灰	中	〃	(生検)皮フ巣	—	〃	?
不整塊状	15× 5	＋＋	＋	＋＋	—	＋	—	センイ化乳腺	中	C	癌腫，(生検)	10×10	髄様癌	?
〃	27×20	—	＋	＋	—	＋	＋	〃	〃	B	癌腫	25×15	乳頭腺管癌	＋
不整円形	18×15 5× 5	—	＋	＋	—	—	＋	Halo 有	〃	〃	限局充実(生検)	10× 8	〃	＋
不整塊状	30×20	—	＋＋	—	＋＋	＋＋	—	—	小	C	癌腫	25×15×25	硬性癌	＋
〃	36×20	—	—	＋	＋＋	＋	—	—	〃	〃	〃	30×25×30	硬性癌	＋
不整塊状	10× 8	—	＋	—	—	—	—	Halo 有	中	B	癌腫	10×10× 8	硬性癌	＋
針状	7× 6	—	—	—	—	—	＋	—	〃	〃	良性状	5× 4× 5	〃	?
〃	33×30	—	＋＋	＋	—	＋	—	Halo 有 静脈石灰化	大	C	癌腫	30×25×30	乳頭腺管癌	＋
塊状 一部針状	32×20 10×10	＋	＋＋	＋	＋＋	＋	＋	Halo 有 リンパ腫大	中	〃	〃	30×16 10× 8	硬性癌	＋
平滑楕円	35×20 5× 5	—	—	—	＋＋	—	—	Halo 有 腋窩転移有	極小	〃	〃	27×25×20	膠様癌，乳腺症	＋
針状	30×10	＋＋	＋	＋＋＋	＋＋	＋	—	—	〃	〃	〃	30×10	硬性癌	＋
平滑円形(C)	20×15 10×10	—	＋＋	—	＋	—	—	のう腫多発	—	—	のう腫多し	15×10 15×10 15×10	乳頭腺管癌	＋
								左乳腺正常，左腋窩リンパ腫大	—	—	—	25×15	〃	／
								血管増生 塊状影なし	—	—	のう腫状	30×30	髄よう癌	／

む）44例55.0%で，このうち粒状の9例（Film illust. 15 (b)）と斑紋状（同19 (c)）の4例が特異的であつた．

3）陰影の形は針状突起を有するもの(Spicula, tentacle）が76例中23例30.3%であつた．その形は Film illust. 16(a), 16(d), 16 (e), 17 (a), にみられる如く，病巣の中心部から末梢に向つて不規則にのびるするどい突起として観察された．

Film illust. 16(b)は同(a) の症例の，標本撮影（病巣を含む厚さ約 2.0cm の乳腺切片を Softex で撮影）で，同じく（c）はその臓器大組織のヘマトキシリン・エオジン染色であり，術前の乳房写真は各標本の所見とよく一致している．即ち針状突起は腫瘍細胞が周囲に浸潤している像を示している．この形の乳癌が増大するとFilm illust. 16（e）の如く辺縁の一部が中心に向つて引込まれてアーチ状の切痕を伴つていた．

不整塊状影は Film illust. 17 (d), 17 (f), 18

(a), 18 (b), にみられるように濃厚な塊状の陰影で，詳細に観察すると辺縁が周囲に向いて「けば」状に突出し，76例中21例27.6%に認められた．(針状突起型と限局型の中間型)

腫瘍影の辺縁が平滑で比較的限局性の場合は27例35.5%であつた．この形のX線像は Film illust.17 (c) の如く濃いすり硝子状の均一な塊状の陰影と，同18 (d),18 (f),19 (a),19 (b) に示すような円形で中心部が濃い嚢腫像を呈する場合があり，後者は27例中6例8%に認められた．その他不定形のもの3例（同20(a)),乳腺全体が濃厚でいわゆるびまん性浸潤形が2例であつた（同19 (c),19 (d)).

5) いわゆる微細な石灰沈着像は76例中25例32.9%に観察され，その所見はFilm illust. 17 (c), 19 (a),19 (e) などにみられる如く，無数の微細な砂をあつめてばら撒いた像で，腫瘍に一致して，あるいはその周辺の乳管に沿つて認めることができた．一方，荒い石灰像は Film illust. 17 (f) の如く紐状に長く連なり屈曲蛇行せるもの2例（動脈硬化性）と，同17 (a),18 (b) に示すように点状または小さい楕円形のもの（静脈血栓性）2例，および乳癌に合併した乳腺症に認められた散在性の微細石灰像1例（同17 (c)）があつた．(散在性でまとまりのない微細な石灰像).

6) 血管増生像は両側の乳房写真を比較して判定し，著明な拡張と数の増加を認めたもの76例中22例，やや多いもの22例，計57.9%であつた．

7) 乳頭の変化は76例中19例25.0%にみられ，Film illust. 16(a),20 (b),に示す如く著しい変形や乳頭陥凹として観察された（表では卄で示す).

乳管の変化は Film illust. 16 (a), 16 (e),17 (a),19 (a),20 (b),にみられる如く，腫瘍部から乳頭に向う濃い索状の陰影として観察され，76例中27例35.5%に顕著であつた（表では＋で示す).

この所見は炎症の針状影（火焔状）や良性腫瘍についてみられる梁柱構造の変化と明らかに異なり，有力な悪性徴候であると思われた．

8) 乳癌の皮膚の変化は臨床的に浮腫，橙皮状皮膚，あるいは“凹み症状”として出現し，その原因は腫瘍細胞が Cooper靱帯を介して浸潤したり，あるいは直接リンパ系を圧迫するためであると考えられている．X線学的に皮膚の変化は，皮膚陰影の肥厚と腫瘍部より皮膚に向う線維性の索状影として観察された．皮膚の肥厚像は Film illust. 18 (b) に示す如く腫瘍部に対応する皮膚が限局性に濃く巾広くみられる場合と，乳腺をおおう皮膚全体が著しく肥厚する場合があり，(表では＋で示す),13例に認められた．腫瘍部より皮膚に向う索状影は腫瘍と皮膚の癒着を意味し17例が著明であつた．

9) 梁柱構造の変化は短縮や肥厚，あるいは Comets Sign[46] として71例中生検例の一部を除いた．22例31%に観察された．

10) 組織学的に乳腺症が合併した症例は80例中34例42.5%であり，うち23例は術前の診断で確認されたが，一方X線学的に乳腺症の所見が認められた症例中7例は組織学的に Negative であつた．

11) その他の所見として乳腺後部透明帯の変形や消失が6例，腋窩リンパ節腫大6例があつた (Film illust. 6 (f),19 (d),20 (b), 20 (d)).

4) 腫瘍の臨床計測値よりX線計測値が小さい場合は悪性徴候であると Leborgne[67] が報告していらい，この特長はとくに硬性癌に著明であると報告されている[44][68]．その根拠は臨床的に腫瘍細胞の浸潤によつて生ずる隣接部の充血と浮腫や線維性反応を含めて触診するためであるといわれている[44][46]．

X線計測が可能であつた65例の乳癌について検討した結果，Fig.8A（白点）に示す如くX線計測が臨床より小さいもの54例83.1%であつた．

同じく Fig. 8B（黒点）は術後の腫瘍実測値とX線計測の関係を示すもので，実測値がX線値より大きいもの25例38.5%，小さいもの26例40.0%，一致せるもの14例21.5%であつた．

同ように良性腫瘍 100例について検討すると Fig. 9A（白点）の如くX線値が臨床値より小さもの68例68%で，腫瘍実測値がX線値より大きいもの33例33%，小さいもの37例37%，等しいもの30例30%であつた（Fig. 9B)．即ちX線計測と実

Fig. 8. Comparison of Clinical and X-Ray Size in 65 cases (breast carcinoma)

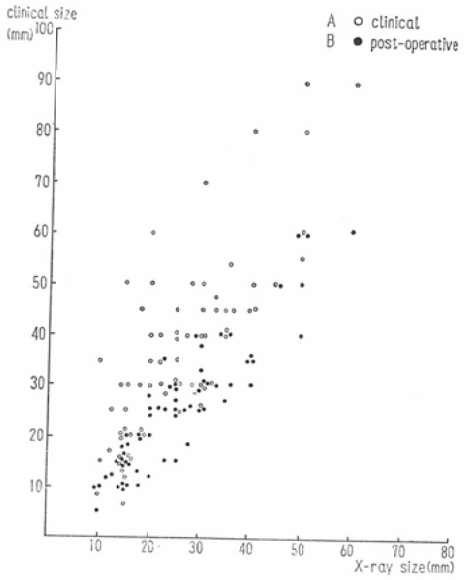

Fig. 9. Comparison of Clinical and X-Ray Size in 100 cases (breast benign lesion)

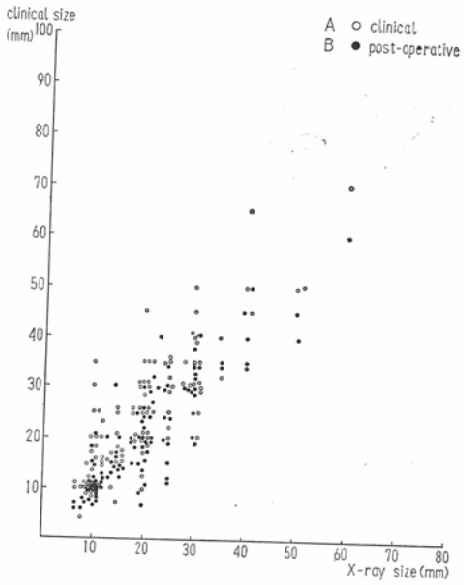

測値の関係は悪性腫瘍と良性腫瘍の間に有意の差はみられないが，X線計測と臨床計測の関係は両者とも臨床値が大きい傾向があり，しかも臨床値がX線値より常に10mm以上大きい場合は乳癌では65例中28例43.1%であるのにたいし良性群では100例中22例20%にすぎず，明らかに有意の差が

Table 7 Distribution of Breast Types in 68 Breast Cancer.

Pathology	Common X-Ray types	prefunctional	glandural	involutional	Total
Ca. Scirrh.	spiculated mass	0	8	8	16
	circumscribed m.	0	1	1	2
	irregular m.	0	7	3	10
	total	0	16	12	28
	no mass proved	1	3	0	4
Ca. Med.	spiculated m.	0	0	2	2
	circumscribed m.	0	5	4	9
	irregular m.	0	1	4	5
	total	0	6	10	16
	no mass proved	0	0	0	0
Ca. Pap. tub.	spiculated m.	0	1	4	5
	circumscribed m.	0	3	2	5
	irregular m.	0	5	0	5
	total	0	9	6	15
	no mass proved	0	1	0	1
Ca. Colloid.	circumscribed m. (cyst)	0	(1)	1 (1)	1 (2)
	total	0	1	2	3
Ca. Comed.	circumscribed m. (cyst)	0	0	(1)	(1)
Total		1	36	31	68

認められた．

乳癌実測値の最小例は対側乳癌の転移巣と思われた5×5×4㎜で，術前のX線診断は乳腺症であり，再撮影で針状陰影を認めた．術前のX線診断で適中した最小の乳癌は10×8㎜の2例で，いづれも対側乳癌の転移と思われる症例であつた．実測で長径20㎜以下の小さい乳癌は22例あり，うち10㎜以下7例，11～15㎜11例，16～20㎜4例で，そのX線診断の適中率は81.8%であつた．

Table 7は乳癌のX線学的形態と組織所見および乳房型を検討したものである．硬性癌は32例中針状影16例50%でもつとも多く，乳房型は成熟型が多かつた．髄様癌は16例中限局性塊状の9例(56%)がめだち，退縮乳房を示す場合が多く，乳頭腺管癌は16例中限局性塊状，針状影，および不整塊状影各5例づつで，成熟乳房に多く認められた．膠様癌3例と面包癌1例はすべて限局性塊状であつた．

12. 乳腺疾患の診断率と誤診例の検討

Table 8はX線診断と臨床診断の適中率と誤診率，および広義の誤診率を乳癌と良性疾患群に別けて検討したものである．

乳癌は78例(84乳房例)中再発と他の病院ですでに生検を受けた症例を除く70乳房例について，良性疾患は女性乳房を除く195乳房例を対象にした．X線にくらべて臨床診断の症例数が少いのは「腫瘤」とのみ記載された例を除外したためである．

乳癌のX線診断は組織学的に乳癌であつた70例中7例が術前良性と誤診され（10%），従つて乳癌の適中率は90%であつた．術前X線学的に良性とした190例中7例3.7%は組織学的に乳癌で，X線学的に乳癌と診断した75例中68例84%が組織学的にもやはり乳癌であつた．一方臨床診断は乳癌63例中14例22.2%が術前良性とされた，その適中率は77.8%になる．術前臨床的に良性とした173例中8.1%は実際には乳癌であり，術前乳癌と診断した67例中49例73.1%が組織学的にも乳癌であつたことになる（Table 8A）．また一見して悪性と診断される5例を除外したX線学的適中率は87.7%で臨床的には73.0%であつた．

良性群のX線診断は195例中12例6.2%が術前乳癌と誤診され，従つて適中率は93.8%で，どうように臨床診断は177例中18例10.2%が誤診，89.8%が適中であつた（Table 8B）

X線診断で良性とし実際には乳癌だつた7例と乳癌と診断して良性であつた12例の誤診例の合計は19例で265例の7.2%にあたり，従つて悪性，良性にたいするX線診断率は92.8%になり，臨床

Table 8　X-ray and Clinical Diagnosis

A. Malignant cases

Pre-operative Diagnosis		Malignant (histologically: Ca.)	Rate (%)	Rate (%)
X-ray.	Benign. 190	7	$\frac{7}{190}=3.7$	$\frac{7}{70}=10.0$
	Malignant 75	63	$\frac{63}{75}=84.0$	$\frac{63}{70}=90.0$
	Total 265	70	$\frac{70}{265}=26.4$	100.0
Clinical	Benign. 173	14	$\frac{14}{173}=8.1$	$\frac{14}{63}=22.2$
	Malignant 67	49	$\frac{49}{67}=73.1$	$\frac{49}{63}=77.8$
	Total 240	63	$\frac{63}{240}=22.1$	100.0

B. Benign cases

Pre-operative Diagnosis		Benign (histologically)	Rate (%)	Rate (%)
X-ray	Benign 190	183	$\frac{183}{190}=96.3$	$\frac{183}{195}=93.8$
	Malignant 75	12	$\frac{12}{75}=16.7$	$\frac{12}{195}=6.2$
	Total 265	195	$\frac{195}{265}=73.6$	100.0
Clinical	Benign 173	159	$\frac{159}{173}=91.3$	$\frac{159}{177}=89.8$
	Malignant 67	18	$\frac{18}{67}=26.9$	$\frac{18}{177}=10.2$
	Total 240	177	$\frac{177}{240}=77.9$	100.0

C. Incidence of diagnostic Error (Commonly used).

Total (cases)	Misdiagnosis(cases) Benign →Malig	Misdiagnosis(cases) Malig →Benign	Misdiagnosis (%)	Agreement (%)
X-ray. 265	7	12	$\frac{19}{265}=7.2$	85.0
Clinical 240	14	18	$\frac{32}{240}=13.3$	65.0

診断の場合は86.7%である.

さらに良性疾患群のなかでも術前診断と組織診断の異なる場合を考慮すると全体としてのX線診断適中率（組織診断との一致率）は85%，臨床診断では65%に低下した（Table 8C).

また生検を受けた乳癌10例について癌腫の有無を検討すると，X線診断の適中率は80%であつた.

乳癌をX線学的に良性と誤診した10例と悪性の疑いは濃厚であるが確診できなかつた7例について検討を加えると，誤診例は乳癌生検例2例を除いた8例がすべて乳腺症と誤診されている．疑診例も授乳期乳癌，技術的失敗の各1例を除いてやはり乳腺症と鑑別を要する場合が多く，部分像としては5例中2例が均質濃厚影を呈し，3例は辺縁平滑な円形陰影で嚢腫症と鑑別する必要が認められた．年令は40代が多く，乳房型は成熟乳房が17例中12例約70%をしめ，乳房の大いさは非常に小さいものが17例中7例で，したがつて乳房が小さく，成熟型の乳房の場合診断しにくい傾向がみられた．これらの症例について標本撮影と術前写真を検討した結果，再読影で悪性徴候がみつかつた症例は10例で，生検例を除く70例中5例 7.1%はX線学的に診断が困難であると思われた.

組織学的に良性でX線診断で悪性とされた12例は，Table 9に示す如く，乳腺症8例，炎症2例，線維腺腫と退縮乳房各1例で，年令は40才以上が多く，乳房型は退縮乳房が12例中8例をしめ，乳房の大さは12例中11例が大または中で，（表で卅または廿）乳癌を良性と誤診した場合と明らかに異なる傾向が認められた.

炎症の2例はいづれも慢性乳腺炎で再読影でもそのX線像は悪性と鑑別困難であり，線維腺腫の1例は臨床所見の影響を受け，読影の未熟によるものであつた.

乳腺症の8例は，合併した血管腫の石灰沈着を悪性徴候とした1例と乳管造影で悪性の疑いがあつた1例を除き，いづれも円形または塊状の濃い陰影に梁柱構造の変化が重なつて悪性と読みすぎたものであるが，これらのうち2例は組織学的にも乳癌と鑑別の困難なBorder-line case であつた.

退縮乳房の1例はすでに詳細な検討を加えており，以上の12例中7例，3.7%は再撮影を行つても鑑別困難な症例と思われた．結局 265例中 4.5%は良性，悪性の鑑別がX線検査では困難であると思われた.

13. 考　案

マンモグラフイは1913年ドイツの外科医 Salomon[69]が外科的に適切な生検材料を切除する目的で 3,000例の切断乳房のX線撮影を行つたものがはじめで，乳癌を浸潤硬性癌型と限局結節型に分類したばかりでなく，腫瘍内の微細石灰沈着と，組織学的に良性とされていた症例をX線撮影で乳癌を疑い組織学的再検査でやはり乳癌であつた各1例を報告し，その業績は現在もなお高く評価されている.

1930年米国の Warren[19] は透視で乳房と腋窩がよく見えることに注目し，乳腺の立体撮影を開発して 119症例につき正常，良性，および悪性像の検討を行い，優れた診断成績を発表した.

ほとんど同時期に Hickey[46] も乳房X線検査の可能性と限界について研究をすすめ，一方， Goyanes, Gentil, Guedes らも（1920年代）X線検査が乳腺炎と腫瘍の鑑別に役立つことを報告している．また1927年出版された Kleinschmidt の著書に，外科医の Payr の協力で Leipzig ではじめてマンモグラフイの講議を行つたことが記載されている.

1930年代には Seabold, Reiman らは乳腺の性周期に伴う変化について， Lockwood, Gunsett, Stewart, Sickel らは乳腺の生理的変化とX線診断の基準について発表し，Dominguez, Baraldi らは Pneumomammography に関する研究を， Reis, Hicken らは乳管造影の試みを，Espaillat は乳房写真と臨床および組織学的所見の比較を行い，Vogel は Salomon の乳癌分類をすすめ，かつ乳腺症との鑑別について報告を行つている．しかし Gershon-Cohen[70] の評価によれば，1930年代の研究は文献的考察とX線診断の限界を述べることに終始しており，Warren の報告も当時としてあまりにも高い診断率のためかえつてマンモグラフイの発展を混乱させる結果になつたとしている.

1938年 Gershon-Cohen[70] は共同研究者と乳房

Table 9 Misinterpretation of Benign

Case No.	Name	age	Clinical diagnosis	X-ray diagnosis		X-ray				
				pre-operative D.	post-operative D.	cleansity	form	microcalcification	hyperva-scularity	nipple change
1	E.S.	45	Ca.	Ca.	Ca. suspected	++	Irregular mass	−	−	−
2	M.N.	45	Mastopathy	Ca. suspected	Ca. suspected	±	−	−	−	−
3	T.K.	39	Ca.	Ca.	Fibroadenoma	+	oval smooth	−	−	−
4	M.I.	46	Ca.	Ca. suspected	mastopathy cyst	++	numerous round	−	+	−
5	T.M.	42	Mastopathy	Ca. suepected	Mastopathy	+	Irregular mass	−	+	−
6	M.K.	65	Ca. suspected	Ca.	Ca. suspected	+++	Irregular mass	−	+++	+
7	H.I.	52	Mastopathy	Ca. suspected	Mastopathy	+	cotton patch	+++	−	−
8	T.I.	55	Mastopathy	Ca. suspected	Mastopathy	+	flaffy	−	−	+
9	K.Y.	61	Ca.	Ca.	Mastitis?	++	Irregular oval	+	−	−
10	S.K.	20	Sarcoma suspected	Sarcoma suspected	giant Fibroadenoma	−	−	−	−	−
11	Y.H.	57	Ca. suspected	Ca. suspected	Ca. suspected?	+++	oval cystic information and Irregular mass	−	−	−
12	N.H.	52	Ca.	Ca.	Ca. suspected	+++	tentacle	−	−	−

のX線学的研究を開始し，1943年にはウルグワイの Leborgne[18] も Dominguez の研究をさらにすすめ，軟X線撮影（20〜30kVp）の基礎を確立するとともに，乳癌の微細石灰沈着像やX線計測に関する重要な報告を行い（1949〜1951年），さらに乳管造影に関しても優れた成果を発表している．

1950年代にいたり，Gershon-Cohen と Ingleby[70]，Gros と Sigrist[71]，Werner と Buttenberg[60]，Muntean[72] らの意慾的な研究によつてマンモグラフイの価値が広く認識され，1956年より米国の Egan[73] は従来のマンモグラフイにさらに技術的改良を加え，1960年最初の 1,000例に関する優れた診断成績を発表してから，現在欧米では集団検診に応用されるまでにいたつている[164][168]．

本邦においては昭和11年，伊藤[74]が男子乳癌を含む10例のマンモグラフイに関する報告を行つていらい，本島[75]，福岡[62]，滋賀らにつづき，石山[64]，吉村[76]，陳[77]，姫路[78]，久保[79]，深見[80]，村上[81]，清水[82]，渡辺[83]らの報告がみられるが，改良された新しいマンモグラフイは最近普及しはしめたばかりである．

一方ロゲトログラフイは1954年米国の Craig[84] が開発し，乳房写真に応用した報告は，Fisher と Gershon-Cohen[25] 浜田と桜井[85]，Parchwitz[86] らによつて試みられているが，現況では診断よりむしろ写真の複写技術として普及している．

ゼロラジオグラフイは McMaster[31] の報告いらい，Oliphant[87]，Hills[89]，Stanford と Moore[91]，Roach と Hilleboe[88]，Tayler と Tenney[89]，Dessauer と Bogdonoff[90]，Henny[94]，Claus[95] 吉村[40] らの基礎的な研究があり，臨床的には Campbell[92][93]，Gould と Ruzicka[42][47]，長谷川[96]，Farmer[97] らの報告がある．マンモグラフイに応用する試みは1960年 Gould と Ruzicka の報告が最初のものであろう．

マンモグラフイの撮影方法は1950年頃を境に新旧の2つに区分され，古い方法は Lame と Pendergrass[98] の要約によると，30〜70kVp, 20〜

cases as Malignat.

sign				breast type		pathlogical sign	
skin change	trabecular change	clinical and X-ray size	other changes	size	type	size (mm)	diagnosis
±	+	clin.>X-ray	Halo.	++	involutional	30×20	papillomatosis, borderline case
—	—	—	contrast X-ray shows malignant sign	+	involutional	no mass lesion	papillomatosis, borderline case
—	+++	clin.>X-ray	Halo. trabeculae like spiculated	++	glandular	20×15	mastopathy with fibroadenoma
—	—	clin.>X-ray	—	+++	involutional	20×18 numerous	mastopathy (cyst)
—	+	—	trabeculae like spiculated	++	glandular	node (—)	mastopathy
—	—	clin.>X-ray	venous-calcification numerous.	+++	involutional	40×30	mastopathy (cyst)
—	—	—	haematoma with calcification numerous	+	glandular	no mass lesion	mastopathy and haematoma
—	+	—	trabeculae like spiculated	++	involutional	no mass lesion	slight mastopathy
—	—	clin.>X-ray	numerous micro-calcification in the subcutaneous tissue	+++	involutional	20×10	involutional breast
—	—	—	—	+++	prefunctional	100×70	fibroadenoma
—	—	clin.>X-ray	coarse-calcification	++	involutional	8× 6 5× 5	chronic mastitis
+++	—	clin.>X-ray	dilated milk duct.	+++	involutional	65×55	chronic periductitis (cysts)

150mAs 0.1～3.0秒，F.F.D 22～30インチ，医療用フイルムで増感紙やポーターブッキーを使用している．改良された新しい撮影法は Gershon-Cohen と Egan 法が代表的なもので（Table 2），そのおもな相違点はX線管球の焦点の大さと使用フイルムにあり，その結果として F.F.D. と曝射線量が著しく異なることであろう．Stanton[45] はフアントームを用いて Gershon-Cohen と Egan 法の比較検討を行つて折中した撮影法がよいとしており，両者の個々の利点を組合せた種々の撮影条件が多数発表され[99)100)101)114)169)]，現在かえつて混乱を招く結果になつている．

マンモグラフイの特種な改良法として，二重フイルム撮影法[22)23)24)]，埋没法[26)28)102)]，カーブカセッテの使用[103)]などが試みられているが，技術が複雑となるため再考を要すると思われた．

ゼロマンモグラフイの撮影条件として，Gould と Ruzicka と O'mara らは一般装置ではじめ60 kVp[42)] ついで46～68kVp で撮影している[47)104)]．著者は切断乳房を用いて検討した結果，低電圧の方が良い写真が得られ，またマンモグラフイに用いられる工業用フイルム・サクラＲＲタイプより Se 板の感度が良いことを考慮して専用軟X線装置で撮影を行つた．

ゼロマンモグラフイの優れた点は，1)コントラストは低いが辺縁効果によつて強調された非常に見易い写真が得られる．2)寛容度が広いため技術上の失敗が少なく，一枚の写真で皮膚から胸壁まで巾の広い観察領域が得られる．3)写真が鮮明で小さい病的変化もみつけ易い．4)操作が簡単で暗室操作の必要がなく速やかに診断できる．5)適正な管電圧は35～40kVpであるが，比較的高い管電圧50～65kVpで撮影しても一応読影可能な写真が得られる．ことであつた．とくにすみやかに撮影，診断できることと一般装置（60kVp）で撮影しても読影にたえうる写真が得られる点は，近い将来，集団検診に役立つものと考えられる．

O'mara と Ruzicka[104)] らは 463例（生検 162

Table 10　Comparison between Xero- and Film-mammographic Quality.

Diseases	Xero. > or ≧ film	Xero. > or ≦ film	Xero. = film
Mastitis	5	0	11
Pregnant or Lactated period	5	0	11
Mammoplasty	0	0	7
Fibroadenoma	11	13	33
Mastopathy	18	8	29
Carcinoma	31	11	35
Others	3	1	4
Total	73	33	130

例）についてゼロマンモグラフイとマンモグラフイの比較を行い，一般診断能力，乳腺実質，血管および胸壁の陰影は前者が優れており，石灰沈着像についても見劣りのしない成績が得られたと述べている．著者の症例では病巣部を中心として両者の画像を検討した結果，Table 10に示す如くであつた．即ち 236枚のうち73枚はゼロマンモグラフイの画質が良好であつた．

〔乳房型〕

女子乳房のX線像を生理的変化にもとづいて Leborgne[18]は3型に，Gershon-Cohen[44]や Werner と Buttenberg は4型に[50]，Egan[46] は臨床的に normal, fatty, shatty, nodular の4種に分類している．著者は 550例を3型にわけ，機能前期21.1%，成熟期47.4%，退縮期31.5%の結果を得た．佐藤らは[105] は 103例中成熟前期5.82%，成熟期79.0%，閉経後期16.5%，萎縮期0.97%であつたと報告している．

一方有田は[106]，X線像の形態を中心に，すり硝子状，焔状，蜘蛛の巣状の3型に分け，それぞれ30代，40代，高令者に多いと述べている．

渡辺[83]も形態的に，無構造均質影，線状索状影，胸壁から皮膚に向つて刷毛で掃いたような陰影，塊状影の4型に，石山は[64]，正常，梁柱影（mazoplasia を含む），一部の焔状影に分類しているが，著者は乳腺の機能に基づいた名称が病的陰影とまぎらわしくない点で良いのではないかと考えている．

〔乳腺炎〕（膿瘍を含む）．

乳腺炎の急性期は臨床上容易に診断されるためX線検査の対象になることが少ない[107]．しかし亜急性や慢性炎症は腫瘍と鑑別を要する場合が多く，とくに乳癌と誤診しやすいことは，Gershon-Cohen[108]，Lindell[109]，Wolfe[110]，Strax[111]，Egan[112][46] らも指摘している．著者は慢性乳腺炎13例中2例を術前X線診断で乳癌と誤診し，再検討を行つても鑑別は困難であると思われた．

Wolfe[110]は 2,000例のマンモグラフイ中3例の膿瘍をすべて乳癌と誤診し，秋貞[49]は炎症12例中75%を，乳腺症，線維腺腫などと誤診し炎症のX線診断は困難な場合が多いと報告している．教室の高田は[10]超音波検査では炎症の場合異常エコーの出現はきわめてまれで，従つて炎症の鑑別は容易であるとしている．

炎症のX線診断は Strax[165] が述べているように，既往歴と臨床所見を参考として注意して行うべきであり，さらに超音波やアイソトープ検査なども加えた総合的な判定に従う必要があると考えられた．

乳房異物のX線像は明るく抜けた嚢腫状の陰影と濃厚な円形陰影を示す場合があり，その特異的な所見と問診によつて診断は容易だつた．しかし乳腺腫瘍を合併している場合は診断が困難であることが予測された．武藤は[56]，ジメチル・ポリシロキサンによる豊乳術は胸部単純写真で濃い陰影が出現するが，既往歴を聞けば胸部疾患との鑑別は容易であり副作用もないと述べている．しかし豊乳術を受けたことを話したがらぬ傾向が見受けられ，著者の症例では10例中2例が2回にわたつて生検を受け，他の1例は胸部写真で異常陰影が認められ乳房撮影を行つた結果，はじめて美容整形を受けたことを認めた事実からも，今後鑑別を要する疾患の一つとして注目すべきであると思われた．

〔妊娠と授乳に伴う腫瘍〕

妊娠期の乳腺は漸次濃度を増し，妊娠後期（7カ月頃）から授乳中の乳腺はX線学的に非常に濃いすり硝子状で，大小種々の円形や渦巻雲状の陰影を示す場合が多い．従つて腫瘍陰影を認め難いことがある．しかしゼロマンモグラフイでは9例中5例が診断適中し，残りの4例中3例も間質増

生を乳腺症と診断したもので明らかな誤診は1例のみであつた．ことに45～50kVp前後のやや高い管電圧を用いるとゼロマンモグラフイでは画質が良好であり，また乳管造影の併用が診断に役立つように思われた．

〔線維腺腫〕

線維腺腫のX線像は76例中82.7%が病的陰影として明らかに観察され，辺縁平滑な円形または楕円形の陰影が85%をしめていた．しかし臨床的に明瞭な腫瘤を触知してもまつたく陰影が認められない場合が76例中14例18.6%あり，うち7例は均一無構造でいわゆる機能前型乳房であつた．

Buttenberg と Werner[60] は58例中8例の腺維腺腫が陰影を示さず，秋貞[49]は腫瘍陰影と判定のつきかねた場合が50.7%に及んだと報告している．深見[80]は22例中3例13.6%に所見がなかつたと述べている．

線維腺腫にみられる暈像 (fatty halo) は62例中37.1%であつたが，深見[80]は22例中94.7%の高率で線維腺腫の確徴の一つに挙げており，久保[79]も75%に観察されたとしている．しかし暈像は著者の場合乳癌76例中31%，乳腺症でも74例中5例に認められ，Zuckerman[114] も乳癌 206例中36%に Fatty Haloを認めたとしており，Muntean[72], Gershon-Cohen[44], Kratochvil[113] らも嚢腫にも暈像がみられることがあると報告している．

一方切痕像は線維腺腫62例中22.6%に認められ，その形は乳癌（硬性癌）の切痕像より切れこみが鋭い特長があり，また孤立性嚢腫との鑑別にも有効な所見となるように思われた．Egan[46]もどうように嚢腫と線維腺腫の鑑別点の一つに切痕像を挙げている．

〔乳腺症〕

乳腺症のX線像はその病理組織学的多様性を反映して，現在でも報告者によつて異なる所見が述べられている．著者は乳腺症を非限局性陰影と限局性陰影に分け，前者を更に，均質濃厚陰影と綿屑小斑状陰影に大別して検討を行つた．均質濃厚陰影は Gershon-Cohen[61] の Mazoplasia fibrosa, Egan[46] の顕著な fibrous disease と一致し，74例中25.7%に認められた．このタイプの乳腺症の診断は比較的容易で，悪性の疑いとした1例と他の良性疾患とした2例を誤診したのみであつた．綿屑状陰影は組織学的部分像として Adenosis（腺症）を背景としていることが多く，小さい小斑点状の陰影が多数散在して観察され，それらが梁柱の濃い陰影と重なり合つて複雑な所見を呈し，悪性と誤診した5例と他の良性疾患と誤診した4例があつた．ことに硬化腺症はX線学的に乳癌と鑑別を要する場合が多いとする報告が少なくない．[46][109][110] このタイプの乳腺症はゼロマンモグラフイでもさらに検討を重ねる必要があると思われた．

限局性の陰影は辺縁平滑で円形または楕円形の中心部の濃い嚢腫像と，一見線維腺腫と似たX線像を呈するが濃度が均一でやや濃く，他の乳腺症の所見を伴つている場合がある．乳腺症74例中剔出時の肉眼所見で明らかな嚢腫は28例で，うち20例71%は術前X線で嚢腫と診断され，残りの8例中5例は腫瘤像を呈し，3例は嚢腫に一致した所見が認められなかつた．肉眼所見で限局性の硬結を認めた症例は74例中18例あり，うち9例が明らかな腫瘤像であつた．

嚢腫と線維腺腫の鑑別は困難であるとの報告もあるが，ゼロマンモグラフイでは比較的容易であり，とくに乳房型や，嚢腫像に伴う乳腺症のX線像が参考になり，むしろ嚢腫と乳癌で嚢腫や限局性の陰影を示す場合との鑑別が困難であるように思われた．

Haage と Fischedick[115] は嚢腫と鑑別すべき乳腺疾患として，線維腺腫，脂肪腫，粉瘤，類上皮腫，軟骨腫などをあげ，鑑別法の一つとして穿刺吸引後空気を注入して壁の肥厚や内部の凹凸の有無をX線像で観察し，乳癌と鑑別するのがよいと述べている．

乳腺症74例中組織所見と一致せぬ症例は疑診を含め15例で，うち8例をX線学的に乳癌と誤診した．Fischbier[116] はX線診断で乳腺症とした 156例中組織学的に悪性であつたもの3例，他の良性疾患であつたもの36例，計39例を誤診し，さらに乳腺症であるが悪性の疑いがある57例中40例が悪性，その他2例を加え42例が誤診とみなされ，乳腺症のX線像と組織像は必ずしも一致せず，疑わ

しいものは生検を行うべきであると述べている．

「その他の良性疾患」

16例中腺腫と乳頭腫の各1例を除き14例は退縮乳房や単純な線維増生症であり，これらのうち術前のX線診断で9例が誤診された．

Wolfe[117]は 2,000例のマンモグラフイ中良性線維増生は 1.5%をしめ，乳癌と鑑別を要することがあり，陰影の形よりむしろ皮膚の変化や石灰沈着像に主眼をおくべきであるとしている．

女性乳房は23例中9例が組織学的に確認され，X線学的には結節型と樹状型（女性型）の2種が認められた．

Forman[118] や Fischedick と Metzenthin[119] によれば，樹状型のものは一見針状影を呈し，男子乳癌と鑑別を要することがあると述べている．一方桜井と久野[174]は男子乳癌10例の臨床的ならびに文献的考察を試み，マンモグラフイは女子の場合ほど重要な役割を果すことがないとしている．

〔乳管造影〕

乳管造影は分泌乳頭のみられた28例30乳房例に施行し有効例76.6%の成績を得た．乳頭腫症の乳管像は停止像や充盈欠損像を認め，末梢乳管の分岐が少なく，乳癌の4例と乳癌標本の8例はいづれも腫瘍に一致した乳管内腔が不規則で狭く，かつ著しい乳管の拡張や末梢乳管の分岐や走行の異常が観察された．

乳管造影は本邦においても古くから試みられ，昭和12年頃すでに Hicken の論文が紹介され[120]，福岡[62]がはじめて正常乳腺30例について，つづいて乳癌5例を含む48例の報告を行つて以後，滋賀，永富，井福，安岡らの報告があり，戦後石山[64]は乳房気盈撮影と併用した報告を行つている．

Hicken[17] は1937年トロトラストを用いて 314例の立体撮影による乳管造影を行いそのX線像の主要所見は現在でも診断の指針となつている．しかしながら造影剤の副作用の点で問題があるとされていたが[175][121]，最近，水溶性造影剤の出現によつてふたたび再評価されつつある．

即ち，Funderburk[65] は86例の造影を行ない副作用は1例もなく，乳頭腫を中心とする分泌疾患の診断に有効であると報告し，Degrell[66] も52例の乳管造影の結果，塗沫細胞診よりも価値があると述べている．また Biørin-Hausen[63] も 200例の分泌乳頭にポリエチレンカテーテルを用いて造影を行い，失敗は23例のみで，70%余の診断率を得て腫瘤を触知できない症例によい検査法であると報告している．著者もまた分泌乳頭に適応を撰んで施行することは，病巣の拡がりや部位の決定に役立つ有意義な検査であると考えている．

（乳癌）

乳癌のX線像はこれまで多数の報告があり，その主要所見は次の如く要約される．

1)腫瘍陰影は濃厚である．2)陰影の形は辺縁が不規則な針状型と，辺縁が比較的限局している型，およびその中間型に大別されうる．3)特有な微細石灰沈着像を伴う．4)腫瘍の臨床計測がX線計測より大きい．以上が主徴であり，乳頭陥凹，皮膚の肥厚，血管増生，梁柱構造の短縮や破壊像，乳管に向う索状陰影などが副徴として観察される．

Table11は乳癌の主なX線像とその頻度であり，濃度の増加は，著者，Zuckerman,[114] 深見[80]とも70%以上であまり差が認められない．

腫瘍影の形は針状を示す場合が76例中57.9%で，Zuckerman は64%，深見[80]33例中57.7%，Gershon-Cohen[44] は 323例中硬性癌針状影28%乳管癌針状影13%であつたと述べている．

辺縁が比較的平滑な限局形は76例中36.4%であつた．

この形の乳癌は良性疾患，とくに嚢腫と鑑別を要する場合があつた．

Lane[122] らは乳癌 241例の肉眼所見と予後の関係を検討し，針状形を示すものは 158例65.5%で組織学的に硬性癌が多く，限局形は46例15.8%で乳管癌と髄様癌がその$^1/_3$をしめ，後者の方が腋窩転移も少なく予後も良好であつたと報告している．著者の症例でも既述の如く針状影は硬性癌が多く，髄様癌はまれで，限局型は髄様癌と乳頭腺管癌が多かつた．

秋貞[49]も浸潤型では硬性癌が，限局型では乳頭腺管癌と髄様癌がめだつとしている．

一方久保[123]は乳癌のX線像を2群にわけ，A群は，小点集合，ブドー状，破折針状に，B群は，

Table 11 Diagnostic Criteria of a Breast Bancer on the X-ray Film.

Sign	Ito (著者) cases (%)	Zuckerman cases (%)	Others
Increased density	67 (83.8)	151 (73.0)	Fukami (深見) 78.8
Spicula	44 (57.9)	123 (64.0)	Fukami 57.7. Arita (有田) 81.0
Fein grain Calcification	25 (32.9)	128 (62.1)	Egan 35—45 (60.3) Asch 25.0 Lebogne 30.0 Fukami 15.2 Wolfe 30.0 Scott 60.0 Arita 33.3 Akisada (秋貞) 29.6 Gershon-cohen 29—35.0
Coarse-Calcification	5 (6.6)	33 (16.0)	Gershon-cohen 7.0 Akisada 6.7
Hyper-Vascularity	44 (57.9)	46 (22.0)	Egan 38.9 Fukami 72.7 Arita 45.0
Edema and Fatty Halo	22 (31.0)	118 (57.0) 75 (36.0)	
Subcutaneous fatty change	—	87 (42.0)	
Skin thickning	30 (42.2)	71 (35.0)	Egan 30.9
Trabecular change, comets sign	22 (31.0)	56 (27.0) 15 (7.0)	Arita 50.0
Nipple retraction, fibrous changes towards the nipple	19 (25.0) 27 (35.5)	— —	Egan 26.2 Fukami 24.2
Combined mastopathy	34 (42.5)	—	
Bilateral cancer	10 (12.5)	11 (5.3)	Chavasme[138] 2000 in 1.0%
X-ray sensitivity cases	87.7% 80	94.7% 206	

Table 12 X-ray Diagnosis in other Reports.

Authors	series	cases	biopsy	malignant correctly diagnosed %	benign correctly diagnosed %	X-ray and clinical agreement %
Ito (著者) *	1962—1967	622	265	87.7	93.8	85.0
Ómara & Ruzicka[104]*	1967	463	162	94.3	97.3	96.3
Kremens[139]	1955—1957	1000	372	75.8	96.3	89.2
Kratochvil[113]	1953—1957		234	87.0	86.3	86.3
Gershon-cohen[44]	1960	1500	536	93.0	88.0	89.0
〃 〃 [168]	1964		500	90.0	85.0	
Fgan[46]	1956—1962	3818	1217	97.1	91.1	94.6
36 radiologists[46]	1960—1962	10743	1856	87.6	93.8	91.6
Buttenberg u Werner[60]	1957—1959	860	158	80.8	99.4	93.4
Muntean[132]	1961	488	143	89.0	92.1	90.9
Asch[125]	1962—1963	500	259	84.5	84.0	84.2
Wolfe[110]	1964	2000	759	92.0	88.0	89.0
Akisada (秋貞)[49]	1963—1965	1000	257	80.8	92.2	88.2
Hamada (浜田)[142][147]	1965	600	275	88.0	86.0	87.0
Yamazaki (山崎)[140]	1966	102	68	71.0	84.0	79.0
Maeda (前田)[137]	1965—1966	212	140	88.0	94.0	92.1
Fuzita (藤田)[141]	1966	115	71	68.0	79.0	79.0
Witten & Thurber[49]	1961—1963	5014	36	100.0	35.7	61.0

* Xeroradiography.

円形，放射結節形，島嶼状に分類し，A群は平均44才で乳頭腺管癌や面疱癌が，B群は平均53才で硬性癌や髄様癌が多いと述べている．しかしいづれの分類にせよX線像の形態のみでその組織像を予測することは困難であるが，Egan[46]，Surmont[124]らは予後との間に密接な関係を認めている．

乳癌に特有な微細石灰沈着像は Table11に示すように諸家によつてかなりの差が認められる[125][18][110][44][126][106][49]．著者の症例（ゼロマンモグラフイ）では76例中32.9%にみられたが，最低は深見[80]の15.2%から最高は Scott[127]，Zuckerman[114]らの60%がある．Egan[44] は乳癌の石灰像を6型に分類し，約35～45%の頻度で認められると述べている．(Egan 自身の症例では60.3%)．微細な石灰沈着は癌に特異的なものとして，Gershon-Cohen[126]，Egan[129]，Hollender と Gross[130]，Byrne[131] らは他に悪性所見がない潜伏乳癌や根治術後の対側乳癌転移の発見にも役立つとしているが，Kratochvil[113]，Muntean[132] らは石灰沈着を直ちに乳癌と結びつけることに反論している．Shepard[133] はパラフインブロックのX線撮影で乳癌75%，良性の50%に石灰沈着を認めたと述べている．Levitan[134] も78例の乳癌についてX線と組織所見の比較を行い，石灰像は前者29%にたいし後者は58%に観察され，砂腫状（psammomatous）の石灰沈着は面疱癌に多くX線上の頻度も高いが，線維腺腫や乳腺症でもみとめられる場合があり，従つて石灰像のみで乳癌とすることは問題があるとしている．しかし秋貞[48]もパラフインブロックの撮影を行い，乳癌では82%にみとめられ良性疾患にくらべ有意の差があると報告している．また石灰像の出現頻度はマンモグラフイの撮影条件によるとされているが，一方Gershon-Cohen[128] は明るい光源で注意深い観察を行うことが大切であると強調している．

良性疾患の石灰像は一般に荒く粗大で，しばしばリング状を呈し広い範囲に散在するといわれている[44][46][128][135]．著者の症例では乳癌の 6.6%に病巣と関係のない荒い石灰沈着像があり，良性では乳腺症のみに8例約11%認められた．

血管増生は著者の症例で乳癌の57.9%に出現し諸家の報告より高率であつた[46][80][106][114]．その理由としてゼロラジオグラフイの寛容度の広さが関与するものと思われ，O'mara と Ruzicka[47][104]も同様の意見を述べている．皮膚の肥厚や癒着についてもおなじ傾向が認められた．しかし伊藤[136]らは臨床的にも乳癌の皮膚変化が 257例40%に，SNÆ dal[53] は 141例中61.7%の高い頻度でみられると報告しており，従つて上述の如きX線上の高い頻度はゼロマンモグラフイの寛容度の広さが皮膚，皮下脂肪層などの変化を詳細にあらわすためであると考えられる．

乳癌におけるX線計測の問題は Leborgne の報告いらい諸家も一致して認める悪性徴候で，ゼロマンモグラフイでも臨床計測がX線計測より大きい傾向が認められた．

〔診断と誤診〕

Table12 は文献上みられたマンモグラフイの診断率である．著者と O'mara[104] らの報告はゼロマンモグラフイによるものである．

マンモグラフイの診断率は撮影手技や統計上の処理によつて一率に論ずることはできないが，悪性に対する適中率はおよそ85～90%が適当と思われる．また良性に対する適中率は90～93%の範囲であるとみなされる．従つて著者および O'mara らによるゼロマンモグラフイの成績は従来のマンモグラフイと比較しても孫色のないものといえよう．

一方臨床診断の適中率は組織学的悪性に対し，著者は77.8%，槇，大内[146]88%，小原[145] 83%，Fitt[163] 79%，Wright[144] 79%，福田[143] 81%，前田[137] 76%，藤田[141] 76%で約80%前後とみなされる．また組織学的良性に対してはそれぞれ89.8%，80%，81%，88%，93%，71%，80%，91%で，従つて悪性，良性についての臨床診断適中率は80%前後が限界と考えられる[148]．

一方，現在もつとも確実な診断である組織学的診断法も，迅速凍結法では Sparkman[150] によれば1～6.6%の頻度で誤診され，また永久標本でも Foote[151] は良性悪性のいづれとも決定し難い border-line case が約10%前後認められると述べている．さらに超音波やアイソトープによる診断

Film illustrate I.

a. Xeroradiographic apparatus



④

③ ② ① ⑤

1. processor unit
2. development unit
3. plate relaxation unit
4. cleaning unit
5. desiccator

b. Artefacts of "spots phenomenon (↓)" and coping failed at transfer (↓).

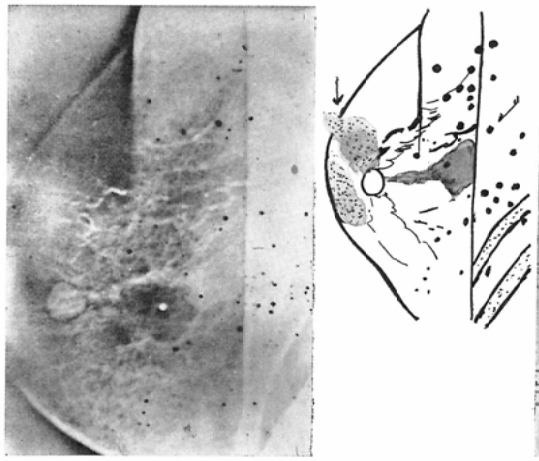

c. Artefacts of "striations phenomenon"

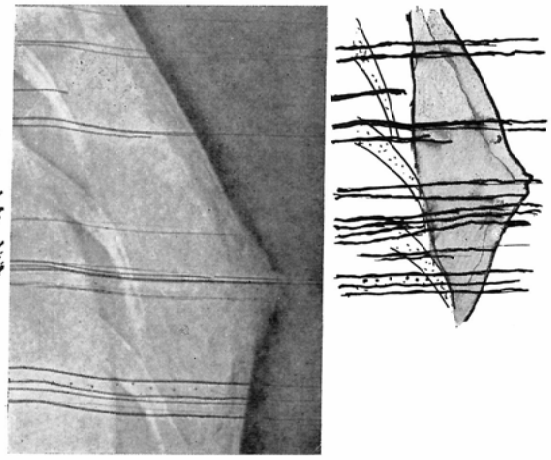

d. "After-image" radial bone (after-image) shown on breast film.

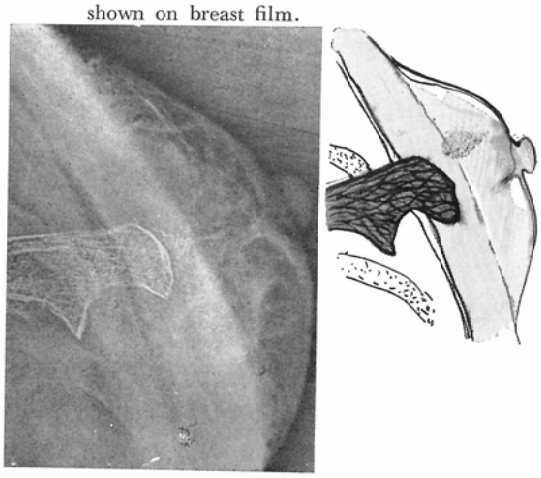

e. Mishandling developing-carrier and its effect on film. ①
"Striations phenomenon" caused by Se-plate. ②

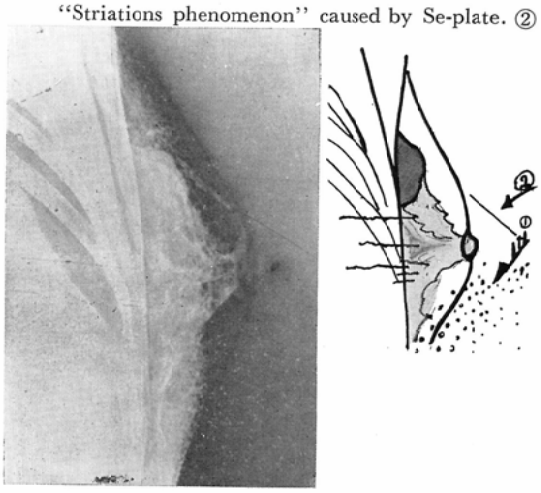

Film illustrate 2

a. Image defects caused by dusty Se-plate.

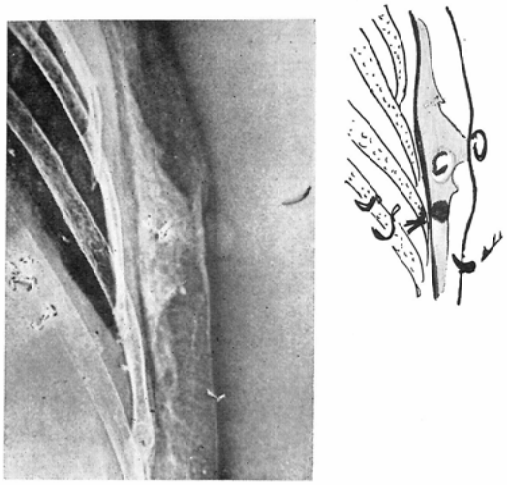

b. Gradated image to "over-fixing".

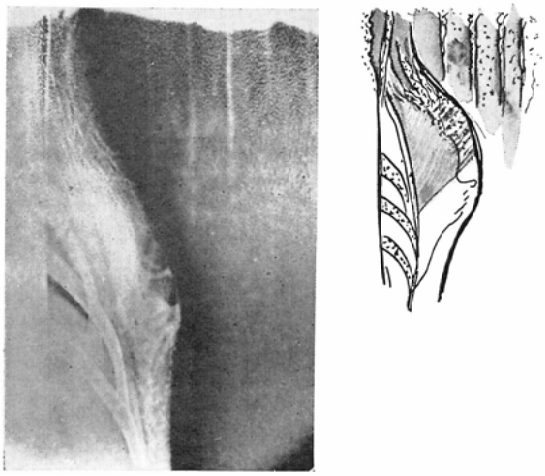

c_1. Proper exposure

c_2. Over exposure

c_3. Same exposure time as c_2 but placed under the water or plastic block.



d. Spot exposure small size cone to eliminate scatter (carcinoma scirrhous).

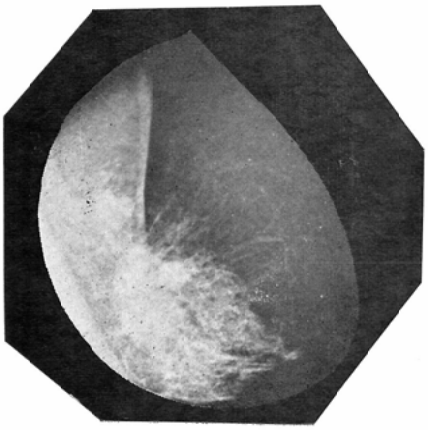

e. Medio-lateral position using supporting block made by radiolucent material.

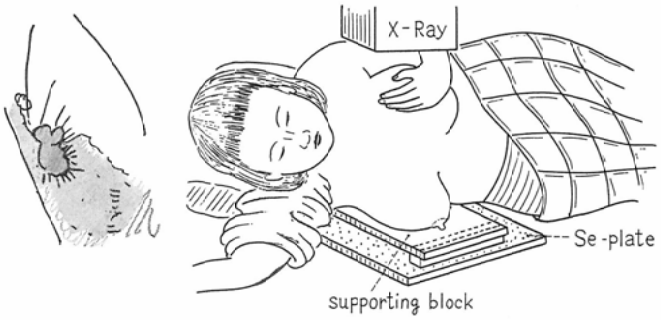

Film illustrate 3

Xeromammography using soft X-ray apparatus.

a. Proper exposure (38kV 180 mAs F.F.D. 70cm)

b. Under exposure (135mAs)

c. Over exposure (270mAs)

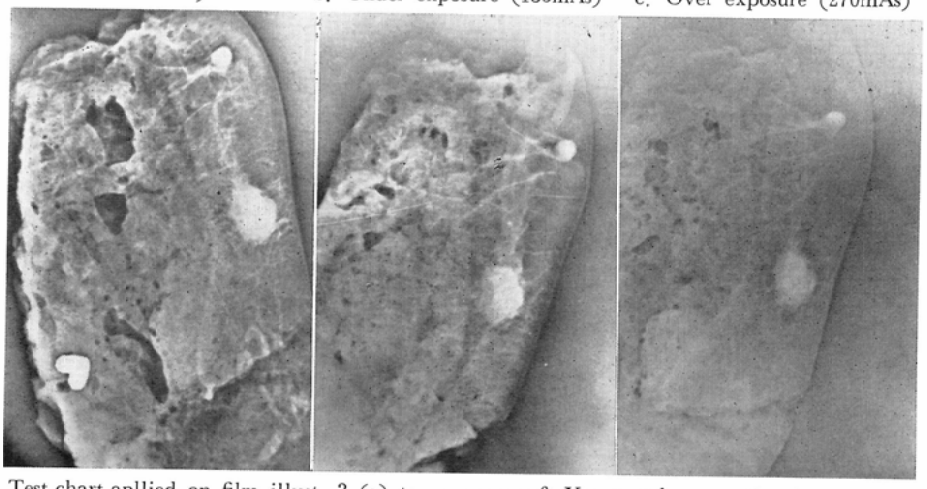

Test chart apllied on film illust. 3 (a) to compare soft X-ray and conventional apparatus.

d. Soft X-ray. (38kV)

e. Conventional (40kV 80mAs F.F.D. 70cm)

f. Conventional (60kV 60 mAs, 70cm)

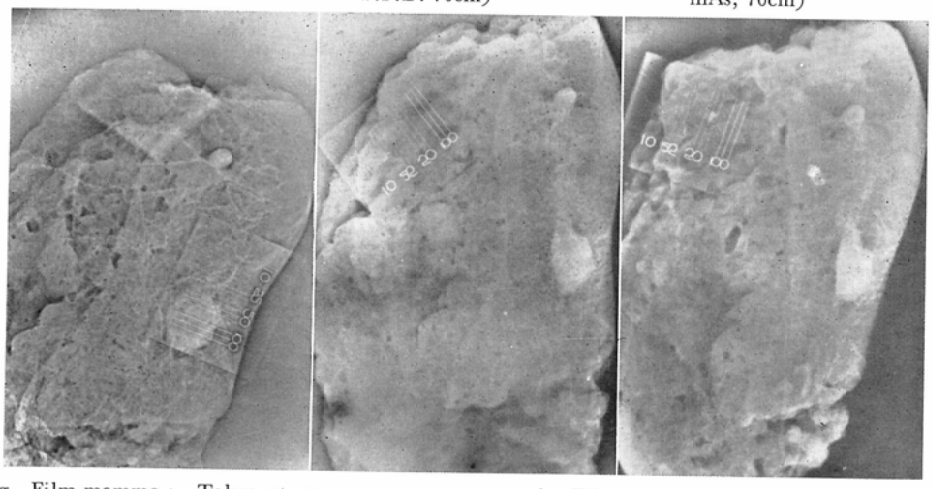

g. Film-mammo.: Taken at same condition as 3 (d).

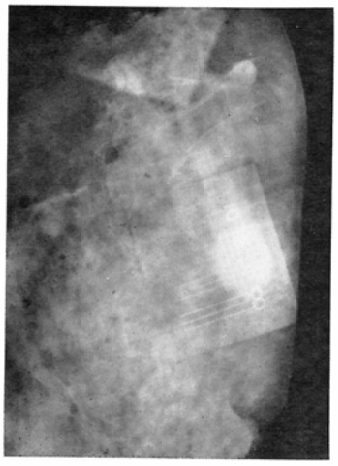

h. Film-mammo.: Manual retraction apllied in small sized breast.

Film illustrate 4

a. Full organ sized section (H.E. stain).
Histologically: Ca. scirrhous.

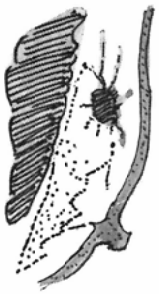

b. Xero.: Normal pre-functional breast.

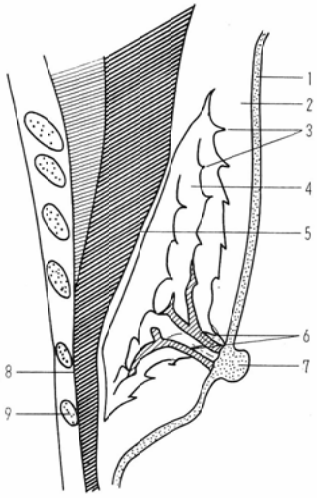

c. 1. skin
2. subcutaneou tissues
3. trabeculae {Cooper's ligament / fibrous septa}
4. glandular tissue
5. retromammary space
6. mammary ducts
7. nipple
8. chest wall
9. ribs

d. Hypertrophy. (8 years)

e. Normal breast. (menarche 13 years)

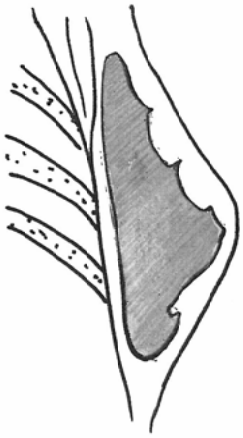

Film illustrate 5

I. pre-functional breast type: Homogenous opacity.

a. Xero.: Medio-lateral view b Film mammo.: Cranio-caudal view

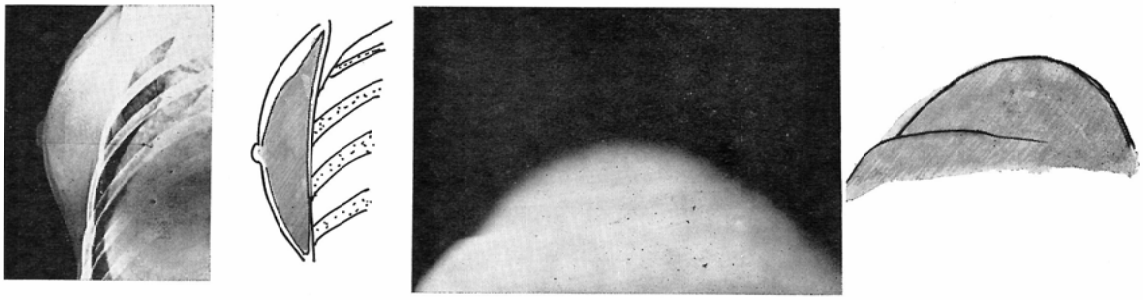

II. Glandular breast type.: Trabeculae are visible.

c. Xero.: Medio-lateral view d. Film-mammo.: Cranio-caudal view

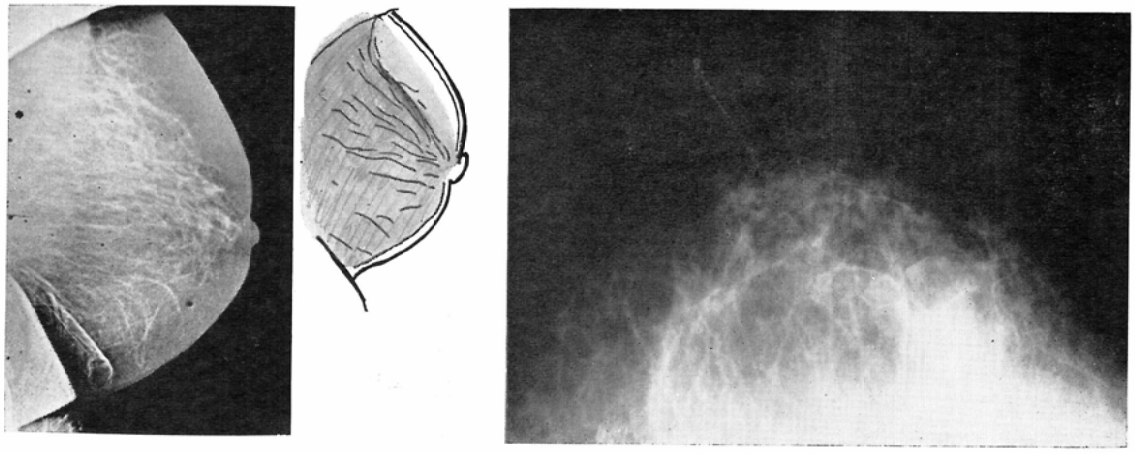

III. Involutional breast type: The mammary gland is atrophic. Fibrous trabeculae and vessels are visible.

e. Xero.: Medio-lateral view f. Film-mammo.: Cranio-caudal view

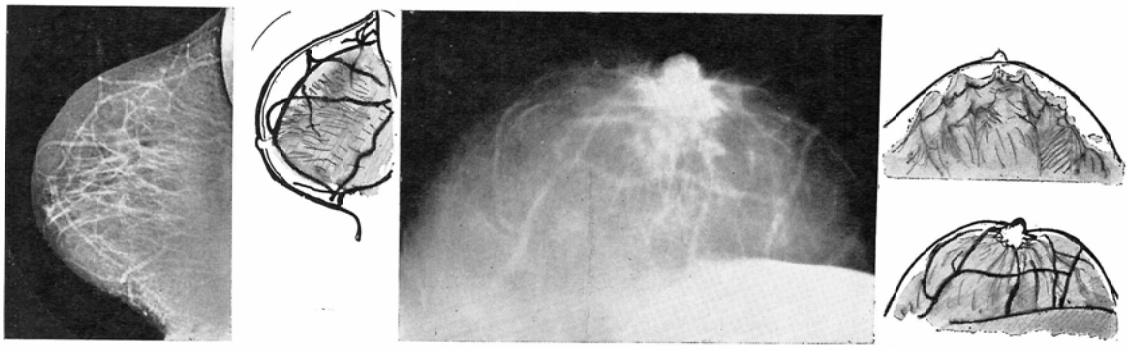

Film illustrate 6

Breast diseases during lactation or pregnancy.

a. Xero.: Lactating normal breast. A number of "cyst-like" rounded opacities.

b. Xero.: Lactating breast with bleeding nipple. Cystic change is not visible.

c. Same case. Contrast-Xero. Shows cystic dilatation of the mammary ducts.

d. Xero.: Fibroadenoma in pregnant breast (9 months.). Round tumor smooth margin in the lower portion.

e. Xero.: Carcinoma in lactating breast. Irregular dense image (arrow).

f. Xero.: carcinoma in lactating breast. Tumor occupied entire breast and skin edema.

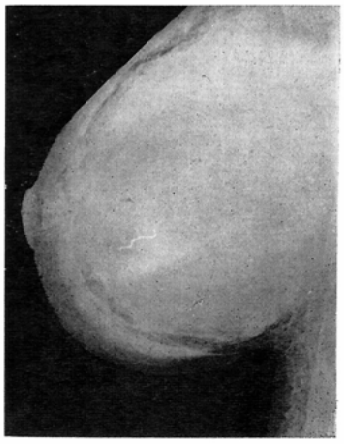

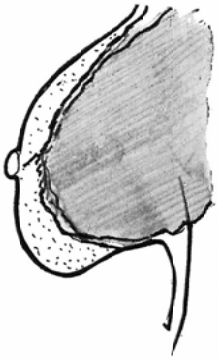

g. Same case (6f): After approx. 3 weeks. Malignant changes are dominant.

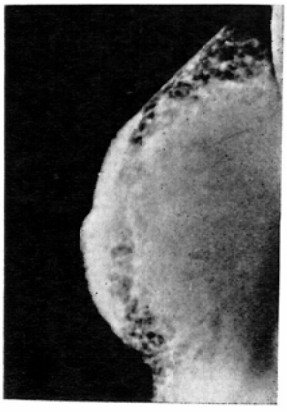

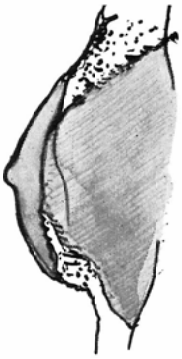

Film illustrate 7 (Mastitis 1)

a. Xero.: Mastitis. The entire breast has fibrous change. "Cyst-like" round mass is partly seen under beneath the nipple.

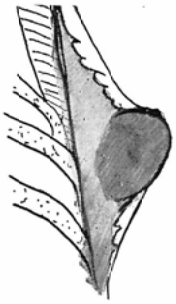

b. Xero.: Mastitis. "Cyst-like" oval image with fibrous change and localized skin edema.

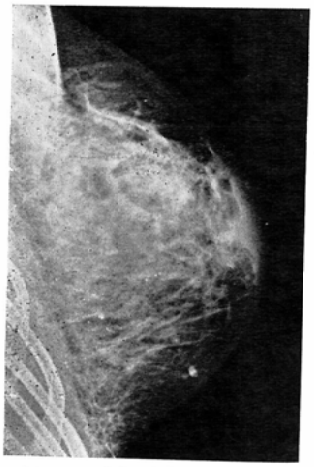

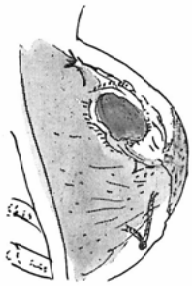

c. Xero.: Mastitis. Diffuse "flaming" image.

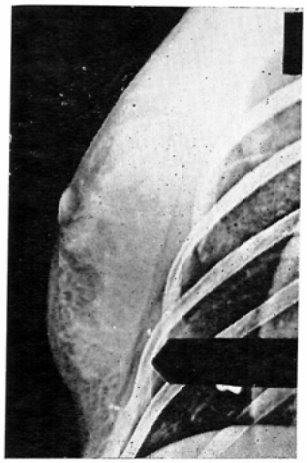

d. Xero:. Mastitis. "Cyst-like" radiolucent image with smooth margin under beneath the nipple.

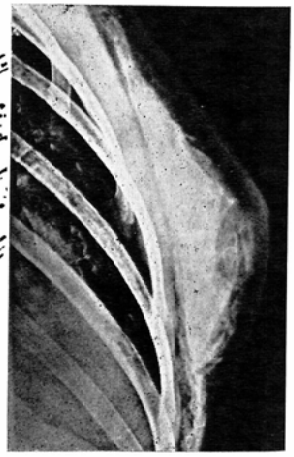

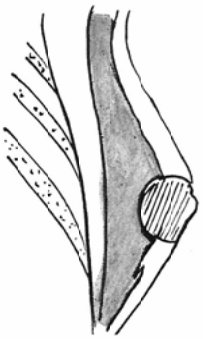

e. Xero.: Chronic mastitis. Dilated mammary ducts are seen beneath the nipple and extended toward base "spicula-like" image with retracted nipple, strong sujesting malignancy.

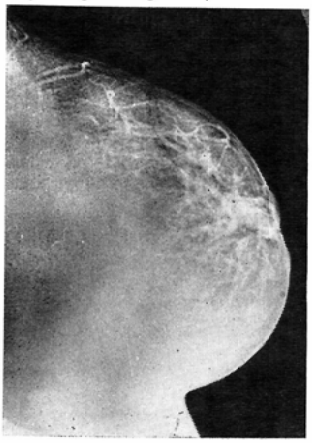

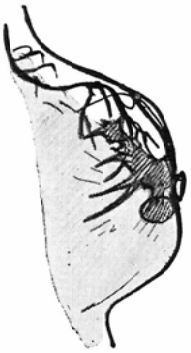

f. Xero.: carcinoma. Dense mass with spiculated borders and retracted nipple, hyper-vascularity

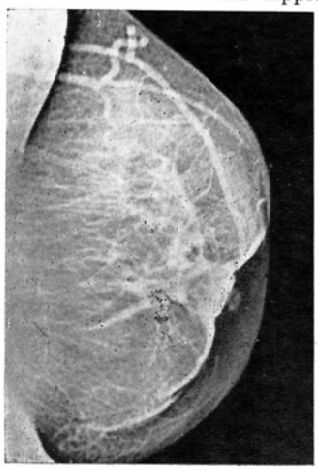



Film illustrate 8 (Mastitis II)

a. Xero.: Multiple cysts. Multiple radiolucent "cyst-like" image. Histologically: So called plasma cell mastitis

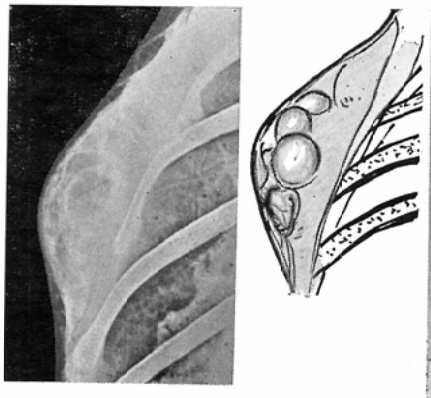

b. Xero.: Chronic mastitis. dense irregular margin image surounded a few small cycts. These findings usually indicate malignancy.

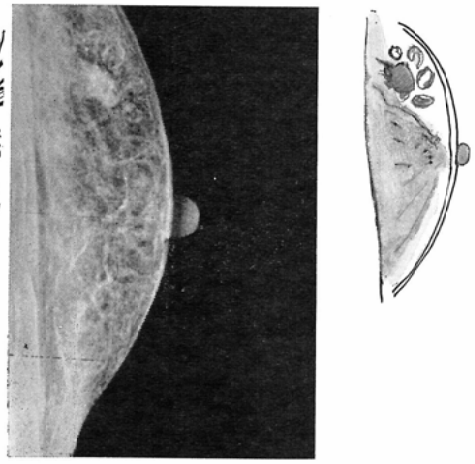

c. Xero.: Cosmetic mammoplasty. Large round dense image with sharp margin. Histologically: Paraffinoma.

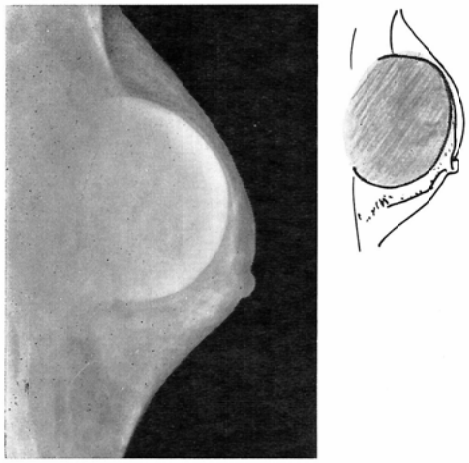

d. Same case. Conventional P.A. film.: Round bilateral sharply defined mass with nodular density.

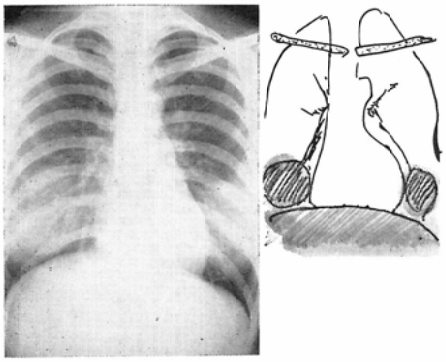

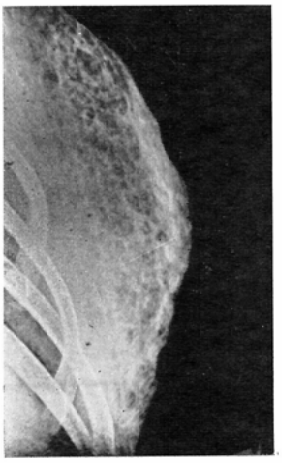

e. Xero.: Cosmetic mammoplasty. Fine "cyst-like" image lucently extended to occupy almost entire breast.

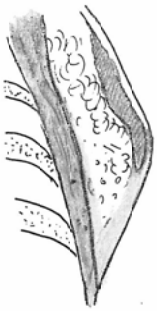

Film illustrate 9 (Fibroadenoma I)

a. Xero.: Fibroadenoma. Bilobulated mass with "halo".

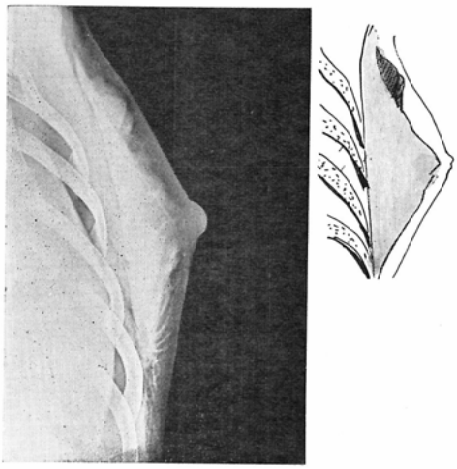

b. Film-Mammo.: Fibroadenoma. Sharply defined oval mass surounded by "halo".

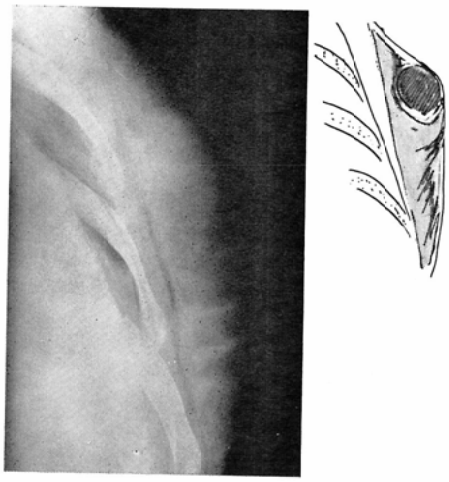

c. Xero.: Fibroadenoma. Sharply defined mass in middle section.

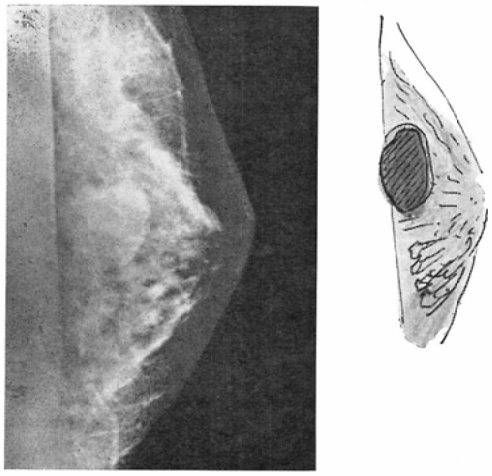

d. Xero.: Fibroadenoma. Bilobulated mass with "halo" and sharp "notch".

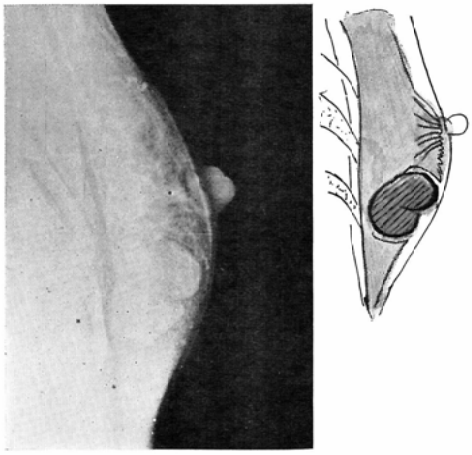

Film illustrate 10 (Fibroadenoma II)

a. Film-Mammo.: Fibroadenoma. Large homogeneous "non structure" density. X-ray diagnosis of "malignancy suspected" (sarcoma?).

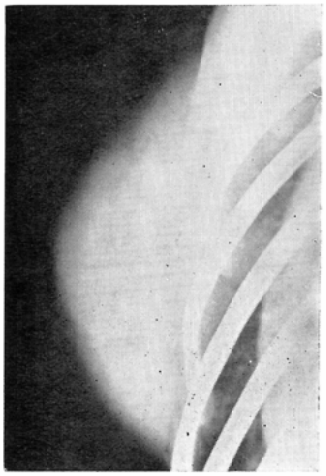

b. Same case. Contrast-mammo.: Lobulated mass with sharply defined by media.

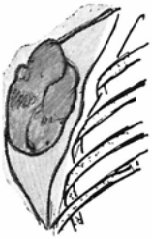

c. Xero.: Fibroadenoma. Sharply defined large mass with "halo".

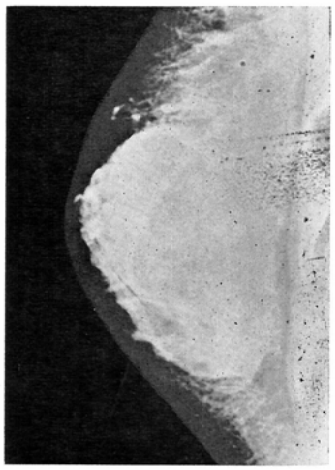

d. Xero.: Fibroadenoma. Absent "trabeculae" structure compressed out by tumor.

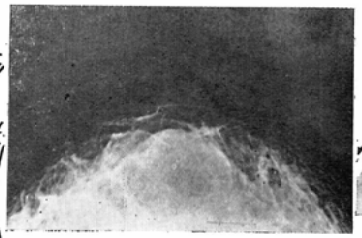

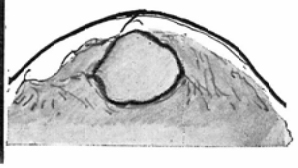

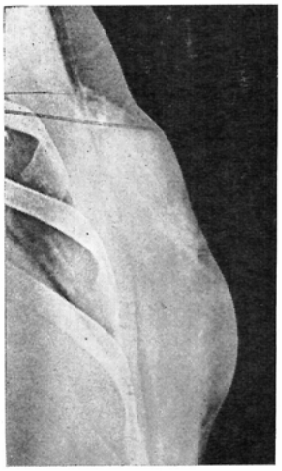

e. Xero.: Fibroadenoma. Apart of tumor margins shows oval homogeneous density in upper portion.

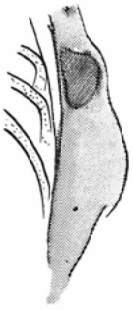

Film illustrate 11 (Mastopathy 1)

a. Xero.: Mastopathy. Dense homogeneous fibrous change in entire breast.

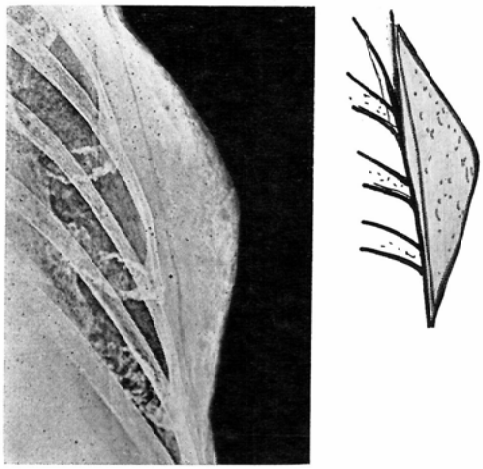

b. Xero.: Mastopathy. Sharply defined shape. (Mastopathy with fibrous change)

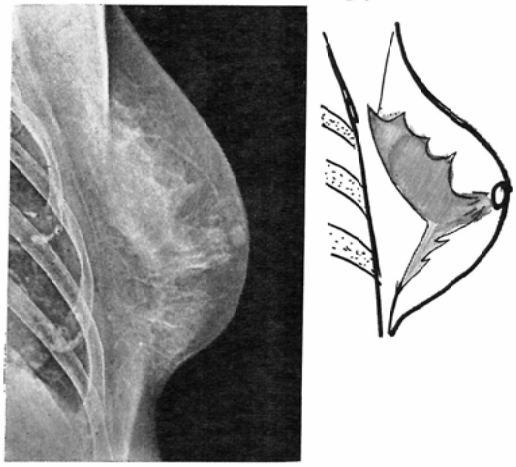

c. Xero.: Mastopathy. Numerous "flaffy-cotton-patchs" like image.

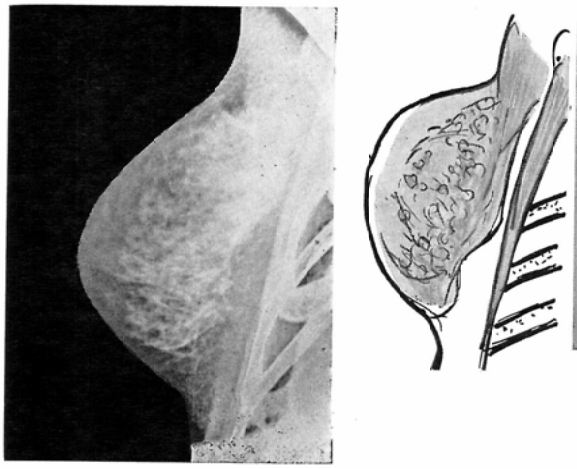

d. Xero.: Mastopathy. Dilatation of the mammary ducts and fibrous change.

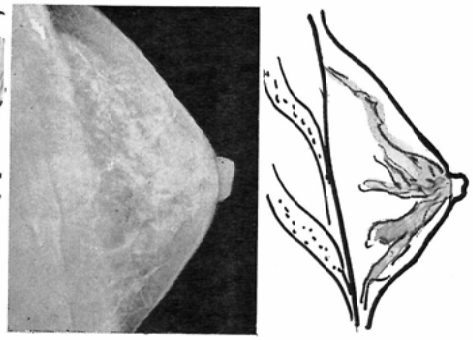

e. Xero.: Mastopathy. Distinctly outlined mass with slight blurring of the margins(two cystic formations), multiple calcification along with the fibrous change of mammary ducts.

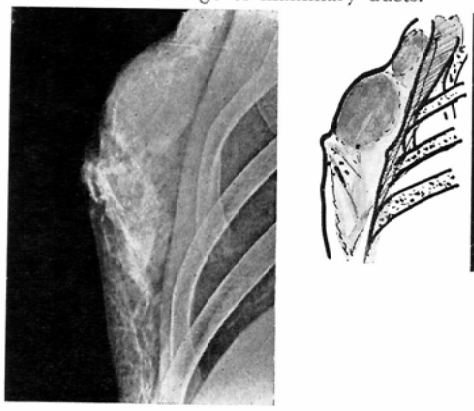

f. Xero.: Mastopathy. Distinctly outlined mass with "halo", small "flaffy-cotton-patch" like image.

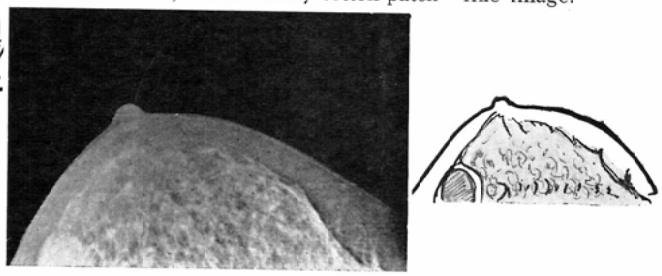

Film illustrate 12 (Mastopathy 11)

a. Xero.: Mastopathy. White mark indicates round well-defined cyst with "halo".

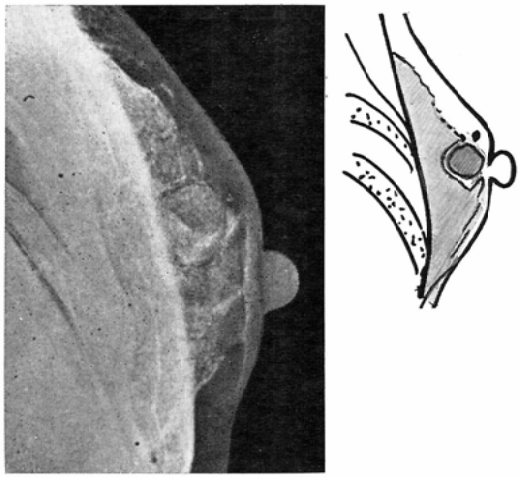

b. Xero.: Mastopathy. A large round cyst with "halo".

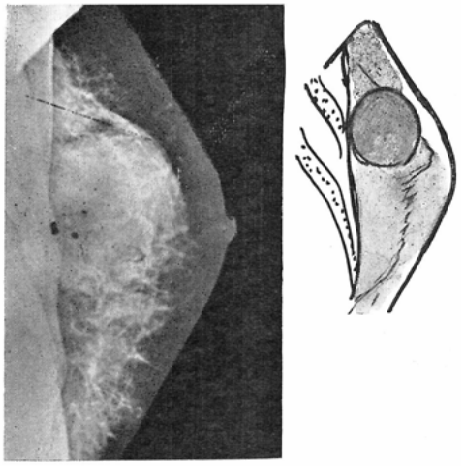

c. Xero.: Mastopathy. Trabecula image is accentuated by marked fibrous proliferation.

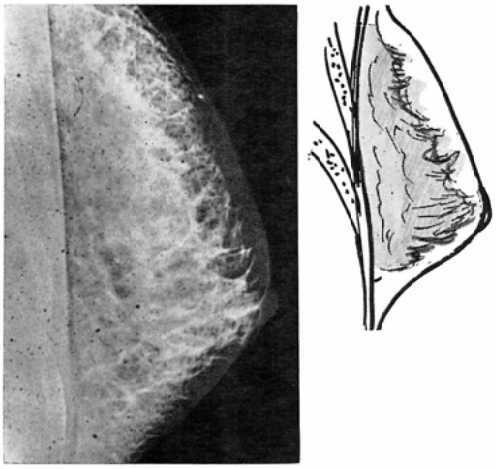

d. Xero.: Mastopathy with fibroadenoma. Accentuated trabeculae resemble "spicula" of malignancy.

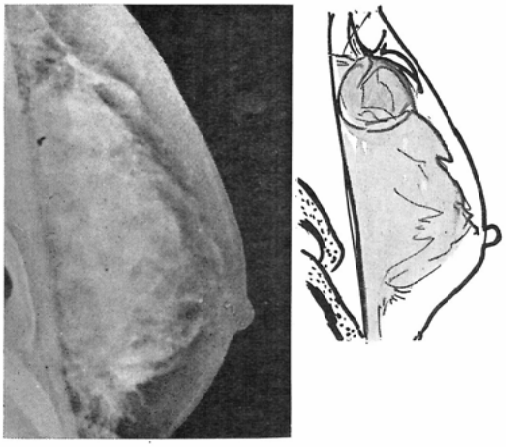

e. Xero.: Mastopathy. Large polymorphic dilatation of the mammary ducts, numerous coarse calcifications and hyper-vascularity, these findings usually indicate malignancy.

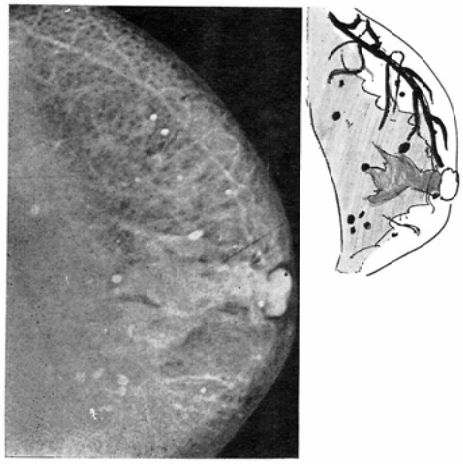

f. Same case: Xero. of resected specimen.

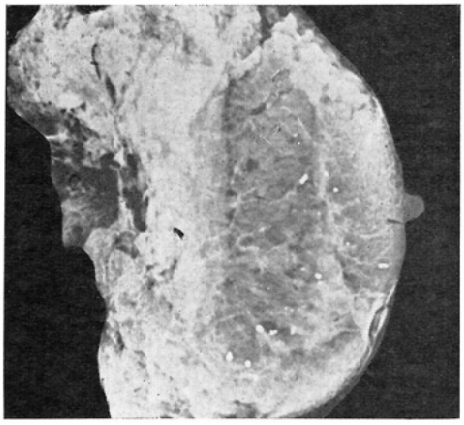

Film illustrate 13.

a. Xero.: Involutional breast. Irregular dense mass with "micro-calcification-like" image, suspicious of malignancy.

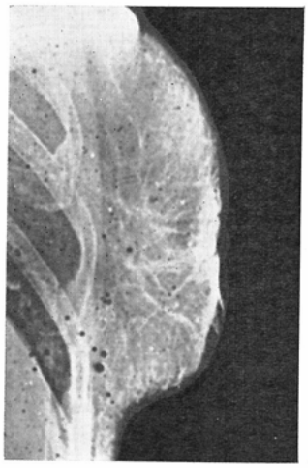

b. Xero.: Involutional breast. Homogeneous fibrous change.

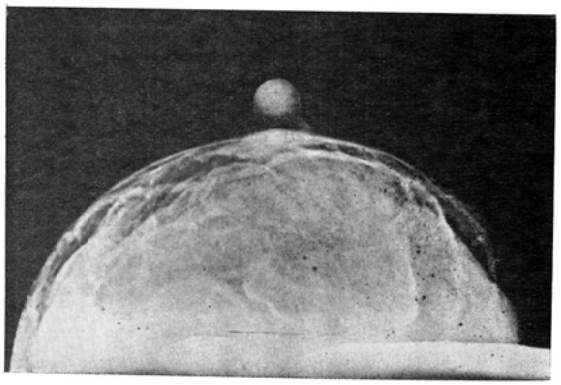

c. Xero.: pregnant breast. Early formation of "milk-cyst" due to pregnancy, and increased fibrosis.

d. Xero.: gynecomastia. Nodulous type.

e. Xero.: gynecomastia. Female type.

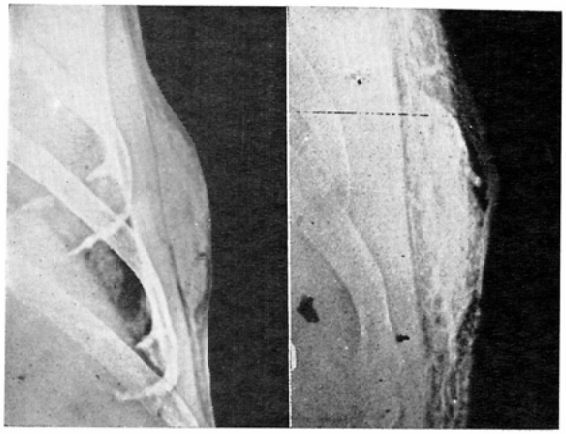

f. Film-mammo.: T.B.C-abscess. Beneath the prefunctional breast, light homogeneous density (chest wall abscess), spreaded between chest wall and breast tissue.

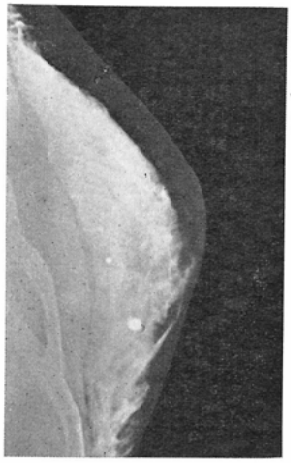

g. Film-mammo.: Tietze's disease. Normal pre-functional breast, based by convex deformations of ribs (3～4 ribr)

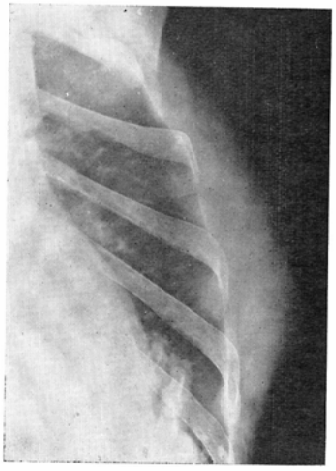

Film illustrate 14 (Contrast-mammography I)

a. Contrast-mammography instruments

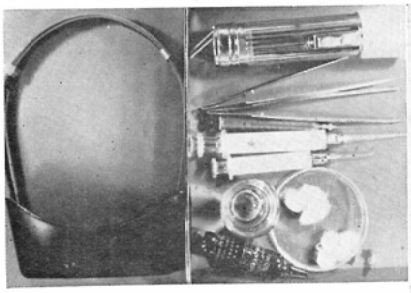

b. Contrast-mammo. of secretory disease: Normal findings.

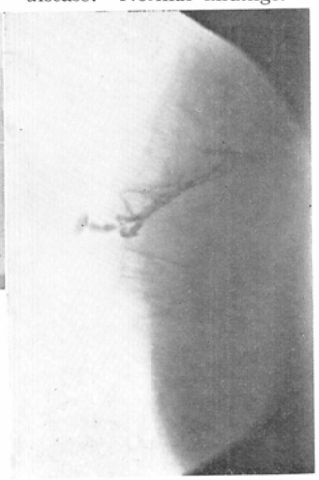

c. Contrast-Xero. of lactating breast.: Normal findings as lactating breast.

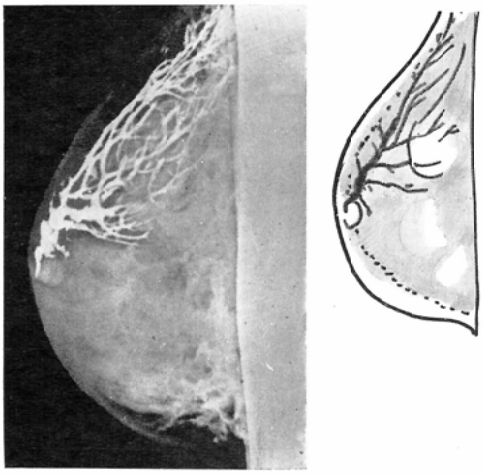

d. Contrast-Xero. of bleeding breast.: "Ductal Stop". Histologically: Papillomatosis.

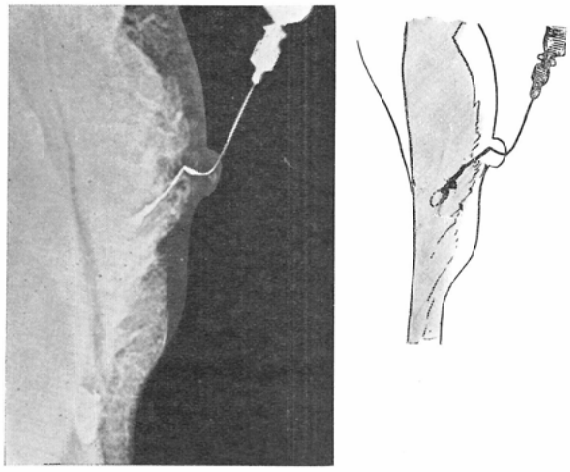

e. Contrast-mammo. of bleeding breast.: Multiple filling defect. Histologically: Papillomatosis.



f. Contrast-Xero. of secretory disease: Dactal stop and filling defects. Histologically: Papillomatosis.

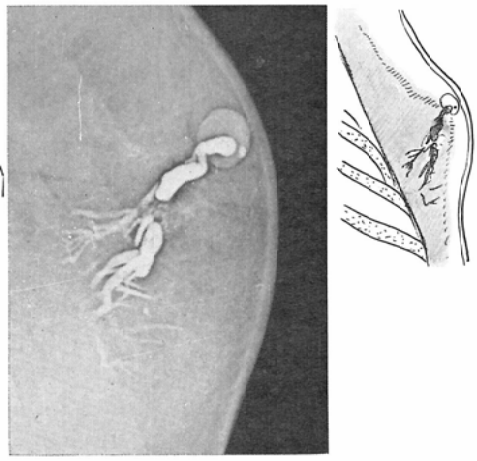

Film illustrate 15 (Contrast-mamography II)

a. Contrast-Xero.: Papilloma. Large sized filling defect and abnormal filling surounding terminal ducts. Histologically: So called papilloma.

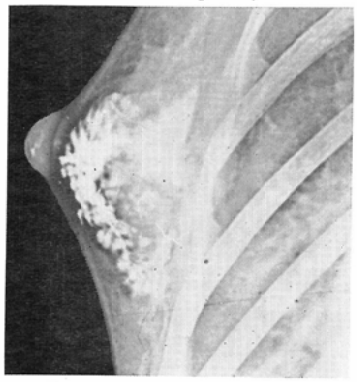

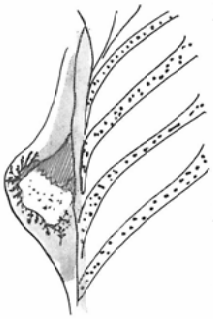

b. Contrast-Xero.: Malignancy. Dilatation of mammary ducts with distortion, obstruction and irregular filling defects. Histologcially: Ca. scirrhous.

c. Contrast-Xero.: Malignancy. Media injected into different mammary ducts observed in both ducts, terminal finding defects contour tumor. Histologically: Ca. scirrhous.

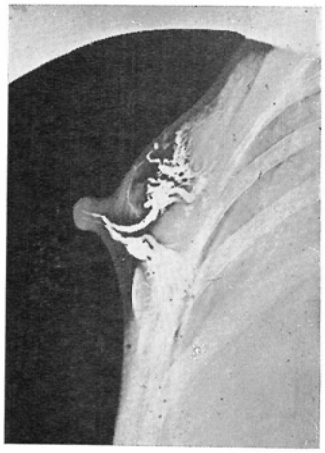

d. Contrast Xero.: Carcinoma in lactating breast. Abnormal dilatations and irregular obstructions. Histologically: Ca. scirrhous.

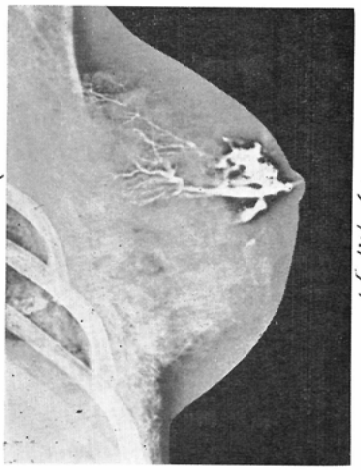

e. Contrast-Xero. of bleeding breast: Malignancy. Nodular "cyst-like" dilatation and terminal filling defects of mammary ducts. Histologically: Papillomatosis (suspicious of malignacy).



f. Contrast-mammo.: In the resected specimen filling defects and microcalcifications. Histologically: Ca. med.

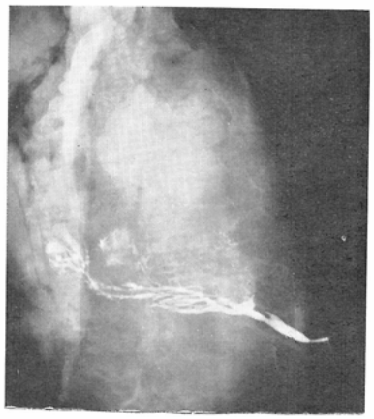

Film illustrate 16 (Carcinoma I)

a. Xero.: Malignancy. "Spicula" image in the upper, fibrous band towards nipple, nipple retraction, hypervascularity are distinct. Histologically: Ca.scirrhous. (12×12mm)

b. Same case. Mammo. of resected and cross sectioned specimen.

c. Same case. Full organ sized slice section(H. E. stain).

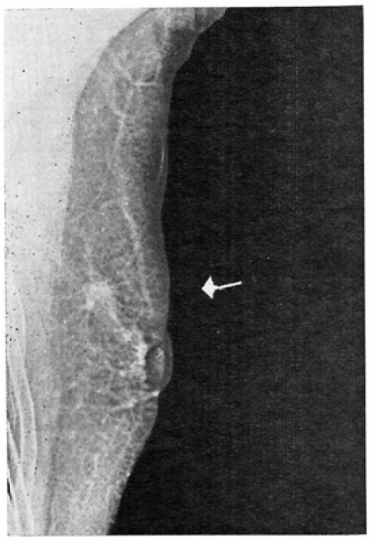

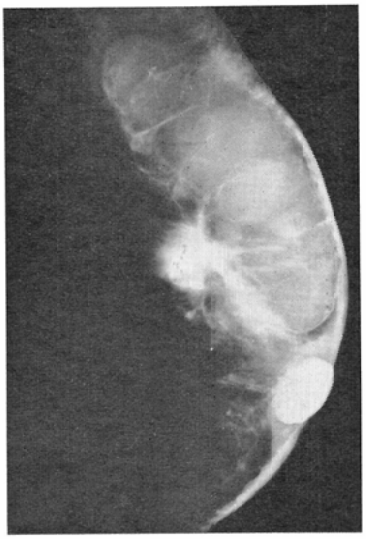

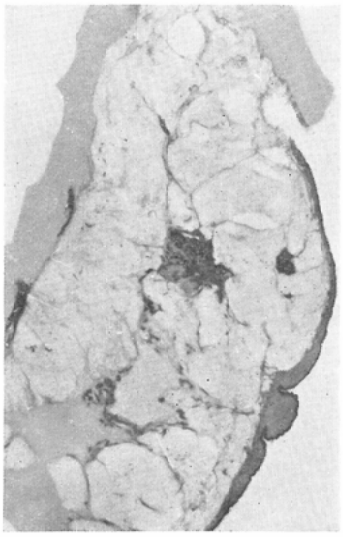

d. Film-mammo.: Malignancy. "Spicula" marked. Histologically: Ca. scirrhous. (15×10mm)

e. Film-mammo.: Malignancy. "Spicula". Histologically: Ca. scirrhous. (25×20mm)

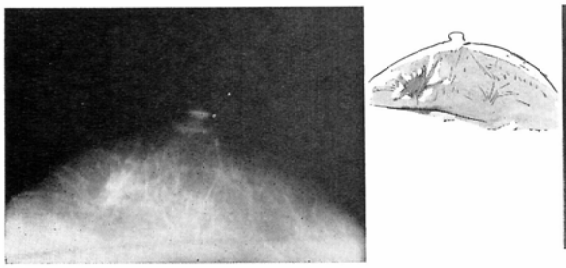

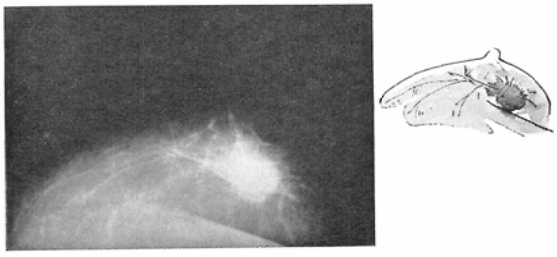

Film illustrate 17 (Carcinoma II)

a. Xero.: Malignancy. Irregular dense mass with partly accompanied "spicula", fibrous band towards nipple. Histologically: Ca. papillo-tub. (30×30mm)

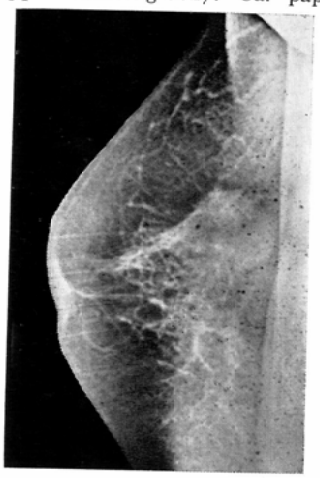

b. Same case. Xero. of the resected specimen.

c. Xero.: Malignancy. Fairly well circumscribed dense mass with microcalcifications complicated by mastopathy with fibrous change adjacent to the tumor. Histologically: Ca. med. (36×25mm)

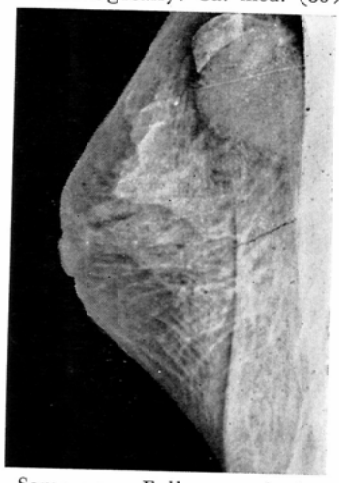

d. Film-mammo. of the resected specimen. Dense tumor mass with irregular margin. Histologically: Ca. colloid. (12×12mm)

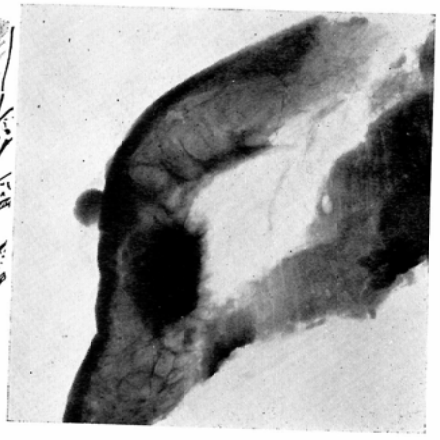

e. Same case. Full organ sized slice section(H.E. stain).

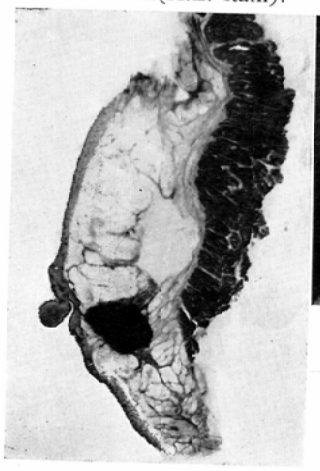

f. Film.: Malignancy. Irregular dense mass (faint "spicula"), calcified winding artery. Histologically: Ca. med. (10×8mm)

Film illustrate 18 (Carcinoma III)

a. Xero.: Malignancy. Dense mass with partly smooth and partly irregular margin (white spot mark), "fatty halo", fibrous strands towards the thickened skin. Histologically: Ca. scirrhous. (14×14mm)

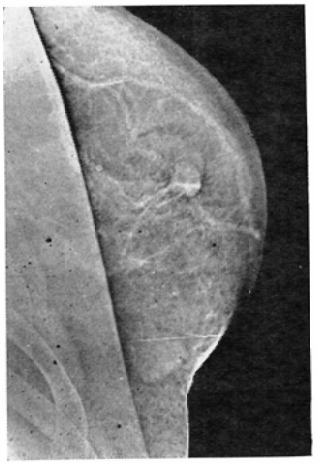

b. Same case. Xero. of the resected specimen.

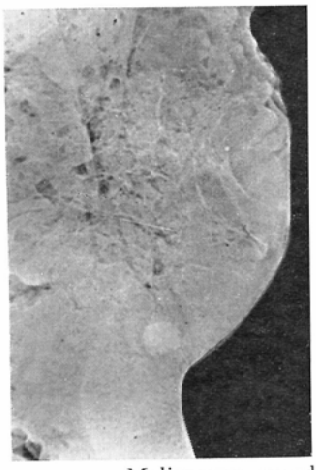

c. Xero.: Malignancy. Small mass with partly smooth and partly irregular margin, "fatty halo". Histologically: Ca. papillo-tub. (10×8mm)

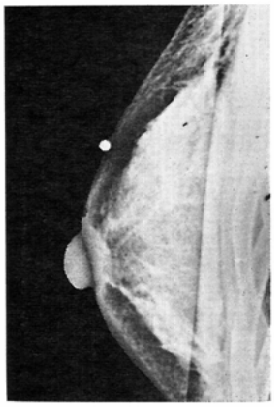

d. Film-mammo.: Malignancy. round smooth various sized "cyst-like" mass. No other "malignant sign" is seen in this film. Histologically: Ca. papillo-tub. (two of them 15×15mm other to 10×10mm)

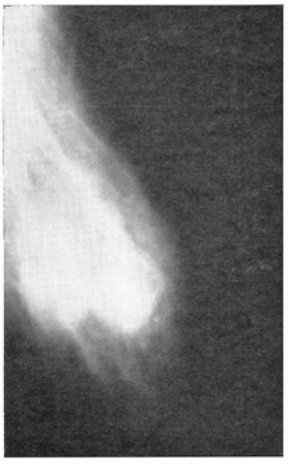

e. Same case 18(d) Xero.: Typical fibrous band is seen.

f. Same case. Xero of the resected specimen.

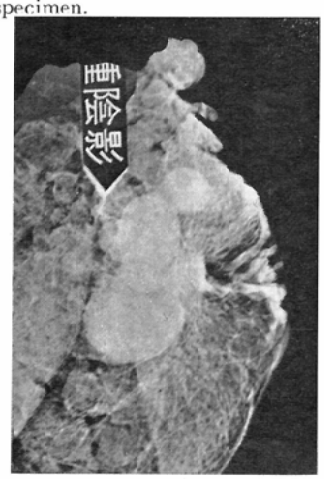

Film illustrate 19 (Carcinoma III)

a. Xero.: Malignancy. Round-smooth cystic mass in the upper section, "cord" image towards the nipple with microcalcifications. Histologically: Ca. med. (15×15mm)

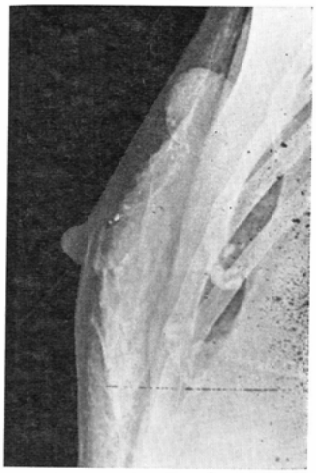

b. Xero.: Malignancy. Small round-smooth various sized mass around one large mass. Histologically: Ca. colloid. (27×25 mm)

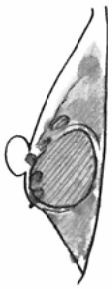

c. Film-mammo.: Malignancy. Medium tone density with indistinct irregular margins (marked), skin thickening. Histologically: Ca. scirrhous. (30×16mm)

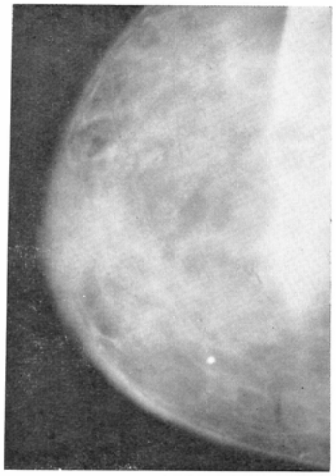

d. Xero.: Malignancy. Typical infiltrating type tumor image. Histologically: Ca. scirrhous. (35×25mm)

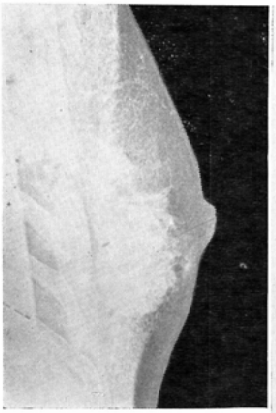

e. Same case. Full organ sized slice section (H.E. stain)

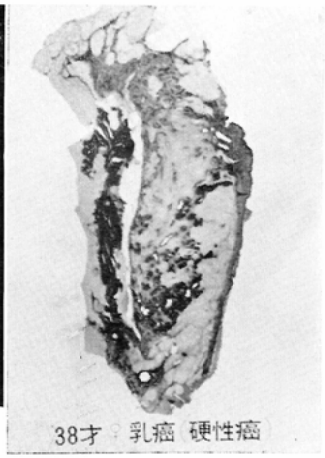

f. Film-mammo.: Malignancy. Irregular margin thick density with numerous microcalcifications. Histologically: Ca. med. (18×15mm)

Film illustrate 20 (Carcinoma IV)

a. Xero.: Malignancy. No specific sign which indicates malignancy, however, indistinct median density like mastopathy is visible in upper most portion. Histologically: Ca. papillo-tub. (60×50 mm)

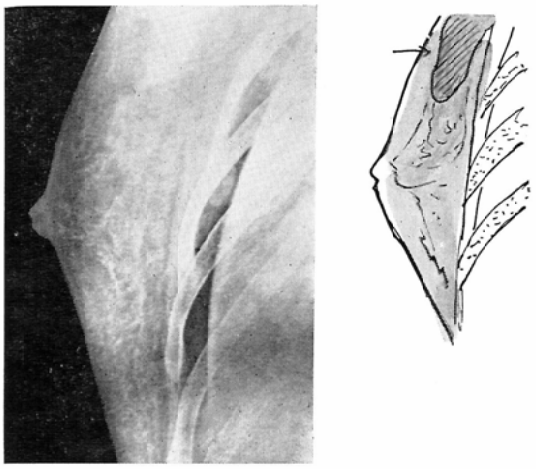

b. Xero.: Malignancy. Desne mass connected with retracted nipple by fibrous band, enlarged lymph nodes are visible in upper portion, hyper-vascularity is generalized. Histologically: Ca. scirrhous. (38×30mm)

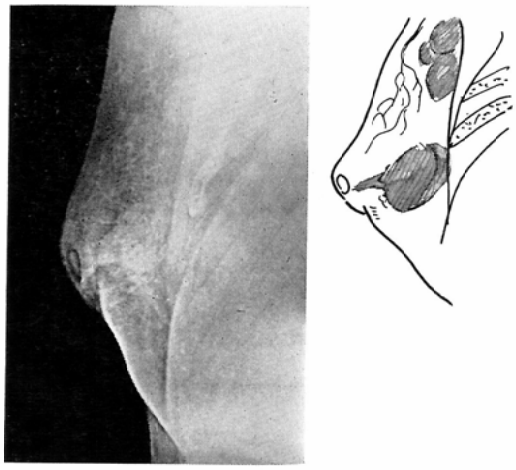

c. Xero.: Malignancy. A large smooth tumor image misdiagnosed as benign origin. Histologically: Ca. colloid. (25×20mm)

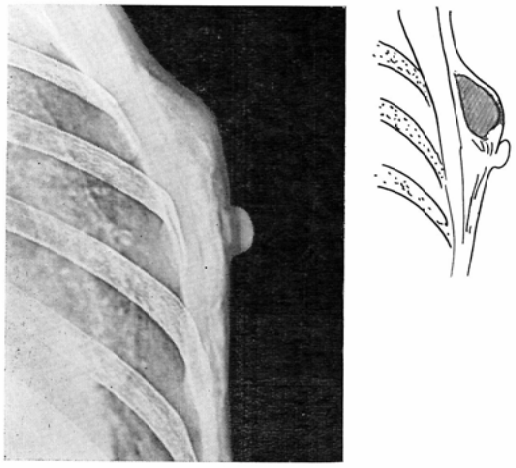

d. Xero: Lymphnode metastases, of opposite side breast carcinoma. (post radical mastectomy)

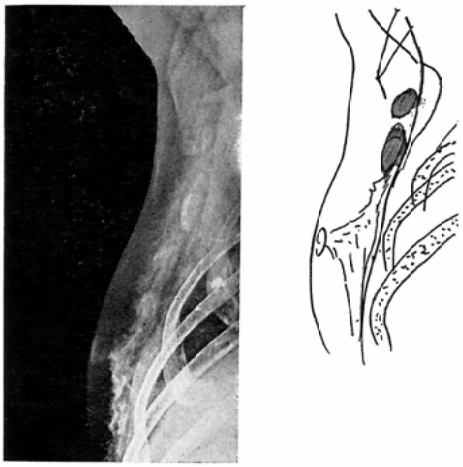

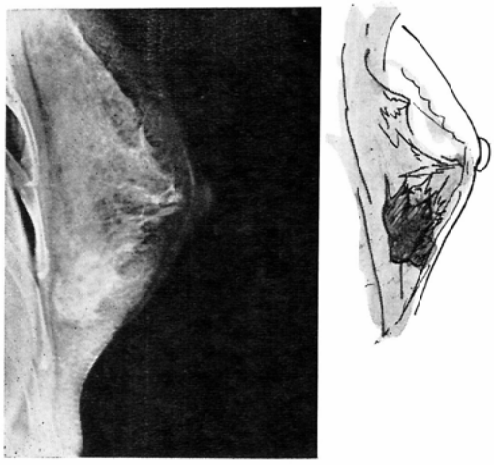

e. Xero.: Carcinoma recurrence: Recurrence at the site of previously removed specimen for biopsy (one month after removal). Irregular margin thick density indicates tumor recurrence. Histologically: Ca. med.

適中率もおよそ80～90%であるとする報告が多く[9)172)]，それ故いづれの診断法でも90%前後が限界とみなされ，それ以上の成績を期待するためには各種の総合診断をすすめることによつてのみ可能となろう．

X線診断による誤診の原因は，1) 技術上の失敗，2) 生理的変化に基づく乳房型の影響，3) 読影上の問題などがあげられる．ゼロマンモグラフイで1)が原因とみなされた症例は乳癌を対象とせる誤診または疑診例では，32例中2例のみであつた．2)については，乳癌を見落した場合は乳房が小さく，かつ成熟型の乳房がめだち，良性を悪性と読みすぎた場合は乳房が大きく退縮型が多かつた．

3) の読影に関しては悪性徴候を明らかに見落したもの32例中10例，読みすぎと思われたもの6例で，乳癌の5例と良性疾患の6例はX線学的に診断困難な症例と思われた（全例 265例の 4.5%にあたる）．Zuckerman[114)]は 206例の乳癌の7%，Wolfe[117)] は 2,000例中40例の乳癌誤診例を検討し，4～8%はX線診断が困難な症例，山下[169)]は乳癌 120例中 9.1%であると述べている．とくにX線診断では乳房の大さと乳房型が影響する場合が多く，Wolfe[117)]は乳房が小さいほど誤診率が増し，Egan[46)]，Geler[152)]らは年令が若く乳房が臨床的に固いものほど誤診しやすいと述べている．

組織学的に良性の疾患をマンモグラフイで悪性と誤診し易い場合，文献的にみると，乳腺炎（膿瘍を含む）[109)125)46)]，乳腺症[109)]，分泌疾患[153)]，線維腺腫[46)]，生検を受けたことのある乳房や線維症が多い[134)167)]．一方乳癌を良性と誤診する場合はX線所見として，限局性の円形陰影[117)]，腫瘍影が小さい場合，皮膚の肥厚や乳頭陥凹などがあげられる．とくにゼロマンモグラフイでは読みすぎ，見落しのいづれの場合も乳腺症がもつとも多かつたことは，今後さらに症例を重ねて，乳腺症のX線像を詳細に検討する必要があると考えられた．

しかしながら乳腺症が多彩な病像を示し，本邦では組織学的に乳癌と共存する場合が多いこと[176)170)]，Border-line case[173)]や前癌状態としての関連性[58)]も含めて現在なお未解決の分野が広く，これらの種々の問題がX線像に強く反映しているので，定期的にX線検査を施行する必要性が痛感される．定期的なX線検査を行うことは乳癌の早期発見とも関連し，著者の症例では乳癌の最小例は5×4㎜で乳腺症と誤診している．ゼロマンモグラフイで術前X線診断で適中した最小乳癌は10×8㎜であるが，マンモグラフイで Egan は2×3㎜[46)]，Bergerと Gershon-Cohenは3～5㎜[166)]，Martin[171)] は3㎜の乳癌を診断しており，そのいづれも積極的な検査の結果とみなされた．

他方，臨床的に触診できる乳癌の大さは 1.0㎝前後であるとみなされ[148)154)]，梶谷，久野[149)155)]らは臨床的に初期とみなされる乳癌の大さは20㎜以下で，10㎜以下 830例中 9.9%，10～20㎜は29.4%の頻度で臨床診断適中率は 275例にたいし75%であつたと述べている．渡辺[156)] は 2.0㎝以下の乳癌の臨床診断適中率は62%，X線では69%としており，藤森[178)] は臨床的には71.1%，マンモグラフイは65～76%（平均70.5%）としているがゼロマンモグラフイの場合は20㎜以下の乳癌22例中その適中率は82%であつた．

乳房のX線検査法は優れた補助診断法の一つであるがなお問題があるとする，Cutler[3)]，Ochsner[157)]，Philipp[158)]，Köhler[159)]，Mcdonald[160)]，Witten[161)]，Riegel，Marrish[162)] らの意見がある．

Salomon，Warrenによつて開発されたマンモグラフイは幾多の研究によつて開花し，現在ルーチンの検査となりつつある．

著者は新しい乳房X線検査法としてゼロマンモグラフイを行い，かなりの成績を得ることができた．ゼロマンモグラフイは撮影技術が簡単で迅速なX線診断が可能であり，従来のマンモグラフイに優るとも劣らぬ良い写真が得られる．この方法はさらに Se 板の改良と現像法の改善によつて優れた新しい乳腺X線検査法としての可能性が秘められており，将来その普及が期待されるものと著者は信じている．

14. 結　論

1) 昭和37年より昭和42年にかけて，乳腺の新しいX線検査法としてゼロマンモグラフイ 622例を施行し，マンモグラフイ 322例をその対象と

して施行した．生検例は前者 272例，後者 208例で，乳癌78例，乳腺症71例，線維腺腫72例，乳腺炎26例，その他25例であつた．

2）症例の年令分布は乳癌が40代に多く，線維腺腫は20代，乳腺症は30～40代が多数をしめた．病巣分布は乳癌，乳腺症，線維腺腫のいづれも上外象限に多く，諸家の成績と一致した．

3）年令とX線学的乳房型の関係を検討し，550例中，機能前期は20～39才でとくに若い20代に多く，成熟期は18～59才，30～39才に多く，退縮期は30～70才にわたり，とくに40代に多かつた．この乳房型とX線診断率とは密接な関係があり，乳癌の見落しは成熟乳房に多く，読みすぎは退縮乳房のしめる割合が多かつた．

4）乳腺炎は生検例26例中X線学的に2例が乳癌と誤診され，とくに慢性乳腺炎のX線像は乳癌と鑑別が困難なことがあつた．

乳房異物は10例で，X線透過の良い円形平滑な陰影と，透過性の悪い円形陰影の2種が観察された．

5）線維腺腫のX線像は辺縁平滑な円形または楕円形の陰影が最も多く，76例中67例はX線診断と組織所見が一致した．腫瘍に一致した陰影が認められない場合は14例で，その乳房型は機能前型が多かつた．Halo は34.3%に，切痕像は20.9%に観察された．

6）乳腺症は74例中，均質濃厚影は25.7%，綿屑斑状影は51.4%に観察された．74例中肉眼的に明らかな嚢腫は28例でうち20例がX線学的に術前嚢腫と診断できた．74例中8例がX線診断で乳癌あるいは悪性疑診とみなされ，X線と組織像が一致したものは79.7%であつた．このように誤診例が多い理由として乳腺症の複雑な組織学的背景が問題となるように思われた．

7）「その他」の良性疾患は退縮乳房，線維症腺腫，乳頭腫を含み，16例中X線で9例が（乳腺症8例，乳癌1例）誤診された．したがつてさらに正常乳腺のX線像の検討を充分行うべきであると思われた．

8）乳管造影は30例に施行し，有効例は76.6%であつた．この方法は分泌疾患の診断や病巣部位の決定に役立つものと思われた．

9）乳癌は78例(84乳房)中再発を除く80例について検討を行つた．腫瘍影の濃度は83.8%が濃厚で，針状影は57.9%に認められた．限局型は36.4%，石灰沈着像は39.5%でうち32.9%は微細石灰沈着像であつた．80例中生検を受けていた乳癌と進行乳癌を除く65例のX線診断適中率は57例87.7%であつた．また良性，悪性についての診断困難な症例は全例 265例にたいし 4.4%であつた．

10）ゼロラジオグラフイは半導体 Se の光導電性と静電吸着現象を応用した物理的な写真法であり，水も暗室も必要とせず，広い寛容度と特異的な辺縁効果によつて，乳腺のX線診断にきわめて役立つものと思われた．

擱筆するにあたり御指導，御校閲を賜わつた恩師川島健吉教授，放射線科足立忠教授，ならびに第一外科高橋勇講師，高田貞夫，井上善弘，岩淵正之学士，検査部三友善夫講師，放射線科鈴木宗治助教授，歯学部放射線科中村正助教授に深甚の謝意を表するとともに，種々の便利を賜いた放射線科教室員一同を始め，同技師各位に感謝する次第です．

文　献

1）厚生統計協会：特集厚生の指標，昭和41年．
2）瀬木三雄，松山恒明：乳癌の疫学．胸部疾患，7．25—30．昭和38年．
3）Cutler, M.: Tumors of the breast, J.B. Lipping cott. Philadelphia & Montreal, 1962, (p. 176～ 179).
4）Massoput, L.C. & Gardner, W.D.: Infrared photographic studies of the superficial thoracic veins in the female, Surg. gynec. & obst., 91, 717～727, 1950.
5）Bader, G.M. & Falk, E.A.: Exfoliative cytology of human mammary gland and its value in diagnosis of cancer and other diseases of breast, cancer, 11, 377—409, 1958.
6）太田邦夫，石東嘉男，共訳：細胞診断学，医学書院，1964（P 289— 303).
7）Martin, H.E. & Ellis, F.B.: Biopsy by needle puncture and aspiration, Ann. Surg., 92, 169—181, 1930.
8）Kaare, S.: Trephine Biopsy, Especially in Breast Cancer, Acta Radiol., 30, 427—434, 1948.
9）林周一，和賀井敏夫，宮沢竜一：乳腺疾患の超音波による鑑別診断，外科診療，4，695—703，1962．林周一ほか：乳腺疾患の超音波診

断，日本臨床，21，2206—2211，1963.

10）高橋勇，高田貞夫，伊藤久寿：超音波診断層写真法による乳癌の診断：臨床外科，20，470—471，昭和40年：高田貞夫（他5名），乳腺疾患の超音波診断，第7回日本超音波医学研究会論文集，55—56．昭和40年．

11）淵上在弥：アイソトープによる診断，癌の臨床，3，310—315，1957．同：放射性同位元素 P^{32} をトレーサーとする，乳腺悪性腫瘍の診断，お茶の水医学雑誌，7，909—926，1958.

12）Gershon-cohen, J., Berger, S.M., Haberman, A.D. & Burnes, R.B.: Thermography of Breast, Am. J. Roentgen., 91, 919—926, 1964.

13）増田強三：乳腺疾患の診断，外科治療，3，53—65，1960.

14）藤森正雄ほか：乳腺における細胞診と生検，外科診療，7，160—167，1965.

15）横井勝朗，福田実，共著：人体X線撮影法下巻．南江堂，昭和36年（P．96—97）.

16）木田利之：Pneumomammography の試み，日医放学会誌，26，215—220，昭和41.

17）Hicken, N.F., Best, R.R. & Hunt, H.B.: Discharges from the nipple: their clinical significance and mammographic interpretation, Arch. Surg., 35, 1079—1094, 1937. Hicken N.F., mammography, the Roentgenographic Diagnosis Breast Tumors by Means of Contrast Media, Surg. gyn. obst., 64, 593～603, 1937.

18）Leborgne, R.: The breast in Roentgen diagnosis, Implesora Urguaya, S.A. Montevideo, Urguaya, 1953.

19）Fray, W.W. & Warren, S.L.: Stereoscopic roentgenography of breasts: an aid in establishing diagnosis of mastitis and carcinoma, Ann. Surg., 95, 425—432, 1932. Warren, S.L.: A Roentgenologic study of the breast, Amer. J. Roentgenol., 24, 113～124, 1930.

20）Pozenbacha, V. P.: Tomography in the diagnostics of breast disease, 9th international cancer congress, abstracts of papers, in Tokyo, 667—667, 1966.

21）Keats, T.E., Koenig, G.F., Rall, E.L. & Wood, R.D.: Soft tissue roentgenography of the breast, Am. J. Roentgen., 90, 359—363, 1963.

22）Gershon-cohen, J.: Technical improvements in breast roentgenography, Am. J. Roentgen., 84, 224—225, 1960.

23）Bohrer, S.P.: A double film technique in mammography, British, J. Radiology., 37, 237—240, 1964.

24）佐藤伸雄：Mammographyにおける諸問題，サクラXレイ写真研究，17，5—9，1966.

25）Fisher, J. & Gershon-cohen, J.: Television techniques for contrast enhancement and color translation of Roentgenograms, Am. J. Roentgenol., 79, 342—347, 1958.

26）Kretz, J. & Dabretsberger, W.: Importance of X-ray examination of the breast for the early detection of breast tumors, 9th international cancer congress, abstracts of papers, in Tokyo, 657—657, 1966.

27）Leborgne, R., Leborgne, F. & Leborgne, H.: Soft tissue radiography of the axilla in cancer of the breast, British, J. Rodiol., 36, 494—496, 1963.

28）Seidel, K.: Zur Technik der Mammographie, Röfo 101, 656—661, 1965.

29）鈴木慎二，ほか：乳癌のX線診断法，日医放学会誌，25，663—663，昭和40年，同，24回日医放学会誌総会展示資料集（演題 189).

30）小川一郎，浅井利夫：ゼロラジオグラフィとその応用，電子工業，6，2237—2243，1962．同．東芝レビュー，18，669—675，1963.

31）McMaster, R. C.: New developments in xeroradiography, Non-destructive testing, U.S.A., 10, 1～18, 1951.

32）伊藤久寿，ほか：外科領域におけるゼロラジオグラフイの応用，日臨外学会誌，24，121～121，1963．同，高橋勇，伊藤久寿，高田貞夫：新しいX線診断法—ゼロラジオグラフイー，臨床外科，20，337～341，1965.

33）川上正光著：電子回路，共立全書 131，共立出版社，昭和39年．

34）Kawashima, K., Takahashi, I., Ito, H., Inoue, Y. & Ogawa, I.: Medical application of xeroradiography, Digest of the 6th international conference on medical electronics and biological engineering, J.S.M.E. & B.E., in Tokyo, 1965.

35）Durant, R.L.: The characteristics of industrial xeroradiographic plates, 4th international conference on nondestructive testing, in London, 1963.

36）小川一郎：ゼロラジオグラフ装置とその応用．第2報，日医放会展示資料集，24，演題 66，1965．同：ゼロラジオグラフイ同好会資料，昭和39年9月29日．

37）Hughes, J.: Xerographic development methods, J. Photgraph. Science., 7, 128—133, 1959.

38）吉村克俊，ほか：電子写真の医学的応用．第3報，日医放学会総会展示資料集，24回，昭和40年．

39）Hills, T.H., Stanford, R.W. & Moore, R.D.: The present medical Applications: Xeroradiography, Brit. J. Radiolog., XXVIII. 534～551, 1955.

40）吉村克俊，須藤禎人，坂田俊文：電子X線写真の医学的応用（第一報）：セレン感光板による

観察，日医放学会誌，20，1678—1693，昭和35年．
41) Vyverberg, R.G., Clark, H.E. & Dessauer, J.H.: Industrial Xeroradiography in 1955, Nondestractive Testing, 13, 35—40, 1955.
42) Gould, H.R., Ruzicka, F.F., Sanchez-ubeda, R. & Perez, J.: Xeroradiography of the breast, Am. J. Roentgen., 84, 220—223, 1960.
43) 丸山清，ほか：Xeroradiography による臨床的応用（第2報）第26回日医放学会誌抄録集，題 124，昭和42年．
44) Ingleby, H. & Gershon-cohen, J.: Comparative anatomy pathalogy and roentgenology of the breast, university of pennsylvania press, philadelphia, U.S.A., 1960.
45) Stanton, L.S., Lightfoot, D.A., Boyle, J.J. & Cullinan, J.E.: Physical aspects of breast radiography, Radiology, 81, 1～16, 1963.
46) Egan, R.L.: Mammography, Charles, C. Thomas Publisher, U.S.A., 1964.
47) Ruzicka, F.F., Kaufman, L., Shapirs, G., Perez, J. & Egrossi, C.: Xeromammography and film mammography, Radiology, 85, 260～269, 1965.
48) 秋貞雅祥ほか：基礎的研究ならびに乳癌における石灰沈着の特殊性に関して，日医放会誌，26，399—418，昭和41年．
49) 秋貞雅祥：乳腺撮影（mammography）に関する研究：（第一篇 1000例の臨床的研究）．日医放学会誌，26，29—48，昭和41年．
50) 島田信勝：乳腺腫瘍の診断と治療，臨床外科，18，1215—1225，1963．
51) 金田弘ほか：過去5年間（1958—1962）における乳癌患者についての調査，日医放学会誌，24，1～11，昭和39年．
52) 岩田達男：乳腺腫瘍の統計的観察，臨床外科，10，249—254，1955．
53) SnÆdal, G.: Cancer of the breast, Acta chirurgica scandinavica supplementum 338, stockholm, Sweden, 1964.
54) 藤森正雄著：乳癌診療のコツ，金原出版社，昭和40年．
55) 川島健吉，高橋勇，伊藤久寿，高田貞夫，井上善弘，岩淵正之，林和雄：乳癌の全乳房大切片標本と乳房レ線像について，臨床外科，22，5—10，1967．
56) 武藤靖雄：特殊橋かけジメチル・ポリシロキサン（DM.P.S'）補塡材による乳房形成術について，日臨外医学会誌，26，25—35，昭和39年．
57) 高橋勇，伊藤久寿，高田貞夫，井上善弘，岩淵正之，林和雄：乳房異物，臨床外科，20，949—953，昭和40年．
58) 久留勝 監修：乳腺腫瘍図譜，中山書店，1962年．
59) 太田邦夫：人の乳腺症及び乳癌の組織発生について，外科研究の進歩第7集，1～32，昭和33年．
60) Buttenberg, D. & Werner, K.: Die Mammographie, Friedrich-Karl Schathauer-verlag, Sttutgart, Germany. 1962.
61) Gershon-cohen, J. & Ingleby, H.: Roentgenography of cancer of the breast, Am. J. Roentgen., 68, 1—7, 1952. 同：Some contributions of radiology to the pathology of the female breast, British. J. Radiol., XXVI, 87—92, 1953.
62) 福岡善二郎：乳腺の「レ」線的研究，日本レントゲン学会誌，16，157—157，昭和13～14年．
63) Biørn-Hansen, R.: Contrast-mammography, British. J. Radiol,, 38, 947—951, 1965.
64) 石山俊次：乳腺腫瘍のレ線診断，癌の臨床 3，316—328，1957．同ほか：乳腺疾患のレ線学的所見とその病理組織像，通信医学，8，163—171，1956．
65) Funderburk, W.W., Syphax, B. & Smith, C.W.: Contrast mammography in Breast discharge, Surg. Gyn. & Obst., 120, 276—280, 1964.
66) Degrell, I.: Blutende Mamma und Karzinom. Bruns, Beiträge, zur Klinish. Chir., 210, 172—182, 1965.
67) Leborgne, R.: Diagnosis of tumors of the breast by simple roentgenology, Am. J. Roentgen., 65, 1—11, 1951.
68) Gershon-cohen, J., Inglehy, H. & Hermee, M.B.: Neglected roentgenography of breast disease, J.A.M.A., 157, 325—326, 1955.
69) Salomon, A.: Beitrage zur Pathologie und Klinik des Mammakarzinoms, Arch. f. Kiln. Chir., 101, 573—668, 1913.
70) Gershon-cohen, J.: Breast roentgenology.: Historogical Review, Am, J, Roentgen., 86, 879—883, 1961.
71) Gros, C.M. und Sigrist, R.: Die Roentgenologische Differentialdiagnose Zwischen Mastitis chronica und Mammakarzinom, Fortschr. Roe. strahl. 80, 50—65, 1954.
72) Muntean, E.: Zur radiologishen Frühdiagnose und Therapie des Mammakarzinoms, Fortshr. Röntgenstrahl. 81, 201—205, 1954.
73) Egan, R.L.: Experience with mammography in a tumor institution, evaluation of 1000 studies, Radiology, 75, 894—900, 1960.
74) 伊藤謙介：乳腺疾患のX線学的検査に就いて，グレンツゲビート，10年，（12）1681—1691，昭和11年．
75) 本島柳之助：軟部組織撮影診断の考察，日本レントゲン学会誌，15，218—218，昭和12～13年．
76) 吉村克俊，石山俊次，ほか：乳腺症のX線とその病理組織像，日医放学会誌，13，395—395，昭和28年．

77) 陳世論：乳房のレ線学的研究第 1～7編，金沢医理学叢書，27，97—201，昭和29年.
78) 姫路利春：乳房レ線診断，乳管造影について，日医放学会誌，15，400—401，昭和30年.
79) 久保完治：乳腺疾患のレ線診断，名古屋医学，71，688—690，昭和31年.
80) 深見敦夫：乳腺腫瘍のレントゲン学的並びに臨床的研究，日医放学会誌，19，572—605，1959.
81) 村上純一：乳腺腫瘍のレ線学的診断，大阪大学医学雑誌，11，4899—4914，昭和34年.
82) 清水亮，清水清武ほか：乳癌のレントゲン線的研究，金沢医理学叢書，59，196—204，1960.
83) 渡辺令：乳腺のX線学的検査第1報，日医放会学誌，23，930—930，昭和38年.
84) Craig, D.R.: The LogEtron, Fully automatic 80 servocontrolled scanning light source for printing, Photgraphic Enginner., 5, 219—226, 1954.
85) 浜田政彦，桜木四郎：乳癌X線診断に対する電子写真の応用，日医放学会誌，22，541—542，昭和37年.
86) Parchwitz, H.K. und Stein, G.: Anwendung der Television zur Kontrast Verstärkung im Rahmen der Röntgendiagnostik, Förtsch. Röntgenstrahl., 93, 495—503, 1960.
87) Oliphant, W. D.: Xeroradiography.: I. Apparatus and method of use, British. J. Radiol. XXVIII, 543—544, 1955.
88) Roach, J.F. & Hilleboe, H.E.: Xeroradiography, J.A.M.A. 157, 899—901, 1955. 同：Xeroradiography, Am. J. Roentgen., 73, 5—9, 1955. 同：Xeroradiography, Arch. Surg., 69, 594—596, 1954.
89) Taylor, G.M. & Tenney, G.H.: Field Evaluation of Industrial Xeroradiography, Nondestractive Testing, 13, 12—17, 1955.
90) Dessauer, J.H. & Bogdonoff, M.H.: Xerodiography Today, Photographic Engneering, 6, 250—268, 1955.
91) Stanford, R.W. & Moore, R.D.: Xerography with special reference to Xeroradiography, Medical and Biological Illustration, 6, 86—103, 1956.
92) Campbell, C.J., Roach, J.F. & Grisolia, A.: A comparative Study of Xerorentgenography and Routine Roentgenography in the Recording of Roentgen Images of Bone Specimens, J. Bone & Joint surgery, 39—A, 577—582, 1957.
93) Campbell, C.T., Roach, J.F. & Jabbur, M.: Xeroroentgenography an evaluation of its use in Diseases of the Bone and Joints of the Extremities, J. Bone & Joint surgery, 41—A, 271—277, 1959.
94) A, Henny, G.C.: Effect of Roentgen-ray Quality on response in Xeroradiography, Am. J. Roentgen., 79, 158—158, 1958.
95) Claus, C. J.: Advances in Xerography 1958—1962, Photographic Science and Engeneering, 7, 5—14, 1963.
96) 長谷川快隆，伊藤英雄，福田守，桜井収：整形外科領域における Xeroradiography，整形外科，11，604—609，昭和35年.
97) Farmer, F.T., Elnst, T.D., Fomler, J.F. & Haggth, J. W.: Megavoltage treatment planning and the use of Xeroradiography, British. J. Radiolog., 36, 426—435, 1963.
98) Lame, E.L. & Pendergrass, E.P.: An Addition to the technic of Simple Breast Roentgenography, Radiology, 48, 266—268, 1947.
99) Siler, W. M., Snyder, R. E., Garrett, R., Langhlin, J. S. & Sherman, R. S.: The development and use of a mammographic technique, Am. J. Roentgen., 91, 910—916, 1964.
100) 山崎武，浜田辰己，三浦貴士：乳房の低圧撮影法に関する基礎的研究，日医放学会誌，27，453—470，昭和42年.
101) 垣鍔房穂：乳房撮影に関する検討，兵庫県エックス線技師会会誌，21，23—31，1966.
102) Donovan, R.J.: A new contour cassette for Mammographic Roentgenography, Am. J. Roentgen., 91, 917—918, 1964.
103) 中村実ほか：軟X線撮影法の検討（第1報），日医放技学会誌，22，55—61，昭和41年.
104) O'Mara, R.E., Ruzicka, F.F., Osboren, A. & Connell, T.: Xeromammography and Film mammography completion of a comparative Study, Radiology, 88, 1121—1126, 1967.
105) 佐藤伸雄ほか：Mammography に関する研究（第一報）乳房用ファントームの試作とその性質の検討（演題 239），26回日医放学会総会抄録集，70—71，1967.
106) 有田峰夫：乳房撮影に関する臨床的研究—，乳癌集団検診に対する適用の可能性について—，日外学会誌，67，1104—1114，1966.
107) 町野碩夫：乳腺炎の診断と治療，胸部疾患，7，1388—1402，昭和38年.
108) Gershon-cohen, J. & Ingleby, H.: The Roentgenography of mammary abscess and mammillary fistula, Radiology, 79, 122—128, 1958.
109) Lindell, M.M. & Boyle, J.J.: An Improved Method in Diagnostic Roentogenography of the Breast, Am. J. Roentgen. 86, 178—183, 1961.
110) Wolfe, J.N.: Mammography, Report on the Use in Women with Breasts abnormal and normal on Physical Examination, Radiology, 83, 244—254, 1964.
111) Strax, P. & Pomeranz, M.M.: Non malig-

nant variations in mammography, Am. J. Roentgen. 92, 21—28, 1964.
112) Egan, R.L.: Mammography: Report on 2,000 studies, Surgery, 53, 291—302, 1963.
113) Kratochvil, K.: Fehlerquellen der Röntgendiagnose bei Mammerkrankungen, Z.b.L. für, Chirnrgie, 82, 49—58, 1957.
114) Zuckerman, H.C.: Mammography in diagnosis of cancer of the breast, Progress in clinial cancer VI, 185—212, 1965.
115) Haage, H. und Fischedick, O.: Die Solitärzysten den weiblichen Brust im Röntgenbild, Röfo, 100, 639—645, 1964. 同：Die Röntgenuntersuenng der weiblichen Brust. Der Chirurg., 35., 402—404, 1964.
116) Frischbier, H.J.: Der röntgenologiche Befund bei der Mastopathie, Röfo, 100, 759—766, 1964.
117) Wolfe, J.N.: Mammography: Errors in Diagnosis, Radiology, 87, 214—219, 1966.
118) Forman, M.: Roentgenography of the Male Breast, Am. J. Roentgen., 88, 1126—1134, 1962.
119) Metzenthin, B., Rehm, A. und Fischedick, O.: Das Rönt-genbild der Wärenlichen mamma, Röfo, 106, 567—573. 1967.
120) 阪大，沢村抄：乳腺撮影法抄論，日本放射線医学会誌，5, 390—390, 昭和12年.
121) Gershon-cohen, J. & Budin, E. B.: The Danger of Cancer from Thorostrast as a Diagnostic Medium, Am. J. Roentgenol., 75, 1188—1193, 1956. 同：参考文献 44) p. 388—388, and p. 386—386.
122) Lane, N., Goksei, H., Salerno, R.A. & Haagensen, C.D.: Clinico-pathologic Analysis of the surgical Cuarability of Breast cancer, Ann. Surg., 153, 483—498, 1961.
123) 久保完治：乳腺疾患の診断法に関する研究とくに乳癌のマンモグラフイと病理所見の関係，日臨外学会誌，27, 49—50, 昭和41年.
124) Surmont, P.J., Des'prez-curely, J.P., Picard, J.D., Babinet-Robas, T. and Szigeti, B.: Valeur pronostique De L'Aspect Radiologique Oedemateux Dans le cancer Du Sein, J. de Radiologie, D'Electrologie et De medecine nucleaire, 42, 346—349, 1961.
125) Asch, T:: Mammography: a study of 500 patients, Am. J. Roentgen., 90, 366—372, 1963.
126) Gershon-cohen, J.: The importance of X-ray microcalcifications in Breast Cancer, Am. J. Roentgen., 99, 1010—1011, 1967.
127) Scott, W.G.: Mammography & The Training program of the American college of Radiology. Am. J. Roentgen., 99, 1002—1008, 1967.
128) Gershon-cohen, J., Ingleby, H., Berger, S.M. & Curcio, F.M.: Mammographic Screening for Breast Cancer, Radiology, 88, 663—667, 1967. 同,: Breast cancer with Microcalcification Diagnostic Difficulties, Radiology, 87, 613—622, 1966. 同,: Defection of unsuspected Breast cancer by Mammography, Surg. Gyn. & Obst., 120, 97—102, 1965.
129) Egan, R.L.: Fifty-three cases of carcinoma of the Breast occult until Mammography, Am. J. Roentgen., 88, 1095—1101, 1962.
130) Hollender, I.F. & Gros, C.M.: 71 Röntgenuntersuchung der Klinische nicht tastbaren Mammacarcinome, Langenbecks Archive für Klinishene Chirurgie, 313, 380—384, 1965.
131) Byrne, R.N., Bringhurst, L.S. & Gershoncohen, J.: Postoperative detection of Cancer by Periodic Mammography of Remaining Breast, Surg. Gyn. & Obst., 115, 282—286, 1962.
132) Muntean, E.: Ist die Röntgenuntesuchung der Mamma eine zuverläßsige, Röfo., 94, 509—516, 1961.
133) Shepard, T.J., Crile, G. & Struttmatter, W.C.: Roentgenographic evaluation of calcifications seen in paraffin block specimens of mammary tumors, Radiology, 78, 967—969, 1962.
134) Levitan, L.H., Witten, D.M. & Harrison, E.G.: Calcification in Breast disease Mammographic-Pathologic Correlation, Am. J. Roentgen., 92, 29—39, 1964.
135) Gerschon-cohen, J., Ingleby, H. & Hermel, M.B.: Calcification in secretory Disease of the Breast, Am. J. Roentgen., 76, 132—135, 1956.
136) 伊藤庸二ほか：大井外科教室における乳腺腫瘍集計，日臨外医会誌，25, 306—310, 昭和39年.
137) 前田知穂ほか：乳腺疾患のレントゲン診断の検討，日医放学会誌，26, 834—835, 昭和41年.
138) Chavanne, G.R. & Gatto, C.T.: Le cancer mammaire, bilatiral démbleé déouvertecle la deuxreme localisation par la mammograpece Bilatérale Systinatique, J. Radiol. Electrol., 45, 447—447, 1964.
139) Kremens, V.: Roentgenography of the Breast, Am. J. Roentgen., 80, 1005—1013, 1958.
140) 山崎武ほか：超軟X線による乳房撮影法について，日医放学会誌，26, 831—832, 昭和41年.
141) 藤田晶英ほか：乳腺腫瘍の診断におけるマンモグラフイの価値，日外学会誌，67, 1308—1309, 1966.
142) 浜田政彦：Mammography による早期乳癌の診断：第1回乳癌研究会主題 II，X線超音波放射性同位元素の応用によって乳癌の早期診

断が可能か，癌の臨床，11，559—669，(p.664—664)，1965.
143) 福田外科医局：乳腺腫瘍について，手術，14，768—772，昭和35年.
144) Wright, H.K.: Breastmasses Accuracy of Prebiopsy diagnosis by Surgens., Arch. Surg., 85, 171—173, 1962.
145) 小原応一，鳴海裕行，渡辺襄，小田桐充孝，鈴木行三：乳腺腫瘤の臨床診断適中率について，外科治療，9，603—609，1963.
146) 大内清太，鳴海裕行：乳癌の診断，外科治療. 13，160—170，1965.
147) 浜田政彦：単純X線撮影による乳房腫瘍の診断，日医放学会誌，23，591—602，昭和38年.
148) Urban, J. A.: Eary diagnosis of Breast cancer, Cancer, 9, 1173—1176, 1956.
149) 梶谷鐶，久野敬二郎，染谷守：早期乳癌，外科，23，571—578，昭和36年.
150) Sparkman, R. S.: Reliability of Frozen Section in the Diagnosis of Breast Lesions, Ann. Surg., 155, 924—934, 1962.
151) Foote, F.W.: Sugical pathology of cancer of the breast. by Cancer of the breast. chapter II, 14—42, Edited by Parsons, W.H., Charles, C. Thomas. Ilinois, U.S.A., 1959.
152) Geler, H., Watanabe, G. & Copeland, M.M.: Diagnostic rates from 1580 breast biopsies., 9th international cancer Congress, in Tokyo abstracts of papers, 651—651, 1966.
153) Asch, T.: Radiographic Appearance of Mammary-duct ectasia with calcification, New Ingland J. Medicine, 266, 86—87, 1962.
154) 藤森正雄：乳癌の早期診断，触診の限界，癌の臨床，3，308—309，1957.
155) 久野敬二郎：初期乳癌の新しい問題点，臨床外科，17，965—968，1962.
156) 渡辺弘：早期乳癌の診断，胸部外科，20，362—362，昭和42年.
157) Ochsner, A. & Griffeth, W. E.: Critical Evaluation of Mammography in the Management of Breast Disease, Ann. Surg., 161, 748—752, 1965.
158) Philipp, R., Heymer, B. und Maurer, H.J.: Zur Diagnostishen Leistungsbreite der Mammographie, Der Chirug., 35, 398—404, 1964.
159) Köhler, J.: Die Röntgenweichteil Diagnostik beim Staungsödem der Brustdrüsen, Z.b.L. Chir., 84, 662—665, 1959.
160) Mcdonald, E.J. and Thomas, M.A.: Editorials, Breast roentgenographic diagnosis, Am. J. Roentgen., 92, 221—222, 1964.
161) Witten, D.M.: Editorial, Mammography, Radiology, 81, 134—137, 1963.
162) Marrish, H.F.: The significance and limitations of skin thichening as a diagnostic sign in Mammography, Am. J. Roentgen., 96, 1041—1045, 1966.
163) Fitts, W.T.: Mammograply and the Diagnosis of Cancer of the Breast, Surg. Gyn. & Obst., 122, 1077—1078, 1966.
164) Shapiros, S., Atrax, P.P. & Vent, K.: Evaluation of periodic breast cancer screening with: Mammography methodelogy and eealy observations, J.A.M.A., 195, 731—738, 1966.
165) Strax, P., Venet, L. & Gross, S.: Scientific exhibit mammography patterns inoperable lesions, 9th international cancer Congress, abstracts of papers, in Tokyo, 667—667, 1966.
166) Berger, S.M. & Gershon-cohen, J.: The earlier diagnosis of Breast Carcinoma, Archiv. Surg., 86, 308—312, 1960.
167) Buckwald, W.: Die differential Diagnosis der Voroperierten Brustdrüsen in der Mammographie Narbenkazinom, Röfo., 105, 857—865, 1966.
168) Gershon-cohen, J., Anthony, G. & Borden, B.: Detection of unsuspected Breast cancer by Mammography, ann. New York Acad. Sc., 114, 782—793, 1964. by Year Book of Radiology, 192—193, 1964—1965.
169) 山下久雄，和久井珏，鶴田重彦，桐山昭善，川村友和：工業用 Non-Screen film の医学上への応用，サクラ×レイ写真研究，16，5—10，1965.
170) 小野仁寿：手術剔出乳癌における乳腺症の出現頻度，東北医誌，60，493—505，1959.
171) Martin, J.E., Keegan, J.M., Lemak, L.L. & Yates, C.W.: Clinically unsuspected cancer of the Breast, Am. J. Roentgen., 88, 1102—1108, 1962.
172) 森養治（他5名），高田貞夫他（6名），市川博昭（3名），高橋駿（3名），井上善弘（他6名）：パネルデイスカツシヨン，乳腺疾患の超音波診断，日本超音波医学会第8回講演論文集，23—32，昭和40年.
173) Kratochvil, K.: Zur Früh-diagnose des Mammakarzinoma, Z.b.L. für. Chirurg., 88, 1753—1769, 1963.
174) 桜井健司，久野敬二郎：男子乳癌について，癌の臨床，12，610—616，1966.
175) Romano, S.A. & Mcfetridge, E.M.: The Limitations and Dangers of Mammography by Contrast Mediums, J.A.M.A., 110, 1905—1910, 1938.
176) 第3回乳癌研究会（ト部，小山，久野，間島，津田，綿貫，小崎，正己，四方，林，池尻）：乳癌と乳腺症との関係，A．乳癌周囲組織中の乳腺症所見，癌の臨床，12，581—588，1966.
177) 木本外科教室，Clinical Conference.：乳房異物，外科診療，6，1521—1529，1964.
178) 藤森正雄：乳癌の診断と治療に関する最近の趨勢，外科，29，1483—1492，1967.