The University of Osaka
Institutional Knowledge Archive

Title	脳動静脈奇形における新しい3次元CT画像再構成法-See-Through View (STV) 法の開発とその臨床的評価-
Author(s)	高木, 亮; 小林, 尚志; 林, 宏光 他
Citation	日本医学放射線学会雑誌. 1996, 56(9), p. 676-678
Version Type	VoR
URL	https://hdl.handle.net/11094/16791
rights	
Note	

The University of Osaka Institutional Knowledge Archive : OUKA

https://ir.library.osaka-u.ac.jp/

The University of Osaka

脳動静脈奇形における新しい3次元CT画像再構成法
—See-Through View(STV)法の開発とその臨床的評価—

高木　亮　小林　尚志　林　宏光　山田　明
中條　秀信　中原　圓　市川　太郎　隈崎　達夫

日本医科大学放射線医学教室

A New Three-Dimensional CT Reconstruction Method for Cerebral Arteriovenous Malformation : Development and clinical evaluation of See-Through View method

Ryo Takagi, Hisashi Kobayashi, Hiromitsu Hayashi, Akira Yamada, Hidenobu Nakajo, Madoka Nakahara, Taro Ichikawa and Tatsuo Kumazaki

The authors developed a new three-dimensional reconstruction method called "See-Through View(STV)" using a spiral CT in evaluating of cerebral arteriovenous malformation (AVM). Spiral CT was performed in eight patients with AVM. STV was obtained by reconstructing with a voxel transmission projection using a double threshold method. In all eight patients, STV images enable us to depict the nidus of AVM from all angles by see-throughing skull bone, evaluating the relationship of the vascular lesions adjacent to other cerebrovascular or skeletal structures. In conclusion, STV will provide us further spatial recognition, and will be greatly helpful for surgical planning.

Research Code No. : 503.1

Key words : Helical CT, 3D-imaging, CT angiography, Brain AVM

Received Feb. 27, 1996 ; revision accepted May. 31, 1996

Department of Radiology, Nippon Medical School

はじめに

近年，高速らせんCT(以下，らせんCT)を用いた3次元CT画像が臨床に普及し，術前シミュレーションや新たな画像表示法の試みが臨床応用されている．今回，われわれは脳動静脈奇形(以下，AVM)に対してらせんCTを施行し，得られた画像データを基にわれわれが開発した新しい画像表示法を試みた．この方法は頭蓋骨を透過して病変部を観察するもので，これをSee-Through View(以下，STV)法と呼称した．本稿ではその初期的な臨床的有用性の評価につき報告する．

対象および方法

対象は1994年11月から1995年11月までに血管造影にてAVMの診断が得られた8例で，男性3例，女性5例，年齢は19歳から70歳である．AVMのnidusの位置は前頭葉2例，頭頂葉3例，側頭葉2例，小脳1例である．nidusのサイズは最小例で8×7×40mm，最大例は32×42×35mmであった．CT装置は日立製CT-W3000を使用した．検査方法としては，まず通常の頭部単純CTを施行し，AVMと周囲の異常血管が撮像範囲に含まれるように6から10cmの範囲を設定する．造影方法は右肘静脈よりiohexhol(300mgI/ml)総量96mlを自動注入器を用いて2ml/sec.の速度で急速静注し，造影剤注入開始25秒後より設定した範囲に対してスパイラルスキャンを施行した．らせんCTの撮像条件はスライス厚2mm，寝台移動速度2mmとし，画像再構成間隔は1mmとした．以上の方法にて得られた画像データをVoxel Transmission(VT)法[1]を用いて再構成し，通常の3D-CTAではしきい値を上限値4000・下限値65とし，また，STV法としてはしきい値を上限値200・下限値65とした．3D-CTAとSTV法の二種類の方法を用い，撮像された範囲を全て含め，観察角度として頭頂方向と術野に近い斜方向からの2種類の角度を設定し計4枚の3次元画像を作成し，1)3D-CTAとSTV法のそれぞれの画像について流入動脈，nidus，流出静脈の3次元画像上における描出の有無．2)2種類の画像を比較しnidusおよび周囲の異常血管の描出能についての評価．の

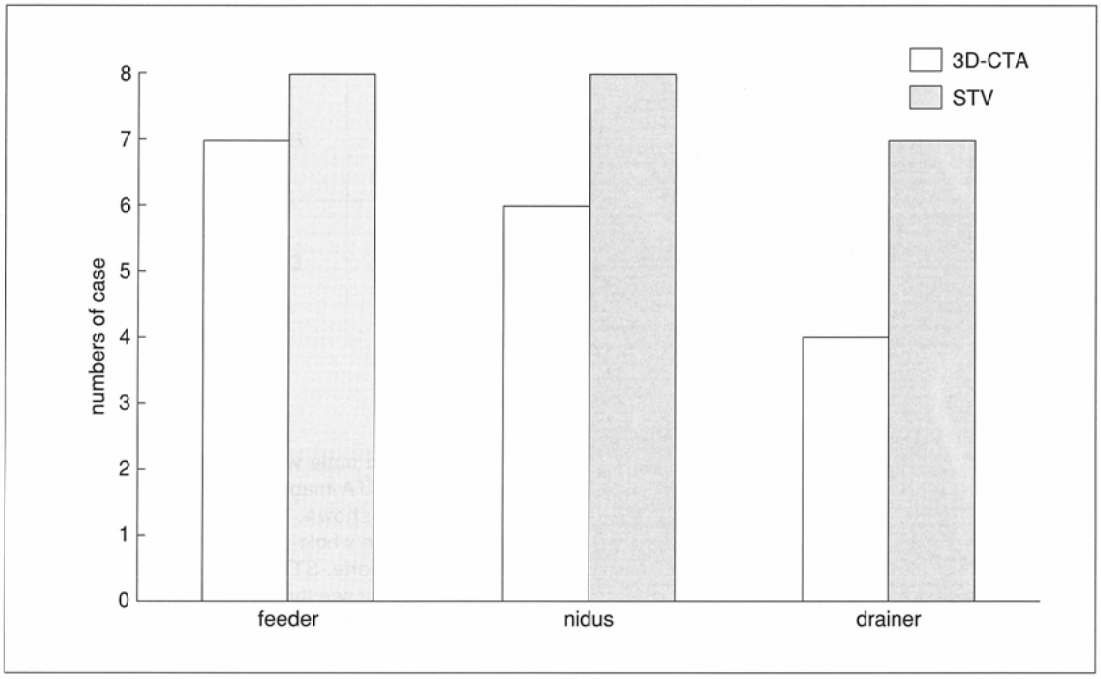

Fig.1　Visualization of vascular lesions on STV compared with 3D-CTA

二項目について画像評価を行い，STV法の臨床的有用性について検討した．

結　果

対象症例8例の流入動脈，nidus，流出静脈の描出の有無についてその結果をFig.1に示す．3D-CTAでは骨と病変部が重なることで3次元画像上で全体像の観察が困難であった症例も，STV法では流入動脈とnidusを全例で画像表示することができた．また，3D-CTAでは分離し難い骨直下に位置する流出静脈から静脈洞の描出については，STV法では巨大な脳出血を合併した1例を除く7例で画像表示することが可能であった．また，術野を想定した角度からの画像表示では，3D-CTAでは当然ではあるが骨に重なることで病変は観察されないが，STV法では骨が透過・残存されることで空間的な情報を損なうことなく全例でnidusの全体像・走行を画像表示することができた．2種類の画像における血管の描出能の比較については，3次元画像上での異常血管の走行や形態の認識は同等であるが，細い末梢の血管については3D-CTAに比べSTV法では管径10％以下の範囲で細く淡く描出された(Fig.2, 3)．

考　察

らせんCTを用いた3D-CTAは脳内血管構造を詳細に評価できる優れた検査方法であることが認識されつつある[2),3)]．われわれの経験でも3D-CTAを用いてAVMの異常血管を良好に観察することができた．しかし，nidusが大きい場合や頭蓋骨直下に偏在する場合では，骨がnidusと重なるため観察角度が制限されるという問題点が生じ，このため，頭蓋骨を含まないように再構成する範囲を設定したり，病変の周囲だけに再構成範囲を限定し頭蓋骨の内側から観察するなど，3次元画像作成に工夫が必要であった．しかし，実際の手術を想定した場合には，術野を想定した至適な観察角度で病変部の全体像を評価することが不可欠な条件と考えられ，病変部近傍の骨構造や血管系の空間的把握を同時に評価することが術前情報として重要と考えられる．われわれは3次元画像再構成法として，設定された閾値内のボクセルにCT値を反映したグレイスケール表示と透過性の同時処理可能なVT法[1)]を用いて，部分容積効果によって低下した骨表面のCT値と造影された血管の吸収値が重複することに着目し，上下の閾値を可変とし，かつ透過度を上げることで，骨情報を3次元画像に残存・透過して脳内血管構造を観察するSTV法を考案しその臨床応用を試みた．本法の有用性は骨情報を失うことなくあらゆる角度からnidusが観察でき，nidus周囲の異常血管や骨直下の静脈の空間的位置関係を同時に評価できる点にある．3D-CTAと並んで3次元的に脳血管を評価する検査法としてMR Angiography (MRA)が臨床に普及しつつあり，同法でも観察角度の制限なくnidusを評価することができる．しかし，MRAは最大投影法を基本とするため一枚の画像からでは空間的な認識が困難となる．また，画像評価の際に血流の影響も考慮しなければならない．しかし，STV法では造影された血管内腔を画像表示しているので，乱流の影響がなく流れの遅い静脈も明瞭に描出することが可能である．また，MRAと比べ術野を想定した観察角度から骨を含めて画像表示すること

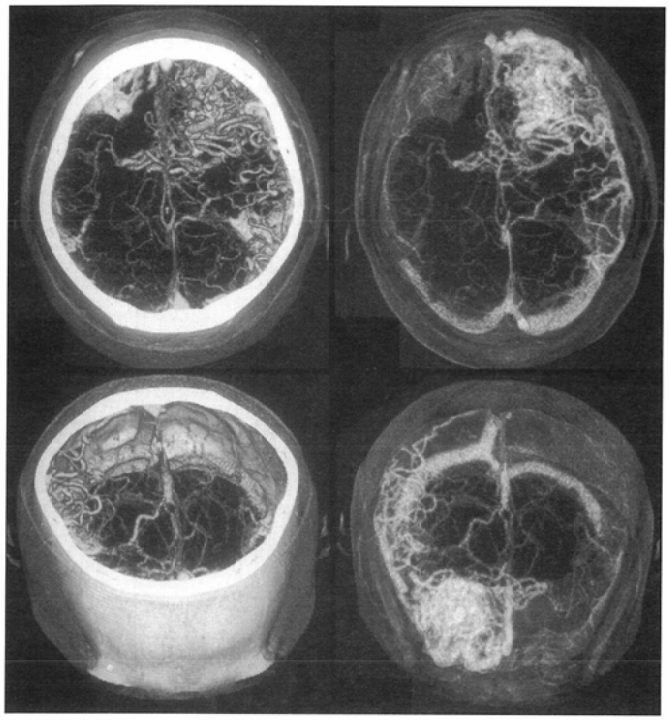

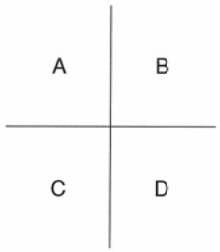

Fig.2 31-year-old male with AVM in right frontal region. 3D-CTA image (A, C) and STV images (B, D) are shown. 3D-CTA images cannot visualize the whole nidus because of blocking by skull bone. STV images clearly depicts the nidus by see throughing residual skeletal structures.

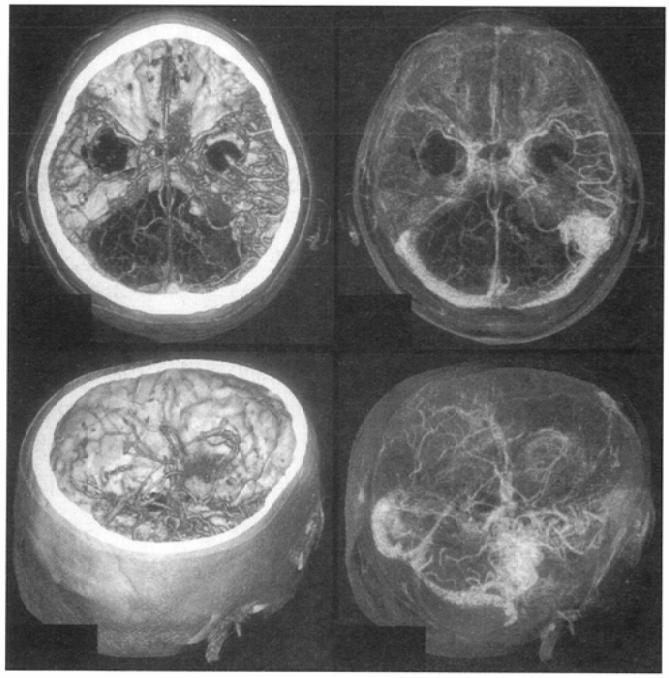

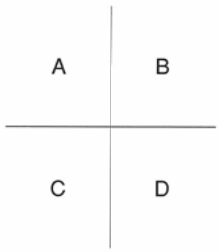

Fig.3 47-year-old female with AVM in right parietal region. 3D-CTA images (A, C) and STV images (B, D) are shown. STV images clearly demonstrate the spatial relationship of the vascular lesions to both venous sinus and skeletal structures.

で，開頭範囲の決定から術中の手術操作に至るまで，術前情報として「極めて有用」との評価を執刀医から得られた．また，STV法の1枚に要する画像再構成時間は約4-5分であり，日常診療における一検査として充分許容範囲内であることも本法の有用性として強調されるものである．本法の現時点での問題点としては，細かい末梢動脈の描出が3D-CTAと比べ若干不明瞭となる点があげられるが，今後はしきい値や透過度の設定，フィルター関数の改良などを工夫し，STV法のさらなる画像精度の向上へと研究を進める方針である．

文　献

1) 小林尚志：高速らせんCTを用いた3次元画像表示－Voxel Transmission投影法の基礎および理論－．隈崎達夫，小林尚志編：新世代3次元CT診断，p.2-11，1995，南江堂，東京
2) Dillon HE, Vanleeuwen MS, Fernandez MA, et al : Spiral CT angiography. AJR 160 : 1273-1278, 1993
3) 小倉祐子，片田和廣，佐野公峻，他：Helical scanning CT (HES-CT)を用いた脳動脈瘤および周囲血管の描出能の検討．日本医放会誌 54：965-974，1994