The University of Osaka
Institutional Knowledge Archive

Title	Dynamic MRIにて漸増型濃染を示す乳癌
Author(s)	磯本, 一郎; 輿石, 剛; 沖本, 智昭 他
Citation	日本医学放射線学会雑誌. 2000, 60(9), p. 514-519
Version Type	VoR
URL	https://hdl.handle.net/11094/16803
rights	
Note	

The University of Osaka Institutional Knowledge Archive : OUKA

https://ir.library.osaka-u.ac.jp/

The University of Osaka

Dynamic MRIにて漸増型濃染を示す乳癌

磯本　一郎[1),2)]　輿石　剛[2),3)]　沖本　智昭[1)]
岡田　秀樹[2)]　上谷　雅孝[1)]　林　邦昭[1)]

1)長崎大学医学部放射線医学教室　2)国立佐賀病院放射線科　3)北九州市立八幡病院放射線科

Gradually Enhancing Breast Cancer on Dynamic MRI

Ichiro Isomoto[1),2)], Takeshi Koshiishi[2),3)], Tomoaki Okimoto[1)], Hideki Okada[2)], Masataka Uetani[1)], and Kuniaki Hayashi[1)]

Purpose: The aim of our study was to evaluate the frequency and the radiologic and pathologic features of gradually enhancing breast cancers on contrast enhanced dynamic MRI.
Material and methods: 83 patients with pathologically proven breast cancer underwent contrast enhanced dynamic MRI. Breast cancers that showed a gradually enhancing pattern were selected, and their pathological features and the findings in other imaging modalities were retrospectively analyzed.
Results: Of 83 lesions, 8 lesions (10%) showed a gradually enhancing pattern on dynamic MRI. The lesions included 3 papillotubular carcinomas, 3 scirrhous carcinomas, one solid-tubular carcinoma, and one mucinous carcinoma. All of them had imaging features suggesting malignancy on mammography and ultrasonography. Histopathologically, all 7 invasive ductal carcinomas showed prominent fibrosis in the stroma, and one showed many dilated ducts. One mucinous carcinoma showed large mucinous pools.
Conclusion: Some breast cancers may show a gradually enhancing pattern on dynamic MRI. Other imaging features should be taken into account in the differencial diagnosis of breast tumors.

Research Code No.: *521*

Key words: *Breast neoplasms, MR imaging, Contrast enhancement*

Received Dec. 21, 2000; revision accepted May 20, 2000

1) Department of Radiology, Nagasaki University School of Medicine
2) Department of Radiology, Saga National Hospital
3) Department of Radiology, Kitakyushu Municipal Yahata Hospital

別刷請求先
〒852-8501　長崎市坂本１丁目7-1
長崎大学医学部放射線医学教室
磯本　一郎

はじめに

近年，乳癌は増加の一途をたどり，乳腺疾患に対する画像診断の重要性が高まり，乳腺疾患の診断に際しMRIが利用される機会が増加している．乳腺腫瘤の良悪性の鑑別にはdynamic MRIにおける造影パターンの解析が用いられ，その有用性が報告されている[1)-5)]．しかしながら症例数の増加に伴い，良悪性疾患の造影パターンにはかなりのオーバーラップが存在することも報告されている[6)-11)]．今回われわれは，dynamic MRIにて良性疾患に特徴的とされる漸増型の造影パターンを呈する乳癌について検討したので報告する．

方　法

平成７年４月より平成10年12月までの間に手術や組織生検により乳癌の確定診断が得られた83症例を対象とした．全例女性で年齢25－82歳(平均51歳)である．組織学的分類は乳頭腺管癌25例，充実腺管癌27例，硬癌25例，扁平上皮癌２例，アポクリン癌１例，浸潤性小葉癌１例である．使用装置はPhilips社製Gyroscan NT5 (0.5 T)で，専用のbreast coilを使用し，腹臥位で撮像した．位置決め用survey像を撮像し，脂肪抑制併用fast SE法によるT2強調水平断像を撮像した後，dynamic studyを行った．Dynamic studyは脂肪抑制併用3D-GRE法(TR/TE/flip angle = 60-66/10-13/55°, 128 × 256 matrix, 1 NEX)を使用し，初期の47例は腫瘤を中心に実効スライス厚4－10mm，スライス数６－10枚を１回の撮像とした．Gd-DTPAを主に手背静脈より用手的に急速静注し，静注開始直後より30秒，60秒，120秒，180秒を基本の撮像開始時刻とし，90秒後，150秒後，210秒後，240秒後を症例により追加した．また平成８年６月より乳房全体を含むことを目的に１回の撮像を実効スライス厚5mm，20スライス数とし，静注開始20秒後より60秒間隔で４回撮像した．病変が片側性の場合は矢状断で撮像視野(以下，FOV)20－22cm，両側性の場合は冠状断でFOV 28－35cmで撮像した．最後に脂肪抑制併用3D-GRE法(TR/TE/flip angle = 66/13/55°, 179 × 256 matrix, 1NEX)により実効ス

Table 1　Frequency of gradually enhancing breast cancers

Histological type	Number of cases	Total	%
Papillotubular carcinoma	3	25	12
Solid-tubular carcinoma	1	27	4
Scirrhous carcinoma	3	25	12
Squamous cell carcinoma	0	2	0
Mucinous carcinoma	1	2	50
Apocrine carcinoma	0	1	0
Invasive lobular carcinoma	0	1	0
Total	8	83	10

Table 2　Summary of Case

Case	Age	Lump	Tumor size (cm)	Histological type	Pathological findings		
					Stroma		Ductal dilatation
					Main findings	Hyalinization	
1	35	+	1.9	Papillotubular ca.	Prominent fibrosis	+	+
2	56	+	2.5	Papillotubular ca.	Prominent fibrosis	++	−
3	71	+	1.3	Papillotubular ca.	Prominent fibrosis	++	−
4	65	+	1.0	Solid-tubular ca.	Prominent fibrosis	++	−
5	82	+	2.0	Scirrhous ca.	Prominent fibrosis	−	−
6	50	+	0.9	Scirrhous ca.	Prominent fibrosis	++	−
7	53	+	2.0	Scirrhous ca.	Prominent fibrosis	++	−
8	31	+	4.0	Mucinous ca.	Mucinous pool	−	−

ca. : carcinoma

ライス厚4−7mm，スライス数15−20で冠状断または矢状断像を撮像した．

Dynamic study における腫瘍の造影効果の評価には，視覚的に腫瘍内の最も造影効果の高い部位に，各時相とも同一の部位，大きさの関心領域を設定し，contrast enhancement ratio（以下，CER）＝（造影後のsignal intensity-造影前のsignal intensity）/造影前のsignal intensity × 100（%）を用いた．初期の47例ではコントラスト決定時刻が45秒，それ以後の36例では50秒となる撮像におけるCER（以下CER*）を良悪性の鑑別の指標とし，緩やかな立ち上がりを示し良性疾患と鑑別を要する病変として，CER*が50%未満の乳癌を漸増濃染型乳癌と定義した．

検討項目は漸増濃染型乳癌の頻度，組織型および病理学的所見で，X線マンモグラフィ（以下，MMG）と超音波検査（以下，US），および穿刺吸引細胞診（以下，ABC）の結果とも比較した．MMGは原則として両側のmediolateral oblique viewとcraniocaudal viewを撮影し，症例によりspot撮影を追加した．USはアロカ社製SSD2000または2200にて7.5MHzプローブを使用した．

結　果

漸増濃染型乳癌の組織型別頻度をTable 1に，病理組織所見のまとめをTable 2に示す．

漸増濃染型乳癌は83例中8例（10%）に認められ，組織型は乳頭腺管癌3例，充実腺管癌1例，硬癌3例，粘液癌1例であった．これら8例のtime intensity curveをFig. 1に示す．いずれも立ち上がりはなだらかで撮像時間内には1例を除いてpeak形成は認められなかった．病理学的には7例の浸潤性乳癌では間質に著明な膠原線維の増生が認められた．そのうちの5例には強い硝子化があり，他の1例（症例1）では多数の拡張した乳管が認められた．粘液癌の1例では腫瘍内は大量の粘液で満たされ，その中に腫瘍細胞が浮遊していた．

他の検査法ではMMGが施行された6例中3例に微細石灰化，5例に腫瘤影が認められ，5例に悪性が強く疑われた（Fig. 2，3）．USでは辺縁の不整像，縦横比，微細石灰化，および娘結節の存在などにより6例に悪性が強く疑われた．また症例8では腫瘤の辺縁は平滑であったが，内部エコーがやや高く，後方エコーの増強が認められたため粘液癌の可能性が考えられた（Fig. 4）．

ABCが施行された6例のうち3例でclass 4以上の診断であった（Table 3）．

考　案

これまで乳腺疾患の画像診断には主にMMGおよび超音波検査が用いられてきたが，近年，乳腺腫瘤の良悪性の鑑別にdynamic MRIにおける造影パターンの解析が用いられ，その有用性が報告されている[1)-5)]．乳癌は一般的に急峻な立ち上がりを示し，2分前後にpeakに達したのち，なだらかに漸減する造影パターンが多いとされる一方，良性疾患で

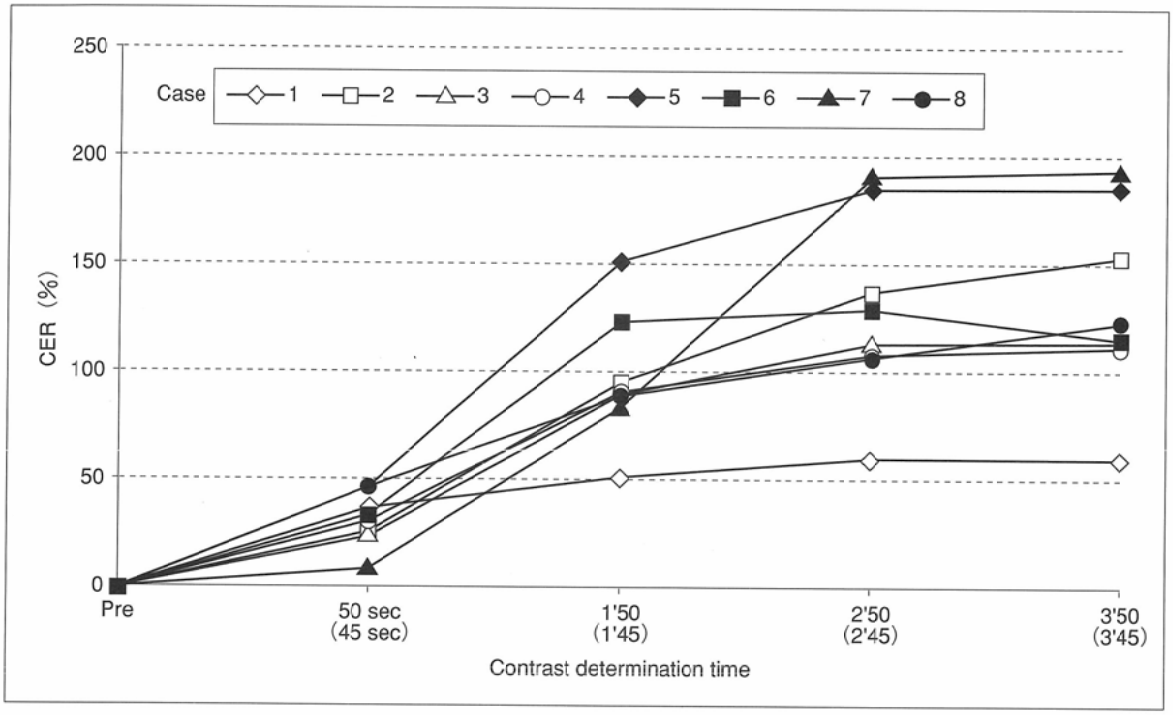

Fig. 1 Time-intensity curves of the gradually enhancing breast cancers.
Contrast determination time( ): Case 2

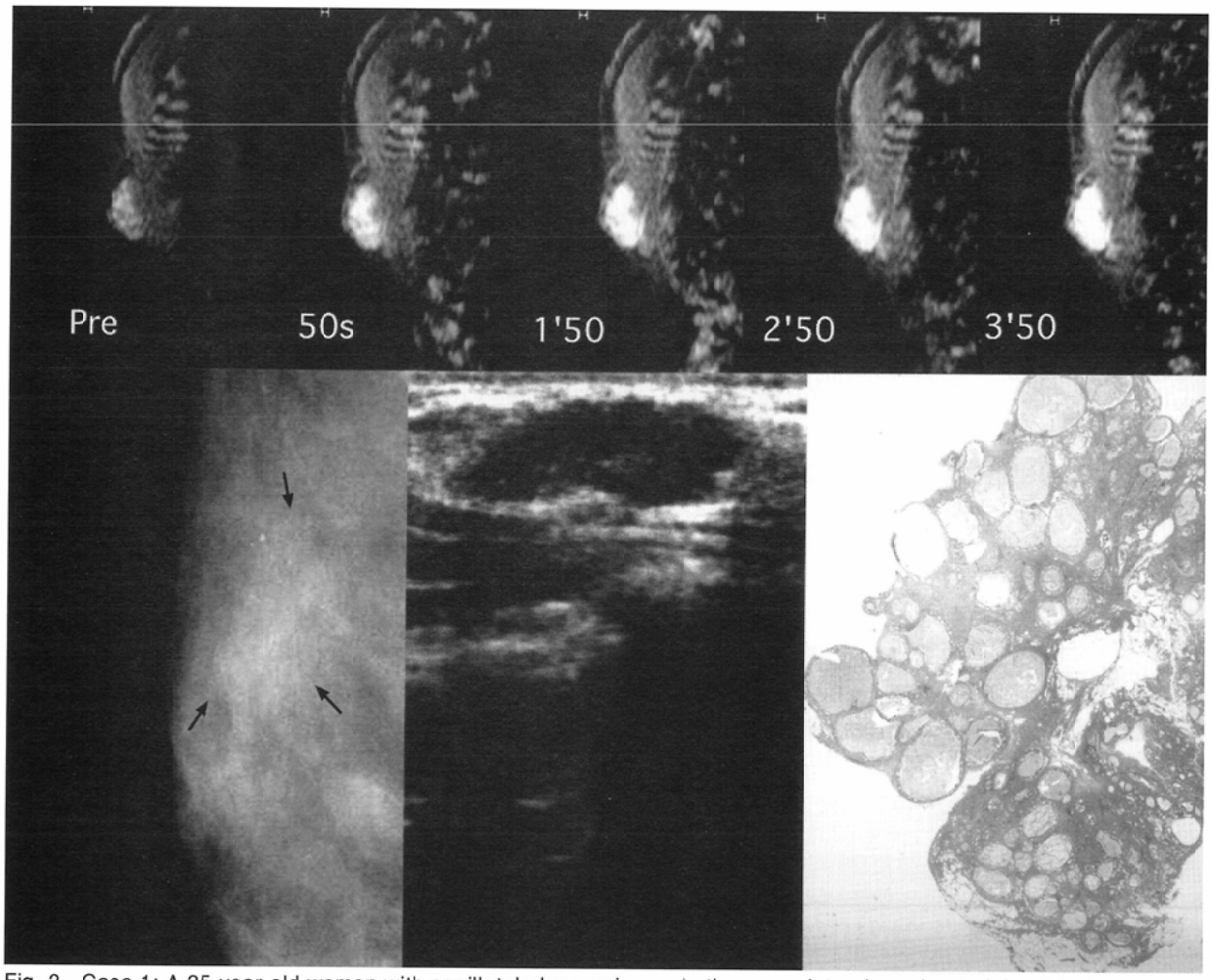

Fig. 2 Case 1: A 35-year-old woman with papillotubular carcinoma in the upper-lateral quadrant of the right breast.
A: The tumor shows gradual and irregular enhancement on dynamic MR images.
B: Spot mammogram shows an area of increased density (arrows) with a few microcalcifications.
C: Ultrasonogram shows an elliptic hypoechoic mass with micronodular margin.
D: Pathological specimen shows rich fibrosis in the stroma and many dilated ducts. Microscopically the dilated ducts are lined with atypical epithelial cells.

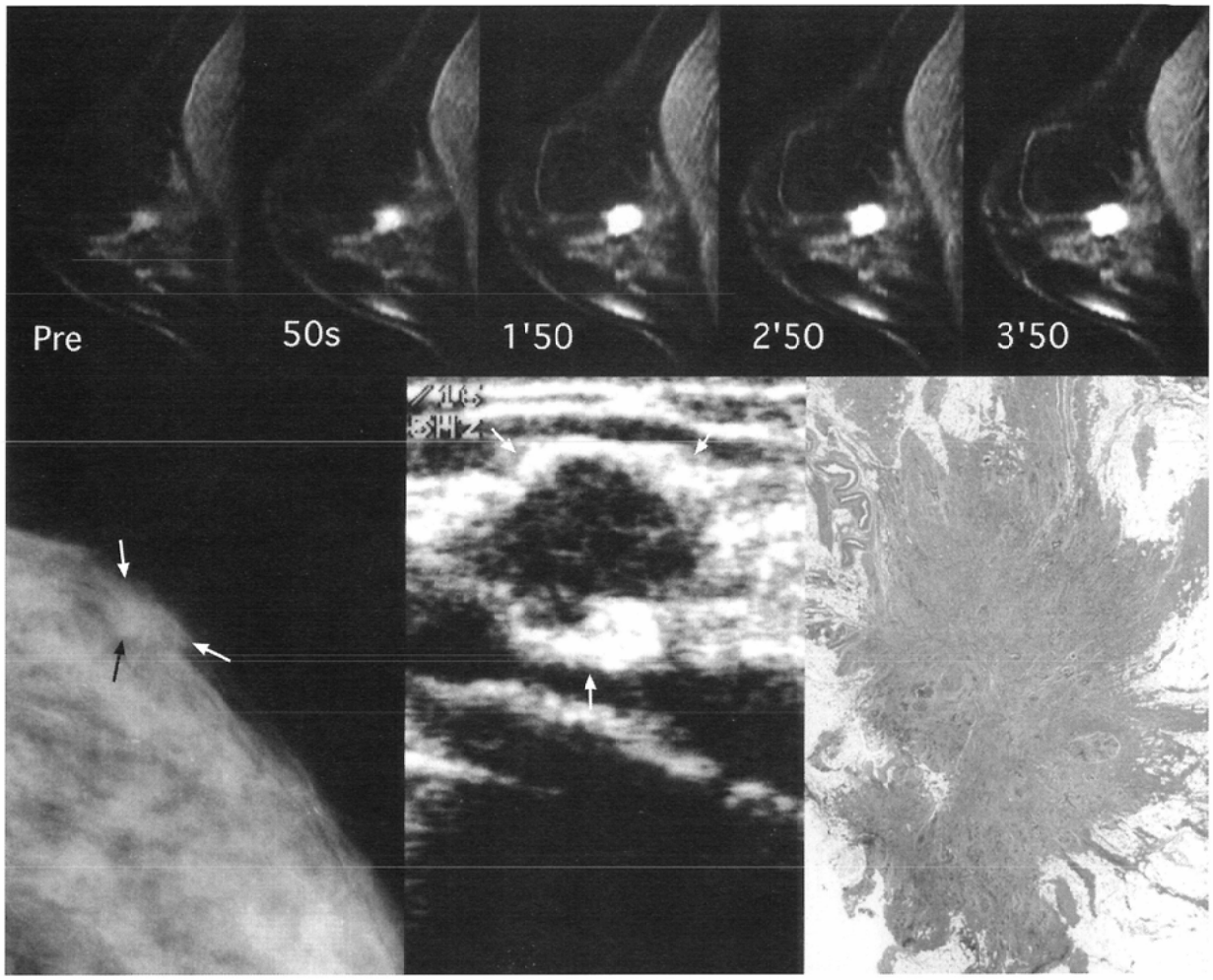

Fig. 3　Case 6: A 50-year-old woman with scirrhous carcinoma in the upper lateral quadrant of the right breast.
A: Dynamic MR images show a gradually enhancing mass.
B: Mammogram shows a small stellate mass.
C: Ultrasonogram shows an irregular hypoechoic mass with thick boundary echo (arrows).
D: Pathological specimen shows prominent central firosis in the tumor.

はゆるやかに濃染する漸増型の濃染パターンが特徴的といわれている[1)-4)]．しかしながら造影パターンには良悪性疾患の間にかなりのオーバーラップが存在することも報告されている[6)-11)]．これまでは乳癌と類似する急峻な造影パターンを呈する良性疾患についての報告は多くなされているが，良性疾患に比較的特徴的とされる漸増型の造影パターンを呈する乳癌についての検討は少ない．そこで我々は良性疾患と鑑別を要する漸増型の造影パターンを呈する乳癌について検討を行った．

造影パターンの定量的評価には報告者により撮影方法，撮像時間および撮像開始時間の違いがあり，一概には比較困難であるが，1分前後の撮像における70-100%以上の相対的造影効果を良悪性鑑別の指標として用いることが多い[4),5),8),11)]．われわれはさらに低い50%をcut-off値とし，CER* < 50%を示す乳癌を漸増濃染型乳癌と定義した．これまでも客観的な指標は用いられていないものの，急峻な造影効果を呈さず，漸増型や遅延型と言われる緩徐な濃染パターンを示す乳癌が数%存在することが報告されている．Gillesら[9)]は63例中3例(5%)，Heywang[12)]は22例中2例(9%)，Liuら[13)]は70例中12例(14%)，Kuhlら[14)]は101例中9例(9%)と報告している．症例数や組織型の違いがあるものの，今回の検討でも83例中8例(10%)とこれまでの報告とほぼ同程度の頻度の漸増型濃染を示す乳癌が認められた．Dynamic MRIによる乳腺腫瘤の良悪性の鑑別を行う場合にはこのような急峻な立ち上がりを示さない乳癌が少なからず存在することを認識しておくことが重要と考えられる．

一方，漸増型の濃染を呈する乳癌の病理学的な検討は少ない．川島[15)]は硬癌11例のうちの2例と粘液癌の2例に漸増型の濃染が認められたと報告している．今回の検討では乳頭腺管癌(n = 3)，充実腺管癌(n = 1)，硬癌(n = 3)，粘液癌(n = 1)と組織型は多彩であった．これらの病理所見を検討すると浸潤性乳管癌7例全例に間質に強い膠原線維の増生があり，5例には強い硝子化も認められた．膵癌や胆管細胞癌などで見られるように一般的に強い線維化を伴う腫瘍は漸増型の濃染を示すと言われている．今回の症例においても腫瘍内に強い線維化が認められたため，漸増型濃染を示したものと思われる．また症例1では拡張した乳管が多数認められ，このような造影効果を示さない領域を多く

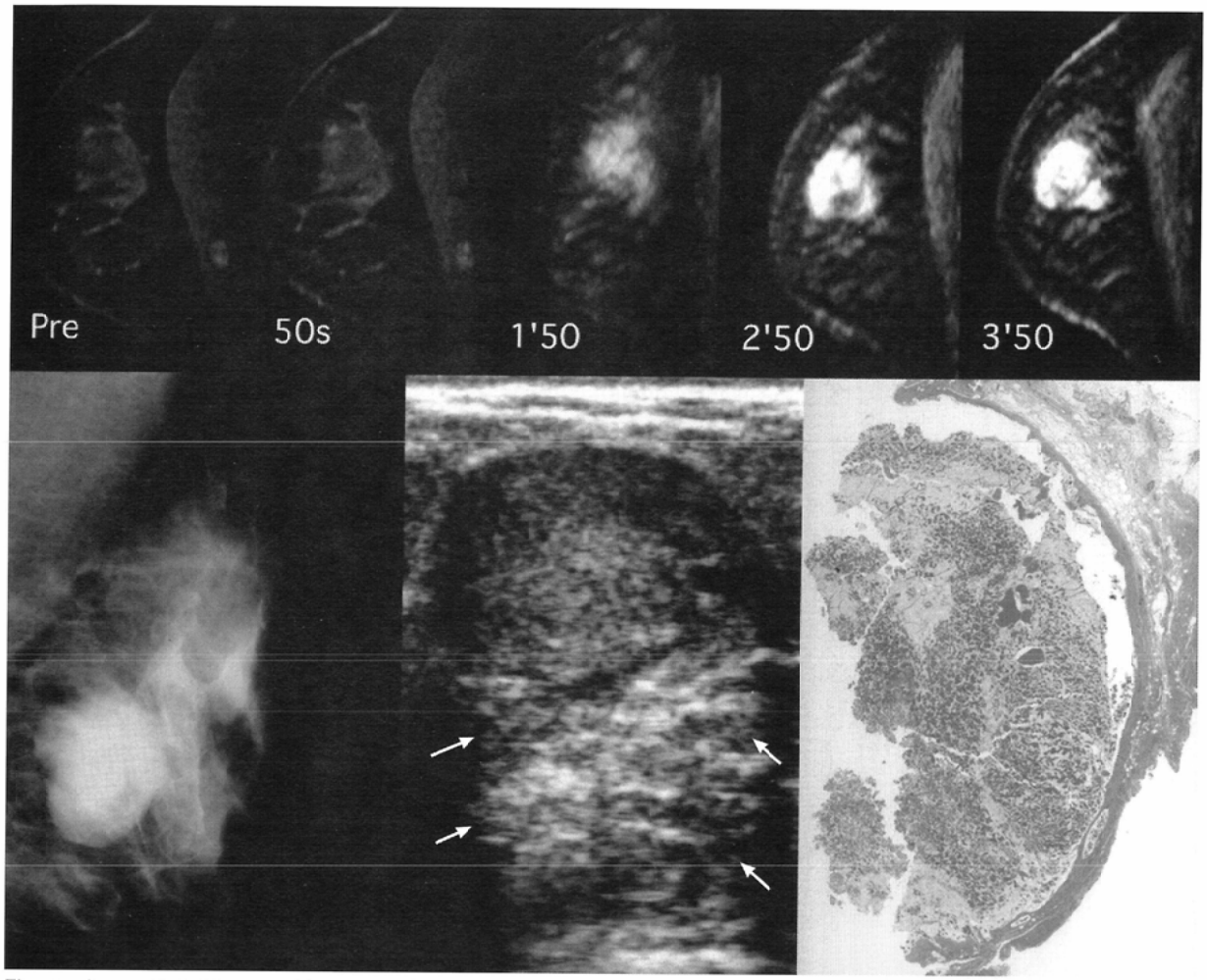

Fig. 4 Cases 8: A 31-year-old woman with mucious carcinoma in the upper medial quadrant of the right breast.
A: Dynamic MR images show a round mass with gradual and irregular enhancement.
B: Mammogram shows a well-circumscribed mass.
C: Ultrasonogram shows a slightly hyperechoic round mass with increased posterior echo (arrows).
D: Histological specimen shows large mucin pools with floating tumor cells in the tumor.

Table 3 Summary of imaging findings and cytology

Case	MMG			US			MRI			ABC (class)
	Calc.	Mass	Other findings	Margin	D/W	Other findings	CER*	Peak	Other findings	
1	+	+		Irregular	0.3		37%	−		NP
2		NP		Irregular	1.3		27%	−	Peripheral ring enhancement	4
3	+	−		Irregular	0.7	Echogenic spots	25%	−	Peripheral ring enhancement	5
4		NP		Irregular	0.8	Daughter nodule	31%	−	Daughter nodule	ND
5	−	+	Daughter nodule	Slightly Irregular	0.8	Daughter nodule	47%	−	Daughter nodule	NP
6	−	+	Spiculation	Irregular	0.8	Thick boumdary echo	34%	+		ND
7	+	+	Spiculation	Undetectable			48%	−	Peripheral ring enhancement	3a
8	−	+		Smooth	0.7	Posterior enhancement	9%	−		5

Calc.: microcalcifcation, NP: not performed, D/W: depth/width, ND: non-diagnostic, ABC: aspiration biopsy cytology

含んでいたことも造影効果の減弱の一因となったものと思われる．粘液癌では腫瘍内に豊富な粘液が存在するため，造影剤が腫瘍全体に拡散するのに時間を要し，漸増型の濃染を来したものと思われる．今回経験しなかったが非浸潤性乳管癌では造影早期の立ち上がりが急峻でなく，良性疾患との鑑別が困難であるとの報告がなされている[16]．さらに白石ら[16]は乳管内成分に富む病変では漸増型の濃染パターンを呈する頻度が増加すると述べている．今後乳癌検診

にMMGが導入されるにつれ，増加すると考えられる非浸潤性乳管癌などの乳管内に主成分のある病変ではdynamic MRIを用いた診断の際に良性疾患との鑑別が問題になることが予想され，注意が必要である．

次にこれら8例の漸増濃染型乳癌の他の画像所見を検討すると，MMGが施行された6例中5例に微細石灰化や腫瘤影の形状により強く悪性が疑われ，USでも8例7例に悪性が疑われた．また，ABCでは6例中3例がclass 4以上であり，従来の診断法であるMMG，USおよびABCの組み合わせのみでも8例全例とも乳癌の診断は可能であった．Dynamic MRIの造影パターンが漸増型を示しても，他のモダリティーにて乳癌が強く疑われる場合には，必ずしも造影パターンが悪性を否定する根拠とはならないことを認識し，線維化の強い乳癌，乳管内成分の豊富な乳癌および粘液癌の可能性を考慮する必要があると考えられる，Liuら[17]は造影パターンの定量的評価のみでは特異度は66％であったが，形態的な評価を加えることにより特異度が向上し，定量的評価と形態的評価を組み合わせることの重要性を述べている．今回の症例もMRIにて娘結節や乳癌に特徴的とされるperipheral ring enhancement[4]が認められ，形態的にはむしろ乳癌を示唆する例が5例あり，MRIによる乳腺腫瘤の良悪性の鑑別には形態的な評価も加味することが重要であると思われる．

さらに近年，乳腺腫瘤の良悪性鑑別に新たな試みがなされている．吉野はecho-planer imagingを用いたdynamic susceptibilty contrast MRIにより乳腺腫瘤の良悪性鑑別の診断精度の向上が期待できると報告した[18]．またRoebuckらはproton ＭＲspectroscopyにおいて，腫瘍内にcholine compoundsの存在を証明することが悪性腫瘍の診断に有用であると報告した[19]．今後はこのような新たな手法を加えることにより乳腺腫瘤の良悪性鑑別における診断能の向上が期待される．

結　語

乳腺dynamic MRIにおいて漸増型の造影パターンを示す乳癌が少なからず存在するので，良悪性の鑑別診断の際には造影パターンのみならず，形態的評価や他の画像を考慮した総合的な診断が必要である．

文　献

1) Kaiser WA, Zeitler E: MR imaging of the breast. Fast sequences with and without Gd-DTPA. Preliminary observations. Radiology 170: 681–686, 1989
2) Stack JP, Redmond OM, Codd MB, et al: Breast disease: tissue characterization with Gd-DTPA enhancement profiles. Radiology 174: 491–494, 1990
3) 関　恒明：乳腺腫瘤のdynamic MRI．日磁医誌　10：314–325，1990
4) Gribbestad IS, Nilsen G, Fjosne H, et al: Contrast-enhanced magnetic resonance imaging of the breast. Acta Oncologica 31: 833–842, 1992
5) 奥石　剛，磯本一郎，中村和邦，他：脂肪抑制併用dynamic MRIによる乳腺腫瘤の良悪性の鑑別について－定量的評価を用いた鑑別の試み－．日本医放会誌　58：433–440，1998
6) Heywang-Kobrunner SH: Contrast enhanced magnetic resonance imaging of the breast. Invest Radiol 29: 94–104, 1994
7) Orel SG, Schnall MD, LiVolsi VA, et al: Suspicious breast lesions: MR imaging with radiologic-pathologic colleration. Radiology 190: 485–493, 1994
8) Kaizer WA: False-positive results in dynamic MR mammography. Causes, frequency, and methods to avoid. Magn Reson Imaging Clin N Am 2: 539–555, 1994
9) Gilles R, Guinebretiere JM, Lucidarme O, et al: Nonpalpable breast tumors: Diagnosis with contrast enhanced subtraction dynamic MR imaging. Radiology 191: 625–631, 1994
10) Flicklinger FW, Allison JD, Sherry RM, et al: Differenciation of benign from malignant breast masses by time-intensity evaluation of contrast enhanced MRI. Magn Reson Imaging 11: 617–620, 1993
11) Stomper PC, Herman S, Klippenstein DL, et al: Suspect breast lesions: Findings at dynamic gadolinium-enhanced MR imaging correlation with mammographic and pathologic features. Radiology 197: 387–395, 1995
12) Heywang-Kobrunner SH：Contrast enhanced MRI of the breast, overview after 1250 patient examinations. Electromedica 2: 43–52, 1993
13) Liu PF, Debantin JF, Caduff RF, et al: Improved diagnostic accuracy in dynamic contrast enhanced MRI of the breast by combined quantitative and qualitative analysis. BJR 71: 501–509, 1998
14) Kuhl CK, Mielcareck P, Klaschik S, et al: Dynamic breast MR imaging: Are signal intensity time course data useful for differential diagnosis of enhancing lesions? Radiology 211: 101–110, 1999
15) 川島博子：脂肪抑制法併用dynamic MR imagingによる乳癌診断．日医放会誌　56：459–469，1996
16) Daniel BL, Yen YF, Glover GH, et al: Breast Disease: Dynamic spiral MR imaging. Radiology 209: 499–508, 1998
17) 白石昭彦，鈴木　賢，野津　聡，他：3D-ダイナミックMRIによる乳癌の造影パターンと拡がり診断－特に乳管内進展の程度との相関について－．日本医放会誌　59：122-130，1999
18) 吉野綾子：乳腺腫瘤の鑑別におけるecho-planer imagingを用いたdynamic susceptibilty contrast MRIの有用性について．日医放会誌　58：441–446，1998
19) Roebuck JR, Cecil KM, Schnall MD, et al: Human breast lesions: Characterization with proton MR spectroscopy. Radiology 209: 269–275, 1998