The University of Osaka
Institutional Knowledge Archive

Title	Luschka孔の脈絡叢より発生したChoroid plexus carcinomaの 1 例
Author(s)	小林, 薫; 石藏, 礼一; 安藤, 久美子 他
Citation	日本医学放射線学会雑誌. 2003, 63(6), p. 329-331
Version Type	VoR
URL	https://hdl.handle.net/11094/16832
rights	
Note	

The University of Osaka Institutional Knowledge Archive : OUKA

https://ir.library.osaka-u.ac.jp/

The University of Osaka

Luschka孔の脈絡叢より発生したChoroid plexus carcinomaの1例

小林　薫[1)]　石藏　礼一[2)]　安藤久美子[2)]　森川　努[2)]　中尾　宣夫[2)]

1)宝塚市立病院放射線科　2)兵庫医科大学放射線医学教室

Choroid Plexus Carcinoma of the Foramen Luschka: A case report

Kaoru Kobayashi[1)], Reiichi Ishikura[2)], Kumiko Ando[2)], Tsutomu Morikawa[2)], and Norio Nakao[2)]

Choroid plexus carcinoma (CPC) is a rare intracranial neoplasm that usually arises in the supra-tentorial region of infants. We report an adult case of CPC that arose in the foramen Luschka. A 61-year-old woman presented with a 10-year history of dysarthria. CT showed an iso- to slightly high density mass in the left foramen Luschka. The tumor appeared as a low- to iso-intensity area in T1-weighted MR images, and as an iso- to high-intensity area in T2-weighted images. The tumor showed homogeneous enhancement with the administration of contrast medium. Imaging findings were non-specific and the differential diagnosis was difficult.

Research Code No.: *503*

Key words: *Foramen Luschka, Choroid plexus carcinoma, MRI*

Received Dec. 16, 2002; revision accepted Apr. 26, 2003

1) Department of Radiology, Takarazuka Municipal Hospital
2) Department of Radiology, Hyogo College of Medicine

別刷請求先
〒665-0827　宝塚市小浜4-5-1
宝塚市立病院放射線科
小林　薫

はじめに

Choroid plexus tumor（以下CPT）は脳室の脈絡叢の上皮性細胞より発生する腫瘍である[1)-3)]．CPTにはChoroid plexus papilloma（以下CPP）とChoroid plexus carcinoma（以下CPC）があるが，今回われわれはLuschka孔の脈絡叢より発生したCPCの1例を経験したので報告する．

症　例

61歳，女性．主訴は構音障害．10年前より症状あるも徐々に症状が進行した．2000年3月当院内科受診し，MRIを施行，異常を指摘され脳神経外科に紹介となった．神経学的所見では著変を認めなかった．

画像所見

単純頭部CTでは延髄左側に脳実質と同等～やや高濃度の内部比較的均一な腫瘤を認めた．明らかな石灰化や嚢胞形成はみられなかった．頭部MRI（Fig. 1，2，3）：延髄左側の約1cm大の腫瘤は，T1強調像では脳実質と比較して等信号，T2強調像で比較的均一な淡い高信号であった．造影MRIでは辺縁明瞭で比較的均一に淡く造影効果を受けた．

手術所見

腫瘍は淡黄色でくも膜に覆われており，IX，X，XI脳神経が下方に走行，脳幹との癒着はなく，脈絡叢と連続していた．

病理組織学的所見（Fig. 4，5，6）

腫瘍はpapillary patternが主で，tubular pattern，solid patternも認められた．腫瘍細胞は構造異型がみられ，腺管のback to back pattern，間質への浸潤を呈し，悪性と考えられた．また，腫瘍細胞は，大小不同，多形性，核内空胞を認めたが，mitosisは目立たず，N/C比は低く，necrosisは

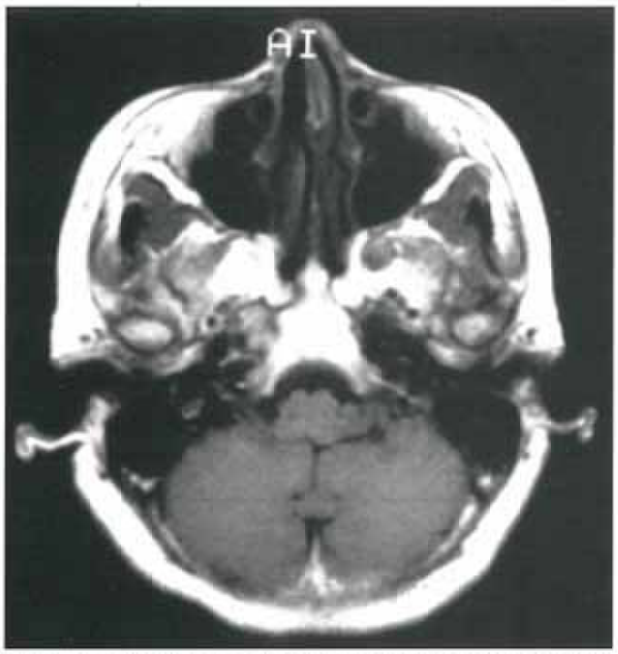

Fig. 1 MR axial T1-weighted image. The tumor is seen as a low- to iso-intensity area on T1-weighted MR imaging.

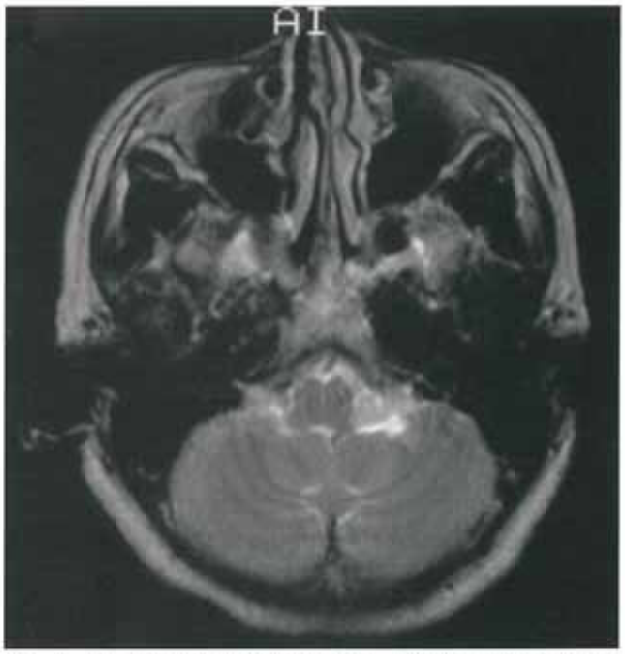

Fig. 2 MR axial T2-weighted image. The tumor appears as an iso- to high-intensity area on T2-weighted MR imaging.

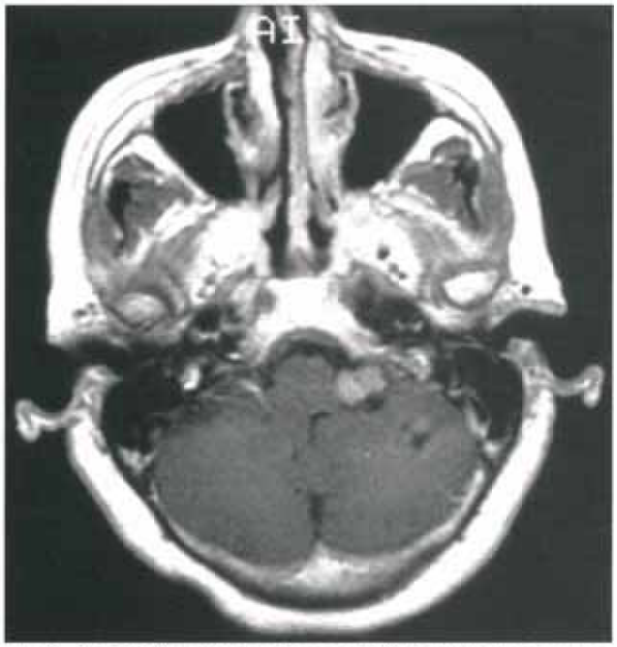

Fig. 3 Gd-DTPA contrast-enhanced axial T1-weighted image. The tumor shows homogeneous enhancement. Ventricular system is normal in size.

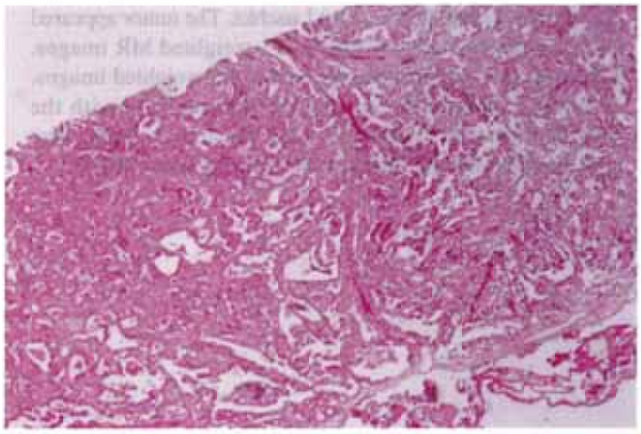

Fig. 4 Choroid plexus tumor, papillary pattern. (HE ×40)

殆どみられなかった．腫瘍細胞の異型性は中等度であると思われた．腫瘍細胞はtransthyretinによる特殊染色では陽性でありChoroid plexus由来であった．以上のことより，CPCと診断された．

考　察

CPTは全ての脳腫瘍の0.6％で，そのうちCPCは17～30％と非常に稀な腫瘍である[4]．過去の文献をまとめたGeertsらによると231例のCPCのうち195例が小児であり，本症例のような成人例は16例と報告は少ない[4]．また，本症例は，第4脳室外側孔発生の腫瘍であるが，この部位での過去の文献による報告はCPangleに含まれている．好発部位の殆どがテント上の側脳室発生であるが，本症例のように成人でCPangleに発生した報告はなかった[4]．CPCにおける画像所見の特徴はMRIではT1強調像で灰白質と等信号，T1強調

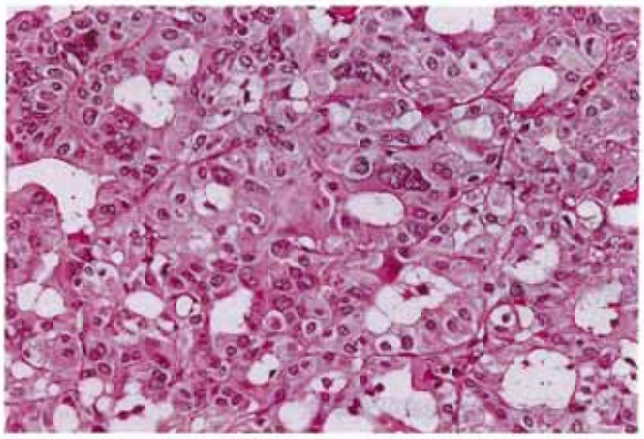

Fig. 5　Choroid plexus tumor, tubular pattern, back-to-back and cellular atypia are shown. There is a small mitotic figure. (HE ×200)

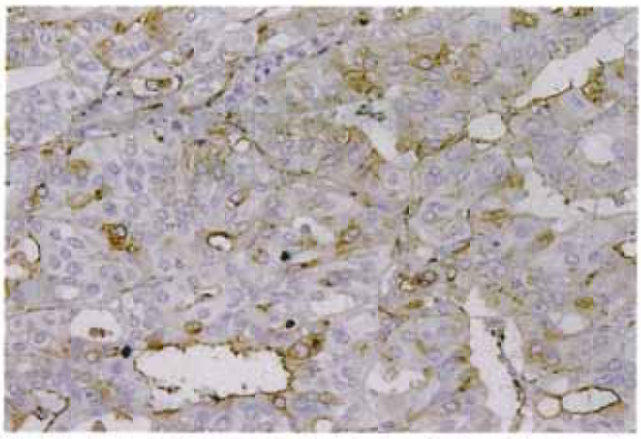

Fig. 6　Immunohistochemical staining of choroid plexus tumor. The cytoplasm of tumor cells is positive for transthyretin (DAKO). (×200)

像で等からやや高信号で石灰化，嚢胞，壊死を伴うことがしばしばあり，それらのために腫瘤は不均一となる．また，実質への浸潤もみられ，周囲に浮腫性変化をみることが多く，水頭症も高頻度にみられる[1,5]．CPPは比較的均一で辺縁も明瞭であり，典型的な症例ではCPPとCPCの鑑別は一般的には可能である．しかし本症例は，画像の不均一性を呈するとされる嚢胞，壊死，浮腫などが殆どなく，信号も比較的均一であった．このように信号が非特異的所見を呈する場合，画像からの鑑別は困難であると考えられた．病理学的にもはっきりとした鑑別の基準はなく，atypical typeなどいわゆる良性と悪性の中間的な診断名もある．本症例においてもmitosisやnecrosisが少なく，N/C比が低いなどcarcinomaとしてやや不足の所見がみられた．画像はそれらの病理学的所見を反映しているものと推察された．他の鑑別診断としては，神経鞘腫，髄膜腫，転移性脳腫瘍など挙げられるが，画像から術前に診断するのは困難である．

謝　辞

本症例の病理所見について詳細な御検討，御指導ならびに御助言いただきました宝塚市立病院中央検査室(病理学)流田智史先生に深く感謝いたします．

文　献

1) Coates TL, Hinshaw DB Jr, Peckman N, et al: Pediatric Choroid Plexus Neoplasms: MR, CT, and Pathologic Correlation. Radiology 173: 81–88, 1989
2) Inamura T, Nishio S, Miyagi Y, et al: Primary choroid plexus carcinoma producing CA19-9. Clin Neuropathol. 19: 268–272, 2000
3) Vazquetz E, Ball WS Jr, Prenger EC, et al: MRI of Fourth Ventricular Choroid Plexus Neoplasms in Childhood. Pediatrc Neurosurg. 17: 48–52, 1991
4) Geerts Y, Gabreels F, Lippens R, et al: Choroid Plexus Carcinoma: A Report of Two Cases and Review of the Literature Neuropediatrics. 27: 143–148, 1996
5) Taylor MB, Jackson RW, Hughes DG, et al: MRI in the diagnosis and management of CPC in children. Pediatr Radiol. 31: 624–630, 2001