The University of Osaka
Institutional Knowledge Archive

Title	副腎のCT像並びに副腎疾患の映像診断
Author(s)	馬場, 博己
Citation	日本医学放射線学会雑誌. 1982, 42(10), p. 938-960
Version Type	VoR
URL	https://hdl.handle.net/11094/16839
rights	
Note	

The University of Osaka Institutional Knowledge Archive : OUKA

https://ir.library.osaka-u.ac.jp/

The University of Osaka

副腎の CT 像並びに副腎疾患の映像診断

九州大学医学部放射線科学教室（主任：松浦啓一教授）
馬　場　博　己

（昭和57年4月30日受付）
（昭和57年6月24日最終原稿受付）

CT of the Normal Adrenal Glands and Image Diagnosis of the Adrenal Diseases

Hiromi Baba
Department of Radiology, School of Medicine, Kyushu University
(Director: Prof. Keiichi Matsuura, M.D.)

Research Code No.: *523*
Key Words: *Adrenal gland, Computed tomography, Ultrasonography, Scintigraphy, Angiography*

The appearances of the adrenal glands of 200 normal subjects were evaluated using computed tomography. Comparative assessments were also made of adrenal diseases in 44 patients with using CT, ultrasound, adrenal scintigraphy and angiography.

Following are the results which were obtained:

1) Using an AS&E450 CT scanner, the thicknesses of the right and left adrenal glands were 3.5±0.9 mm and 4.6±0.9 mm, respectively. Using a Toshiba TCT 60A unit, the thicknesses were 4.2±0.8 mm and 5.0±0.9 mm, respectively. Abnormalities can be suspected with thicknesses greater than 5.5 mm and 6.5 mm on the right and left sides, using the AS&E unit, and greater than 6 mm and 7 mm on the right and left using the TCT apparatus.

2) 100% (5/5) of the adenomas in Cushing's Syndrome were detected by CT, scintigraphy and venography; and 60% (3/5) of them, by ultrasonography. All (4/4) adrenal hyperplasias were diagnosed by scintigraphy; and 75% (3/4) of them by CT. The differential diagnosis of adenomas and hyperplasia in Cushing's Syndrome can be accomplished using scintigraphy and CT.

3) The rates for diagnosing adenomas and hyperplasia in primary aldosteronism were 91% (10/11) using CT and venography; 82% (9/11) using scintigraphy; and 20% (2/10) using ultrasonography. Small masses in the adrenal glands difficult to detect, especially in the left adrenal, using ultrasonography.

4) All (4/4) phenochromocytomas were detected using either CT, ultrasonography or arteriography. However, considering their occasional ectopic origins and multiplicity, CT is regarded the examination of choice for such lesions.

5) All 3 of the adrenal tumors in children were detected equally well by CT, ultrasonography and arteriography. Arteriography was especially valuable in determining their precise origins.

6) All 3 nonfunctioning tumors were equally well detected by CT, ultrasonography and arteriography; however, CT and ultrasonography are regarded of special value in clinical follow up examinations.

7) Metastatic adrenal tumors were detected at a rate of 92% (23/25) using CT. Arteriography was

performed in only 2 of these cases, but the tumors were detected in both of them by this means.

8) The overall diagnostic rates for the 62 adrenal abnormalities in the 44 patients were 92% (57/62) for CT; 59% (19/32) for ultrasonography; and 93% (28/30) for scintigraphy; 97% (31/32) for angiography. These results indicate that CT is the examination of choice for most patients with suspected adrenal abnormalities. Normal sizes for the adrenal gland should be established for each CT apparatus used for this purpose.

緒　言

副腎疾患，とくに副腎の腫瘤性病変の診断は，血管造影の普及と副腎シンチグラフィの進歩に伴って著明に向上した．最近ではコンピュータ断層撮影（以下 CT と略す）と超音波検査（以下 US と略す）の飛躍的進歩により検査法にも変遷が生じている．副腎の微細病変を検出するためには，日本人の正常副腎の検討が必要である．CT による正常副腎の検討は欧米ではいくつかの報告があるが[1)~3)]，本邦では未だみない．そこで，著者は CT による正常副腎の検出率，位置，形および大きさについて検討し，さらに副腎の腫瘤性病変に関しては，CT，US，副腎シンチグラフィおよび血管造影による検出能を比較検討したので，文献的考察を加えて報告する．

対　象

CT で検討した正常副腎の対象は，昭和55年10月1日より昭和56年5月31日までに CT を行い，臨床的に副腎疾患のないと思われた腎疾患，膵疾患である．内訳は男性120例，女性80例の合計200例で，その年齢は15歳から74歳で，平均年齢は52歳であった．

副腎疾患の対象は昭和54年4月1日より昭和56年8月31日までに副腎の病変が疑われ，臨床的にあるいは手術，剖検で最終診断の得られた44例である．剖検対象例は CT 施行後1カ月以内に剖検の行われたものである．内訳は男性19例，女性25例で，その年齢は1歳から70歳で，平均年齢は42歳であった．疾患の内訳を Table 1 に示す．

Table 1 Investigated adrenal abnormalities

Cushing syndrome		9
adenoma	5	
hyperplasia	4	
Primary aldosteronism		11
adenoma	10	
hyperplasia	1	
Pheochromocytoma		4
Neuroblastoma		2
Ganglioneuroblastoma		1
Cortical adenoma		1
Cryptococcosis		1
Rhabdomyosarcoma		1
Metastasis		14
Total		44cases

方法および装置

CT の機種は Pfeiser 社製 AS&E 450と東芝製 TCT 60A を使用した．前者は matrix は256×256，スキャン時間は5秒で，スライス厚は1cm，スライス間隔は1cm で行った．後者はmatirx 320×320で，スキャン時間は4.5秒，スライス厚は1.2cm 又は1cm，スライス間隔は1.2cm 又は1cm で行った．微細病変を疑う場合は必要に応じて，スライス厚を8mm，5mm，2mm として CT を行った．

正常副腎の検討はスライス厚1cm の CT 画像を用いた．検討部位は各々の副腎が最大面積として描出されているレベルである．副腎の位置に関しては，胸骨下縁から両側副腎までの距離を測定した．腎との位置関係は Fig. 1 に示すように腎の描出されているレベルと対比して検討した．椎体に対しての位置関係は Fig. 2 に示すように右副腎は下大静脈と接している部を，左副腎は中心部を椎体の前縁，側縁からの距離として測定した．副腎の大きさの測定はフィルム画像上の大きさをノギスで測定した．計測部位は Fig. 3 に示す部で，幅（前後径），厚さ（左右径）の測定を行った．画像の表示条件は AS & E ではウインドウ値は30，ウインドウ幅400，TCT ではウインドウ値50，ウインドウ幅400で2機種の測定値は別々に検討した．

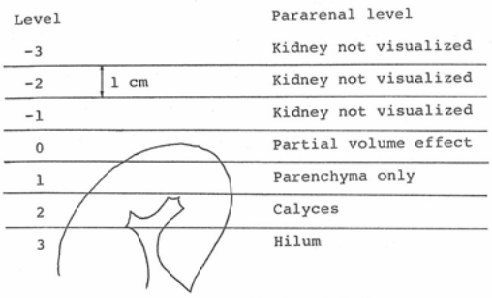

Pararenal levels can be distinguished on transaxial CT sections.

Fig. 1　The renal ruler

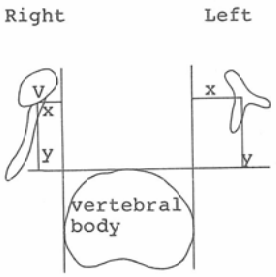

Diagram showing the method of the transaxial position of the adrenal glands relative to the vertebral body.

V: vena cava inferior.

Fig. 2

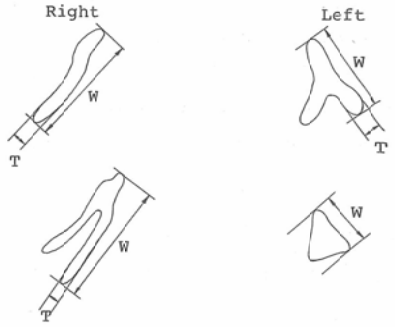

W=width　T=thickness

Methods of measuring width and thickness of the adrenal glands.

Thickness was not measured in triangular-shaped glands.

Fig. 3

US の機種はコンタクトコンパウンドスキャナ Searle Pho/Sonic SM とリニア電子スキャナ Toshiba SAL 20A を使用した．スキャン方法は右副腎では左側臥位で肋間を，背臥位で右上腹部の横断と縦断，および肋骨弓下のスキャンを行った．左副腎は右側臥位で左腎上極と大動脈を含む面でスキャンを行った．両側副腎とも腹臥位での背部の縦断スキャンを追加して検査を行った．

副腎シンチグラフィは前処置としてルゴール液を3日前より投与して甲状腺ブロックを行い，^{131}I-Adsterol (6β-iodomethyl-19-nor-cholest-5(10)-en-3β-ol) 500μCi (18.5MBq) を投与して7日後にスキャンした．検出器は Searle 社 LFOV (高エネルギー用コリメータ装着) を用いた．シンチグラム撮像は Preset count, 100 Kcount で後面像を得て，データ処理には島津製 Scintipac 1200 を用いた．抑制シンチグラフィは注射3日前より1日4mg のデキサメサゾンを10日間投与し，注射後7日目に同様のスキャンを施行した．

血管造影は Seldinger 法で大腿静脈より副腎静脈造影を行った．造影剤は76% Meglumine & Sodium Amidotrizoate 3～5ml を手圧注入で用い，注入と同時に毎秒2枚を3秒間連続撮影した．必要に応じて腹部大動脈造影，選択的副腎動脈造影を追加した．大動脈造影では76% Meglumine & Sodium Amidotrizoate 50ml を3秒間で注入し，副腎動脈造影では60% Meglumine & Sodium Amidotrizoate 3～5ml を手圧注入し，注入と同時に毎秒3枚を2秒間，毎秒1枚を3秒間，2秒に1枚を12秒間の計15枚の連続撮影を行った．褐色細胞腫では主に大動脈造影のみを行った．

結　果

1. 正常副腎

右副腎は200例中196例 (98%)に，左副腎は199例 (99.5%) に検出することができた．検出できなかったのはいずれも非常にやせた患者であっ

Table 2　Position of the adrenal glands

side / *mm	right	left
40	1	1
50	11	8
60	28	13
70	40	25
80	43	36
90	39	43
100	25	37
110	9	26
120		10
total	196cases	199cases

*distance from the lowest tip of the sternum.

Table 3　Position of the adrenal glands

side / level	right	left
−3	1	
−2	75	
−1	98	13
0	22	75
1		78
2		30
3		3
total	196cases	199cases

The renal ruler applied.
Pararenal levels can be distinguished on transaxial CT sections.

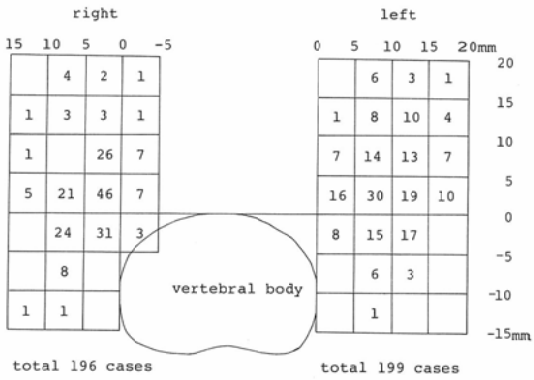

Diagram showing the transaxial position of the adrenal glands, relative to the vertebral body.

Fig. 4　Position of the adrenal glands

Table 4　Shapes of the adrenal glands

side / shape	right	left
inverted Y	14%	86%
rod shape	84%	5%
V shape or Inverted V	2%	7%
triangular		2%

た．副腎の位置は胸骨下縁より4cm から12cm 足方にあり，症例の90%に右副腎は左副腎より頭側位にあった（Table 2）．腎との位置関係を Fig. 1 に従って計測して，Table 3 に示す．すなわち右副腎は右腎の頭側，肝右葉と横隔膜の間に存在したのが196例中174例（89%）で，腎上極の前方に位置したものは少なく196例中22例（11%）であった．左副腎は逆に，199例中186例（94%）は左腎上極の前方に位置し，腎の頭側に位置していたものは199例中13例（6%）であった．椎体と副腎の位置関係は Fig. 4 に示すように左副腎は右側に比較すると前外側に位置していた．副腎の形は Table 4 に示すように右側ではこん棒状を呈するものが84%と多く，他は逆Y字状（14%），逆V字状（2%）に描出されていた．これに反し，左副腎は逆Y字状を呈するものが86%と多く，他にはV字状（7%），こん棒状（5%），三角形（2%）を呈していた（Fig. 5, 6）．

副腎の大きさを Fig. 3 に示した方法で測定し，Table 5 に示す．AS & E での98例の右副腎の幅は26.5±5.6mm，厚さは3.5±0.9mm であった．100例の左副腎の幅は21.6±4.1mm で，97例の厚さは4.6±0.8mm であった．一方，TCT での98例の右副腎の幅は29.0±6.0mm，厚さは4.2±0.9mm，99例の左副腎の幅は，26.9±5.4mm，97例の厚さは5.0±0.9mm であった．副腎の厚さが平均値+2σ 以上を呈したものは9副腎（2%）であった．右側腎は厚さが薄く，幅は大きく，一方，左副腎は幅が小さく，厚さは厚い傾向にあった．また，TCT における測定値は AS & E におけるそれよりも大きく，両機種間に有意な差を認

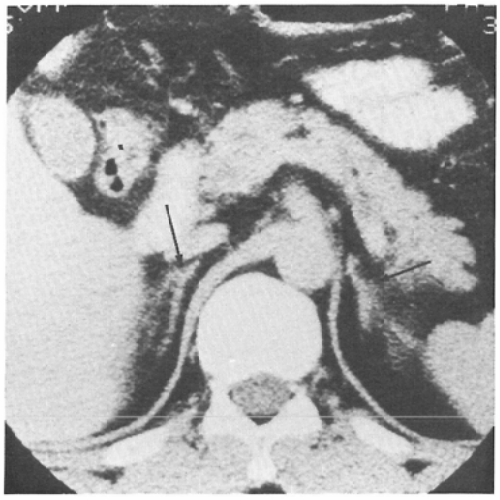

Fig. 5　CT of normal adrenal glands (arrows). Inverted Y shaped right adrenal gland. Rod shaped left adrenal gland.

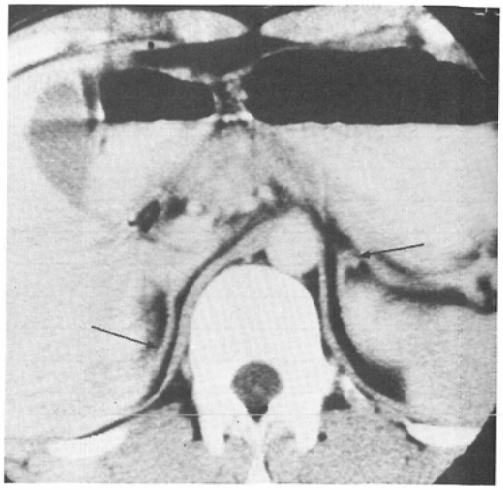

Fig. 6　CT of normal adrenal glands (arrows). Rod shaped right adrenal gland. Inverted Y shaped left adrenal gland.

Table 5　Size of the adrenal glands

side (mm) / scanner	Rt.		Lt.	
	width	thickness	width	thickness
AS & E (cases)	26.5 ±5.6 (98)	3.5 ±0.9 (98)	21.6 ±4.1 (100)	4.6 ±0.8 (97)
TCT (cases)	29.0 ±6.0 (98)	4.2 ±0.9 (98)	26.9 ±5.4 (99)	5.0 ±0.9 (97)

めた ($p<0.005$).

2.　異常副腎

副腎に腫瘤性病変を有した44例62病変について検討した．このうち CT で異常を検出できたものは57病変（92%）であった．US では27例32病変中19病変（59%）を異常として検出できた．副腎シンチグラフィは25例に行い，30病変中28病変（93%）に異常を指摘した．血管造影は静脈造影16例，動脈造影10例，静脈造影と動脈造影２例の計28例に行い，32病変中31病変（97%）を異常として検出できた．以下，各疾患別の結果について述べる．

A　クッシング症候群 (Table 6)

手術で確診された腺腫５例と臨床的に診断した

Table 6　Summary of patients with cushing syndrome

Case number	Age	Sex	CT		US		RI		Venography		Final diagnosis	Maximum size (mm)
			Rt	Lt	Rt	Lt	Rt	Lt	Rt	Lt		
1	30	F	+	−	+	−	IU	NV	+	−	adenoma (rt)	32
2	42	F	−	+	−	+	NV	IU	−	+	adenoma (lt)	32
3	31	F	−	+	−	+	NV	IU		+	adenoma (lt)	30
4	45	F	−	+	−	−	NV	IU	−	+	adenoma (lt)	18
5	39	F	−	+	−	−	NV	IU	−	+	adenoma (lt)	30
6	44	F	+	−	−	−	IU	IU			※hyperplasia	
7	32	F	+	+	+	−	IU	IU			※hyperplasia	
8	19	F	+	+			IU	IU			※hyperplasia	
9	53	M	+	+			IU	IU			※hyperplasia	

IU : increased uptake.　NV : nonvisualization.　*clinical diagnosis.　+ : masses.　− : no mass.

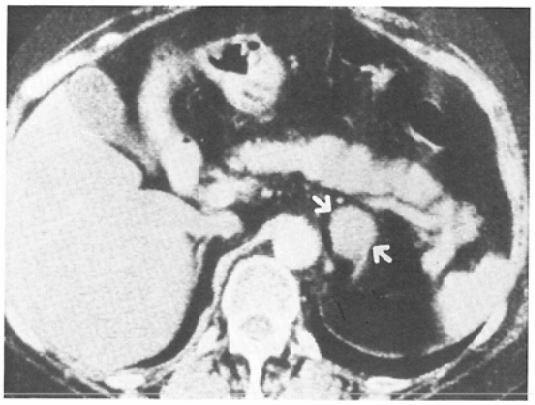

A : CT shows a 3cm round mass in the left adrenal gland (arrows). Surgical resection disclosed a cortical adenoma.

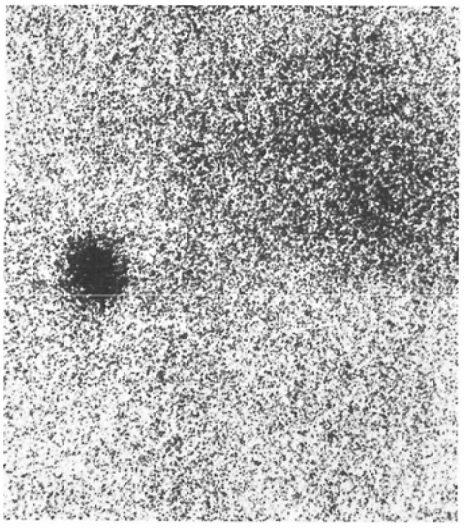

B : Adrenal scintigram. Increased activity is demonstrated on the left, while no uptake is seen on the right.

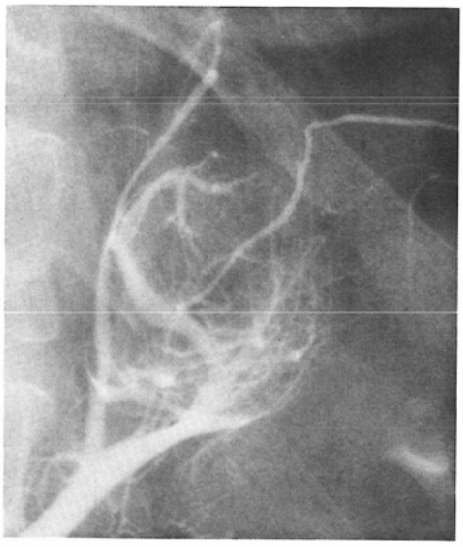

C : Left adrenal venogram shows displacement of adrenal veins around an adenoma.

Fig. 7 Case 5. A 39 year-old female with Cushing's syndrome.

下垂体腺腫を有する過形成4例であった．摘出標本における腺腫の大きさは最大径18mm から32 mm であった．腺腫5例では CT はいずれも副腎の腫瘤を検出し得た．対側の副腎の厚さは，AS & E では右側で平均2mm (1.8mm, 2.2mm)，左側で3.1mm, TCT では右副腎が平均3.1mm (3 mm, 3.2mm) と正常副腎の平均値より小さくなっていた．US では5例中3例に腫瘤の存在を指摘したが，2例は肥満のため異常を指摘することはできなかった．副腎シンチグラフィでは全例に病変側は高い RI 集積を認め，対側の副腎は描出されず，容易に患側を指摘できた．副腎静脈造影では全例，副腎静脈の末梢枝が圧排，伸展された走行を呈しており腫瘤の検出ができた (Fig. 7)．

過形成の4例では CT 上副腎はいずれも正常の形を呈していた．副腎の厚さは TCT で検査し

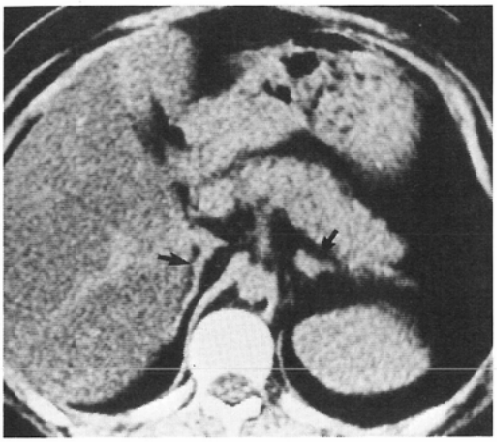

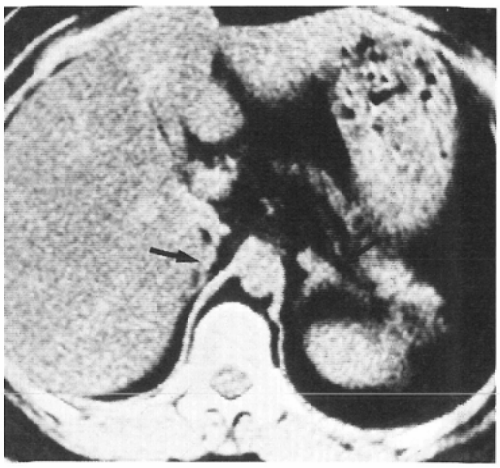

A and B : CT shows bilateral adrenal enlargement (arrows), more so on the left.

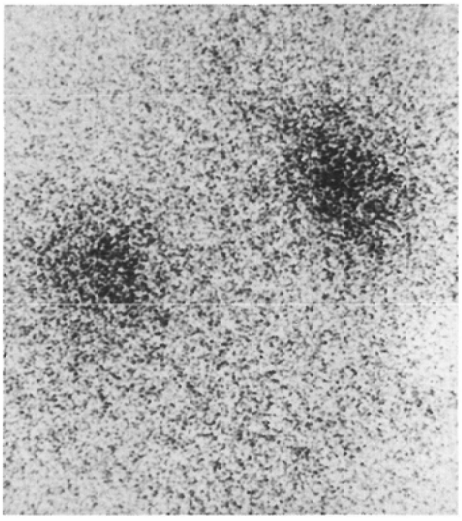

C : Adrenal scintigram showing symmetrical increase in uptake bilaterally.

Fig. 8　Case 8.　A 19 year-old female with Cushing's syndrome.

た3症例では右副腎で平均6.5mm (6.3mm～6.8 mm)，左副腎で平均8.9mm (6.8mm～10.1mm)，AS & E の症例は右副腎で5.7mm，左副腎で6.8 mm であった．正常副腎の厚さの平均値＋2σ 以上を腫大像とすると，3例は両側副腎の腫大，1例は右副腎の腫大があり，左副腎が正常上限の大きさであった．US は2例に行い，1例に右側副腎のみの腫大を指摘できた．副腎シンチグラフィでは4例とも両側副腎への RI 集積が高く過形成の診断を得た (Fig. 8)．副腎静脈造影は4例とも行っていない．

B　原発性アルドステロン症 (Table 7)

原発性アルドステロン症を来したものは腺腫10例と過形成の1例であった．いずれも手術で確診できたが，過形成の1例は左副腎のみの摘出を行った．摘出標本における腺腫の大きさは最大径10 mm から20mm までで，過形成は8×11×12mm の結節性過形成であった．CT では腺腫の10例中

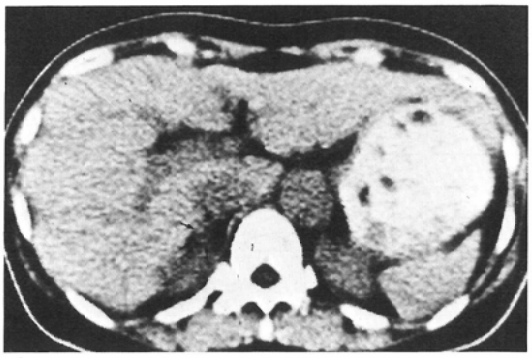

A : CT shows a right adrenal mass (arrows). Surgical resection disclosed a cortical adenoma.

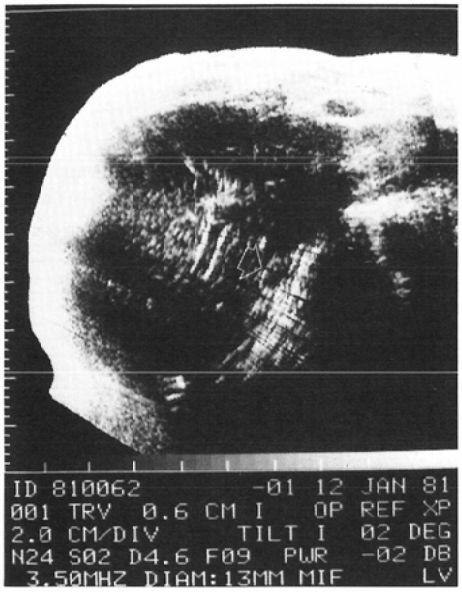

B : Anterior transverse scan showing a right adrenal mass (open arrow).

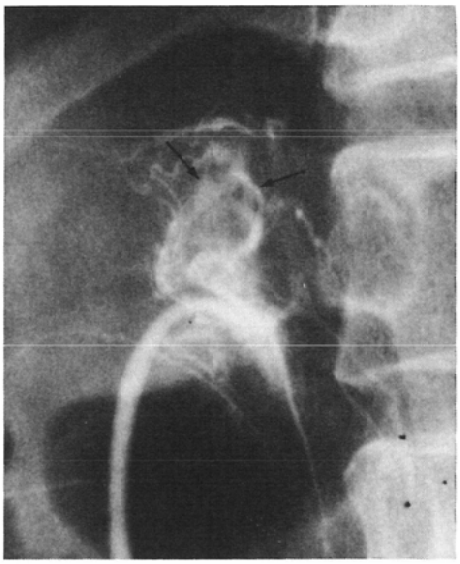

C : Right adrenal venogram demonstrates displaced adrenal veins around an adenoma (arrows).

Fig. 9 Case 11. A 49 year-old female with primary aldosteronism.

全例に腫瘤を検出できた．US は9例に行い2例のみ腫瘤を検出できた．これらはいずれも右副腎の腫瘤であり，このうちの1例は径10mm の腺腫であった．副腎シンチグラフィでは10例中8例に RI 集積の左右差を認め患側を指摘できたが，径10mm と径15mm の腺腫2例では RI 集積に左右差がなく病変側を指摘できなかった．径15mm の腺腫に対しては抑制シンチグラフィも行ったが，患側を指摘できなかった．副腎静脈造影では全例に静脈末梢枝の圧排，伸展の所見があり腫瘤の検出ができた (Fig. 9, 10).

過形成の1例は副腎シンチグラフィのみが両側副腎の RI 集積が高く過形成と診断したが，CT, US とも両側副腎に異常を認めなかった．静脈造影では右側の造影に失敗しているが，左副腎に腫瘤を検出したため左副腎の腺腫と診断した．

C 副腎髄質腫瘍 (Table 8)

褐色細胞腫4例，神経芽細胞腫2例，神経節芽

Table 7　Summary of patients with primary aldosteronism

Case number	Age	Sex	CT		US		RI		Venography		Final diagnosis	Maximum size (mm)
			Rt	Lt	RT	Lt	Rt	Lt	Rt	Lt		
10	28	F	−	+	−	−	−	IU	−	+	adenoma (lt)	18
11	49	F	+	−	+	−	−	−	+	−	adenoma (rt)	10
12	35	F	−	+	−	−	−	IU	−	+	adenoma (lt)	20
13	28	F	−	+	−	−	−	−	−	+	adenoma (lt)	15
14	51	F	+	−	+	−	IU	−	+	−	adenoma (rt)	12
15	33	F	+	−			IU	−	+	−	adenoma (rt)	12
16	55	F	−	+	−	−	−	IU		+	adenoma (lt)	20
17	57	M	−	+	−	−	−	IU	−	+	adenoma (lt)	20
18	33	F	−	+	−	−	−	IU	−	+	adenoma (lt)	20
19	35	F	−	+	−	−	−	IU	−	+	adenoma (lt)	16
20	26	F	−	−	−	−	IU	IU		+	hyperplasia	12 (lt)

IU : increased uptake.　+ : masses.　− : no mass.

Table 8　Summary of patients with adrenal medullary tumors

Case number	Age	Sex	CT		US		RI		Arteriogram		Final diagnosis	Maximum size (mm)
			Rt	Lt	Rt	Lt	Rt	Lt	Rt	Lt		
21	32	M	+	−	+	−			+	−	PC (rt)	50
22	33	M	+	−	+	−			+	−	PC (rt)	65
23	46	F	−	+	−	+	−	DU	−	+	PC (lt)	60
24	25	F	+	−	+	−			+	−	PC (rt)	40
25	1	M	+	−	+	−	DU	−	+	−	NB (rt)	150
26	5	M	+	−	+	−			+	−	GNB (rt)	70
27	2	F	−	+	−	+			−	+	NB (lt)	110

DU : decreased uptake.　PC : pheochromocytoma.　NB : neuroblastoma.　GNB : ganglioneuroblastoma.
+ : masses.　− : no mass.

Table 9　Summary of patients with nonfunctioning adrenal tumors

Case number	Age	Sex	CT		US		RI		Angio.		Final diagnosis	Maximum size (mm)
			Rt	Lt	Rt	Lt	Rt	Lt	Rt	Lt		
28	54	F	−	+	−	+	−	NV	−	+	cortical adenoma (lt)	80
29	40	M	+	+	+	+	NV	NV	+	+	cryptoc-occosis (bil)	27* (lt)
30	49	M	+	+	+	+	NV	NV	+	+	rhabdomyo-sarcoma (bil)	50* (lt)

NV : nonvisualization.　bil : bilateral.　*only left side tumor was removed.　+ : masses.　− : no mass.

細胞腫1例の計7例でいずれも手術で確診された．摘出標本での褐色細胞腫の最大径は40mmから65mmで，神経芽細胞腫では110mmと150mm，神経節芽細胞腫では70mmの最大径であった．

CT，US，動脈造影では全例腫瘤を検出できた(Fig. 11)．副腎シンチグラフィは褐色細胞腫1例，神経芽細胞腫1例の計2例に行っているが，2例とも患側部のRI集積の低下を指摘した．褐

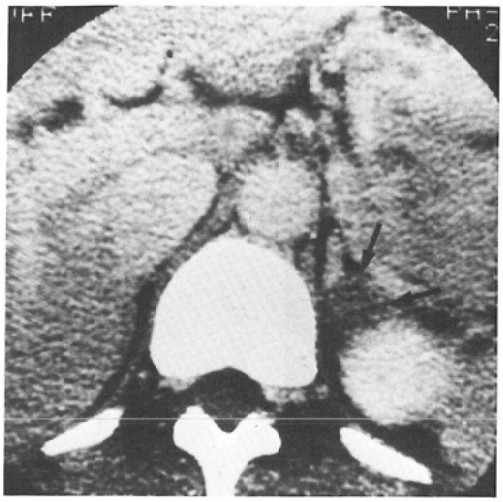

A : CT shows a 15mm round mass in the left adrenal gland (arrows). Surgical resection revealed a cortical adenoma.

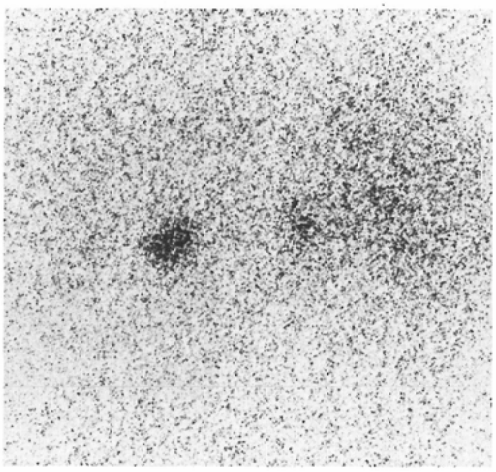

B : Adrenal scintigram reveals increased uptake on the left.

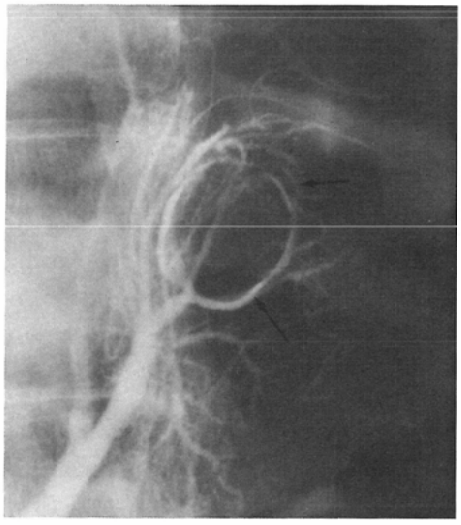

C : Left adrenal venogram shows displacement of adrenal veins around an adenoma (arrows).

Fig. 10 Case 19. A 35 year-old female with primary aldosteronism.

色細胞腫の4例では，CT，US で副腎由来との診断はついたが，神経芽細胞腫と神経節芽細胞腫の3例では腫瘍が大きかったため，肝由来あるいは腎由来の腫瘍との鑑別は困難であった．動脈造影では腫瘤は副腎動脈より栄養されており，副腎部の腫瘍の診断がついた (Fig. 12).

D 非機能性副腎腫瘤 (Table 9)

手術で確診された皮質腺腫，クリプトコッカス症，横紋筋肉腫の各1例であった．摘出標本の大きさは皮質腺腫で80mm，クリプトコッカス症は左副腎で27mm，横紋筋肉腫は左副腎で50mm の最大径を有していた． CT，US，血管造影ではい

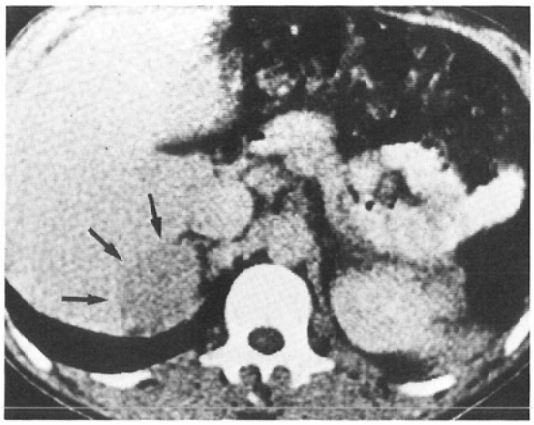

A : CT shows a right adrenal tumar (arrows).

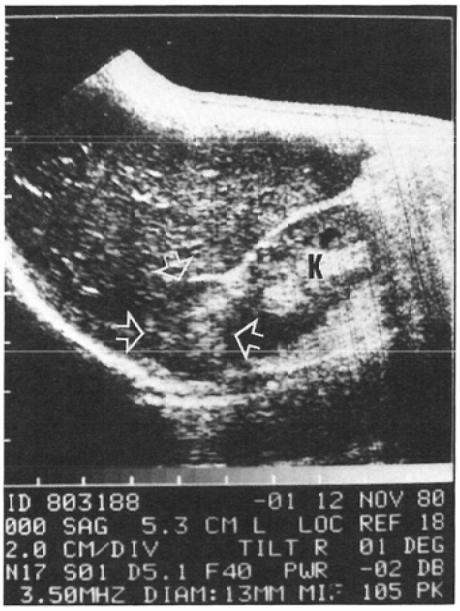

B : Anterior sagittal scan shows a solid mass above the right kidney (K).

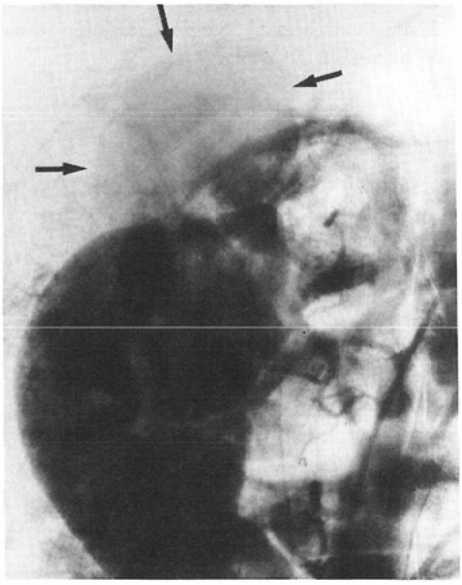

C : Venous phase of aortography showing a faint tumor stain above the right kidney.

Fig. 11　Case 21. A 32 year-old male with pheochromocytoma.

ずれも腫瘤を検出できた．副腎シンチグラフィでは患側副腎に RI 集積がみられず全例異常を指摘できた (Fig. 13).

E　転移性副腎腫瘍 (Table 10)

手術で確診された2例と剖検で確診された12例の計14例25病変である．CT では23病変 (92%) を異常として検出できている．Table 11 は転移のみられた副腎の CT 上の厚さの測定値である．10mm 未満の副腎はいずれも顕微鏡的に転移の診断がついた．顕微鏡的に診断のついた左右各1個の副腎では，CT 上形および大きさに異常を認めなかった．動脈造影は2例に行っているが，腎癌に対する腎動脈造影で1例は両側副腎に，1例は右副腎に転移を認めたものである (Fig. 14).

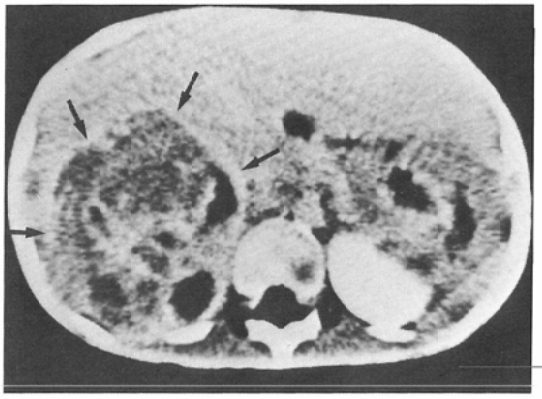

A : CT demonstrates an abdominal mass (arrows) which is barely differentiated from the hepatic tumor.

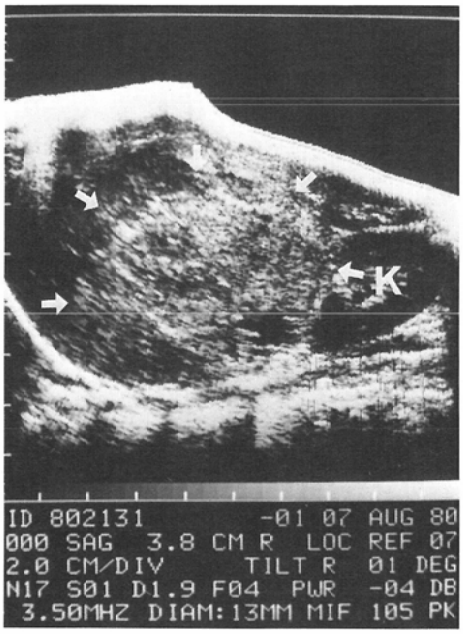

B : Anterior sagittal scan shows the mass (arrows) above the right kidney (K), mimicking a hepatic tumor.

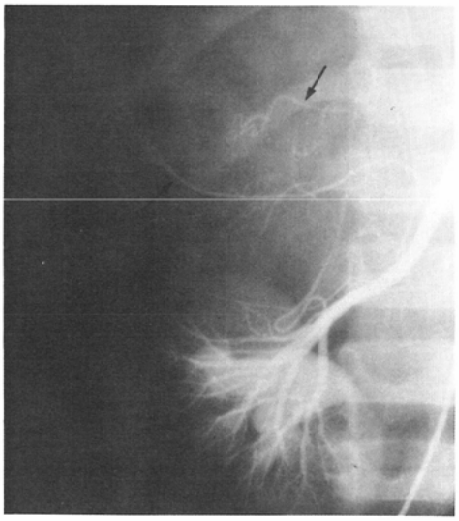

C : Renal arteriogram shows inferior displacement of the renal artery. The inferior adrenal and capsular arteries are dilated and stretched (arrows). Fine neovascularity is also noted above the kidney.

Fig. 12 Case 26. A 5 year-old male with a ganglioneuroblastoma invading the right lobe of the liver.

考　察

a　正常副腎

副腎は小さな臓器ではあるが，周囲が脂肪組織に富むため，CT による正常副腎の検出率は悪くない[1)~3)]．しかし，脂肪の少ないやせた人ではCT で副腎を同定できないことが多い．同様に胸水，腹水の存在も副腎検出を困難とさせる．左副腎は腎上極の前方，膵尾部の内後方にあるため，

A : CT disclosed bilateral adrenal masses (arrows).

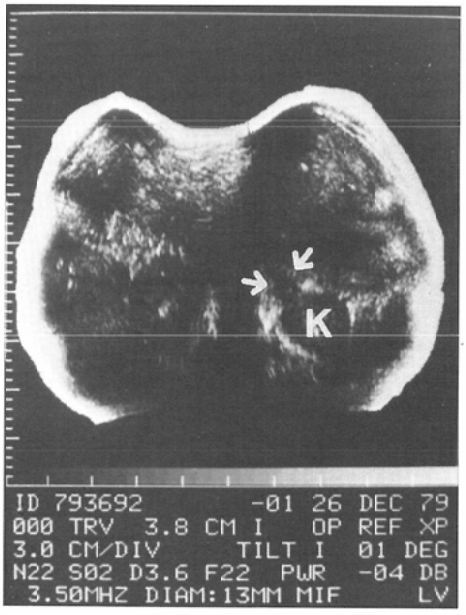

B : Transverse scan demonstrates an adrenal mass (arrows) in the anterior aspect of the left kidney (K).

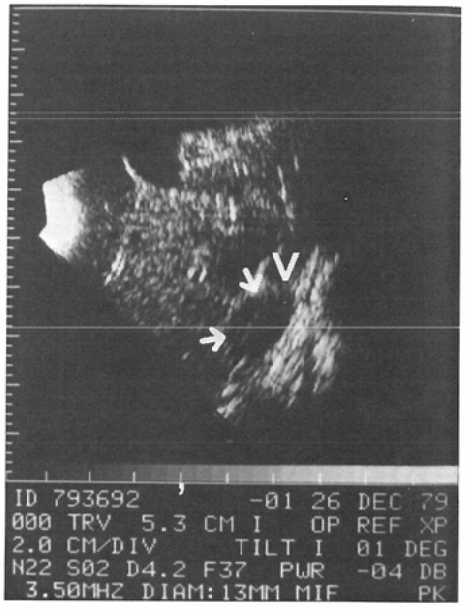

C : Another transverse scan shows a mass (arrows) on the right near the posterior aspect of the inferior vena cava (V).

Fig. 13 Case 29. A 40 year-old male with cryptococcosis.

上方は脾動静脈と下方では腎動静脈と鑑別が困難なことがある．この場合，上下の CT 像を比較すると副腎と血管系との区別がつくことが多い．さらに経静脈的に尿路系造影剤を投与することにより，とくに bolus で投与すると血管系との鑑別が容易になることがある[4]．副腎検出を困難とさせる他の原因としては患者の呼吸および腸管の動きによる artifact であるが，スキャン時間の短い CT 装置の使用および鎮痙剤の投与により大部分は除去できる．スキャン時間18秒の CT 装置による正常副腎の検出率は78%[1]，90%[5]との報告があるが，スキャン時間2秒の CT 装置では右副腎は99%，左副腎は全例検出されている[3]．著者の結果では，4.5〜5秒スキャンで右副腎は98

Table 10 Summary of patients with metastatic tumors of the adrenal glands

Case number	Age	Sex	CT		Angio.		Final diagnosis	Diagnosis	Methods of diagnosis
			Rt	Lt	Rt	Lt			
31	60	M	+	+			bil. meta.	Ca. kidney	autopsy
32	61	M	+	−			rt. micrometa.	Ca. colon	autopsy
33	58	M	+	+			bil. meta.	Ca. kidney	autopsy
34	45	M	−	−			lt. micrometa.	Ca. stomach	autopsy
35	70	M	+	+	+	+	bil. meta.	Ca. kidney	surgery
36	43	M	+	+			bil. meta.	Ca. lung	autopsy
37	63	F	+	+			bil. meta.	Ca. lung	autopsy
38	57	M	+	+			bil. meta.	seminoma	autopsy
39	54	M	+	−	+	−	rt. meta.	Ca. kidney	surgery
40	69	M	+	+			bil. meta.	Ca. rectum	autopsy
41	66	M	+	+			bil. meta.	leukemia	autopsy
42	36	F	−	+			bil. micrometa.	Ca. stomach	autopsy
43	50	M	+	+			bil. micrometa.	lymphoma	autopsy
44	46	F	+	+			bil. meta.	Ca. stomach	autopsy

bil : bilateral. meta : metastasis. micrometa : microscopic metastasis. Ca : carcinoma.
+ : masses. − : no mass.

Table 11 Metastases to adrenal glands

side / *mm	right	left
3	1	
4		1
5		
6	1	
7	1	1
8	1	
9		2
10 or more over	9	8
total	13 lesions	12 lesions

*Thickness of the metastatically involved adrenal glands on CT.

%，左副腎は99.5%に検出されており，2秒スキャンによる結果はやや良くなっている．これらの結果より5秒以下のスキャン時間であれば，ほとんどの症例で正常副腎は描出されると思われる．

CT 上の副腎の形態の違いは，スキャン厚が1cm と限られており副腎全体が一括してスキャンされないため，一部しか描出されないこと，また副腎と他臓器との分離が不完全な場合，部分的な形としてしか把握されないためと思われる．さらに個々により副腎の軸の傾き，形態の相違が原因していると思われる．Wilms[3] らは CT 像を剖検例と比較検討し，種々の形の副腎とそれに対応する CT 像を報告している．

副腎の大きさは，日本人の剖検例の検討では幅は男で右53.0mm，左56.8mm，女で右53.7mm，左55.7mm，厚さは男で右4.4mm，左5.5mm，女で右4.5mm，左5.2mm と報告されている[6]．CT 上の測定値と比較すると幅は約2倍の大きさで厚さは0.5mm から1mm 程大きい．この原因としては，前に述べたように CT で副腎の形を完全に把握できないため幅の測定値がかなり小さくなること，また厚さに関しては，周囲にX線吸収の小さい脂肪があるため，実際の大きさよりも小さくなる partial volume effect によると思われる．CT による副腎の大きさの計測としては，高さ，幅，厚さを測定する方法があるが[1)5)]，高さはスライス厚が1cm と大きく，またスキャン毎の呼吸性の移動もあるため，ばらつきが大きく計測そのものが無意味である．幅の計測も剖検例の測定値と比較すると約1/2の大きさで，かなり

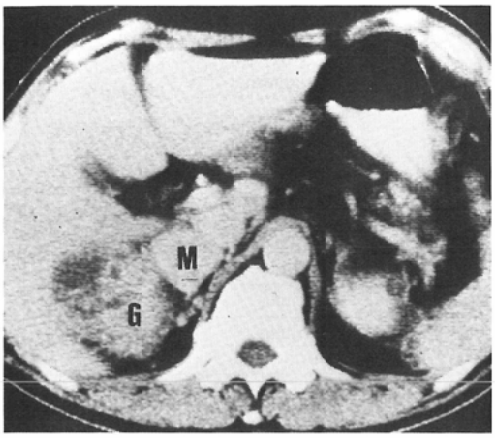

A : CT shows a right renal tumor (G) and a right adrenal mass (M). Surgical resection disclosed a hypernephroma with metastasis to the right adrenal gland.

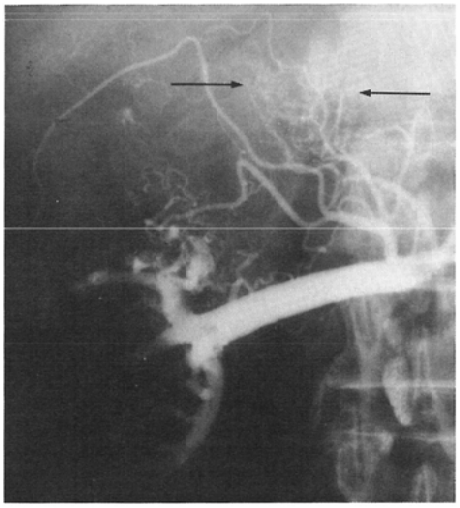

B : Renal arteriogram following presurgical embolization demonstrates embolized renal arterial branches. The inferior adrenal and capsular arteries are dilated and supply the adrenal tumor.

Fig. 14　Case 39. A 54 year-old male with a right adrenal tumor.

小さく描出されるため，副腎病変の有無をみるための指標とはなりにくい．その点厚さの計測は，剖検例の測定値にかなり近い数値を示すことにより，副腎病変の有無の指標になりうると思われる．著者の結果から false positive rate は2％となるが，TCT では右副腎で6mm，左副腎で7mm，AS & E では右副腎で5.5mm，左副腎で6.5mmを越える厚さでは異常を疑って良いと思われる．一方，Karstaet ら[5]は，CT 上の副腎の厚さは左で6.7±1.7mm，右では5.1±1.1mm であったと述べており，また，Montagne ら[1]は副腎の厚さが10mm を越えたものが右で28％，左で77％あったと報告している．これは計測部位の違い，CT の機種の違い，画像表示条件の違いによると思われる．著者の結果では機種間に有意の差がでている．これは機種間の分解能の違いも関係していると思われるが，画素の大きさが最も関与しているものと考えられる．画素の大きさは AS&E では1.5×1.5mm，TCT では1.1×1.1mm である．画素の大きさが小さいと partial volume effect が小さくなるため，実際の解剖学的な大きさに近づく．すなわち TCT による副腎の測定値が AS & E のそれより大きいのが説明つくと思われる．AS & E で画素の大きさ1.0×1.0mm の頭部用方式で CT を行った12例の副腎の厚さは，右副腎で4.2±0.6mm，左で5.1±0.5mm と TCT の測定値とほとんど差がなくなっている．このことより，CT で副腎の病変の有無を知る指標を得るためには，まず各々の機種における正常副腎の測定値を求めることが必要であると思われる．

b　副腎疾患

副腎疾患の診断は，臨床症状，生化学的および内分泌学的検査によりある程度までは可能である．治療方針の決定，とくに外科的処置を考える場合は患側の決定およびその性状を知る必要がある．この目的のためのX線診断法として種々の検査法があるが，それぞれに限界がある．腹部単純X線撮影では石灰化を伴うことの多い神経芽細胞腫では病変を検出できることがあるが，褐色細胞腫や腺腫では稀であるし，過形成では石灰化を伴うことはない[7]．腫瘤が非常に大きくなると，排泄性尿路造影で同側の腎が下方偏位するので腫瘤の存在を指摘できる．同時に断層撮影を併用することで病変の検出率は高くなるが，2cm 以下の腫瘤の検出は困難である[8]．後腹膜気体造影は侵

襲が大きい割には，小病変の検出が困難で診断率は低い[9]．

a　クッシング症候群

副腎周囲は比較的脂肪が多いため，CT による副腎の検出は容易である．とくに躯幹部肥満を主訴の一つとするクッシング症候群では副腎病変を容易に検出することができる．本症の腺腫と過形成および癌腫の割合は西村の集計によるとそれぞれ47%，40%，13%であり[10]，腺腫が約半数近くを占めている．著者の9例についても腺腫5例，過形成4例と腺腫の占める割合が多かったが，癌腫の症例はなかった．また腺腫の大きさは一般的に2.5cm 以上であるとされており[11)~13)]，著者の5例の腺腫についても4例が3cm 以上あり，最少で1.8cm であった．腺腫の CT 所見はいずれも球形の腫瘤として描出され，対側の副腎の厚さはやや小さくなっていた．また過形成における CT 所見は，副腎の形は正常で，副腎の厚さは腫大あるいは正常上限の大きさであった．このように腺腫と過形成の鑑別は容易であった．クッシング症候群についての CT の報告があるが[14)~17)]，いずれも腺腫と過形成の鑑別がついている．ただ過形成では手術または剖検所見にて副腎の大きさが正常のことがあるとされている[13)21)]．CT でも過形成13例中7例に副腎の大きさは正常であったとの報告がみられるが[14)]，過形成の診断は困難でも，腺腫，癌腫の除外診断はできると思われる．US は本症の場合，肥満体のことが多いため，音波の通過が悪くなり検査に適さないのが欠点である．本症における副腎シンチグラフィは，一般的には腺腫が存在すれば患側の RI 集積は高くなる．これに反して反対側は抑制され RI 集積を認めないため容易に患側が指摘できる．過形成の場合は両側ともに RI 集積は高くなる．癌腫では病変側の単位重量あたりのトレーサーの量は正常副腎に比し非常に少ないが，腫瘤は大きいためコルチゾール産生量は多く，対側は抑制され，ふつう両側ともに RI 集積はみられない．Thrall ら[18]は80例以上のクッシング症候群に副腎シンチグラフィを行い，95%以上に過形成，腺腫または癌腫の鑑別がつき，腺腫側の決定ができたと報告している．著者の結果では癌腫の症例はなかったが，全例に腺腫と過形成の鑑別がついている．副腎静脈造影に関しては著者は過形成が疑われる場合には行っていないが，腺腫では全例に腫瘤の検出ができている．本症における静脈造影の報告は多数あり[19)~22)]，いずれも腺腫と過形成の鑑別はできると述べている．

クッシング症候群は臨床的，内分泌学的検査により診断のつく疾患ではあるが，病変側の決定および腺腫，過形成の鑑別には CT，副腎シンチグラフィが有用である．静脈造影でも鑑別はできるが，治療方針決定には CT，副腎シンチグラフィの所見で十分と思われる．癌腫の経験はないが，癌腫では大きな腫瘍として検査に来ることが多いため[22)]，病変側決定には CT，US が有用と思われる．肝およびリンパ節などへの転移巣がなければ，CT，US では悪性，良性の鑑別が困難である．大きな腫瘍であれば選択的副腎動脈造影の適応があると考えられる[19)23)]．

b　原発性アルドステロン症

原発性アルドステロン症における腺腫の占める割合は本邦では，熊谷ら[23)]によると71%となっているが，著者の症例では11例中10例（91%）が腺腫で占められている．これは過形成の症例は内科的治療にとどまり，外科的治療を行っていないためと思われる．また腺腫の大きさは2cm 以下の事が多いとされており[11)12)24)]，著者の症例では最少1cm，最大2cm であった．本症の CT 診断はクッシング症候群と違い，副腎周囲に脂肪が多くないこと，また腺腫の大きさが小さいため困難である．著者の10例の腺腫は retrospective には全例検出できたが，術前診断による prospective には2例に腫瘤は検出できていない．1例は副腎上極に腫瘤があり，CT ではこの下方の断面像で正常の形の副腎を認めたためである．他の1例は腫瘤がかなり低い吸収値（10 H.U.）を呈したため見逃したものである．腫瘤内に脂肪または脂質の量が多くなると，周辺の脂肪の CT 値に近くなるため腫瘤として検出しにくくなる[35)]．CT で検

出できた腺腫の最小の大きさは1cm であったが，8×11×12mm の結節性過形成の症例では腫瘤の存在を指摘できなかった．Linde ら[26]は CT で検出できるには長径1.3cm 以上の大きさが必要であると述べているが，Karstaet ら[5]や Dunnick ら[17]は1cm の腫瘤が検出できたと報告している．これは腺腫の占める位置にも関係があろう．辺縁部にあれば1cm の腫瘤でも検出できると思われる．

本症における副腎シンチグラフィでの腺腫，過形成の診断率は，著者の結果では82%，他の報告では77%[27]，90%[28]とクッシング症候群におけるそれよりも低い．これは病変が小さいこと，および片側に腺腫が存在しても健側が抑制されないことによると考えられる．通常の副腎シンチグラフィで疑わしい症例に抑制シンチグラフィが有用との報告がみられ[18,29,30]，Thrall ら[18]は16例中15例（94%）に腺腫側の決定ができたと報告している．また福永ら[30]は副腎シンチグラフィに伴う生殖腺，副腎の被曝量を考えると2回行うより抑制シンチグラフィを最初に施行すべきである．ただし，腺腫が非常に小さい場合には，抑制シンチグラフィを行っても患側の陽性像を得ることができず過形成との鑑別が不可能であると述べている．

US では3cm 以下の副腎腫瘍の検出はできないとされていたが[31~32]，最近になり正常副腎でも右で78.5%，左で44%[33]，また両側とも85%[34]に検出できたとの報告や，1.3cm 以上あれば腫瘤の検出ができるとの報告もみられる[35]．著者の結果では1cm と 1.2cm の小さい腺腫を検出しているが，いずれも右側であって，左側では 2cm の腺腫が検出できていない．左副腎の小さな腫瘤の検出は困難なことが多く，両側副腎に病変のみられる過形成についても現在のところ十分な検査法とはいえない．

副腎静脈造影では著者の結果からは1cm 以上の腫瘤であれば検出できると思われる．1cm 以下の腺腫の経験はないが，静脈造影で検出可能な腺腫の大きさとしては，Kahn ら[36]は7mm 以下の3例の腺腫が検出できなかったことより，8mm 以上の大きさになると検出できると述べている．ただ，腫瘍の存在部位によっても検出能は異なると思われ，Yune ら[37]は中心部では1.5cm，辺縁部では 7mm 以上あれば検出できるのではないかと述べている．しかしながら Lecky ら[22]は血管造影で9%に種々の合併症があり，また手技的にも困難なことより first choice に考える検査ではないと述べている．著者も同感である．

最近は radioimmunoassay の進歩に伴い，両側副腎静脈血中のアルドステロン定量，コルチゾールに対するアルドステロン比の測定により腺腫と過形成の診断がつくようになった[27,38~39]．とくに Horton ら[38]はアルドステロン定量のみで100%に診断できたと述べている．一方，福地[27]はアルドステロン定量で27例中19例（83%）に診断可能であったと報告している．また彼は副腎シンチグラフィの診断可能例は27例中21例（77%）でアルドステロン定量より診断率はやや劣るが，患者に対する侵襲の点からは副腎シンチグラフィがすぐれていると述べている．

著者の考えでは原発性アルドステロン症が疑われる場合，抑制シンチグラフィ，CT を行い，腺腫と過形成の鑑別がつかない場合には，副腎静脈採血および造影を行う必要があると思われる．

c　褐色細胞腫

副腎由来の褐色細胞腫は余語[12]によると腫瘍の長径は3cm から 7cm の間が74%と大部分で，26例の平均は 6cm とかなり大きい．CT，US では100%，動脈造影では88%，静脈造影を加えると100%に検出できており，副腎シンチグラフィ単独では75%に患側を指摘できたと述べている．著者の結果では腫瘍の長径はいずれも4cm 以上あり，最大は6.7cm あった．いずれの検査法でも100%に異常を指摘している．しかし，中村ら[40]は褐色細胞腫の場合，副腎外性のもの，多発性のものがいずれも35%と高い頻度にみられたと報告しており，Christenson[41]は90%は副腎性で，そのうちの10%は両側性であり，次いで傍大動脈，骨盤，胸部の順であると述べている．著者は副腎外性の褐色細胞腫の経験はないが，臨床的に褐色

細胞腫が疑われる場合は，副腎部のみの検索では不十分であると考えている．副腎シンチグラフィで90%の高率に副腎の病変を指摘できたとの報告がある[42]．しかし，CT，US の出現により存在診断，病変のひろがりも把握できるようになった現在では，褐色細胞腫の診断には副腎シンチグラフィの適応はないと思われる．副腎部の検査は US で十分な場合が多いが，傍大動脈の腫瘤に対しては脊椎および腸管内ガスにより検査が不十分となることもある．また動脈造影でも嚢腫状変化が強い場合は10%から30%の症例で描出が困難であったとの報告がある[43]．以上の事より褐色細胞腫が疑われる症例に対しては CT は最初に行うべき検査であるというのが諸家の一致した意見である[44)~46]．CT で副腎部より骨盤腔まで十分な検査が行われ腫瘤が存在しなければ腹部の褐色細胞腫の存在は否定できると思われる．しかし，脂肪が少なく，大動脈や下大静脈と腸管の分離が悪い場合，腸管と骨盤内臓器との分離ができない場合は，大動脈造影あるいは選択的動脈造影を行う必要があると考えられる．ただし，動脈造影に伴う血圧上昇が55%にみられた[47]との報告もあり，術中には厳重な血圧のコントロールが必要である．

d　小児副腎部腫瘍およびその他の腫瘍

神経芽細胞腫，神経節芽細胞腫は副腎に発生頻度の高い悪性腫瘍であり，大きな腫瘤を形成していることが多いため，US，CT とも腫瘍の検出率は高い[48)49]．ただ，余りにも大きくなると他臓器由来の腫瘍との鑑別が困難になってくる．著者の3例中2例は肝細胞芽腫と1例は Wilms 腫瘍との鑑別が，US，CT では困難であった．手術方針を決定するためには，原発部位の決定が必要であり，US，CT で原発巣不明の場合には動脈造影の適応があると思われる．しかし，小児の血管造影では大人に対するそれよりも危険性が高いこと[50]を考えると適応の有無には慎重になるべきである．

非機能性副腎腫瘤は偶然に発見されるか，副腎機能不全の原因精査中に発見されることが多いとされている[22]．著者の非機能性腺腫の1例は胃X線検査中に胃体部圧排の腫瘤として検出され，また横紋筋肉腫とクリプトコッカス症の2例は副腎機能不全の原因精査で副腎腫瘤を指摘されたものである．いずれの検査法でも異常を指摘されているが，副腎部での精査では CT，US で十分であったと思われる．すなわち血管造影では CT，US 以上の情報は得られていない．また横紋筋肉腫とクリプトコッカス症では術後経過を追っているが，腫瘤の大きさの消長をみるには CT と US が有利と考えられる．

e　転移性腫瘍

副腎は悪性腫瘍の転移の多い臓器である．Willis[51] は癌患者の剖検例の9%に副腎転移を認め，肺，肝，骨に次いで4番目に多かったと報告している．また彼は肺癌の42%，乳癌の20%に副腎転移がみられたと述べている．副腎への転移巣は小さく，両側性のことが多いとされているが，まれに片側性のこともある[50]．悪性腫瘍が疑われていない場合は，アジソン病と誤診されることがあり，また癌患者であっても，転移による副腎機能不全の症状は原発巣あるいはそれに対する治療による症状と考えられがちである[52]．治療方針の変更，予後を知るためにも副腎転移の有無を知る必要がある．著者の結果では原発巣としては，腎，胃，肺が多く，14例中2例が片側性の転移であった．CT では25病変中腫瘤形成のみられたものは17病変でいずれも径1cm 以上であった．副腎の形，大きさが正常範囲で転移の認められた副腎が2個あったが，92%に副腎の転移を指摘した．著者は腫瘤の大きさが1cm 以上あれば副腎転移の診断は可能だと考えている．動脈造影で副腎転移の診断のついた2症例は，いずれも腎癌で腎動脈造影中に発見されたものである．副腎への転移の有無確認には侵襲度の高い血管造影を施行するより CT で十分と考えられる．

CT の出現後，肺癌の病期分類に CT の有用性の報告がある[53)~55]．とくに遠隔転移の多い小細胞癌について，Vas らは[55] 24例中15例に肝転移を8例に副腎の転移を認め，CT による病期分類の有用性を述べている．肝，膵，副腎，腎などの臓

器が一括して描出される利点があるためである．現在，著者らは肺癌が疑われる場合には，原発巣を含め，肝，副腎部まで CT を行っている．

f　まとめ

以上，副腎の各疾患についての CT，US，副腎シンチグラフィ，血管造影の意義について触れてきた．US は非侵襲性で被曝を伴わない検査であり，Sample[56]，Yeh ら[34)57)]は副腎腫瘍の診断に有用であると報告している．US，CT は同様の情報を得ることができるが，著者は CT が US より優っていると考えている．その理由としては，1) US は術者の熟練を有し，画像の再現性に乏しい．2) 肥満体の患者には不適である．3) 左副腎の腫瘤の検出率が悪い．4) 副腎外性の褐色細胞腫など他の腹部の検査では腸管ガスが障害となることである．ただし，CT 診断が困難となる脂肪のほとんどない小児や極端にやせた人は反対に US による検索が適しているといえる．

副腎シンチグラフィは CT，US，血管造影の形態学的検査と違い，副腎皮質機能を反映する機能検査であることより，クッシング症候群，原発性アルドステロン症などの副腎皮質機能亢進症の診断に対しては有効な検査法といえる．反面，^{131}I-Adsterol による副腎シンチグラフィは検査日数が1週間と長く，500μCi 投与による被曝は全身で0.6rad.，副腎で20rad，卵巣で3.3rad，睾丸で2.2 rad[53] と CT，血管造影に比較すると副腎，生殖腺の被曝がかなり大きいのが欠点である．被曝を少なくするため ^{123}I-Adsterol による副腎シンチグラフィの報告があるが[59]，費用が高いこと，物理学的半減期が13時間と短すぎるのが逆に欠点となっている．甲状腺ブロックの不要な ^{75}Se-Scintadren (6-methyl-^{75}Se-Seleno methyl-19-norcholest 5 (10)-en-3β-ol) による副腎シンチグラフィの報告もあるが[60]，^{75}Se の物理学的半減期が120日と長いため抑制シンチグラフィをひき続いて行えない欠点があり，また副腎，生殖腺への被曝も大きい[29]．被曝の少ない新しい核種の開発が期待される．副腎髄質に集積する放射性医薬品の報告もみられるが[61]，褐色細胞腫，神経芽細胞腫は大きな腫瘍のことが多いことより，CT あるいは US による検査で十分と思われる．

著者の血管造影による診断率は97％と優れ，副腎の腫瘤検出には最も信頼できる検査法といえる．反面，血管造影に伴う被曝は術者により違うが，透視時間を平均20分とし，6枚撮影を2回行ったとすると皮膚線量で約10Rと CT の皮膚線量の3～4Rよりかなり大きくなる．また手技上の困難さと合併症の多さを考えると CT，US，副腎シンチグラフィの結果が，臨床所見，内分泌学的検査と合致しない場合のみ，副腎静脈採血を兼ねた血管造影を行うべきと思われる．

以上の事を考えると副腎に腫瘤が疑われる際には CT は最初に行う検査法といえる．しかし，臨床的に内分泌活性を示さない非機能性副腎腺腫が剖検時に2.86％にみられたとの報告もあり[62]，副腎腫瘍に対して，内科的あるいは外科的治療の必要性に関しての判断には，臨床所見，生化学的および内分泌学的検査が重要であることは勿論である．

総　括

正常副腎を有したと考えられた200例についての CT による副腎の検出率，位置，形，大きさについて検討した．さらに副腎疾患44例に対しては CT，US，副腎シンチグラフィ，血管造影を対比して検討し，次のような結果を得た．

1．正常副腎

(1) 200例の正常と思われる副腎の CT による検出率は右側で196例（98％），左側で199例（99.5％）であった．

(2) 副腎の位置は胸骨下縁より4cm から12 cm 足方にあり，195例中175例（90％）の症例で右副腎が左副腎より頭側位にあった．

(3) 腎に対しての位置は，右副腎は腎の頭側にみられたものが196例中174例（89％），腎上極の前方に22例（11％）みられた．左副腎は腎上極の前方にみられたものが199例中186例（94％），腎頭側には13例（6％）認められた．

(4) 椎体に対しての位置は，左副腎は右側に比し前外側に位置していた．

(5) 副腎の形は右側でこん棒状（84%），逆Y字状（14%），逆V字状（2%），左側で逆Y字状（86%），V字状（7%），こん棒状（5%），三角形（2%）を呈していた．

(6) 副腎の大きさはAS&E（Matrix 256×256）では右副腎で幅26.5±5.6mm，厚さは3.5±0.9mm，左副腎では幅21.6±4.1mm，厚さは4.6±0.8mmであった．TCT（Matrix 320×320）では右副腎で幅29±0.6mm，厚さは4.2±0.9mm，左副腎では幅26.9±5.4mm，厚さは5.0±0.9mmであった．TCTにおける測定値はAS & Eのそれより有意に大きく，画素の大きさによる影響が推測された．またAS & Eでは右副腎で5.5mm，左で6.5mm，TCTでは右で6mm，左で7mmを越える厚さの場合には異常を疑ってよいと思われた．

2. 副腎疾患

(1) 副腎疾患を有した44例62病変の診断率はCTで62病変中57病変（92%），USで32病変中19病変（59%），副腎シンチグラフィで30病変中28病変（93%），血管造影では32病変中31病変（97%）という結果であった．その内訳を述べると下記の通りであった．

(2) クッシング症候群の腺腫の検出率はCT，副腎シンチグラフィ，副腎静脈造影とも5例中全例（100%），USでは5例中3例（60%）であった．過形成の診断は副腎シンチグラフィでは4例中全例，CTでは4例中3例可能であった．クッシング症候群の腺腫，過形成の鑑別には副腎シンチグラフィ，CTで十分であると考察された．

(3) 原発性アルドステロン症の腺腫と過形成では2cm以下の小腫瘤が多くその診断率はCT，静脈造影では11例中10例（91%），副腎シンチグラフィで11例中9例（82%），USでは10例中2例（20%）であった．とくにUSでは左副腎の小さな腫瘤の検出は困難であった．

(4) 褐色細胞腫の検出はCT，US，動脈造影とも4例中全例に可能であったが，副腎外性あるいは多発性のことを考えるとCTは最初に行う検査法と考えられた．

(5) 小児副腎部腫瘍の3例に関しては腫瘤が大きいこともあり，CT，US，動脈造影とも全例検出されたが，原発部位の決定のためには動脈造影を行う必要があると思われた．

(6) 無機能副腎腫瘤の3例は腫瘤が大きかったこともあるが，いずれの検査法でも全例検出されている．しかし，経過観察にはCT，USが有力と考えられた．

(7) 転移性副腎腫瘍の検出率はCTでは25病変中23病変（92%）であった．CTでは転移巣の大きさが1cm以上あれば診断は可能と思われた．

結　語

正常副腎と考えられた200例のCTによる検出率は右98%，左99.5%であった．右副腎は左副腎より頭側に位置し，形状は右がこん棒状，左が逆Y字状を呈するものが多かった．また右副腎は腎上極の頭側に，左副腎は腎上極の前方に位置するものが多く，左副腎は右側に比し，前外側に位置していた．44例62病変の副腎疾患に対しての各検査法の診断率を検討した結果CTで92%，USで59%，副腎シンチグラフィで93%，血管造影で97%という値を得，各検査法の利点についてそれぞれ検討を加えた．CTでは原発巣および転移巣とも1cm以上の大きさであれば病変として診断可能であると考えられた．

稿を終るにあたり，御指導と御校閲を賜った恩師松浦啓一教授に深甚の謝意を表しますとともに，手術所見に関して御教示を戴いた本学泌尿器科学教室（主任：百瀬俊郎教授），小児外科学教室（主任：池田恵一教授），症例の御紹介を戴いた本学第2内科学教室（主任：尾前照雄教授），第3内科学教室（主任：井林博教授）の教室員各位に深く感謝致します．また本研究の遂行にあたり多大の御協力をいただきました教室員各位に心より感謝致します．

本研究の一部は厚生省がん研究助成金（有水班：コンピュータ断層及び超音波による診断精度向上に関する研究）の援助を受けた．

文　献

1) Montagne, J.P., Kressel, H.Y., Korobkin, M. and Moss, A.A.: Computed tomography of the

normal adrenal gland. Am. J. Roentgenol., 130: 963—966, 1978
2) Brownlie, K. and Kreel, L.: Computer assisted tomography of normal suprarenal glands. J. Comput. Assist. Tomogr., 2: 1—10, 1978
3) Wilms, G., Baert, A., Marchal, G. and Goddeeris, P.: Computed tomography of the normal adrenal glands: Correlative study mith autopsy specimens. J. Comput. Assist. Tomogr., 3: 467—469, 1979
4) Korobkin, M., Kressel, H.Y., Moss, A.A. and Koehler, R.E.: Computed tomographic angiography of the body. Radiology, 126: 807—811, 1978
5) Karstaedt, N., Sagel, S.S., Stanley, R.J., Melson, G.L. and Levitt, R.G.: Computed tomography of the adrenal gland. Radiology, 129: 723—730, 1978
6) 羽太鋭治，金子五之助：日本人体解剖学，2：314，1967
7) Kahn, P.C.: The radiologic identification of functioning adrenal tumors. Radiol. Clin. North Am., 5: 221—230, 1967
8) Pickering, R.S., Hartman, G.W., Weeks, R.E., Sheps, S.G. and Hattery, R.R.: Excretory urographic localization of adrenal cortical tumors and pheochromocytomas. Radiology, 114: 345—349, 1975
9) Mclachlan, M. and Robersts, E.E.: Demonstration of the normal adrenal gland by venography and gas insufflation. Brit. J. Radiol., 44: 664—671, 1971
10) 西村敏夫：Cushing 症候群．日本内分泌誌，41: 825—836，1965
11) Mitty, H.A., Nicolis, G.L. and Gabrilove, J.L.: Adrenal venography: Clinical-roentgenographic correlation in 80 patients. Am. J. Roentgenol., 119: 564—575, 1973
12) 余語　弘：副腎腫瘍の診断と治療．癌の臨床，25：416—424，1979
13) Soffer, L.J., Iannaccone, A. and Gabrilove, J.L.: Cushing's syndrome, a study of fifty patients. Am. J. Med., 30: 129—146, 1961
14) Korobkin, M., White, E.A., Kressel, H.Y., Moss, A.A. and Montagne, J.P.: Computed tomography in the diagnosis of adrenal disease. Am. J. Roentgenol., 132: 231—238, 1979
15) Reynes, C.J., Churchill, R., Moncada, R. and Love, L.: Computed tomography of adrenal glands. Radiol. Clin. North Am., 17: 91—104, 1979
16) Eghrari, M., McLoughlin, M.J., Rosen, I.E., St. Louis, L.E., Wilson, S.R., Wise, D.J. and Yeung, H.: The role of computed tomography in assessment of tumoral pathology of the adrenal gland. J. Comput. Assist. Tomogr., 4: 71—77, 1980
17) Dunnick, N.R., Schaner, E.G., Doppman, J.L., Strott, C.A., Gill, J.R. and Javadpour, N.: Computed tomography in adrenal tumors. Am. J. Roentgenol., 132: 43—46, 1979
18) Thrall, J.H., Freitas, J.E. and Beierwaltes, W.H.: Adrenal scintigraphy. Sem. Nucl. Med., 8: 23—41, 1978
19) 伊東隆碩：副腎血管造影に関する臨床的検討．日本医放会誌，41：320—349，1981
20) Nicolis, G.L., Mitty, H.A., Modlinger, R.S. and Gabrilove, J.L.: Percutaneous adrenal venography: A clinical study of 50 patients. Ann. Intern. Med., 76: 899—909, 1972
21) Mitty, H.A., Gabrilove, J.L. and Nicolis, G.L.: Nontumorous adrenal hyperfunction: Problems in angiographic-clinical correlation. Radiology, 122: 89—94, 1977
22) Lecky, J.W., Wolfman, N.T. and Modic, C.W.: Current concepts of adrenal angiography. Radiol. Clin. North A., 16: 309—352, 1976
23) 熊谷　明，山本昌弘，田村　泰，西川哲男，鈴木　豊，松島保久：本邦における過去10年間の原発性アルドステロン症 307例の実態．日内会誌，49：1362—1380，1973
24) Kahn, P.C., Kelleher, M.D., Egdahl, R.H. and Melby, J.C.: Adrenal arteriography and venography in primary aldosteronism. Radiology, 101: 71—78, 1971
25) Schaner, E.G., Dunnick, N.R., Doppman, J.L., Strott, C.A., Gill, J.R. and Javadpour, N.: Adrenal cortical tumors with low attenuation coefficients: A pitfall in computed tomography. J. Comput. Assist. Tomogr., 2: 11—15, 1978
26) Linde, R., Coulam, G. and Battino, R.: Localization of aldosterone-producing adenoma by computed tomography. J. Clin. Endocrinol. Metab., 49: 642—645, 1979
27) 福地総逸：アルドステロン症；^{131}I コレステロールによる副腎スキャン．総合臨床，25：1690—1695，1976
28) Freitas, J.E., Grekin, R.J., Thrall, J.H., Gross, M.D., Swanson, D.P. and Beierwartes, W.H.: Adrenal imaging with iodomethyl-norcholesterol (I-131) in primary aldosteronism. J. Nucl. Med., 20: 7—10, 1979
29) Chatal, J.F., Charbonnel, B. and Guihard, D.: Radionuclide imaging of the adrenal glands.

Clin. Nucl. Med., 3: 71—76, 1978
30) 福永仁夫，土光茂治，山本逸雄，森田陸司，鳥塚莞爾，藤田 透，河野 剛，谷村 弘，新保慎一郎：原発性アルドステロン症の副腎シンチグラフィ．核医学，15： 545—550，1978
31) Birnholz, J.C.: Ultrasonic imaging of adrenal mass lesions. Radiology, 109: 163—166, 1973
32) Davidson, J.K., Morley, P., Hurley, G.D. and Holford, N.G.: Adrenal venography and ultrasound in the investigation of the adrenal gland: An analysis of 58 cases. Brit. J. Radiol., 48: 435—450, 1975
33) Yeh, H.C.: Sonography of the adrenal glands: Normal glands and small masses. Am. J. Roentgenol., 135: 1167—1177, 1980
34) Sample, W.F.: A new technique for the evaluation of the adrenal gland with gray scale ultrasonography. Radiology, 124: 463—469, 1977
35) Yeh, H.C., Harold, M.D., Mitty, M.D., Rose, J., Wolf, B.S. and Gabrilove, J.L.: Ultrasonography of adrenal masses: Usual features. Radiology, 127: 464—474, 1978
36) Kahn, P.C. and Nickrosz, L.V.: Selective angiography of the adrenal glands. Am. J. Roentgenol., 101: 739—749, 1967
37) Yune, H.Y., Klatte, E.C., Grim, E.C., Weinberger, M.H., Donohue, J.P., Yum, M.N. and Wellman, H.N.: Radiology in primary hyperaldosteronism. Am. J. Roentgenol., 127: 761—767, 1976
38) Horton, R. and Finck, E.: Diagnosis and localization in primary aldosteronism. Ann. Intern. Med., 76: 885—890, 1972
39) Dunnick, N.R., Doppman, J.L., Mills, S.R. and Gill, J.R.: Preoperative diagnosis and localization of aldosteronomas by measurement of corticosteroids in adrenal venous blood. Radiology, 133: 331—333, 1979
40) 中村仁信，打田日出夫，黒田知純，佐藤正之，安井浩一，吉岡寛康，水谷修太郎，園田孝夫，石田 修：血管造影からみた褐色細胞腫の検討．臨放，22： 869—877，1977
41) Christenson, R., Smith, C.W. and Burko, H.: Arteriographic manifestations of pheochromocytoma. Am. J. Roentgenol., 126: 567—575, 1976
42) Sutton, D.: The radiological diagnosis of adrenal tumours. Brit. J. Radiol., 48: 237—258, 1975
43) Velasquez, G., Nath, P.H., Zollikofer, C., Valdez-Davila, O., Castaneda-Zuniga, W.R., Formanek, A. and Amplatz, K.: The "Ring Sign" of necrotic pheochromocytoma. Radiology, 131: 69—71, 1979
44) Thomas, J.L., Bernadino, M.E., Samaan, N.A. and Hickey, R.C.: CT of pheochromocytoma. Am. J. Roentgenol., 135: 477—482, 1980
45) Tisnado, J., Amendola, M.A., Konerding, K.F., Shirazi, K.K. and Beachley, M.C.: Computed tomography versus angiography in the localization of pheochromocytoma. J. Comput. Assist. Tomogr., 4: 853—859, 1980
46) Laursen, K. and Pedersen, K.D.: CT for pheochromocytoma diagnosis. Am. J. Roentgenol., 134: 277—280, 1980
47) Alfidi, R.J., Gill, W.M. and Klein, H.J.: Arteriography of adrenal neoplasms. Am. J. Roentgenol., 106: 635—641, 1969
48) Brasch, R.C., Abols, I.B., Gooding, C.A. and Filly, R.A.: Abdominal disease in children: A comparison of computed tomography and ultrasound. Am. J. Roentgenol., 134: 153—158, 1980
49) Berger, P.E., Kuhn, J.P. and Munschauer, R.W.: Computed tomography and ultrasound in the diagnosis and management of neuroblastoma. Radiology, 128: 663—667, 1978
50) Jacobsson, B., Curtin, H., Rubenson, A. and Sörensen, S.E.: Complications of angiography in children and means of prevention. Acta Radiol., 21: 257—261, 1980
51) Willis, R.A.: Pathology of tumours. St. Louis, C.V. Mosby Co., pp. 178, 1953
52) Hill, G.J. and Wheeler, H.B.: Adrenal insufficiency due to metastatic carcinoma of the lung. Cancer, 18: 1467—1473, 1965
53) Harper, P.G., Houang, M., Spiro, S.G., Geddes, D., Hodson, M. and Souhami, R.L.: Computerized axial tomography in the pretreatment assessment of small-cell carcinoma of the bronchus. Cancer, 47: 1775—1780, 1981
54) Dunnick, N.R., Ihde, D. and Early, A.J.: Abdominal CT in the evaluation of small cell carcinoma of the lung. Am. J. Roentgenol., 133: 1085—1088, 1979
55) Vas, W., Zylak, C.J., Mather, D. and Figueredo, A.: The value of abdominal computed tomography in the pre-treatment assessment of small cell carcinoma of the lung. Radiology, 138: 417—418, 1981
56) Sample, W.F.: Adrenal ultrasonography. Radiology, 127: 461—466, 1978
57) Yeh, H.C., Mitty, H.A., Rose, J., Wolf, B.S. and Gabrilove, J.L.: Ultrasonography of adrenal masses: Unusual manifestations.

Radiology, 127: 475—483, 1978

58) Ryo, U.Y., Johnston, A.S., Kim, I. and Pinsky, S.M.: Adrenal scanning and uptake with ---I-5β-iodomethylnor-cholesterol. Radiology, 128: 157—161, 1978

59) Kamoi, I., Oshimumi, Y., Takeno, Y., Shishido, F., Ido, T., Suzuki, K., Irie, T., Fukushi, K., Nakayama, C., Matsuura, K., Itoh, T., Ogawa, H., Maeda, M. and Kojima, M.: Adrenal scintigraphy using ---I labeled 6β-Iodomethyl - 19 - Norcholest-5(10)-EN-3β-OL (NCL-6-^{123}I). 核医学, 17: 389—392, 1980

60) 小林　剛, 石井勝己, 中沢圭治, 依田一重, 松林　隆：^{75}Se-scintadren による副腎シンチグラフィー. 核医学, 17: 607—614, 1980

61) Beierwartes, W.H., Wieland, D.M., Dennis, T.Y., Swanson, P. and Mosley, S.T.: Adrenal imaging agent: Rationale, synthesis, formation, and metabolism. Sem. Nucl. Med., 8: 5—21, 1978

62) Commons, R.R. and Callaway, C.P.: Adenomas of the adrenal cortex. Arch. Int. Med., 81: 37—41, 1948