The University of Osaka
Institutional Knowledge Archive

Title	上咽頭及び鼻腔の血管線維腫並びに血管腫の放射線治療
Author(s)	森田, 和夫; 牟田, 信義
Citation	日本医学放射線学会雑誌. 1980, 40(7), p. 711-715
Version Type	VoR
URL	https://hdl.handle.net/11094/16842
rights	
Note	

The University of Osaka Institutional Knowledge Archive : OUKA

https://ir.library.osaka-u.ac.jp/

The University of Osaka

上咽頭及び鼻腔の血管線維腫並びに血管腫の放射線治療

札幌医科大学放射線医学教室（主任：牟田信義教授）
森田和夫　牟田信義

（昭和54年11月19日受付）
（昭和55年3月10日最終原稿受付）

Radiation Treatment of Angiofibroma and Hemangioma in the Nasopharynx and Nasal Cavity

Kazuo Morita and Nobuyoshi Muta
Department of Radiology, Sapporo Medical College
(Chief: Prof. Nobuyoshi Muta)

Research Code No.: *603*
Key Words: *Angiofibroma, Hemangioma, Nasopharynx, Nasal cavity, Radiotherapy*

Seven cases of angiofibroma in the nasopharynx and four in the nasal cavity were treated with radiation therapy. Favourable results were obtained with more than 3,500 rad/3 w by telecobalt therapy and 4,300 rad by interstitial irradiation with ^{60}Co needles. All cases were followed for from two to 25 years. The tumors began to regress in faster instances only four months after irradiation and disappeared in one to six years. No grave radiation injuries were encountered.

上咽頭血管線維腫は比較的稀な腫瘍で，10～25歳の男子に多く発生する．病理学的には良性腫瘍であるが，臨床的には出血を起し易く，再発し易いことから悪性腫瘍として取扱われる．治療法としては手術，ホルモン治療，放射線治療が行われる．手術に際しての大出血の危険もあるので，放射線治療を希望するものも多い．私達は過去24年間に放射線治療を行った上咽頭血管線維腫7例，鼻腔血管線維腫4例を経験したので報告する．

症　例

昭和29年1月から52年12月までの24年間に上咽頭血管線維腫7例，鼻腔血管線維腫4例計11例の血管線維腫に放射線治療を行った．

上咽頭血管線維腫は男5例，女2例で，年齢（Table 1）は男では9～26歳に分布し，女は11歳と23歳であった．一方鼻腔血管線維腫は男3例，女1例で，年齢は男が10，15歳と54歳，女が15歳であった．

初発症状（Table 1）は上咽頭のものも鼻腔のものも鼻出血または鼻閉であた．血痰があったというのが1例あった．

組織所見（Table 1）は全例についてみているわけでない．大出血の危険があるので試切も行わなかったものもある．上咽頭のものでは3例の組織所見が分っている．血管線維腫，線維腫，血管腫各1例で，他の4例は臨床診断のみであった．鼻腔のものでは capillary hemangioma 2例，線維腫1例で，他の1例は臨床診断のみであった．組織学的所見は部位により異なり，血管腫成分の

Table 1　All cases with angiofibroma and

	Name	Age	Sex	Site	First symptomes	Histology
1	T. K.	15	M	Epipharynx	Epistaxis Nasal obstruction	—
2	S. N.	26	M	Epipharynx	Epistaxis	Fibroma
3	Y. T.	23	F	Epipharynx	Epistaxis Hemorrhagic phlegm	—
4	T. M.	11	F	Epipharynx	Nasal obstruction	Angiofibroma
5	T. M.	18	M	Epipharynx	Nasal obstruction	—
6	K. K.	9	M	Epipharynx	Epistaxis	—
		14				—
7	T. S.	16	M	Epipharynx	Epistaxis Nasal obstruction	Hemangioma
8	K. H.	15	M	Nasal cavity	Epistaxis	—
9	M. S.	10	M	Nasal cavity	Epistaxis Nasal obstruction	Capillary hemangioma
10	C. K.	15	F	Nasal cavity	Epistaxis	Capillary hemangioma
11	R. I.	54	M	Nasal cavity	Nasal obstruction	Fibroma

多いものから線維成分の多いものなどみられると思われる.

放射線治療 (Table 1) は初めの頃はエックス線照射が用いられた. 160kVp, 3mA, 0.5mmCu+0.5mmAl の濾過板, 半価層0.74mmCu のエックス線と200kVp, 25mA, 0.3mmCu+0.5mmAl の濾過板, 半価層 1.01mmCu のエックス線が用いられ, 正面及び側面から照射し, 入射線量で総計3,200R/38日 (深部線量1,600R ; 1,500rad/16F/38d) と, 6,000R/31日 (深部線量 3,800R ; 3,500 rad/20F/31d) 照射した. その後はテレコバルトによる照射又はコバルト針の穿刺が用いられた. 照射野は上咽頭のものには左右からの照射野, 鼻腔のものには正面からの照射野が用いられた. 線量はテレコバルトでは2,500rad/13F/18d～5,200rad/30F/45d, コバルト針穿刺を行った症例の中, 鼻腔の血管線維腫の1例は腫瘍が大きく, 3mCi/1.5 cm のコバルト針11本を腫瘍の中に穿刺して, 腫瘍の辺縁で4,300rad/22hr. 照射した. 他の例では 1.0mCi/1.5cm 又は1.5mCi/1.5cm のコバルト針を1本又は2本腫瘍内に穿刺し, 腫瘍の辺縁で 2,900～4,500rad/76～168hr. 照射した.

上咽頭血管線維腫の1例は既に他院で手術を受けたことがあったが, 再発の為当科を受診してテレコバルトで3,600rad 照射した. 又もう1例は当科で, テレコバルト 3,100rad 照射した後, 腫瘍はかなり縮小しつつあったのであるが, 照射後4カ月して他院で腫瘍の摘出を受けている. 症例によっては, 1度の照射のみでは腫瘍の縮小がみられず, 数回照射を繰り返した症例もある.

経過観察は当科での照射後2年から25年にわたって全例追跡している. 照射後早い例は4カ月後から腫瘍の縮小がみられ, 1年～6年で腫瘍は殆ど消失している. 全例健在であるが, 一例まだ鼻

hemangioma of the epipharynx and nasal cavity

Operation	Radiation (rad)			Tumor	Follow-up period after irradiation
—	4.1958	X-ray ^{60}Co needle	3,500/20F/31d 3,700/113hr		
	2.1959	^{60}Co needle	2,900/ 97hr		
	8.1959	^{60}Co needle	2,900/100hr	—	21 yr
Partial resection	11.1963	^{60}Co needle ^{60}Co	3,800/168hr 1,900/12F/14d		
	2.1965	^{60}Co	2,800/16F/20d	—	14 yr
—		^{60}Co	5,200/30F/45d	—	13 yr
—		^{60}Co	2,500/13F/18d	—	10 yr
—		^{60}Co	3,500/24F/31d	—	6 yr
Total resection elsewhere					
Recurrence —		^{60}Co	3,600/22F/24d	—	4 yr
—	9.1977	^{60}Co	3,100/19F/26d	Regression	
1. 1978 Operation of the residual tumor elsewhere				—	2 yr
—	4.1954	x-ray ^{60}Co needle	1,500/16F/38d 4,300/22hr	—	25 yr Bleeding (+)
—		^{60}Co	3,100/16F/19d	—	12 yr
—		^{60}Co	2,500/11F/13d	—	3 yr
—		^{60}Co needle	4,500/76hr	—	14 yr

出血があるといっている.

Fig. 1A の症例は11歳の女子，上咽頭の血管線維腫の例で，上咽頭に大きな腫瘍がみられたが，テレコバルト 2,500rad/18日の照射で縮小した. Fig. 1B は照射6年後のエックス線写真である.

考　案

上咽頭血管線維腫は思春期の男子に多くみられ，鼻閉と鼻出血を伴う良性腫瘍である. 組織学的所見は部位により異なり，血管腫成分の多いものから線維成分の多い部分がみられる[1]. 志水ら[1]の17例の症例では最年少は9歳，最年長は38歳で，平均17.5歳で10歳代が最も多く12例あった. 更に17例中16例は男子であったと報告している. 古市ら[2]も本邦文献に発表された273症例について検討し，初診時年齢は生後1週間から75歳までにわたったが，平均21.1歳で，やはり10歳代が多く，性別では女子は少く18例に過ぎなかったと報告している. 私たちの例でも10歳代が多かったが，女子は3例あった. 年長者の例としては加藤・坂上[3]の62歳の男子の例，川端・金子[4]の45歳の女子の報告例がある.

本腫瘍が上咽頭，鼻腔に発生した場合，小さく非出血性の場合は特に症状も障害もみられないが，腫瘍が増大して来ると鼻閉と鼻出血が最も多く認められる. それ故，試切に際して大出血が起る危険があるので注意が必要である. その為全例には組織所見は得られなかった.

この腫瘍の主な治療法として，手術，放射線治療，内分泌療法等がある. 手術に際しては大出血を伴うことが多いが，腫瘍全摘による成功例の報告[1)~7)]も多い. 原田ら[7]は放射線治療が無効であった再発腫瘍に性ホルモンを使用したが効なく，結局大出血はあったが，全摘して経過の良かった巨大血管線維腫の例を報告している. 志水ら[1]は

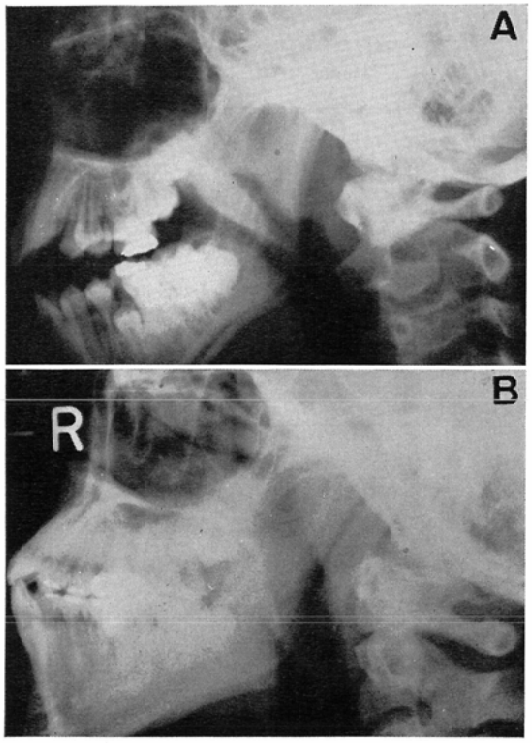

Fig. 1

A. Epipharyngeal angiofibroma in an 11-year-old girl. A large tumor occupied the epipharynx.
B. Six years after telecobalt therapy with 2,500 rad. The tumor disappeared.

1側の外頚動脈を結紮し，径口的に行う手術で，視野が広くなるので出血が少く，十分に処置ができるといっている．

本腫瘍は大出血を起し易く，その上血管成分は放射線感受性であることから，放射線治療が期待されるところである．Fitzpatrick and Rider[8]は38例の血管線維腫に起高圧装置で3,000～3,500 rad/3週照射して，腫瘍の血栓，線維化，大きさの縮小をみたといっている．Sinha and Aziz[9]も7例の鼻咽頭血管線維腫を3,000rad/15F/3w～3,500rad/15F/4w（2例は250kVpのエックス線，その他は4MeVのリニアック）で照射して，6例では4カ月～1年7カ月で完全な消失をみ，1例だけは1年半後に再発し，手術してとったが1年後再び再発し，3,000rad/15F/3w照射してこれも完全に消退したと報告している．増田と切替[10]も190kVpのエックス線の回転照射，あるいは160kVpのエックス線の集光照射，またラジウム針の穿刺で，10例の鼻咽腔線維腫並に鼻腔及び鼻咽腔の血管腫を治療し，詳細な症例報告をしているが，多くは照射後すぐに縮小を始め，6カ月から1年位で消失しているが，早いものは3カ月で消失し（海綿状血管腫），長いものは消失までに2年8カ月かかっている．私たちの例でもテレコバルトで3,500rad，コバルト針穿刺でも4,300 radの照射は必要であろうと思っている．竹林ら[11]は9例中8例に手術と放射線治療の併用，或は放射線単独で治療して，4,000～5,000R照射した4例に腫瘍の縮小をみたと報告している．しかし竹林らは手術可能になればただちに手術を行うべきだと述べている．

私たちの例では，特に放射線治療による重篤な後遺症は認められていないし，腫瘍は消失している．

内分泌療法は本腫瘍が思春期の男子に多いことから用いられるが，性ホルモン投与による有効例は少ないようである[12][13]．遠城寺ら[14]は本腫瘍は若年男子にみられること以外は，ホルモン異常を実証する所見はないと述べている．古内ら[13]は残存腫瘍の術後の止血を目的に，性ホルモン療法を試みたが，腫瘍はかえって増大し，再摘出とラドンシード，エックス線照射を行って治癒せしめたと報告している．一方古市ら[14]は持続性男性ホルモンを筋注して腫瘍の縮小を認め，摘出したと報告している．私たちは内分泌療法の経験は持っていない．又，cryotherapyについても経験はないが，Biller ら[16]は小さな上咽頭血管線維腫の手術の際の止血にcryotherapyは有効だが，大きな腫瘍の手術の際の止血には無効であるといっている．

まとめ

上咽頭血管線維腫7例，鼻腔の血管線維腫4例の放射線治療を行った．テレコバルト照射では3,500rad/3w，コバルト針穿刺では4,300rad以上の照射例に良い結果がみられた．全例2年～25年の経過観察を行っているが，腫瘍は早いものは4

カ月位で縮小し始め1～6年で消失した．重篤な放射線障害をみた例はなかった．

文　献

1) 志水雄輔，藤谷哲造，中川　厳，毛利智次，志多英作，荻野興蔵，服部　浩，浅井良三：上咽頭線維腫，耳喉，45：889—900，1973
2) 古市暢夫，金森邦彦，大藤国彦，山本和久，山城義昭，村上享司，奈良林繁：巨大な鼻咽腔血管線維腫の2例と本邦報告例についての文献的考察．耳喉，44：875—890，1972
3) 加藤智至，坂上千代子：高令者にみられた鼻咽腔線維腫．耳喉，35：475—478，1963
4) 川端五十鈴，金子　裕：有茎性巨大な上咽頭線維腫症例．耳鼻と臨床，20：424—427，1974
5) 江崎嘉秋，伊沢立身，酒井　光：鼻咽腔線維腫症例．耳鼻と臨床，6：105—108，1960
6) 木村利貞，本村捷子：鼻咽腔線維腫症例．耳鼻と臨床，7：20—22，1961
7) 原田康夫，杉本嘉朗，藤田寿興：巨大な鼻咽腔血管線維腫の1症例．耳喉，48：657—661，1976
8) Fitzpatrick, P.J. and Rider, W.D.: The radiotherapy of nasopharyngeal angiofibroma. Radiology, 109: 171—178, 1973.
9) Sinha, P.P. and Aziz, H.I.: Juvenile nasopharyngeal angiofibroma. A report of seven cases. Radiology, 127: 501—505, 1978
10) 増田胤次，切替一郎：鼻咽腔繊維腫（Nasenrachenfibrom）並ニ鼻腔及ビ鼻咽腔ニ発生セル血管腫ノ放射線療法知見補遺．大日耳鼻，50：348—373，1944
11) 竹林脩文，屋敷建夫，野田益弘，原田康夫：若年性鼻咽腔血管線維腫症例とその治療法の検討．耳喉，44：201—208，1972
12) 鳥山寧二：異所再発をおこした鼻咽腔血管線維腫症例．日耳鼻，66：611—617，1963．
13) 古内一郎，坂下桂之助，道下秀雄，内田正興，小川　清，西浦勇夫：鼻咽腔血管線維腫について．日耳鼻，69：1192—1197，1966
14) 遠城寺宗知，曽田豊二，松村二郎：若年性鼻咽腔血管線維腫の臨床病理組織学的検索．耳鼻と臨床，9：76—86，1963
15) 古市暢夫，金森邦彦，大藤周彦，山本和久，八木沢幹夫，奈良林繁：鼻咽腔血管線維腫症例追加—男性ホルモン投与と病理組織所見—．耳喉，45：91—96，1973
16) Biller, H.F., Sessions, D.G. and Ogura, J.H.: Angiofibroma: A treatment approach. The Laryngoscope, 84: 695—706, 1974