Osaka University Knowledge Archive

Title	腺様嚢胞癌の治療
Author(s)	久保田, 昌宏; 森田, 和夫; 牟田, 信義
Citation	日本医学放射線学会雑誌. 1976, 36(12), p. 1082-1089
Version Type	VoR
URL	https://hdl.handle.net/11094/16848
rights	
Note	

Osaka University Knowledge Archive : OUKA

https://ir.library.osaka-u.ac.jp/

Osaka University

腺様嚢胞癌の治療

札幌医科大学放射線医学教室（主任：牟田信義教授）
久保田昌宏　　森田　和夫　　牟田　信義

（昭和51年5月31日受付）
（昭和51年7月23日最終原稿受付）

Treatment of Adenoid Cystic Carcinomas

Masahiro Kubota, Kazuo Morita and Nobuyoshi Muta
Department of Radiology, Sapporo Medical College
(Chief: Prof. Nobuyoshi Muta)

Research Code: 603
Key Words: Adenoid cystic carcinoma, Radiotherapy

Sixteen cases with adenoid cystic carcinomas in the head and neck treated with radiation and/or surgery from 1955 through 1973 were reported. The incidence was frequent in females in our cases. Reviewing the large number of patients in the literature, however, there was no difference in incidence between sexes. The average age incidence was 42, with a range from 11 to 70. The patients visited doctors mostly within a year after they had noticed symptoms. The first symptoms were tumors or swelling, with accompanying pain in 31 per cent. Lymph node metastases were rare. There were patients suffering from intractable severe pain during the course of the disease. Pulmonary metastases were noticed in 25 per cent. Adenoid cystic carcinomas generally pursue prolonged courses, however, there is a group which shows a fulminating progression. Five-year crude survival rate was 75 per cent. But a 5 year observation is not sufficient and 10–15 years are necessary to appreciate the effect of treatments. To evaluate the effect of therapy in a lesser period, it is recommended to compare the rate of recurrences. Adenoid cystic carcinomas are moderately radiosensitive, but do not seem radiocurable. The only method to cure adenoid cystic carcinomas is to resect the tumors completely. But, as perfect excision is very often difficult because of indefinable margins, or sites of origin, post-operative irradiation is advocated. Postoperative irradiation was effective in controlling the primary tumors. The doses employed were 5000 rads/3.5–7.5 w with tele^{60}Co.

いとぐち

腺様嚢胞癌は主に唾液腺及び口腔内，鼻咽頭，副鼻腔などの粘液腺に発生する．増殖は緩徐であるが浸潤性で，特に神経周囲リンパ腔に浸潤する[4)8)10)18)]．一般的に腺様嚢胞癌の経過は長い．治療は主に外科治療が行われてきたが，局所再発の頻度は高く，局所再発を繰返しているうちに最終的に遠隔転移を起す．腺様嚢胞癌は放射線感受性が低いと考えられてきたが，この15年程の報告ではある程度の放射線感受性はあるといわれている．今回私達は腺様嚢胞癌に対する放射線治療の役割について考察を行つた．

研究対象及び特性

1955年5月より1973年3月までに17例の頭頸部腺様嚢胞癌の放射線治療を行つた．途中で治療を放棄した1例を除き16例について検討した．男4例，女12例．年齢は11～70歳まで，平均年齢42歳，20歳以下にも3例がみられた．

16例中4例に於て，父乃至父方祖父に胃癌が認められた．そのうち1例では父及び父方祖父両名に胃癌がみられた．

最初に医者を訪れたのはほとんど腫瘤のためであり（13例），残りは鼻閉，眼球突出，舌運動障害（舌の腫瘤のため）の各1例づつであつた．またその大部分が無痛であり，疼痛を伴つたものは16例中5例のみであつた．

疾患に気がついてから最初に医者を訪れるまでの期間は，気がついて直ぐ医者を尋ねた例も2例あるが，長いのは20年という例があり，平均すると約3年，しかし大部分（12例）は1年以内に医者にかかつている．

原発部位は大唾液腺7例（耳下腺6例，顎下腺1例），口腔内6例（頬粘膜2例，軟口蓋1例，口腔底1例，舌1例，歯肉1例），鼻咽頭1例，上顎洞1例及び涙腺1例であつた．

リンパ節転移は初診時より存在していたもの1例，経過中に出現したもの1例で非常に少ない．肺転移はよく起るといわれているが，私達は初診時より2例に，経過中に2例にみた．全症例の$^1/_4$に当る．

治療法

治療法は，術後照射10例，術前照射1例，手術不能例に対する放射線治療3例，肺転移に対する全肺照射2例である．原発巣への照射は，^{60}Co針組織内照射を行つた1例を除いて深部エックス線治療（185kVp 又は 200kVp）又は tele ^{60}Co 治療を行つた．照射線量は約 3,000～ 6,000rads/4～ 8.5w である．反復照射している例では，初回照射のみ考慮した．頸部リンパ節への予防照射は口腔内原発の3例に行つた．

治療成績

頭頸部腺様嚢胞癌の1，3，5年粗生存率はそれぞれ15/16(93.8%)，10/12（83.3%），6/8(75.0%）であつた（Table 1）．次に個々の症例の原発巣の制御の状態について検討した（Fig. 1）．原発巣に対して外科治療を行つた場合（症例2，6，11，16）再発までの期間は一般に短い．放射線照射だけでは（症例1～6，12にみられる）腫瘍は消失するが，その効果は一時的でいずれ再発する．

Table 1　Survival rates

	1 yr.	2 yr.	3 yr.	4 yr.	5 yr.
Percentage	93.8	92.9	83.3	60.0	75.0
No. of patients	15/16	13/14	10/12	6/10	6/8

しかし術後照射を行つた場合（症例7～16）では原発巣の再発をみないまま長期生存している例が多い．術後照射を行つた症例で，治療後3年以内に再発をみたものは7例中2例（28.6%）で，このうち5年以上経過観察をしている4例はいずれも7，8，19年に至つてもなお再発をみていない．

初診時より肺転移のある2例に全肺照射を行つた．1例目（Fig. 1，No. 2）の初診時の胸部写真では多数の肺転移がみられる（Fig. 2 A）．Tele ^{60}Co で左右各肺にそれぞれ midplane で 2,300，2,000rads/2.5～2w に照射した．放射線肺炎を起しているものの照射後腫瘍陰影は消失した（Fig. 2 B）．2例目（Fig. 1，No. 1）も同様初診時より多発性の肺転移があり（Fig. 3 A），midplane dose 3,135rads/6w の tele ^{60}Co 照射を行つた．照射後腫瘍陰影は消失した（Fig. 3 B）．2例の生存期間はそれぞれ肺転移照射開始後3年10カ月，2年9カ月で，いずれも照射後4，5カ月して肺に腫瘍の再出現がみられたが，腫瘍線量 2,000rads/2w～ 3,000rads/6w 位で腫瘍は一時的にせよ消失している．

考　察

性比は，私達の例では偶然女性に多かつたが，文献[8)5)6)10)12)13)17)18)]をみるといろいろで，全体として男女差はない．舌癌[11)]その他の口腔癌[9)]では

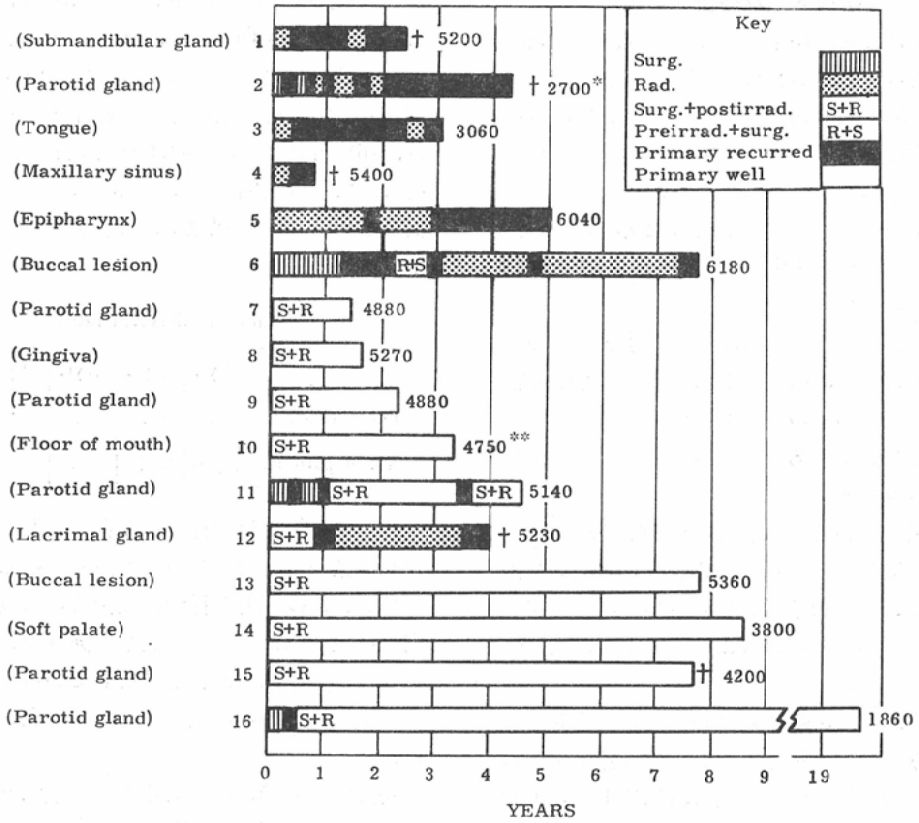

Fig. 1　Local status after treatment of patients with adenoid cystic carcinomas. Figures denote tumor doses in rads. In cases where repeated irradiations were given, figures denote initial dosage. * Contact irradiation. ** ^{60}Co needle implantation. Other cases were treated with external irradiation of x-ray or ^{60}Co. † Died.

男女比がほぼ2：1であるのと対照をなす．嚢胞状腺癌の発生部位が，直接外界に接しない，随つて直接口内摂取物に触れない場所であるのと関係があるのかもしれない．今までの報告をみると年齢は大体20歳から80歳位まで[3)8)12)18)]大凡の平均が47歳である．私達の場合は11歳から70歳まで，20歳以下にも3例がみられ平均年齢は42歳であつた．10歳台にみられたことが他と違うようである．

この疾患は経過が緩慢で，随つて疾患に気がついてから医者を訪れるまでの期間が長い．文献[8)12)18)]を見ると10週から20年，平均は3年或は5年である．私達の場合は，腫瘤に気がついて直く医者を訪れた例も2例あるが，20年という長い例もあり平均はほぼ3年，しかし大部分（75%）は1年以内に医者を訪れている．

最初に医者を訪れるのは，私達の場合もそうであるが，ほとんど腫瘤或は腫脹のため[6)10)13)]である．それが疼痛を伴う頻度は，11%[6)]という少ない例から27%[3)10)]，或は半数以上に及ぶ例[13)]がある．私達の場合は31%であつた．神経痛が初発症状であつた場合[14)]も報告され，Leafsted ら[10)]は，大唾液腺の腺様嚢胞癌はしばしば疼痛が強く，大唾液腺腫瘤でそのような場合には外科医は腺様嚢胞癌を考慮しなければならないといつている．

腺様嚢胞癌は一般に経過が長い．局所再発の頻度も高い．Fig. 4は局所再発を繰返し，その度に照射や手術を繰返し行つてこのようになり，現在

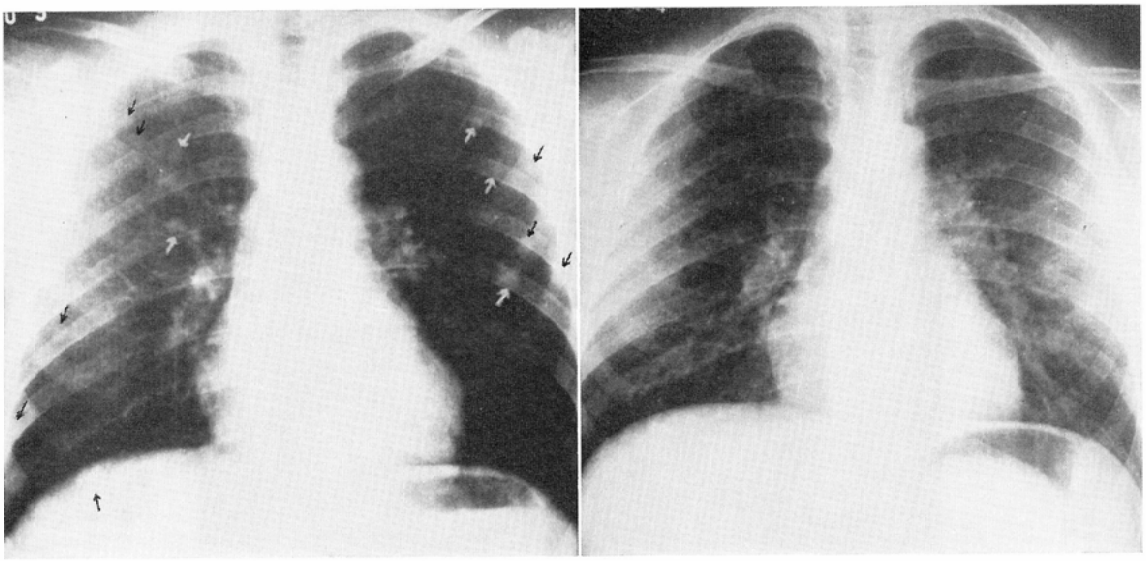

A B

Fig. 2 An 11-year-old girl (Fig. 1, No. 2). Adenoid cystic carcinoma of the left parotid gland. A : 1960. 4. 27. Multiple metastases (black and white arrows) in both lungs. B : 1960. 7. 13. Almost all metastatic densities disappeared after irradiations with 2300, 2000 rads in the midplane to each lung.

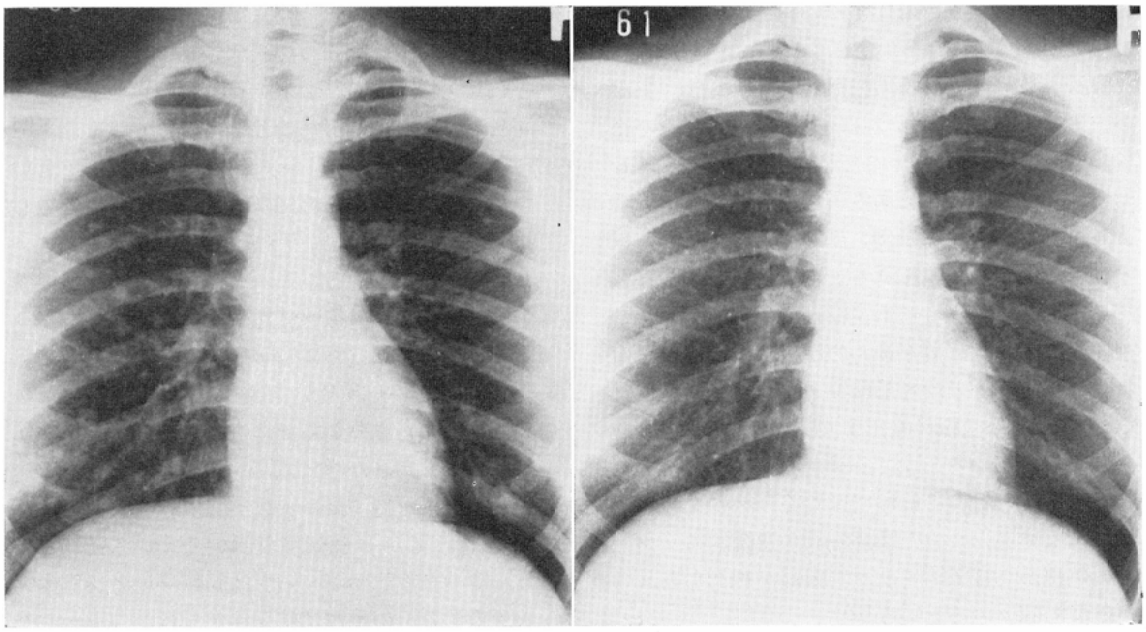

A B

Fig. 3 A 19-year-old girl (Fig. 1, No. 1). Adenoid cystic carcinoma of the left submandibular gland. A : 1967. 6. 26. Multiple metastases in both lungs. B : 1967. 9. 9. Almost all metastatic densities disappeared after irradiations with 3135 rads in the midplane to each lung.

Fig. 4　A womam of 46 years, receiving irradiation and surgery for recurrent adenoid cystic carcinoma of the parotid gland, has survived 7 years with the tumor. A marked deformity is present because of a progression of the tumor and as sequelae of the treatments.

7年生存している患者（第6例）である．治療後5年以上再発せずに生存するのは27%ぐらい[6]との報告がある．

腺様嚢胞癌はリンパ節転移を起すことが少ない．30%[8]あるいはそれに近い転移頻度[10]の報告もあるが，多くは15%前後[5)6)13)]で，0～8%[12)17)18)]という報告もある．私達は16例中初診時より1例，経過中に1例，計2例（13%）のリンパ節転移をみたのみである．腫瘍がずつと残存して7年を越す症例6にもリンパ節転移をみない．神経周囲のリンパ腔を進んでゆくのがこの疾患の特長なのだが，リンパ節転移を起すことは少ない．リンパ系は転移にあまり関係ないと Struben ら[17]もいつている．リンパ節が犯されている場合にも，リンパ行性の転移ではなく，そのリンパ節周囲にまで進んできた腫瘍浸潤が連続的にリンパ節の1側から侵入し，リンパ組織が押しやられている像を間々みるという[13)18)]．

前に記したように，腺様嚢胞癌は神経束周囲のリンパ腔に浸潤進展するために，進行してくると激しい疼痛を訴える[4)10)]．ただ，Eby ら[6]は神経束周囲の浸潤と疼痛とは関係ないという考えを持つている．なぜなら，彼らは疼痛のあるなしに関りなく，神経束周囲の浸潤は頻繁に見られるからという．Tauxe ら[18]は19年間生存した人が14年間激しい疼痛に悩んだことを報告している．Eby ら[6]，Smith ら[13]は照射により疼痛は収まるといつているが，私達は再三の照射にも拘らず，激しく，いかんともし難い疼痛に悩む2例（症例5，6）を経験している．こんなところから，腺様嚢胞癌は果して放射線感受性なのかと疑問を持つ．

再発を繰返すうちに遠隔転移が出現する．肺転移は多いといわれるが，文献[2)5)6)13)17-20)]をみると19～78%とまちまちである．私達の場合は4/16（25%）とあまり多くない．肺転移も進行が遅く，肺転移を持つたまま数年間生存するといわれる[4)6)10)]．しかし肺転移全部がそういう経過をとるわけでなく，Smith ら[13]は肺転移患者18例中14人死亡し，その半数は肺転移が見付かつてから2年以内に死亡したと．因に3人は肺転移発見後6年して死亡している．

腺様嚢胞癌は一般に経過が長いが，中には比

Table 2 Five year survival rates

Authors	Year of Publication	5 Year Survival Rates	Method of Treatment	Comment
Beahrs et al.	1960	76%	Surgery	Parotid tumor
Tauxe, McDonald and Devine	1962	63%	Surgery and radiation	Tumor arising in the upper respiratory passages
Snelling	1963	67%	Preoperative irradiation	
Smith, Lane and Rankow	1965	76%	Surgery or/and radiation	
Leafstedt et al.	1971	65%	Surgery or/and radiation	
Eby, Johnson and Baker	1972	46%	Surgery	
Ours	1976	75%	Surgery and/or radiation	

較的短い経過（fulminating progression）を辿る例[6)14)16)]のあることを心に止めておく必要がある．Eby ら[6)]は腺様嚢胞癌54例中9例が3年以内に死亡したと述べている．彼らは[6)]，この様な例は，組織像をみると，腺様嚢胞癌に典型的な篩状或は cylindromatous な像の外に，主に basaloid, 或は anaplastic な形態を示す細胞の充実性の増殖よりなる部分が見られたといつている．そしてこの充実性の腫瘍の部分に屢々大小の凝固壊死巣が見られ，これはおそらく腫瘍の急激な増殖を示すものであろうといつている．

腺様嚢胞癌の5年生存率（Table 2）は，治療法はいろいろだが，大体50～75%ぐらいである．私達の場合も75%であるが，この疾患は経過が緩慢で，腫瘍を持ちながら生存し，長年の後死亡する例が多くあるので，その治療効果を判定するには5年では不十分で，10年[12)]～15年の観察が必要である．

それでもつと早く治療法の効果を判定するには，再発の有無を検討するのがよいと思う．Beahrs ら[3)]の耳下腺腺様嚢胞癌手術例では3年及び5年以内の局所再発率はそれぞれ54.2%，72.7%であつた．Fletcher[7)] の術後照射を行つた場合には3年以内の局所再発は9例中1例（11.1%），私達の術後照射を行つた例では3年以内の再発は7例中2例（28.6%），このうち5年以上観察した4例では，7，8，10年（それぞれ2，1，1例）に至つても再発をみていない．術後照射は原発巣の制御に有効であると考えられる．

腺様嚢胞癌の放射線感受性は低いと考えられてきた[8)]が，古くは Baclesse[2)]（1940—1941）が腺様嚢胞癌には放射線治療の効果がかなり見られる例があるのに驚かされると報告しているのを初め，この15年程，それ程無効なわけでなくかなりの効果が期待される[4-6)10)13)15)16)18-20)]という風に考えが変つてきている．しかし Berdal ら[4)]も "A cylindroma may be looked upon radiosensitive, but not radiocurable" といつているように，放射線の効果は一時的で，放射線では腺様嚢胞癌は治せないといわれる[13)18)]．Smith[13)] は完全切除が出来た場合のみ治癒が期待出来るという．しかし腺様嚢胞癌は浸潤性に周囲に拡り，また神経周囲のリンパ腔に沿つて思わぬ先まで腫瘍細胞が進行し，適切な切除範囲を決定することがむつかしく，また発生部位が手術困難な場所である場合が多い．それで上記のような手術とそれに続く後照射という方法が考えられてくる．照射量は Roth[12)] は 6,000 R では不足といつている．前記の Fletcher[7)]は5,000rads/5 w, 6,000rads/6 w. Snelling[14)] は ^{60}Co 或は超高圧で 6,000～7,000rads/6～8 w 照射している．Stewart ら[16)]は病巣線量 4,500～6,000rads/3 w で制御できたといつている．私達の場合は病巣線量で 1,860rads/2 w から 6,180 rads/ 4.5w とバラツキが大きいが，大体 3,000～6,000rads を3～8.5w に照射している．放射線照射だけの場合と，術後照射の場合とを比較すると，前者では 3,060rads/4 w から 6,180rads/4.5w まで，大凡 3,000～6,000rads を3～8.5w に照射しており，術後照射の場合には 1,860rads/2 w から 5,360rads/3.5w まで，大体 ^{60}Co で 5,000

rads を 3.5～ 7.5w の間にかけている．放射線照射だけの場合と術後照射の場合と線量に違はない．

まとめ

発生頻度は私達の例では女性に多かつたが，文献的に多数例に於ては男女の差はない．

発生年齢は11～70歳，平均42歳．20歳以下にも3例みられた．

症状発現後大体1年以内に医者を訪れているが，長い場合には20年して初めて受診した者もある．平均は3年．

初発症状は腫瘤，或は腫脹，31％に疼痛を伴つた．

リンパ節転移は少い．

経過中に頑固な激痛を伴うことがある．

肺転移は25％にみられた．

腺様嚢胞癌は一般に経過は長いが，短い経過をとる群もある．

5年生存率は75％であつたが，再発を繰返し，或は腫瘍を持ちながら生存する例が多いので，5年観察では不十分で，治療効果判定には10～15年の長期観察が必要である．

それでもつと短期間に治療法の効果を判定するには再発の有無をよりどころとするのがよい．

腺様嚢胞癌にはかなりの放射線感受性が認められる．しかし放射線だけで治すことは困難のように思われる．

腺様嚢胞癌の治療には原発巣を完全に切除出来ることが一番望まれる．

しかし周囲に浸潤性に進展し，摘除範囲の決定がむつかしく，また手術困難な場所に発生することも多いため術後照射が必要である．

術後照射は原発巣の制御に有効である．

私達の用いた線量は大凡 ^{60}Co 遠隔照射で5,000 rads/3.5～ 7.5w である．

文　献

1) Anderson, W.A.D.: Pathology Vol. 2, 6th edition, 1105—1106. Mosby, Saint Louis. 1971.
2) Baclesse, F.: Radiosensibilité et métastases observées au cours des cylindromes et des tumeurs mixtes des glandes salivaires. Bull. du Cancer 29 (1940—1941), 260—274.
3) Beahrs, O.H., Woolner, L.B., Carveth, S.W. and Devine, K.D.: Surgical management of parotid lesions. Arch. Surg., 80 (1960), 890—904.
4) Berdal, P., de Besche, A. and Mylius, E.: Cylindroma of salivary glands. A report of 80 cases. Acta Otolaryng., 263 (1970), 170—173.
5) Conley, J. and Dingman, D.L.: Adenoid cystic carcinoma in the head and neck (Cylindroma). Arch. Otolaryngol., 100 (1974), 81—90.
6) Eby, L.S., Johnson, D.S. and Baker, H.W.: Adenoid cystic carcinoma of the head and neck. Cancer 29 (1972), 1160—1168.
7) Fletcher, G.H.: Textbook of Radiotherapy, 2nd edition, p. 355 Lea & Febiger, Philadelphia. 1973.
8) Foote, F.W. Jr. and Frazell, E.L.: Atlas of tumor Pathology. Section IV—Fascicle 11 Tumors of the Major Salivary Glands, 103—113. Armed Forces Institute of Pathology, Washington. 1954.
9) 堀内淳一，奥山武雄：頰粘膜・口腔底・下顎歯肉扁平上皮癌の放射線治療成績とその検討．日医放誌，34 (1974)，739—751．
10) Leafstedt, S.W., Gaeta, J.F., Sako, K., Marchetta, F.C. and Shedd, D.P.: Adenoid cystic carcinoma of major and minor salivary glands. Am. J. Surg., 122 (1971), 756—762.
11) 牟田信義，森田和夫：舌癌の治療成績．日医放誌，23 (1964)，1444—1455.
12) Roth, M.: Adenoid cystic carcinoma of the oral cavity, paranasal sinuses, and upper respiratory tract. Am. J. Roentgenol., 78 (1957), 790—803.
13) Smith, L.C., Lane, N. and Rankow, R.M.: Cylindroma (Adenoid Cystic Carcinoma). Am. J. Surg., 110 (1965), 519—526.
14) Snelling, M.D.: Histology, natural history and results of treatment of mucous gland tumors. Am. J. Roentgenol., 90 (1963), 1032—1041.
15) Soboroff, B.J.: Cylindromas of the upper digestive and respiratory passages—A correlative study of their histologic patterns, clinical findings and modes of therapy. Laryngoscope, 69 (1959), 1381—1410.
16) Stewart, J.G., Jackson, A.W. and Chew, M.K.: The role of radiotherapy in the management of malignant tumors of the salivary glands. Am. J. Roentgenol., 102 (1968), 100—108.

17) Struben, W.H. and Hampe, J.F.: Cylindromas of the upper respiratory tract. J. Laryng. and Otol., 73 (1959), 722—731.
18) Tauxe, W.N., McDonald, J.R. and Devine, K.D.: A century of cylindromas. Short review and report of 27 adenoid cystic carcinomas arising in the upper respiratory passages. Arch. Otolaryngol., 75 (1962), 364—376.
19) Fuchihata, H., Wada, T. and Inoue, T.: Radiotherapy of adenoid cystic carcinoma of the head and neck. Oral Surg., 36 (1973), 753—759.
20) 堀内淳一，斉藤俊孝，奥山武雄，猪俣宏史，松原 升，足立 忠：口腔領域の腺様嚢胞癌 (Adenoid cystic carcinoma) とその放射線治療経験．臨放，13 (1968)，457—467.