The University of Osaka
Institutional Knowledge Archive

Title	種々の腎疾患におけるCTと核医学的検査の評価
Author(s)	九谷, 亘; 石田, 博文; 白川, 恵俊 他
Citation	日本医学放射線学会雑誌. 1980, 40(8), p. 779-798
Version Type	VoR
URL	https://hdl.handle.net/11094/16849
rights	
Note	

The University of Osaka Institutional Knowledge Archive : OUKA

https://ir.library.osaka-u.ac.jp/

The University of Osaka

種々の腎疾患における CT と核医学的検査の評価

大阪医科大学放射線医学教室
九谷　亘　石田　博文　白川　恵俊
新宅　敬夫　舟木　亮　関本　寔
内藤　一馬　田中　明　赤木　弘昭
同　泌尿器科
小　野　秀　太

（昭和54年8月22日受付）
（昭和55年1月23日最終原稿受付）

The Clinical Evaluation of CT and Radionuclide Examination in Renal Diseases

Wataru Kutani, Hirofumi Ishida, Shigetoshi Shirakawa,
Takao Shintaku, Ryo Funaki, Makoto Sekimoto,
Kazuma Naito, Akira Tanaka and
Hiroaki Akagi
Department of Radiology, Osaka Medical School
Shuta Ono
Department of Urology

Research Code No.: *518*
Key Words: *Renal disease, Comparative study, CT scan, Renal scintigram, Renogram, Clinical evaluation*

One hundred and twelve cases of renal diseases were studied by computed tomography (CT) using EMI 5005/12. Of them, 60 were examined by both CT and renal scintigraphy, and comparatively evaluated. The CT units were checked before and after the contrast enhancement. Renal scintigrams were obtained by gamma cameras (PHO/GAMMA HP 6406, PHO/GAMMA LFOV) using 99 M Tc-DMSA. CT was especially useful in diagnosing the renal cysts and the hydronephrosis. Cysts in other organs (liver, spleen and pancreas) were simultaneously ascertained in polycystic diseases. CT was not helpful in diagnosing nephritis and diabetic nephropathy. Floating kidney and horse-shoe kidney were difficult to diagnose with CT. The renal scintigram was the reflection of the renal function, and was relatively more useful than CT in diagnosing horse-shoe kidney, floating kidney and nephritis, while it was not useful for non-functioning kidneys.

I. はじめに

1972年 Hounsfield[1] らによって初めてコンピューターX線断層検査（CT）が臨床に導入され数年が経過したが，その間 CT は急速に臨床に応用

されるようになり，特に現在では脳神経学的検査として特に数多く実施されている．

頭部，特に脳実質についてのCTの診断価値はほぼ確立し，造影法の研究を含めて頭部診断上必須の検査法となっている．

しかし腹部については数々の基礎的研究[1)-4)]及び臨床的評価[5)-7)]がなされているが，まだ不明確な部分も多く，造影法を含めた腹部臓器のCTの評価が求められている．

我々は昭和52年全身用コンピューターX線断層装置 EMI CT 5005/12を設置以来23カ月間に5,854検査を実施し，これらの症例を用いて腹部臓器のCTの評価を行っている．

今回は腎疾患について報告するが，腎は造影剤の主たる排泄器管の一つであり，最大の増強効果が期待できるので，造影法の価値検討に最も適していると考えている．

方法としては，腎腫瘍，腎のう胞性疾患，萎縮腎など主としてCT像で特徴的な像を呈する疾患群別に分類し，それぞれシンチグラムおよびレノグラムを比較し，各検査の腎疾患の診断における位置づけを行った．

II. 対象，装置及び方法

1．検査対象

対象は，昭和52年2月より23カ月間の腎臓部CT 112例で，そのうちシンチグラム及びレノグラム併用例は60例であった（Table 1）．

Table 1　Case material

Group	Diagnosis	Number of Cases	
		CT	Scintigram & CT
I	Renal cell carcinoma	8	5
	Metastatic renal tumor	1	1
II	Cystic disease of the kidney	24	13
	Calyceal diverticulum	1	1
	Hydronephrosis	7	5
	〃 (Urolithiasis)	7	1
	〃 (Urinary tract tumor)	3	1
III	Renal abscess	3	3
	〃 (tuberculosis)	5	3
	〃 (post op. of abscess)	1	1
	Contracetd kidney	5	5
	Pyelonephritis	1	0
IV	Aplasia of the kidney	2	2
	Horse-shoe kidney	3	2
	Transplantation	1	1
	Floating kidney	1	1
	Renal ptosis	1	0
	Retroperitoneal tumor	2	1
V	Renovascular hypertension	1	1
	Renal infarction	1	1
	Idiopathic renal bleeding	11	6
	Acute glomerulonephritis	5	3
	Normal	18	3
Total		112	60

2．装置及び検査方法

1）CT

使用したCT装置は全身用CTスキャナーEMI CT 5005/12型で，検査は140kV, 28mA, 13インチのウェッジ，スライス幅13mmで13mm間隔8スライスを一組とした．

スライス部位の決定は，検査前に患者の剣状突起下に鉛マークを，腹部に鉛定規を入れた単純写真をとり，DIP像なども参考にして決定した．

又，症例によりcontrast enhancement (CE) の目的で30% DIP conray 200mlを，5分間で100mlを注入，残りを15分間で点滴静注した．又，全例検査5分前に腸管蠕動によるartifact防止のため，ブスコパン（臭化ブチルスコポラミン20mg）を皮下に注射した．

CT像はIVC (Independent Viewing Centre) で6つ切りフィルムに撮影した．CT値の検討は，各病変部にR.O.I (Region of Interest) を設定し，CE前後のCT値（後は腎実質造影剤濃度がプラトーに達する，注入約10分後のスライスのCT値）を測定した．

CT値の数値表示は計算機システム（Fig. 1）又はCT 5005の計算機を使用して行った．

2）腎シンチグラム

腎シンチグラムはNuclear Chicago社製HP 6406（2核種モジュール付き）及びLFOVのガンマカメラを使用し，大陸フィルムとポラロイドフィルムにて撮影した．核種は^{99m}Tc-DMSA又

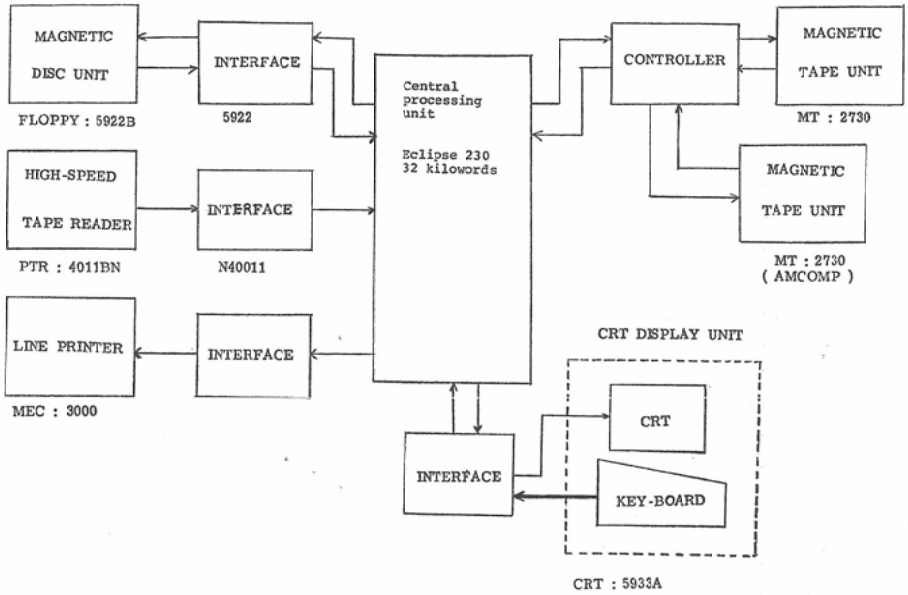

Fig1 Block diagram of the computer system

は ^{99m}Tc-DTPA 2.5～5mCi を使用し，検査は腹臥位で実施した．

3) レノグラム

レノグラムは，検査前30分前に水400ml を飲用させ，^{131}I-Hippuran 20μCi を肘静脈より急速静注し，腹臥位で20分間測定を行った．レノグラム装置は電算機を直結した計算機システムを使用し，検出器からの出力をディジタル信号に換え，電算機に記憶させた[21]．又，電算機によりレノグラム曲線上のパラメーターを計算させ，町田の分類[8]に従い，N（正常型），M_1（中等度機能低下型），M_2（排泄障害型），L（高度機能低下型）の各型に自動分類した[21]．

3. 研究方法

CT と核医学的腎機能の評価法

CT，シンチグラムおよびレノグラムを併用検査した60例をその最終診断より，主として CT 像でⅠよりⅤまでの疾患群別に分類し，比較を便利にした．

Ⅰ群は腎腫瘍，Ⅱ群はのう胞性腎疾患，水腎症，腎盂憩室，Ⅲ群は腎腫瘍，萎縮腎，Ⅳ群は位置異常，腎奇形など．Ⅴ群はその他とした．

又，検査結果比較のため，判定規準を次のように定めた．

CT の評価は，CT 像により異常を認め確定診断できたものを（A），異常は認めたが不確かで，誤診或いは確定診断できなかったものを（B），異常を指摘できなかったものを（C）とした．シンチグラムは評価及び所見をおのおの3段階に分類し，評価は明らかに S.O.L（space occupying lesion）などの異常を認めたものを（＋），S.O.L などの異常を認めるが明瞭でないものを（±）とし，（－）は異常を認めないもの又は腎影描出不能なものとした．又，所見も3種類に分け，a は腎影の描出程度で，“良”“やや不良”“描出不能”とし，b は S.O.L の有無を（＋），（±），（－）とし，c は腎の輪郭及び位置異常の有無を（＋），（±），（－）の3段階に分類した．シンチグラムの評価は以上の基準のもとに，診断とは無関係に行った．

レノグラムのパターン分類は，N，M_1，M_2，L の各4型に自動的に分類し，左右別に記載した．

CE 効果の評価は，単純 CT と CE 施行 CT，の両方が実施された症例について画像を検討し，

Table 2a　Details of CT image, scintigram and renogram

Group	Case No.	Name	Age	Sex	Diagnosis	Evaluation of CT	Evaluation of Scin-tigram	Scintigram a	Scintigram b	Scintigram c	Type of renogram R	Type of renogram L	Evaluation of contrast enhancement
Group Ⅰ (Tumor)	#1	A.S.	66	M	Malig. renal tumor	A	(+)	good	(+)	(+)	M1	M1*	(+)
	#2	U.H.	56	M	〃	A	(+)	good	(+)	(+)	M1*	M1	(+)
	#3	H.N.	34	F	〃	A	(−)	good	(+)	(+)	N	N*	(−)
	#4	T.T.	65	F	〃	B	(+)	good	(+)	(+)	M1*	M1	(+)
	#5	K.K.	57	M	〃	A	(−)	not visualized			M1	L*	(+)
	#6	Y.Y.	27	F	〃	B	(+)	good	(+)	(+)	M1	M1*	
Group Ⅱ (With lowden-sity)	#7	Y.H.	42	F	Polycystic kidney	A	(+)	poor	(+)	(+)	L*	M1*	(+)
	#8	H.K.	45	F	〃	A	(+)	good	(+)	(+)	M2*	M2*	(+)
	#9	T.K.	34	F	〃	A	(+)	good	(+)	(+)	M2*	M2*	
	#10	K.S.	49	M	〃	A	(+)	good	(+)	(+)	M1*	M1*	
	#11	I.Y.	40	F	〃	A	(−)	not visualized			L*	L*	
	#12	H.S.	78	M	Bilateral multicysts	A	(+)	good	(+)	(+)	M1*	M1*	
	#13	T.T.	48	M	Simple cyst	A	(−)	good	(−)	(−)	N*	N	
	#14	K.S.	71	M	〃	A	(+)	good	(+)	(+)	M1*	N	
	#15	M.H.	6	M	〃	A	(+)	good	(+)	(+)	N	M1*	
	#16	H.S.	28	F	〃	A	(+)	good	(+)	(+)	M2*	N	
	#17	I.M.	79	M	〃	A	(+)	good	(+)	(+)	M1	M1*	
	#18	M.K.	65	M	〃	A	(+)	good	(+)	(+)	M1	M1*	
	#19	I.S.	70	M	Parapelvic cyst	A	(±)	good	(±)	(−)	N	N*	
	#20	A.M.	56	F	Calyceal diverticulum	A	(+)	good	(+)	(+)	N	M1*	
	#21	O.M.	44	M	Hydronephrosis	A	(−)	not visualized			M1	L*	
	#22	K.Y.	6	M	〃	A	(+)	good	(+)	(+)	M2*	M2*	
	#23	M.N.	34	M	〃	A	(+)	good	(+)	(+)	M2*	N	
	#24	O.K.	14	M	〃	A	(+)	good	(+)	(+)	M2*	N	
	#25	S.R.	48	M	〃	A	(+)	good	(+)	(+)	M2*	N	
	#26	T.S.	43	M	〃 (Urolithiasis)	A	(+)	good	(−)	(−)	M2*	M2*	
	#27	S.Y.	73	F	〃 (Urinary tract tumor)	A	(−)	not visualized			L*	M1	
Group Ⅲ (Abscess and con-tracted kidney)	#28	Y.T.	59	M	Abscess	A	(+)	good	(+)	(+)	M1	M1*	
	#29	T.F.	42	F	〃 (tuberculosis)	A	(−)	not visualized			L*	N	
	#30	U.T.	31	F	〃 (tuberculosis)	A	(±)	poor	(−)	(±)	M1	M1*	(+)
	#31	T.M.	34	M	〃	A	(−)	not visualized			L*	M1	(−)
	#32	K.N.	35	M	〃	A	(+)	good	(+)	(+)	M1	M2*	
	#33	I.T.	28	F	〃 (tuberculosis)	A	(+)	good	(+)	(+)	N	M1*	
	#34	K.K.	59	F	Contracted kidney	A	(−)	not visualized			N	L*	
	#35	A.S.	63	M	〃	A	(−)	not visualized			L*	M1	
	#36	F.J.	34	M	〃	A	(−)	not visualized			N	L*	
	#37	T.Y.	67	M	〃	A	(−)	not visualized			L*	M1	
	#38	H.S.	66	F	Post-op. of abscess	A	(−)	not visualized			L*	M1	
	#39	K.T.	53	M	Bilateral contracted kidneys	A	(±)	poor	(−)	(+)	L*	L*	
Group Ⅳ (Abnormal shape and location)	#40	O.K.	41	F	Aplasia of kidney	A	(−)	not visualized			L*	N	
	#41	N.K.	3	F	〃	A	(−)	not visualized			L*	M2	
	#42	I.T.	25	M	Horse-shoe kidney	B	(+)	good	(−)	(+)	M1*	N*	

	#43	M.K.	28	M	Horse-shoe kidney	A	(+)	good (−) (+)	N*	N*	
	#44	H.M.	30	F	Autotransplantation	C	(+)	poor (−) (+)	M1*	N	
	#45	T.F.	38	F	Floating kidney	C	(+)	good (−) (+)	N*	N	
	#46	O.Y.	73	M	Retroperitoneal tumor	B	(+)	good (−) (+)	M1*	M1*	
Group V (Others)	#47	K.S.	10	M	Renovascular hypertension	C	(−)	good (−) (+)	M1*	M1*	
	#48	K.K.	62	M	Renal infarction	C	(±)	good (±) (±)	M1	M1*	(−)
	#49	S.Y.	13	M	Idiopathic bleeding	C	(−)	good (−) (−)	N	N	
	#50	Y.H.	30	M	〃	C	(−)	good (−) (−)	N	M1	(−)
	#51	M.S.	52	M	〃	C	(−)	good (−) (−)	N	M1	
	#52	I.T.	37	M	〃	C	(−)	good (−) (−)	N	M1	(−)
	#53	K.A.	25	F	〃	C	(−)	good (−) (−)	M1	M1	
	#54	I.Y.	52	M	〃	C	(−)	good (−) (−)	M1	M1	
	#55	H.T.	10	M	Acute gl. nephritis	C	(−)	good (−) (−)	N*	N.	
	#56	K.Y.	22	M	〃	C	(±)	poor (−) (+)	M1*	M1*	
	#57	T.H.	16	F	〃	C	(−)	good (−) (−)	N*	N*	
	#58	F.R.	66	M	Normal	C	(−)	good (−) (−)	N	N	
	#59	K.S.	52	M	〃	C	(−)	good (−) (−)	N	N	
	#60	S.K.	50	M	〃	C	(−)	good (−) (−)	N	N	

Evaluation of CT

A: clear findings and easy to diagnose
B: clear findings but not easy to diagnose
C: no abnormal finding

*: Affected side

Evaluation of scintigram

＋ : clear findings
± : doutful findings
− : no abnormal finding or not visualized

Findings of scintigram

a: quality of renal image: good, poor, not visualized
b: existence of S.O.L: (+), (±), (−)
c: abnormality of renal image or location: (+), (±), (−)

Comments

Case #3: S.O.L was not visualized in scintigram because a mass was extending through the capsule.
Case #4: A case with renal cell carcinoma of hypovascular type which resembled a renal cyst.
Case #6: Metastatic renal tumor from malignant chorioepithelioma.
Case #11: Under the hemodialysis.
Case #12: Erroneously diagnosed as polycystic kidneys in scintigram.
Case #13: A cyst projecting out of the kidney.
Case #19: A cyst existing crossly near the pelvis.
Case #20: A simple cyst was suspected by DIP and renal scintigraphy but the conclusive diagnosis, calyceal diverticulum, was obtained by CT.
Case #21: No remarkable findings were obtained by DIP or by renal scintigraphy because of no renal function, and diagnosed as a hydronephrosis only by CT.
Case #22: Bilateral hydronephrosis.
Case #29: A cavity with calcifications was found in CT image.
Case #43: Evaluation of CT was "B" because the isthmus of the kidney was not exactly sliced.
Case #44: Autotransplantion was performed after the removal of intra-renal stones.

明らかに病変部が明瞭となったものを効果（＋）とした.

III. 結　果

1. CT と核医学的検査

腎 CT, シンチグラム及びレノグラムを併用した60例について各疾患群別に比較検討を行った (Table 2a, b).

I群の腎腫瘍6例中4例は CT だけで確定診断

Table 2b Comparison between CT image and scintigram of the kidneys
(group, case number and evaluation)

I group

Evaluation of scintigram	Evaluation of CT: A	B	C
+	1, 2	*4,	
±			
−	3, 5*		

II group

Evaluation of CT: A	B	C
7, 8, 9, 10, 12, 14, 15, 16, 17, 18, 20, 22, 23, 24, 25, 26		
19		
11*, 13, 21*, 27*		

III group

Evaluation of CT: A	B	C
28, 32, 33		
30, 39		
29*, 31*, 34*, 35*, 36*, 37*, 38*		

IV group

Evaluation of scintigram	A	B	C
+	43	42, 46	44, 45
±			
−	40*, 41*		

V group

A	B	C
		48, 56
		47, 49, 50, 51, 52, 53, 54, 55, 57, 58, 59, 60

Evaluation of CT
A: clear findings and easy to diagnose
B: clear findings but not easy to diagnose
C: no abnormal finding
Evaluation of scintigram
+ : clear findings
± : doubtful findings
− : no abnormal finding or not visualized(*)

でき，評価（A）であったが，1例（症例4）はのう胞と誤診した．他の1例（症例6）は，CT施行前に悪性絨毛上皮腫の腎転移と確定診断されていたが，CT 像では原発性腎腫瘍との鑑別ができず，評価（B）であった．

シンチグラムでは6例中4例は明らかに S.O.L として異常を認めたが，1例（症例3）は腫瘍部が腎外に発育腫大していたため，シンチグラムでは異常所見を指摘できなかった．他の1例（症例5）は患側腎の機能低下が著しく，腎影描出不良で S.O.L 認めず，評価（−）であった．

レノグラム曲線はNよりL型までさまざまで，特異的でなかった．

症例1から5の全例に CE を施行しその前後の CT 像で増強効果をみると，症例3以外は CE 後に健常部と腫瘍部が明瞭に分離され，効果（＋）であったが，症例3は効果不明瞭であった．

なお腎腫瘍5例中症例1から3の3症例は肉眼的血尿をきたす前に発見できた．

II群の多発性のう胞腎，水腎症などについては CT の評価は21例中全例が（A）であり，シンチグラムで評価（＋）であったのは16例（76%）であった．

これを疾患別にみると，多発性のう胞腎5例のレノグラム曲線は1例（症例11）のL型以外は M_1, 又は M_2 型であった．無機能腎症例ではシンチグラムで腎陰影は描出できなかったが，他の4例では腎陰影を描出でき，S.O.L を認めた．

CT では大小種々の大きさの多数の円い Water density area を認め，同時に肝にものう胞を認めた．

CT 単独検査の多発性のう胞腎15例について肝，脾，膵ののう胞合併率は，肝のう胞15例中13例（87%），脾のう胞15例中3例（20%），膵のう胞1例（7%）であった．

両側多発性腎のう胞（症例12）は CT で両腎におのおの数個ののう胞を認めたが，肝のう胞の合併は認めなかった．シンチグラムでは両腎に数カ所の S.O.L を明瞭に認めたが，シンチグラムだけでは多発性のう胞腎との鑑別は困難であった．

本例のレノグラム曲線は両腎とも M_1 であった.

単純性腎のう胞6例ではCTの評価は全例(A)であったが，シンチグラムでは1例（症例13）は腎外に突出するのう胞で，S.O.Lを認めずその評価は（−）であった．これらのレノグラム曲線はN又は M_1 型であった.

水腎症7例ではCTの評価は全例（A）であった．シンチグラムでも5例（71%）において明瞭に腎盂相応部に一致してRI摂取の低下を認め，評価（+）であった．この患側のレノグラムは M_2 よりL型に分かれた.

CE効果は2例とも（+）であった.

Ⅲ群の腎膿瘍，無機能腎では，腎機能の程度に応じてレノグラムは M_1 からL型まで変化し，12例中，L型は8例（67%）にみられ，シンチグラムは7例（58%）が描出不能であった.

腎膿瘍6例中3例（50%）はシンチグラムで評価（+）であったが，萎縮腎などは全例腎影が患側で認められず，シンチグラムだけでは単腎症との鑑別が困難であった.

この群についてCTはそれぞれ描出可能であり，腎結核症例3例中2例（67%）に石灰化を認めた.

CE効果は2例中1例（症例31）が（−）であった．この症例はレノグラム所見もL型で高度機能低下例であった.

Ⅳ群の腎の位置異常など7例に対してCTの評価は，（A）が3例（42%），（B）が2例（29%），（C）が2例（29%）であり，レノグラムも特徴は見い出せなかった．これに反してシンチグラムでは容易に位置異常を見い出せた.

Ⅴ群は急性腎炎，腎梗塞，腎出血から正常腎までを含む群で，シンチグラム又はCT像で変化を見いだせず，レノグラムもN又は M_1 型を示した.

CE効果はこの群においては3例とも（−）であった.

2. contrast enhancement 前後のCT値

一般にCTの所見は肉眼による判定が行われているが，CT像は再生状態のレベルおよび表現幅（width）により変化するので必ずしも一定ではない．これに対しCT値による表示はこれを補うことができる.

種々の腎疾患112例で，CE前後のCT値を測定した（Table 3）.

正常腎実質におけるCT値は，CE前14.05±4.30，後41.67±5.65で，CEにより平均約28上昇した．腎細胞癌の病巣部では症例により差があるが，CE前14.63±2.44で，正常腎実質部とほぼ同じであったが，CE後20.62±5.61と平均約6しか上昇せず，その上昇程度は正常例に比し低値であった.

従って腎細胞癌にCEを実施することで，5例中4例にCE効果を認めたが，今回の症例では単純CT像で病変が発見できず，CEにより発見できた症例は見い出されなかった.

腎のう胞症例ののう胞部のCT値は−2.22±1.95でwater densityを示し，腎実質との差が大である為に画像上でも容易に発見され，CT値を測定することで確認できた．なおこの部分はCEにより影響を受けなかった.

これに反して腎盂ではCEにより，CT値は50〜120と上昇し，CEによりこの程度のCT値の増加が認められた場合には腎盂又は尿路系と判断

Table 3 EMI number of the lesions before and after the contrast enhancement (CE) with DIP conray

	No. of cases	Before CE Mean ± S.D.	After CE Mean ± S.D.	Increased EMI number Mean ± S.D.
Normal renal parenchyma	12	14.05 ± 4.30	41.67 ± 5.67	28.05 ± 5.77
Renal cell carcinoma	4	14.63 ± 2.44	20.62 ± 5.61	5.98 ± 5.69
Renal cyst	6	−2.22 ± 1.95	−2.97 ± 1.84	—
Renal abscess	2	11.56 ± 3.73	—	—
〃 (tuberculosis)	2	12.24 ± 6.36	—	—
Renal calculi	2	126.75 ± 86.16	—	—

した.

同様に水腎症例ではCE前において腎盂相応部は water density であり，その実質部のCT値は正常腎実質と変わらなかった．膿瘍の病巣部のCT値は11.56と正常腎実質より低値であった.

又，腎結核の石灰化部分のCT値は約150で，正常腎の排泄造影剤のCT値に近い値であった.

同様に腎結石のCT値も高く，126であった.

CT値による疾患別特徴は正常腎実質部のCT値は約14前後であり，それと比較して腎のう胞ののう胞部が最も低い water density であった．腎細胞癌の病巣部は壊死部は正常腎実質より低く，腎膿瘍も平均に低い値であったが，病変の状態（石灰化の有無）により変化した.

IV. 症　例

各検査が診断に有用であった症例.

症例A．H.N 34Y F.（腎細胞癌　症例番号3）

主訴　左下腹部腫瘤

来院約6カ月以前より左下腹部腫瘤に気付くようになり，消化管透視，婦人科的検査を受けたが確定診断されなかった．DIP (Fig. 2-a) では両腎とも機能良く，尿路系の異常も認めなかった．ネフログラムはガス像により明らかではなかった．腎シンチグラム (Fig. 2-b)，レノグラム，CT (Fig. 2-c) を実施した結果は，腎シンチグラムで左腎下極にRI摂取やや"疎"な領域を認めたが明瞭な異常所見を認めず，レノグラム曲線も両腎N型であった．CTでは左腎は腫大し，左腎下極より発生し前下方に発育する辺縁不整な腫瘤と，その一部に低吸収領域を認めた．病変部のCT値はCE前平均10.4と低いところもあれば平均28.1と高いところもあったがCE後もその上昇値は8～10と低値であり，腎腫瘍と診断した．しかし，CE前後のCT像を比較すると，病変部が明らかに描出されたとは言えなかった．腎血管造影像 (Fig. 2-a) では悪性腫瘍特有の血管新生像，pooling 像を認めた．本症例は手術により腎細胞癌 (Clear cell type) と確認された．切除標本 (Fig. 2-e) をみると，CT像で認めた低吸収領域は出血壊死巣であった.

この症例は腫瘍が腎下極より外部に向かって発育したためにシンチグラム（正面像及び斜位像）で明らかなS.O.Lは認めず，CTが最もよく病変を示した例である.

次の症例は単純性腎のう胞と非常に似かよった像を示し，鑑別困難であった hypovascular type の腎細胞癌例である.

症例B．T.T 65Y F（腎細胞癌　症例番号4）

主訴　右側腹部腫瘤

DIPでは右腎盂，腎杯は拡張し水腎症の状態であった (Fig. 3-a)．シンチグラムではS.O.Lを右腎に認め，レノグラム曲線は両腎 M_1 型であった．CT像では円形の均一な低吸収領域を認め，単純性のう胞様の像を呈したが (Fig. 3-b)，のう胞と比較すると壁は厚く (2—4mm) その2スライス上方のCT像 (Fig. 3-c) では右腎中極から前方に突出する病変がみられた.

腎血管造影を施行したところ (Fig. 3-d), avascular lesion 及び capsular artery の増生があったが，腎のう胞とは断定でき難い所見であった．手

A. Excretory urogram. Obscured mass in the lower pole of the left kidney

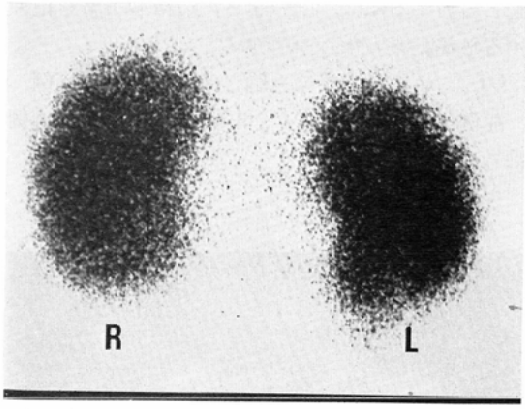

B. Renoscintigraphy with Tc-99m-DMSA. Renal scintigram shows no filling defect.

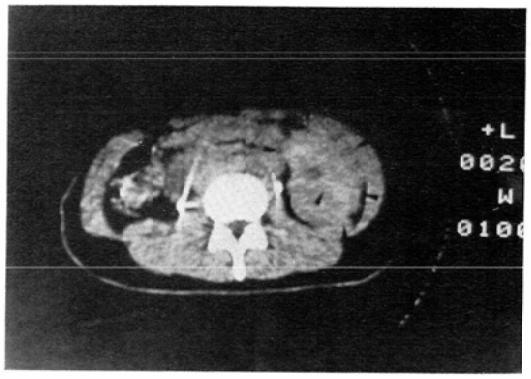

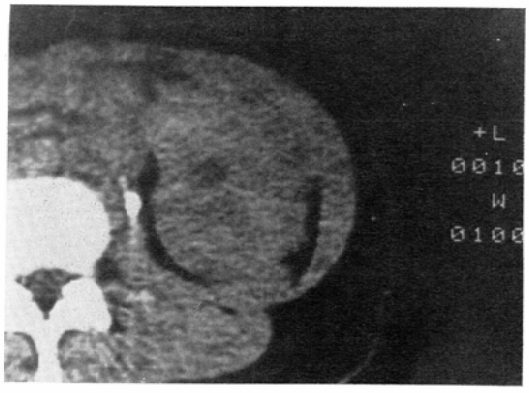

C. CT image. Inhomogenous mass of the left kidney extends through the capsule anteriorly to invade the perinephric lesion.

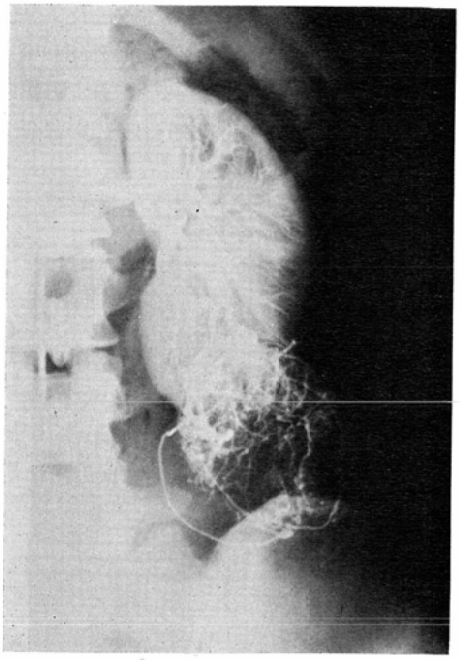

D. Selective renal angiogram demonstrates a vascular stain. Tumor mass in the lower pole of the left kidney has multiple abnormal vessels and vascular stain.

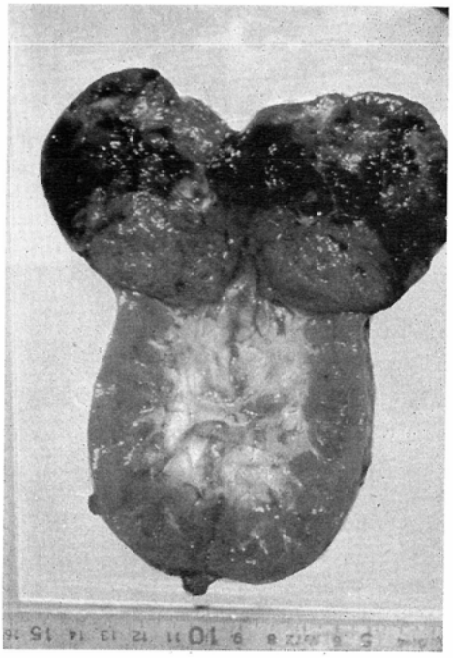

E. Excised kidney

Fig. 2 Case A Renal cell carcinoma. H.N. a 34-year-old woman with mass in the left flank

術によりこの病変は被膜化され，黄色及び黒色の豆腐様のものを含んだ暗赤色の液（総350ml）を内容物として持っており（Fig. 3-e），組織像より腎細胞癌（clear cell と dark cell が混在する mixed type）と判明した．

この症例は（Fig. 3-f）のような構造で，のう胞と鑑別するには，壁の厚さ，辺縁の不整を把握する必要があった．

CT により初めてのう胞と確認された２症例

症例C．T.T 48Y M（単純性腎のう胞　症例番号13）

主訴　右上腹部腫瘤

A. Excretory urogram. Dilated collecting system points to hydronephrotic kidney but the mass outline cannot be defined.

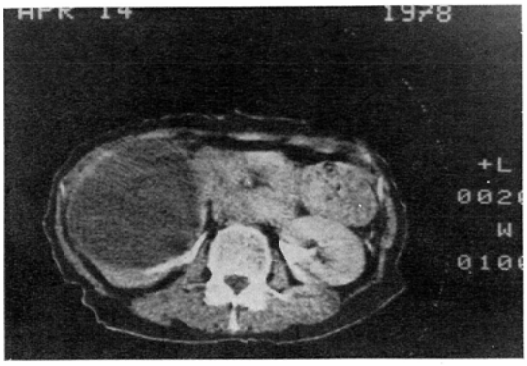

B. CT image, the lower level scan of the right kidney. A well-circumscribed area with the low attenuation looks like a cyst.

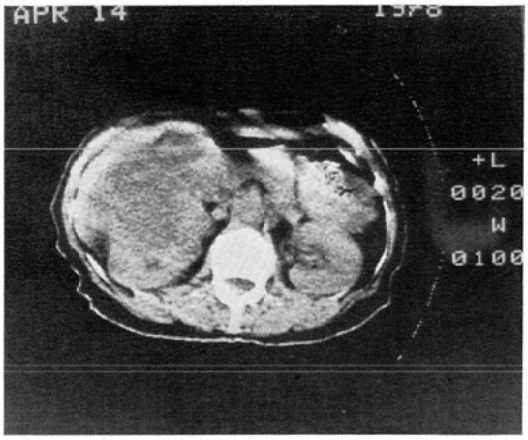

C. CT image, two higher level from B A lesion with thick wall and irregular boundary

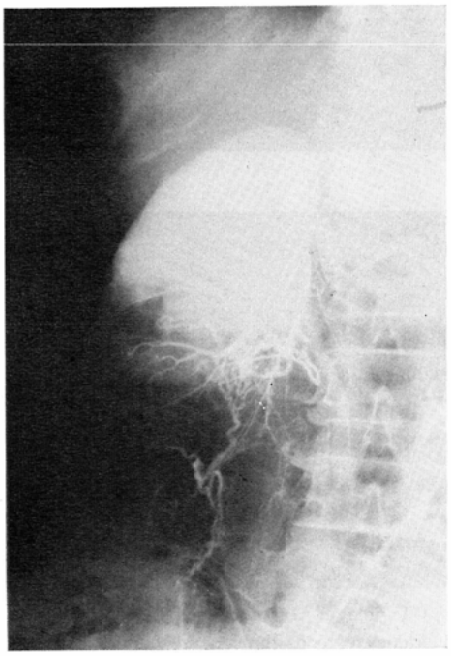

D. Renal angiogram. A hypovascular mass is shown but several capsular vessels appear enlarged.

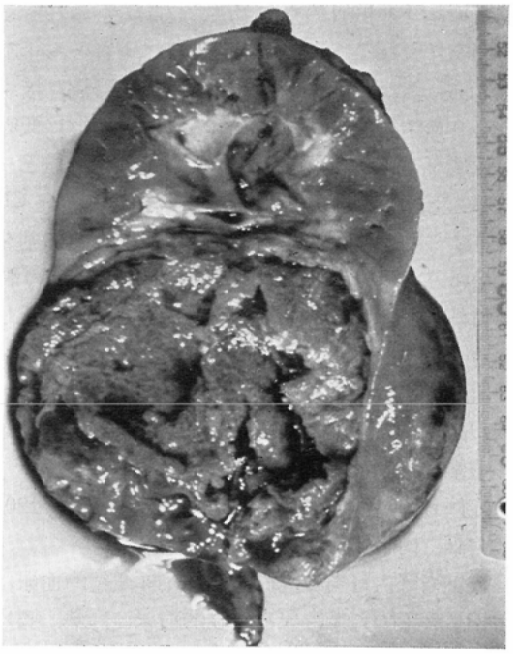

E. Excised kidney

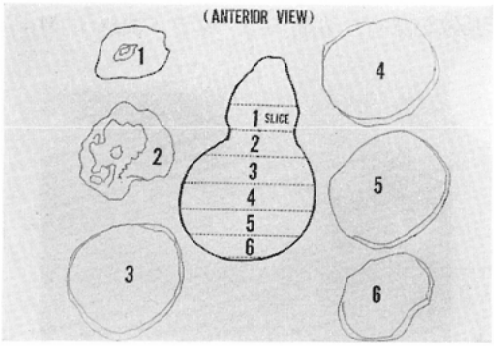

F. Schema of an affected kidney

Fig. 3 Case B. Renal cell carcinoma. T.T. a 65-year-old woman with an abdominal tumor

腎シンチグラムでは S.O.L を認めず (Fig. 4-a), レノグラムでも両腎とも機能良くN型であった. 右腎の選択左腎血管造影像 (Fig. 4-b) では右腎下極に腫瘤様陰影を認め, intrarenal artery の走行異常, 圧排像及び capsular artery の増生がみられたが, のう胞と確定診断できなかった. CT 像 (Fig. 4-c) では腎洞の変形, 偏位はないが, 右腎下極外方に突出する大きな円形の境界明瞭でしかも均一な低吸収領域を認め, 本例の CE 前の CT 値は−4.67で, CE 後も同部の CT 値は上昇せず, 腎のう胞と診断した.

手術により右腎下極前面より大きく突出したのう胞が確認された.

症例D. I.S. 70Y M (傍腎盂のう胞 症例番号19)

主訴 蛋白尿

シンチグラム (Fig. 5-a) では左腎中央よりや

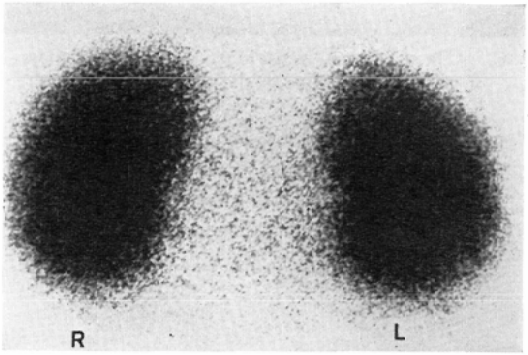

A. Renoscintigraphy with Tc-99m-DMSA. Renal scintigram cannot demonstrate the filling defect.

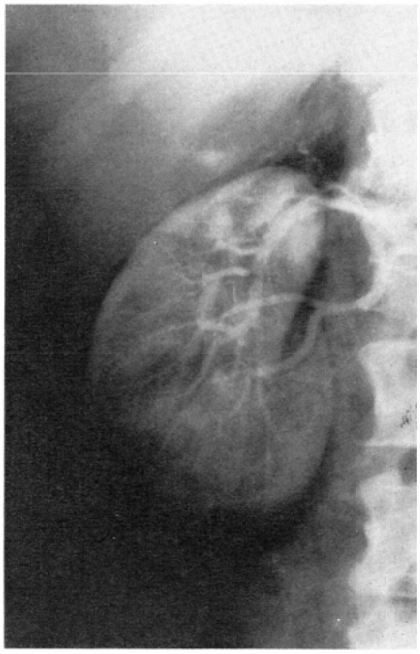

B. Selective renal angiogram The tumor mass in the lower pole of the right kidney distors intrarenal artery and has the capsular artery.

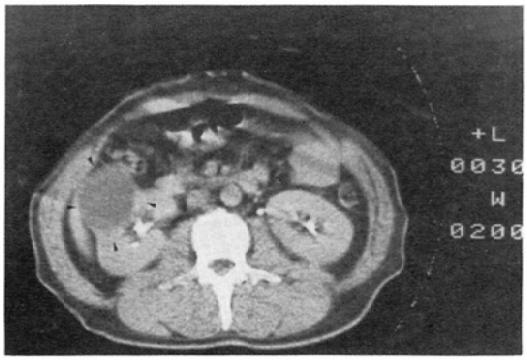

C. CT image. A well-circumscribed round mass of the water-density in the lower pole of the right kidney

Fig. 4 Case C. Renal simple cyst. T.T. a 48-year-old man with the mass in the right upper quadrant

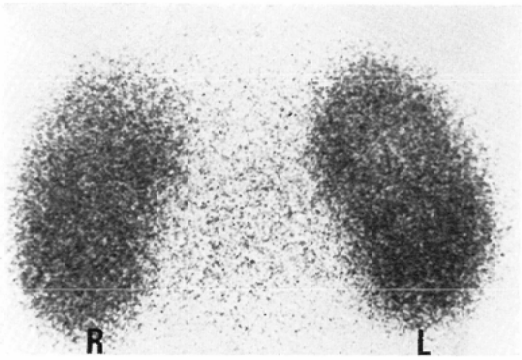

A. Renoscintigram with Tc-99m-DMSA. The low accumulation in the upper pole of left kidney

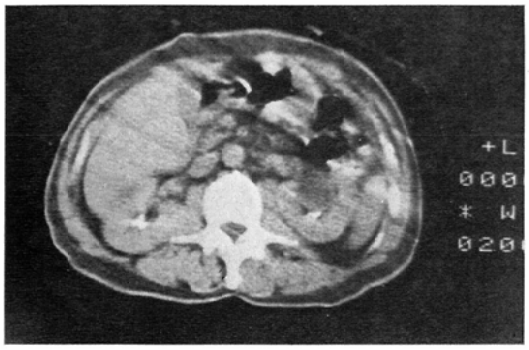

B. CT image. Post-contrast scan demonstrates a nonenhanced water-density mass in the center of the left kidney, splaying the surrounding pelvocalyceal system.

Fig. 5 Case D. Rarapelvic cyst. I.S. a 70-year-old man with proteinuria

や上極に RI 摂取のやや"疎"な部分がみられたが明瞭ではなく，レノグラム曲線は両腎とも正常型であった．CT 像（Fig. 5-b）では腎洞に接する辺りの中央部に明らかに辺縁平滑で円形の低吸収領域を認め，CE 前後の CT 値は−0.14と−0.21でともに water density であった．更に CE 後にこの病変に接した腎盂に排泄された造影剤を認めた．この所見よりのう胞は腎盂近接より腎実質外に発達したと考え，傍腎盂のう胞と診断した．

次の症例は症例Dと同様に尿に排泄された造影剤が診断に役立ったが，症例Dと逆にその病変部に造影剤をみた腎盂憩室の1例である．

症例E．A.M 56Y F（腎盂憩室　症例番号20）

主訴　肉眼的血尿，高熱，腰痛

数年来腎盂腎炎の既往があり，顕微鏡的血尿は指摘されていたが，急に肉眼的血尿，高熱，腰痛をきたした．

DIP（Fig. 6-a）で左腎盂及び左上腎杯の圧排，延長像を認め，左腎のレノグラム曲線は M_1，シ

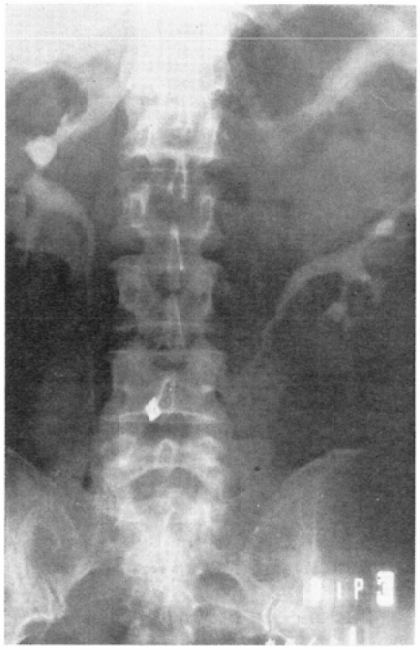

A. Excretory urogram. Displacement of upper pole of kidney and prolongation of upper calyx

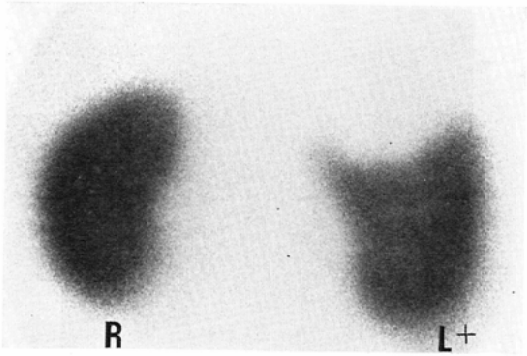

B. Renoscintigraphy with Tc-99m-DMSA. Clear filling defect in the upper pole of the left kidney

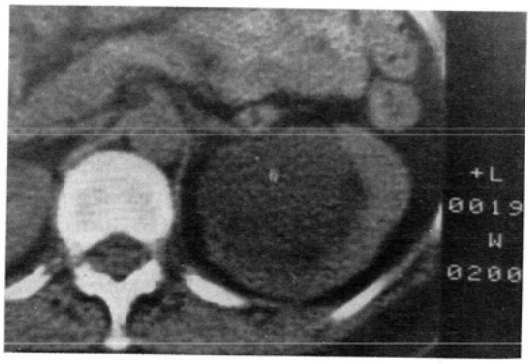

C. CT image. A lesion of slightly lower. density within the left kidney

Fig. 6 Case E. Calyceal diverticulum. A.M. a 56-year-old woman with macroscopic hematuria, high fever and lumbago

ンチグラムで S.O.L を認めた (Fig. 6-b).

CT 像 (Fig. 6-c) では左腎中央部に境界明瞭なほぼ円形の低吸収領域を認めた. 同部の CE 後の CT 値は著明に上昇し, 腎盂と開通していることが分かり, 腎盂憩室と診断した.

本例も手術により確定診断された.

症例F. H.K 45Y F (多発性のう胞腎 症例番号8)

主訴 無症候性肉眼的血尿

シンチゲラムでは両腎とも著明に腫大し, 辺縁不整で両腎に数カ所の S.O.L を明瞭に認めた. しかし一つ一つののう胞の性状, 大きさなどは明らかでなく, レノグラム曲線は両腎ともに M_2 を

Fig. 7 Case F. Polycystic kidney. H.K. a 45-year-old woman with hematuria. CT image Multiple cysts are seen between the opacified renal parenchyma.

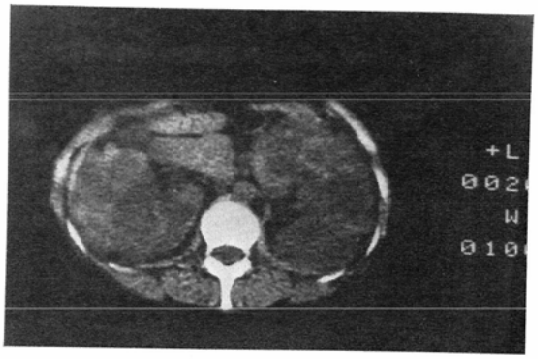

Fig. 8 Case G. Polycystic kidney under the hemodialysis. I.Y. a 40-year-old woman with a mass in the left flank. CT image. Enlarged lobulated kidneys of markedly low attenuation are seen. The patient has been under the hemodialysis for 3 years.

示した.

一方, CT 像 (Fig. 7-a) では腫大した腎実質間に大小不同の多発するのう胞を低吸収領域として認めた. 又, 同時に肝のう胞の合併も認めることができた.

次の症例はシンチグラムでは多発性のう胞腎と多発性腎のう胞との鑑別が困難であり, CT で診断可能であった多発性腎のう胞の症例.

症例H. H.S. 78Y M (両側性多発性腎のう胞 症例番号12)

主訴 蛋白尿

腎性高血圧を疑われ精査のために来院された.

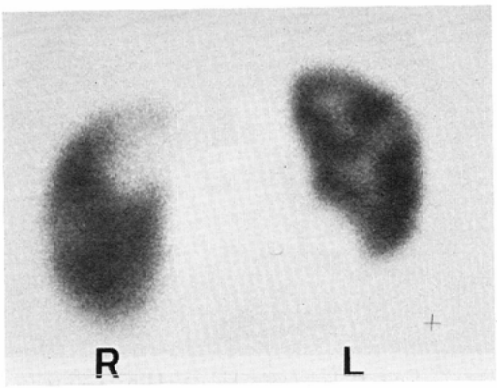

A. Renoscintigraphy with Tc-99m-DMSA. Multiple filling defects are seen in the bilateral kidneys.

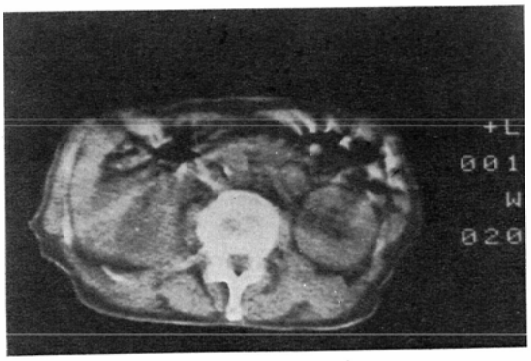

B. CT image. Several cysts are seen.

Fig. 9 Case H. Bilateral multicystic kidney. H.S. a 78-year-old man with proteinuria

レノグラム曲線は左右差なく両腎 M_1 であった．シンチグラム（Fig. 9-a）では両腎に数カ所の S.O.L を認め，多発性のう胞腎を疑った．更に CT を施行したところ，両腎におのおの数カ所の円形の低吸収領域を認めたが（Fig. 9-b），肝にはのう胞の存在を認めなかった．又，多発性のう胞腎と比較してのう胞の数も少なく，腎も著明に腫大していなかった．以上のことより多発性腎のう胞と診断した．

症例 I．O.M 44Y M（水腎症　症例番号21）

主訴　腹部腫大，腰痛

来院4カ月前より漸次腹部腫大を来たし，腰痛，蛋白尿も生じてきた．

DIP 及びシンチグラムでは，左腎は高度機能低下のために全く描出されなかった．

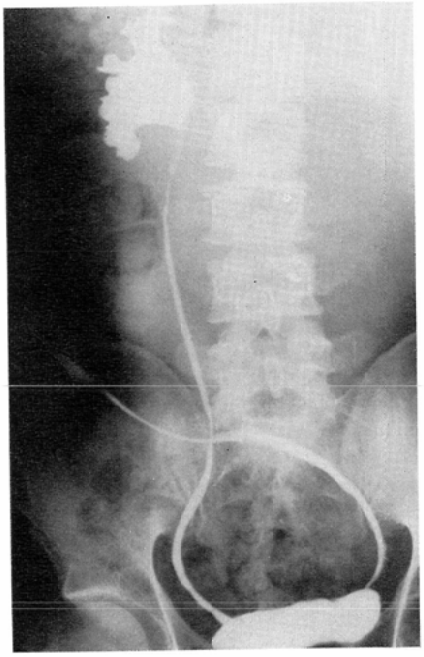

A. Retrograde pyelography. The left ureter is markedly deviated to the right and obstructed.

B. CT image. A well-circumscribed low attenuation is seen. Renal parenchyma is very thin.

Fig. 10 Case I. Hydronephrosis. O.M. a 44-year-old man with lumbago

両側逆行性腎盂造影（Fig. 10-a）では，右腎盂腎杯は拡張しており，左尿管は極端に右方へ偏位し閉塞していたために，左腎の詳細は分からなかった．CT 像（Fig. 10-b）では著明に拡張した腎盂，腎杯が腹部中央線を超えており，腎実質は非常に薄くなって被膜のようになっていた．腎盂相応部の CT 値は平均1.4と water density であ

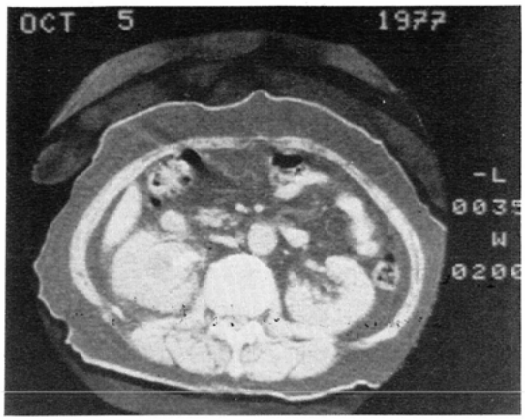

Fig. 11 Case J. Renal abscess. T.M. a 34-year-old man with proteinuria. CT image Homogeneous lesion with slightly lower density is seen within the left kidney.

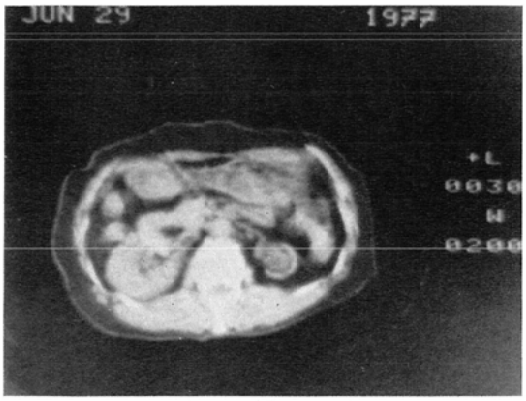

Fig. 12 Case K. Contracted kidney. K.K. a 59-year-old woman with left flank pain and high fever. Atrophic left kidney with no compensated right kidney is seen in the CT image.

った.

症例J. T.M 34Y M (腎膿瘍 症例番号31)

主訴 蛋白尿

腎盂腎炎の診断で加療を受けており，尿蛋白は強陽性であった. DIP では右腎は全く描出されず，患側のレノグラム曲線はL型であった. CT 像 (Fig. 11) では比較的円形の低吸収領域がみられ，同部の CT 値は平均11.4とのう胞より高値であった.

手術により病変部は空洞様で，内に黄色の膿と

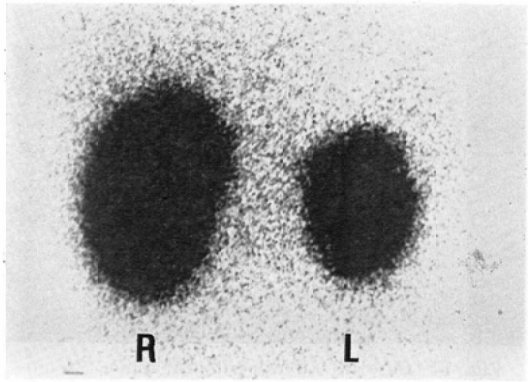

A. Renoscintigraphy with Tc-99m-DMSA. Atophic left kidney is visualized.

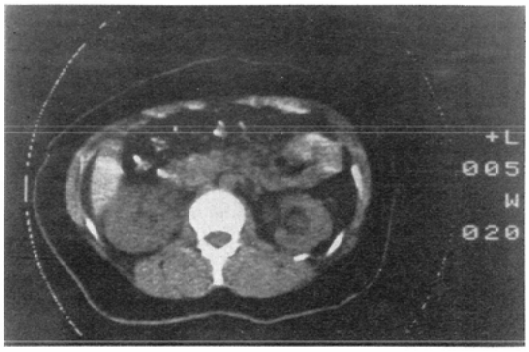

B. CT image. Atrophic left kidney with a cavity is seen.

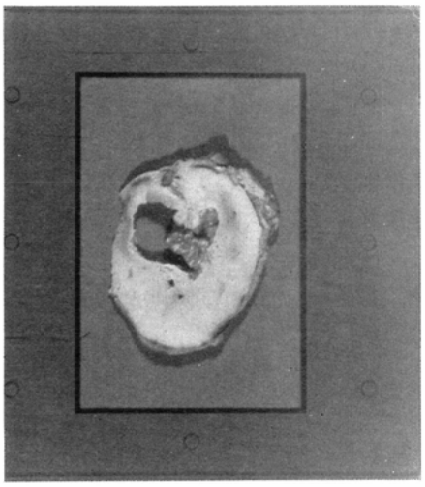

C Excised kidney in the section.

Fig. 13 Case L. Renal tuberculosis. I.T. a 28-year-old woman with proteinuria

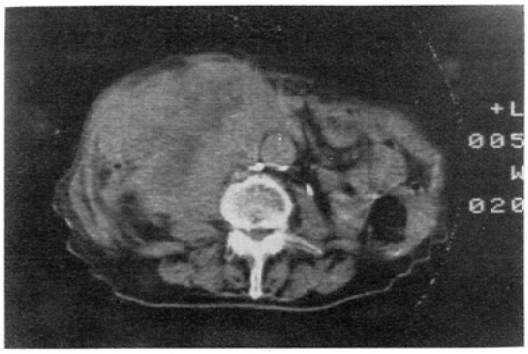

Fig. 14　Case M.　Retroperitoneal tumor (Neurofibroma). O.Y. a 73-year-old man with a abdominal tumor Two years after the resection of neurofibroma, reccurent huge multiloculated tumor fills the large part of the abdominal cavity in the CT image.

壊死組織が認められた.

症例K. K.K　59Y F（萎縮腎　症例番号34）

主訴　左側腹部痛　高熱

約6ヵ月前より左側腹部痛及び高熱をしばしば来たすようになり，DIP を受けたところ，左腎盂，腎杯の拡張及び尿管の結石像がみられた. DIP 後6ヵ月目の患側レノグラム曲線はL型で，シンチグラムは左腎描出不能であった. CT 像（Fig. 12）では右腎に比し左腎は著明に萎縮し，椎体より小さくなっているのがみられた.

症例L. I.T　28Y F（腎結核　症例番号33）

主訴　膿尿，高血圧

来院3年前より左腎結核の診断で入院加療を受けていた. レノグラム曲線は左腎が M_1 であり，シンチグラムでは S.O.L を認めなかったが，萎縮傾向であった（Fig. 13-a）. CT 像では膿腎症とよく似た像であったが，空洞形成がみられた（Fig. 13-b）. 同部の切除標本である（Fig. 13-c）.

症例M. O.Y　73Y M（後腹膜腫瘍　症例番号47）

主訴　腹部腫瘤

3年前に後腹膜腫瘍の診断で手術を受け，組織学的検査にて神経線維腫と診断された.

6ヵ月前より腹部腫瘤を触知するようになり，神経線維腫の再発を疑われて来院した.

CT 像（Fig. 14）では腹部右側のほぼ全域を占める大きな腫瘤陰影がみられ，辺縁は凹凸不整でその内部に一部低吸収領域が認められた. 巨大な腫瘤により腹腔臓器は左側へ圧排され，又右腎は足方へ圧排されていた.

V. 考　察

1. CT と核医学的検査

腎疾患の診断は症状の把握に始まり，一般的な臨床検査を経て機能的，形態的な特殊検査へと続く. 現在では単純撮影，経静脈性腎盂造影（DIP），ネフロトモグラフィー[9)10)]，血管造影[11)]などの放射線診断に加え，超音波[12)-15)]，穿刺吸引法[16)]が組み合わされ，能率的な精度の高い診断体系[10)-17)]が試みられている. 更にこれらの検査法にレノグラム，シンチグラムおよび CT が加わり，腎病変検出の精度と能率の向上を来たした.

この検査法のうちレノグラムは腎の機能的な面の検査法であり，レノグラムがL型を示す場合には造影剤の腎の集積，排泄が良好でなく，DIP ネフロトモグラフィーは期待する結果が得られない場合が多い.

CT は現在のところ腎の形態的な表現では最もすぐれた結果を示し，患者に与える侵襲も少ない.

シンチグラムは機能と形態を同時に表現できる検査法であり，最近の短半減期核種の開発で検査による被曝線量も減少した.

このレノグラム，シンチグラムに CT 及び超音波検査を加えた腎機能検査から血管造影，穿刺による細胞診に至る診断体系を確立し，核医学領域のレノグラムとシンチグラム及び CT の検査結果を評価し，それぞれの診断体系における位置づけを行うことは，総合検査法を目的として意義があると思われる[17)].

レノグラム，シンチグラムおよび CT の結果を腎疾患群別に分類することは，レノグラムが腎機能を，CT が腎形態を，シンチグラムがその中間を代表するので，腎の検査体系を実施する面で参考になると考えられる.

a）腎腫瘍群

悪性腎腫瘍として腎細胞癌5例，転移性腎腫瘍1例があったが，腎細胞癌のうち2例は特異な発育状態を示し，1例（症例3）は腎実質外に向かって発育腫大した例，他の1例（症例4）はのう胞との鑑別が困難であった例であるが，全例 CT で病変の検出は可能であった．

腎腫瘍の検査としてレノグラムは特異的でなく，NからL型まで変化した．

シンチグラムは6例中4例に S.O.L が認められたが，機能低下例および腫瘍部が腎外に発育腫大する例では S.O.L を認めず，シンチグラムは効果的でなかった．

又，シンチグラムでは病変部が陰性像として表現されるために腫瘍とのう胞との鑑別も問題で，単独で確定診断できず，腫瘍親和性の高い放射性医薬品の開発により陽性像として表現されることが期待される．

現在のところ3種の検査のうち CT が最も表現能力が大きく，CT 値を考慮することでのう胞との鑑別も容易となった．

造影剤の使用については，腎盂との関係を観察する場合及び，より一層病変部を描出させる場合に大多数の例で有効であったが，腫瘍の検出率が増加するという結果は得られなかった．

b）低吸収領域疾患群

病変部の CT 値が0前後の低吸収値（water density）である疾患は CT で容易に検出，診断できた．

この群に属する疾患としては各種のう胞，水腎症，腎盂憩室がある．

レノグラム曲線は，多発性のう胞腎では機能低下型（M_1 及び L）又は排泄障害型（M_2）であり，N型はなかった．5例中4例は左右とも同じ型を示したが，1例は患側のみL型であった．多発性のう胞腎では M_2 型も多いが，特異的ではなかった．

他の症例は偏腎性疾患であり，水腎症6例では5例が M_2 型であった．

のう胞性腎疾患でシンチグラムが有用な場合は，機能がある程度保たれており（レノグラム曲線でL型以外），のう胞が腎実質に存在する場合で，S.O.L として描出されるが，のう胞が実質外に突出する場合，腎盂に接して存在する場合，患側の腎機能高度低下の場合は S.O.L として認めるのは困難であった．

のう胞が腎盂に接して存在する場合にはシンチグラム単独検査では腎盂憩室との鑑別が困難であった．水腎症ではシンチグラムだけで診断可能な例も多くあった．

CT では傍腎盂のう胞と腎盂憩室との鑑別は容易であり，CE を施行し CT 値を測定することで確定診断できた．又機能に関係なく病変を描出できる CT は有用で，シンチグラム描出不能な各種のう胞，高度機能低下の水腎症，末期のう胞腎にも有用であった．

一般に成人型の多発性のう胞腎は機能低下例が多く，機能に関係なく描出できる CT は有用であり，肝，脾，膵におけるのう胞の合併の有無や周囲臓器を圧迫している状態，位置関係などを同時に把握できる[22]．

成人型多発性のう胞腎15例についての肝，脾，膵ののう胞合併率はおのおの87%，20%，7%であり，肝，脾については Heptinstall[23] などの報告より高率であった．

CT を施行した多発性のう胞腎について，人工透析中の3症例と他の症例を CT 像で比較すると，透析中の症例では腎自体の著明な腫大傾向を認めるとともに，実質破壊が進んでいるために個々ののう胞の辺縁が明瞭でなく，のう胞自体も大きくなっていた．

また完全に機能荒廃に陥ると腎自体一塊となりのう胞の存在は全く明瞭でなくなった．

CT 像で両側性多発性腎のう胞との鑑別点はのう胞の数，腎の形状，肝のう胞の合併の有無などを検討することであるが，他の検査法（血管造影，ネフロトモグラフィーなど）の併用，及び臨床的には家族歴なども考慮することが必要と思われる．

c）膿瘍，無機能腎群

腎膿瘍では一般に機能低下をきたしており，レノグラム曲線では M_1 或いはL型と表示される．完全に機能が荒廃するとシンチグラムでは腎形態の描出が不能で，病変の詳細を得るためには CT に依る場合が大多数であった．

腎膿瘍の CT 像はのう胞と似ている場合もあるが，CT 値はのう胞より高値であった．

腎結核3例においては2例に CT 像で石灰化を認めたことは特徴的であった．

d）腎形態，位置異常群

腎機能が保たれている例で，腎の位置異常或いは形態異常がある場合にはレノグラム曲線はN又は M_1 型を示し，シンチグラムにより腎形態を明らかに描出できた．

一方，CT 像は横断面の像であり，連続性の欠如と観察能力の不足のためか結果は良くなかった．

e）無所見群

CT 及びシンチグラムで明らかな異常所見を見い出すことができず，レノグラム曲線でN又は M_1 型を示す疾患をこの群とした．腎炎，特発性腎出血などとともに正常腎がこの群に属し，確定診断或いは鑑別診断は他の検査法によるか経時的に観察する以外に見当たらない．

2．各種腎疾患の CT 値

正常腎実質における CE 前の平均 CT 値は14.05であり，CE により約28上昇した．CE 前の値は Sagel[5]，Magilner[6] らの報告より低値であるが，その上昇程度はほぼ同じである．

腎細胞癌の病巣部の CT 値は CE 前平均，14.63で正常腎実質とほぼ同じ値であるが，CE 後約6しか上昇せず，多数の例で CE 効果が認められた．しかし病巣部により正常腎実質より high, iso, low と density は様々であり，特に腫瘍壊死部では低く，その CT 値は5—10と膿瘍に低い値であった．又，hypovascular type の腎細胞癌例（症例B）でも water density と低値の部分もあったが，CT 値の測定はできるだけ壊死部を避けて実施した．

反対に症例Aでは CE 前の CT 値が平均28.1と高く，CE 後も約7しか上昇せず CE 効果は明瞭ではなかった．

腎のう胞では CE 前後ともに water density であり，最も CE 効果が明瞭であった．

3．腎疾患における検査の位置づけ

CT は人体を構成する物質のX線吸収値を計算し，体軸断層において表示するので，腎機能に関係なく腎形態を描出できるため，腎腫瘍，結核，膿瘍など機能低下例にも診断に有用である．また腎外に発育腫大し，シンチグラムで診断困難な腫瘍，のう胞，加えて腎及び周囲臓器との位置関係などを把握するのにも CT は他の核医学的検査に比して有用であった[18]．

更に，腎の機能面を CT で観察する方法として造影剤を使用することが考えられる．すなわち CE 前後の R.O.I の CT 値を経時的に測定することにより腎機能を知る方法で，形態診断に加えて検討することは診断向上に役立てることができる[19]．

一方，腎シンチグラムは RI の臓器組織における機能の差異を表現するもので[20]，体軸方向の像として描出されるために全体的に観察でき，CT で診断困難な遊走腎，馬蹄腎などの診断に有用であった．しかし腎外に突出する病変及び高度機能低下例では診断困難な場合が多く，また周囲臓器との位置関係及び多発性のう胞腎における肝，脾，膵のう胞の合併の検索などは CT より劣った．

更に，腎シンチグラムは病変部を陰性像としての S.O.L で表現するために腫瘍特異性がなく，確定診断困難な場合が多くあった．この対策として経時的なシンチグラムを施行する方法と，腫瘍親和性の高い放射性医薬品の開発が期待される．

CT 及びシンチグラムは特別な目的のために行うのに対してレノグラムは簡便な腎機能のスクリーニング法として優れており，電算機に直結することで判定も基準化できた．

シンチグラムで問題となる検出器の位置決めも超音波装置を併用してまず腎の位置を定め，次いでレノグラムを実施することで解決した．

腎疾患の検査体系のうち，レノグラムの占める

位置は最初のスクリーニングであり，L型を示す場合には DIP で良い結果を得ることは少なく，シンチグラムでも描出不良であった．

以上の結果から超音波法による腎の位置決めと形態を観察し，続いてレノグラムによる機能検査を行い，これをスクリーニングとした．この結果により DIP シンチグラム，CT を行い，必要に応じて血管造影を行う体系を計画し試行している．

VI. おわりに

腎疾患の検査体系に核医学領域のレノグラムとシンチグラム，更には CT が加わり新しい体系造りが求められている．

このために過去23カ月間の CT 施行の実績に基づき，腎疾患の CT，シンチグラム及びレノグラムの検査結果を評価し，それぞれの位置づけを行った．

その評価に従い超音波検査とレノグラムを組み合わせ，スクリーニング検査とした．すなわち，超音波による腎の位置と形態の観察を行い，その位置でレノグラムを施行し，その結果で更に次の検査を行うことが適当であると考えた．

尚この論文内容の1部は第37回日本放射線学会総会，第18回日本核医学会総会，第3回アジア・オセアニア放射線学会において発表した．

参考文献

1) Hounsfield, G.N.: Picture quality of computed tomography. Am. J. Roentgenol., 127: 3—9, 1976
2) Sagel, S., Stanley, R.J. and Evens, R.G.: Early clinical experience with motionless whole body computed tomography. Radiology, 119: 321—330, 1976
3) Stanley, R.J., Sagel, S.S. and Levitt, R.G.: Computed tomography of the body: Early trends in application and accuracy of the method. Am. J. Roentgenol., 127: 53—67, 1976
4) Sheedy, P.F., Stephens, D.H., Hattery, R.R., Muhm, J.R. and Hartman, G.W.: Computed tomography of the body: Initial clinical trial with the EMI prototype. Am. J. Roentgenol., 127: 23—51, 1976
5) Sagel, S.S., Stanley, R.J., Levitt, R.G. and Geisse, G.: Computed tomography of the kidney. Radiology, 124: 359—370, 1977
6) Magilner, A.D. and Ostrum, B.J.: Computed tomography in the diagnosis of renal masses. Radiology, 126: 715—718, 1978
7) Alfidi, R.J., Haaga, J., Meaney, T.F., Macintyre, W.J., Gonzalez, L., Tarar, R., Zelch, M.G., Boller, M., Cook, S.A. and Jelder, G.: Computed tomography of the thorax and abdomen: A preliminary report. Radiology, 117: 257—264, 1975
8) 町田豊平：ラジオアイソトープ，レノグラムの研究．日本泌尿会誌，52：971—1000，1961
9) Bosniak, M.A.: Nephrotomography: A relatively unappreciated but extremely valuable diagnostic tool. Radiology, 113: 313—321, 1974
10) 打田日出男：腎のう胞性疾患の放射線診断．臨放，21：847—857，1976
11) Lang, E.K.: Roentgenagraphic assessment of asymptomatic renal lesions. Radiology, 109: 257—269, 1973
12) 蜂屋順一：腎腫瘤の超音波による診断．臨放，21：281—886，1976
13) King, D.L.: Renal ultrasonography. Radiology, 105: 633—640, 1972
14) Stuber, J.L., Templeton, A.W. and Bishop, K.: Ultrasonic evaluation of the kidneys. Radiology, 104: 139—143, 1972
15) Levitt, R.G., Geisse, G.G., Sagel, S.S., Stanley, R.J., Evens, R.G., Koehler, R.E. and Gilbert, R.: Complementary use of ultrasound and computed tomography in studies of the pancreas and kidney. Radiology, 126: 149—152, 1978
16) Haaga, J.R., Alfidi, R.J., Havrilla, T.R., Cooperman, A.M., Seidelmann, F.E., Reich, N.E., Weinstein, A.J. and Meaney, T.F.: CT detection and aspiration of abdominal abscesses. Am. J. Roentgenol., 128: 465—474, 1977
17) Pollack, H.M., Goldberg, B.B., Morales, J.O. and Bogash, M.: A systematized approach to the differential diagnosis of renal masses. Radiology, 113: 653—659, 1974
18) Stephens, D.H., Sheedy, P.F., Hattery, R.R. Williamson, B. Jr.: Diagnosis and evaluation of retroperitoneal tumors by computed tomography. Am. J. Roentgenol., 129: 395—402, 1977
19) 赤木弘昭，前田裕子，白川恵俊，石田博文，九谷　亘，河合武司，関本　淀，西上英昭，福田徹夫，岡村伸介，土居荘之介：CT 像とシンチグラム．—EMI 値を表示した CT 像がより

明瞭な所見を示した症例を中心にして—．映像情報，1：31—36，1978
20) 有水　昇：CT イメージングと RI イメージング．メディカルレビュー，2：24—39，1978
21) 舟木　亮：電算機化レノグラムの研究．大阪医科大学雑誌，37：24—37，1979
22) 赤木弘昭，白川恵俊，前田裕子，石田博文，九谷　亘，舟木　亮，西上英昭，河合武司，新宅敬夫，小野秀太：肝腎疾患の CT 検査—のう胞性疾患を中心として—．臨床科学，15：557—565，1979
23) Heptinstall, R.H.: Pathology of the kidney. 2nd Edition, pp. 89—93, Little Brown and Company, Boston, 1974