The University of Osaka
Institutional Knowledge Archive

Title	注腸X線像の遡及的検討からみた大腸癌の発育
Author(s)	藤沢, 裕久
Citation	日本医学放射線学会雑誌. 1999, 59(13), p. 774-781
Version Type	VoR
URL	https://hdl.handle.net/11094/16873
rights	
Note	

The University of Osaka Institutional Knowledge Archive : OUKA

https://ir.library.osaka-u.ac.jp/

The University of Osaka

注腸X線像の遡及的検討からみた大腸癌の発育

藤沢　裕久

慶應義塾大学医学部放射線科学教室

Retrospective Radiographic Study of Growth of Colorectal Carcinoma

Hirohisa Fujisawa

Sixty-two patients with 73 colon cancers who were radiographically overlooked were eventually confirmed and treated. The author refered to the films of the past barium enema and tried to determine what kind of morphological changes in the radiologic appearance. And furthermore, pathological features of the lesions were analysed. The following results were obtained: 1) In the cases of colorectal cancer that were retrospectively estimated as the mucosal cancer in the past X-ray films, a rapid growth pattern of tumors was observed after submucosal invasion and during the transition to advanced cancer. 2) The majority of early forms of advanced cancer were suspicious in terms of flat elevation and sessile colorectal lesions. 3) Advanced cancers could be classified pathologically into two types, polypoid growth (PG-ca) and non-polypoid growth (NPG-ca). The two types differed in tumor diameter, and one case of the NPG-ca type in our series showed a slow-growth pattern.

Research Code No.: 513.9

Key words: *Barium enema, Retrospective study, Colorectal carcinoma*

Received Aug. 23, 1999; revision accepted Oct. 15, 1999

Department of Radiology, School of Medicine, Keio University

はじめに

近年，大腸において表面型早期癌，中でも陥凹型や微小癌が多く発見・治療されるようになり[1)-3)]，またde novo発生の大腸癌の解明や組織学的形態による大腸癌の発育の検討が報告されている[4)-11)]．このような経緯で表面型病変が大腸癌の初期形態として着目され，隆起型病変よりも進行の早い病変として注目されるようになった．さらに表面陥凹型病変の重要性が強調されるとともに，隆起型病変におけるsmへの浸潤前後での形態の変化についても報告されるようになった[12),13)]．このような検討のほとんどは臨床的にはX線ではなく内視鏡で行われており，一方，注腸X線検査では表面型病変の微細表面性状の解析や大腸癌の側面像・正面像による深達度診断の報告[14)-19)]があるだけである．しかしながら，注腸X線像では遡及的検討という形で時間的要素の加わった評価が可能である．すなわち，不幸にして見逃されたり，結果として経過観察となった病変の注腸X線像を過去に遡って検討することで，個々の病変の経時的変化を客観的に評価することが可能である．このような貴重な症例の集積は，表面型病変が進行癌の初期病変のうちどの程度を占めるのか，表面型病変の中でどのような肉眼的・組織学的特徴を有するものが進行癌の初期病変であるかを知るうえで非常に有用である．本稿では大腸癌の形態の変化や病理組織学的特徴も加味して注腸X線検査による大腸癌の遡及的検討を試みたので報告する．

対象・方法

過去の注腸X線フィルムが検索可能であった大腸癌切除例62症例73病変を対象とした．その内訳は，年齢34～81歳，男性38症例，女性24症例である．最終的に早期癌であった病変が57病変(最終肉眼型Ip型 9 病変，Isp型 3 病変，Is型19病変，IIa型19病変，IIa＋IIc型 6 病変，IIc型 1 病変)，最終的に進行癌であった病変は16病変(いずれも 2 型)である．注腸X線検査は1984～1997年の期間に亘っており，検査回数は検査 2 回例 25病変，3 回例 27病変，4 回例 9 病変，5 回例 6 病変，6 回例 5 病変，7 回例 1 病変であ

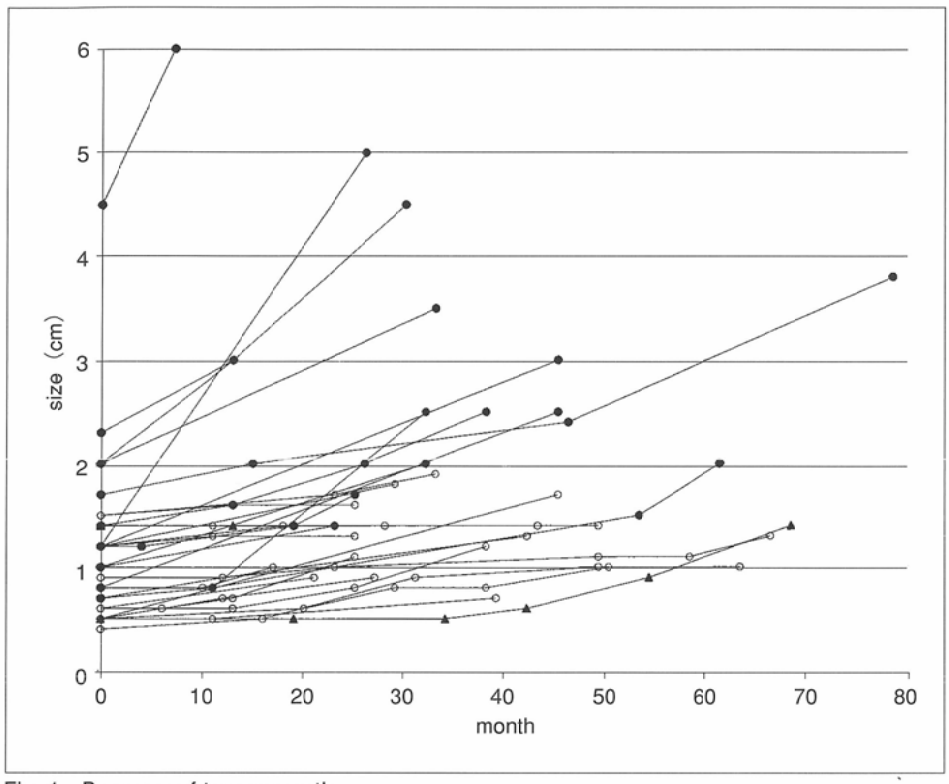

Fig. 1　Progress of tumor growth.
○–○: cases of m cancer ultimately, ▲–▲: sm, ●–●: more than mp.

る．観察期間は5～84カ月であった．

これらの症例について注腸X線フィルムを見直し，病変の大きさや形態の変化・推移および病理組織学的特徴について検討した．

なお，経過観察中の深達度については，注腸X線フィルム上での形態，大きさ，表面性状や陥凹成分の有無，側面像における変形の有無[15)-18)]から推測した．

結　果

1．腫瘍の部位

病変は大腸各部に存在していたが，直腸11病変，S状結腸23病変，下行結腸5病変，横行結腸14病変，上行結腸11病変，盲腸9病変であり，S状結腸に多く存在していた．また最終的にsm以深へ浸潤した症例21病変でみても，S状結腸に9病変と最も多くを占めていた．

2．腫瘍径

腫瘍径については，すべて各検査時点で撮影体位や拡大率がほぼ同程度と考えられるフィルム上で最大径を計測した．73病変中68病変において計測が可能であった．

a．腫瘍径不変例

11病変で腫瘍径に変化を認めなかった．その内訳は，最終肉眼型Ip型1病変(径0.7cm，経過観察期間13カ月)，Is型2病変(平均径1.3cm，23.5カ月)，IIa型6病変(平均径1.0cm，14.7カ月)，IIa＋IIc型2病変(ともに1.4cm，31カ月)であった．

b．腫瘍径増大例

39病変で腫瘍径に増大を認めた．最終的に早期癌であった病変は，Ip型8病変(平均径1.2cm，経過観察期間平均30.9カ月)，Isp型3病変(平均径0.9cm，43.0カ月)，Is型14病変(平均径1.2cm，32.4カ月)，IIa型11病変(平均径1.4cm，40.3カ月)，IIa＋IIc型2病変(平均径1.7cm，15.0カ月)，IIc型1病変(2.0cm，7カ月)であった．早期癌例全体で平均径1.3cmであった．最終的に進行癌であった16病変では，14病変(平均径3.1cm，34.8カ月)において腫瘍径に変化を認めた．

3．発育速度

これら腫瘍径に変化を認めた病変についてdoubling time(以下，DT)[20)]を検討した．

最終的に早期癌であった病変のDTは，平均31.6カ月(Ip型12.6～70.1カ月，Isp型10.6～26.7カ月，Is型8.5～89.2カ月，IIa型9.4～77.3カ月，IIa＋IIc型8.2～9.5カ月，IIc型1.5カ月)であった．これに対して最終的に進行癌であった病変のDTは，平均11.0カ月(4.2～22.4カ月)であった．

Fig.1は，腫瘍径が増大した病変について径の変化をみたものである．Table 1は経過観察中の深達度を推定し，深達度の変化に分けてDTをみたものである．DTの平均は深達度mのままで発育した病変(m⇨m)28.5カ月，同じくmからsmへ(m⇨sm)20.4カ月，mから進行癌へ(m⇨advanced)17.0カ月，smから進行癌へ(sm⇨advanced)11.0カ月，進行癌から進行癌へ(advanced⇨advanced)8.1カ月であった．

4．形態の変化

a．腫瘍径不変例

腫瘍径に変化を認めなかった11病変では，最終肉眼型IIa

Table 1　DT in each degree of tumor depth
Initial depth as estimated in the film⇨Final depth

Depth of tumor	Number of tumors	DT (month)	Mean DT (month)
m⇨m	17	8.5～89.2	28.5
m⇨sm	5	13.4～39.2	20.4
m⇨advanced	6	10.6～22.3	17.0
sm⇨advanced	10	4.2～22.4	11.0
advanced⇨advanced	4	5.6～11.3	8.1

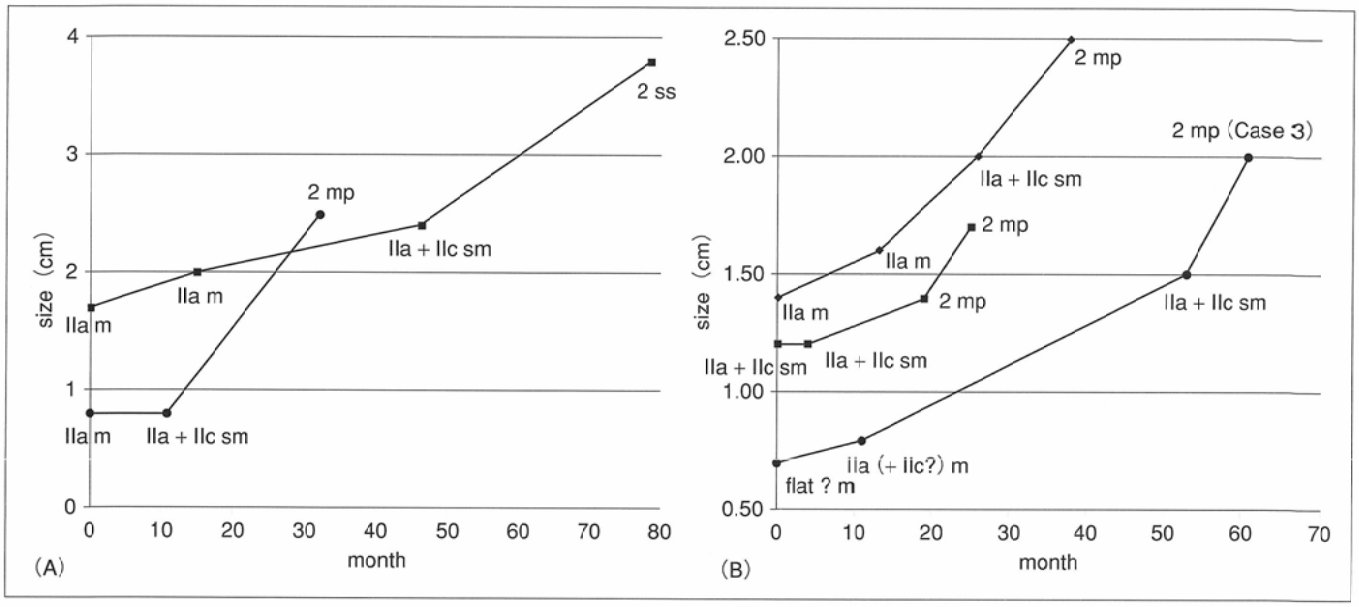

Fig. 2 Progress of tumor growth.
A: pathological type PG, B: pathological type NPG.

+ IIc型の2例において，IIa型からIIa + IIc型への変化がみられた．他の9病変では，形態に変化はみられなかった．

b．腫瘍径増大例

腫瘍径に変化を認めた病変において，30病変が形態の経時的変化をフィルム上で十分評価可能であった．その内訳は，最終的にm癌であったもの14病変，同じくsm癌2病変，進行癌14病変である．

(i)m癌例

最終的にm癌であった病変では，初回検査時の肉眼型Is型から最終肉眼型Isp型あるいはIp型へと変化したもの5病変，逆にIp型からIs型へ1病変，IIa型からIs型へ2病変，IIa型からわずかながら中心陥凹を伴ったIIa型へ変化したもの1病変がみられた．肉眼型に変化は認めないものの，最終肉眼型Is型およびIIa型病変の中には，表面性状に変化のみられた例があった．すなわち，顆粒模様が形成されていったもの，分葉や顆粒状・結節状模様の個数の増大，整った円形の顆粒状から不揃いや粗大化への変化がみられたものが4病変あった．また，表面の顆粒状模様が消失して無構造へと変化したものが1病変あった．

(ii)sm癌例

最終的にsm癌であった病変では，最終肉眼型Is型とIIa + IIc型の2病変で形態の変化を認めた．Is型病変は，smへの浸潤に伴って立上がりの鈍化，腫瘍径・高さの増大，周囲からのひだ集中を有するようになっており，深達度mからsm massiveまでの過程が追跡可能と考えられた．IIa + IIc型病変は，深達度mと考えられるIIa型から陥凹を形成して深達度smのIIa + IIc型へと変化していた．

(iii)進行癌例

最終的に進行癌であった14病変で形態の変化を認めた．いずれも最終肉眼型は2型であり，このうち3病変は経過中肉眼型に変化は認めなかった(2型のまま腫瘍径が増大)．他の11病変は，深達度mあるいはsmからの形態変化を追跡可能例であり，初期形態としてIs型やIIa型あるいはこれらにわずかな陥凹を伴うものやIIa + IIc型，IIc型を認めた．

5．病理組織学的形態分類からみた経時的変化について

下田，池上ら[4),21),22)]の提唱したpolypoid growth type(割面形態上，粘膜内病変部が辺縁粘膜より丈が高い：以下，PG型)とnon-polypoid growth type(粘膜内病変部が辺縁粘膜とほぼ同等かむしろ薄い：以下，NPG型)に従って検討した．検討可能例は最終肉眼型Is型sm癌1病変(PG型)，最終肉眼型2型の進行癌12病変(PG型4病変，NPG型8病変)であった．Is型例は前述の深達度mからsmへの追跡可能例である．

進行癌12病変では，PG型4病変の最終検査時の腫瘍径平均3.5cmに対して，NPG型8病変の腫瘍径平均2.3cmであり，PG型がNPG型を上回っていた．

そのうち早期癌からの追跡が可能と考えられたのはPG型3病変，NPG型7病変であった．PG型3病変では，最終検査時の腫瘍径平均3.1cm，経過観察期間平均51.7カ月，DT平均13.4カ月であった．これに対してNPG型7病変では，腫瘍径平均2.2cm，経過観察期間平均35.1カ月，DT平均12.2カ月であった．

これらのうち，早期癌と考えられる時期から3回以上の注腸X線検査による追跡が可能であったのはPG型2病変とNPG型3病変である．PG型2病変の最終検査時の腫瘍径平均3.2cm，経過観察期間平均55.0カ月，DT平均14.4カ月であった．一方，NPG型3病変では，腫瘍径平均2.0cm，経過観察期間平均37.7カ月，DT平均14.7カ月であった．平均値ではNPG型例はPG型例に比べて腫瘍径は小さかったが，DTには両者で差は認められなかった(Fig. 2)．

PG型病変における形態の変化は，初期肉眼型としてIs型(2病変)・IIa型(2病変)から最終肉眼型2型への経過が追

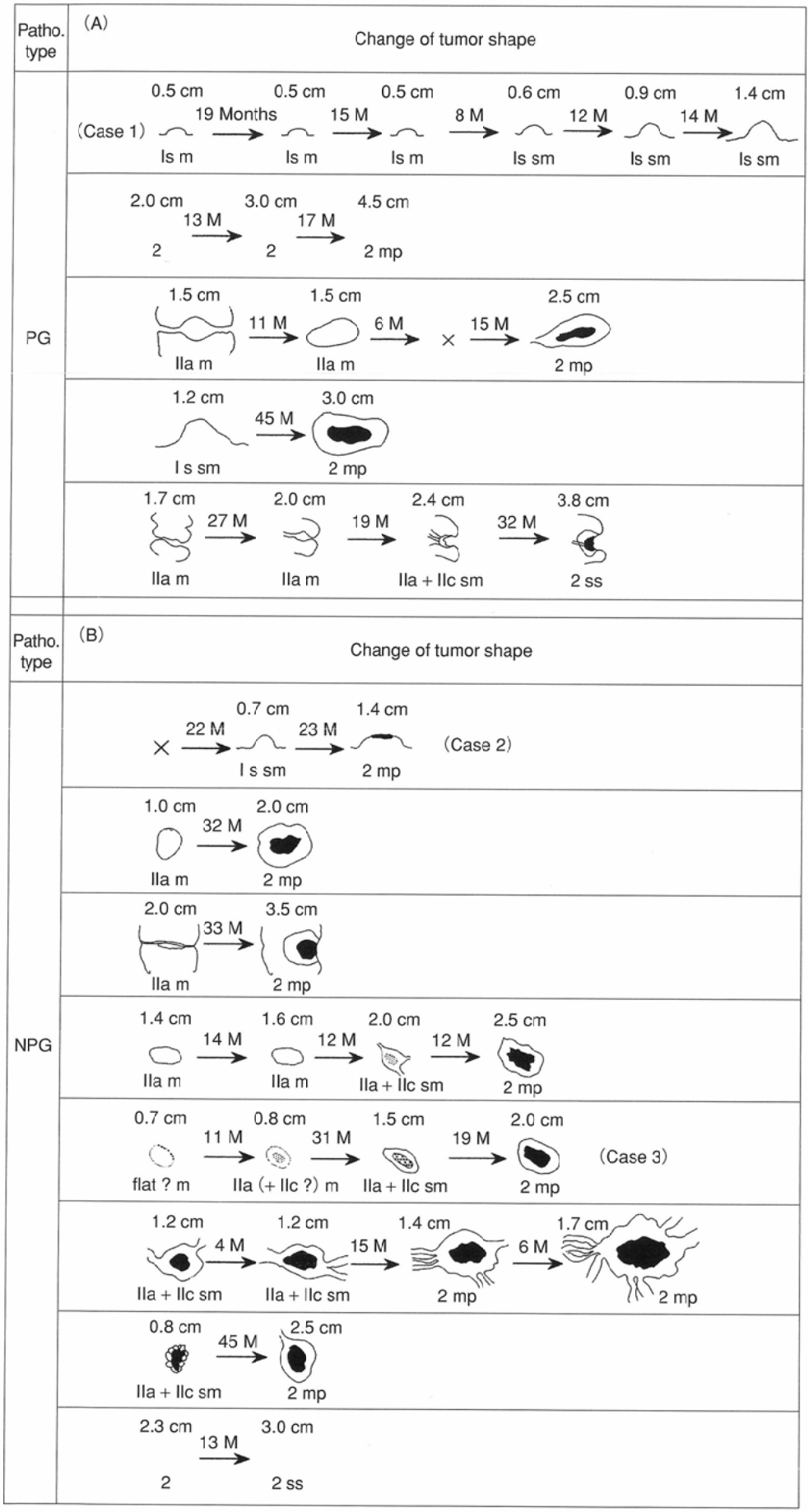

Fig. 3　Progress of tumor shape in cases of pathological type PG-NPG.
A: pathological type PG, B: pathological type NPG.

跡可能であった．NPG型病変では，同じくIs型(1 病変)，IIa型(3 病変)，IIa＋IIc型(2 病変)，IIc型(1 病変)の各型から2 型への経過が追跡可能であった(Fig. 3)．

症　例

症例 1　71歳，男性．

胃癌の治療目的で入院中に施行された注腸X線検査でポリープ等の病変を認め，以後注腸や内視鏡による定期的検査が行われていた．初回の注腸X線検査では，S状結腸に径0.5cm山田II型の隆起性病変として認められた．初回から19カ月後および42カ月後の注腸X線検査では，徐々に腫瘍径・高さの増大がみられる(Fig. 4A, B)．54カ月後には腫瘍径および高さが増大し，立上がりの鈍化がみられる(Fig. 4C)．smへの浸潤が疑われる像である．68カ月後には隆起の立上がりの鈍化が進行し，粘膜ひだの集中を伴っている(Fig. 4D)．S状結腸の部分切除が施行され，病理組織像ではsmへmassiveに浸潤する高分化腺癌で，PG型の形態を呈していた(Fig. 4E)．無茎隆起として腫瘍径・高さの増大がみられるが，深達度mまでの発育が緩やかであった．smへの浸潤を境にして発育が急速化し，隆起の形態も大きく変化したと考えられる．PG型の典型的な発育形式と推測される．

症例 2　59歳，女性．

便潜血陽性が持続していたため，注腸・内視鏡による定期的検査が行われていた．初回注腸X線検査では十分な検査が施行されているにもかかわらず，病変の同定が困難であった．初回から22カ月後にはS状結腸に明らかな高さの成

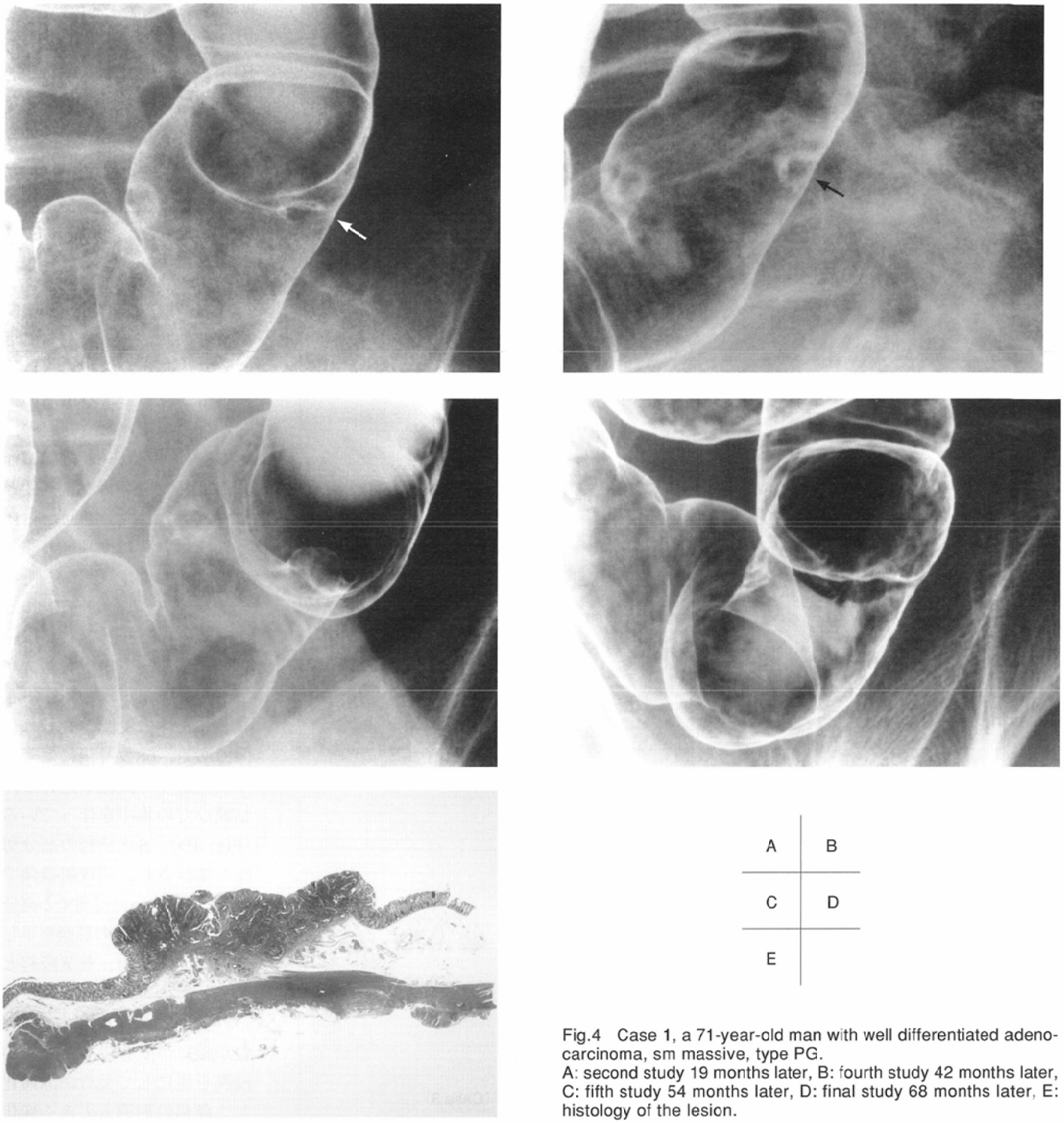

Fig.4 Case 1, a 71-year-old man with well differentiated adenocarcinoma, sm massive, type PG.
A: second study 19 months later, B: fourth study 42 months later, C: fifth study 54 months later, D: final study 68 months later, E: histology of the lesion.

分を主体とする径0.7cmの無茎隆起型病変を認める(Fig. 5A). 45カ月後には径1.4cmの2型進行癌となっている(Fig. 5B). 深達度mpの中分化腺癌, NPG型であった(Fig. 5C, D). 急速に隆起を形成して進行癌へと至っており, NPG型の典型的な発育形式と推測される.

症例3 68歳, 男性.

便潜血陽性にて施行した注腸X線検査で小ポリープを指摘され, 以後定期的検査が行われていた. 初回注腸X線検査では十分な検査が施行されているにもかかわらず, 病変の同定が困難であった. 初回から11カ月後には前回と同部位の半月ひだ上に径0.8cmの扁平な病変として同定でき, バリウム斑の存在を指摘可能である(Fig. 6A). 42カ月後には径1.5cmと大きさを増した病変を認め, 陥凹成分の存在が明らかである(Fig. 6B). 61カ月後の最終検査時には横行結腸の前後壁にまたがる2型進行癌と診断された(Fig. 6C). 腫瘍の増大が検査3回から4回目の期間に急速であったことが分かる. 高分化腺癌, 深達度mpの2型, NPG型であった(Fig. 6D, E). 表面型の形態を呈した期間が長く, NPG型としては非典型例と推測される.

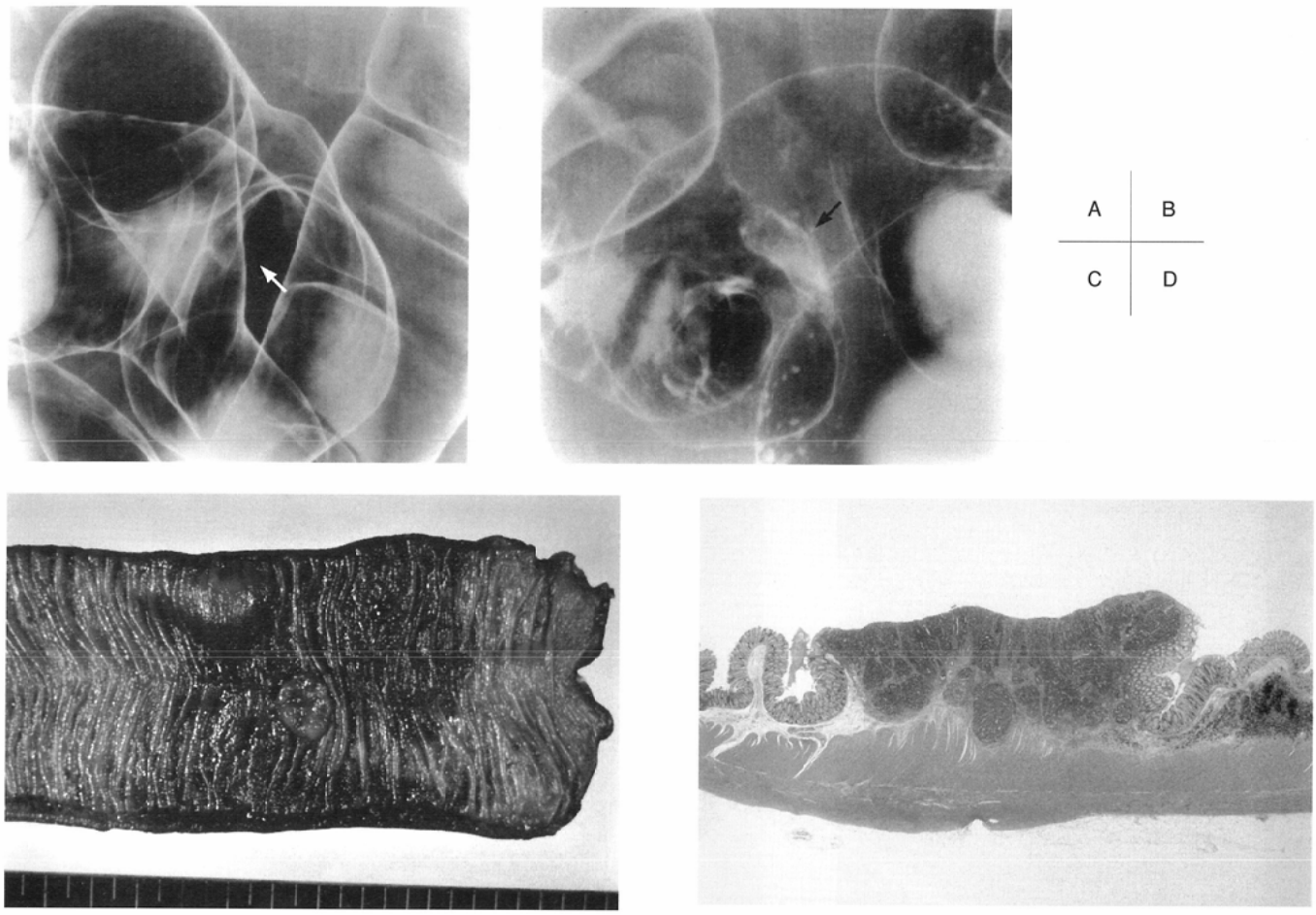

Fig. 5　Case 2, a 59-year-old woman with well differentiated adenocarcinoma, mp, type NPG.
A: second study 22 months later, B: third study 45 months later, C: macroscopic view of the lesion, D: histology of the lesion.

考　察

大腸癌の自然史に関しては，X線像による遡及法における牛尾ら[23)-25)]の報告が挙げられる．一般にX線遡及法では表面隆起型や無茎隆起型の病変が進行癌の初期像として注目されてきた[23)-27)]．今回の自験例で大きさに変化をみた病変では，最終的に早期癌であった例は観察期間平均33.7カ月，DT平均31.9カ月であり，無茎隆起型・表面隆起型が多数を占めていた．最終的に進行癌であった例は，観察期間平均34.8カ月，DT平均11.0カ月であった．これらは牛尾ら[28),29)]（おのおの40.1カ月，11.4カ月），松井ら[30),31)]（おのおの17.8～37.0カ月，13.2～14.2カ月）の遡及的検討報告とほぼ同様の結果であった．また，早期癌からの経過を追えた進行癌例においても，その初期病変は表面隆起型・無茎隆起型が主体であり，深達度mの時点から隆起成分主体と推測される病変が多くを占めていた．進行癌の初期形態として，表面隆起型・無茎隆起型病変の重要性が改めて認識される結果である．

各深達度における発育では，深達度mにとどまる期間は発育の緩徐な例が多数を占めていたが，深達度の変化別にみたDT値からは，smへの浸潤が推測される段階から腫瘍の発育が急速になり，さらに進行癌になって一層急速に発育すると推測された．

この発育の急速化はNPG型とPG型のいずれにおいてもみられた．NPG型とPG型の間にみられた差は，平均腫瘍径がそれぞれ2.3cm，3.5cmとNPG型はPG型に比べて腫瘍径の小さい時期に深部へ浸潤する病変と推測される点にある．DTの平均値には両者で差はみられなかったが，対象となった病変数が少ないうえにNPG型病変のうち経過の長い病変（症例3）が存在したためと考えられる．

NPG型病変はその定義からすれば，m癌の時期には表面型，特に平坦・陥凹型主体の形態をとるはずである．しかしながら，自験例におけるNPG型と推測された進行癌例においては，初期形態として隆起成分主体のm癌の時期が推測される例が8例中3例存在していた．

NPG型病変の形態については，池上ら[32)]はsm癌からの病理組織学的検討において，smへ浸潤する直前の形態としてNPG型の陥凹性病変の重要性を示している．しかし，それ以前の形態として表面隆起型や無茎隆起型の形態が存在する可能性を否定しておらず，今回の結果とも一致している．また松田ら[33)]の癌粘膜部が保存されたsm癌の病理組織学的検討では，癌の異型度の発育過程における変化や高異型度

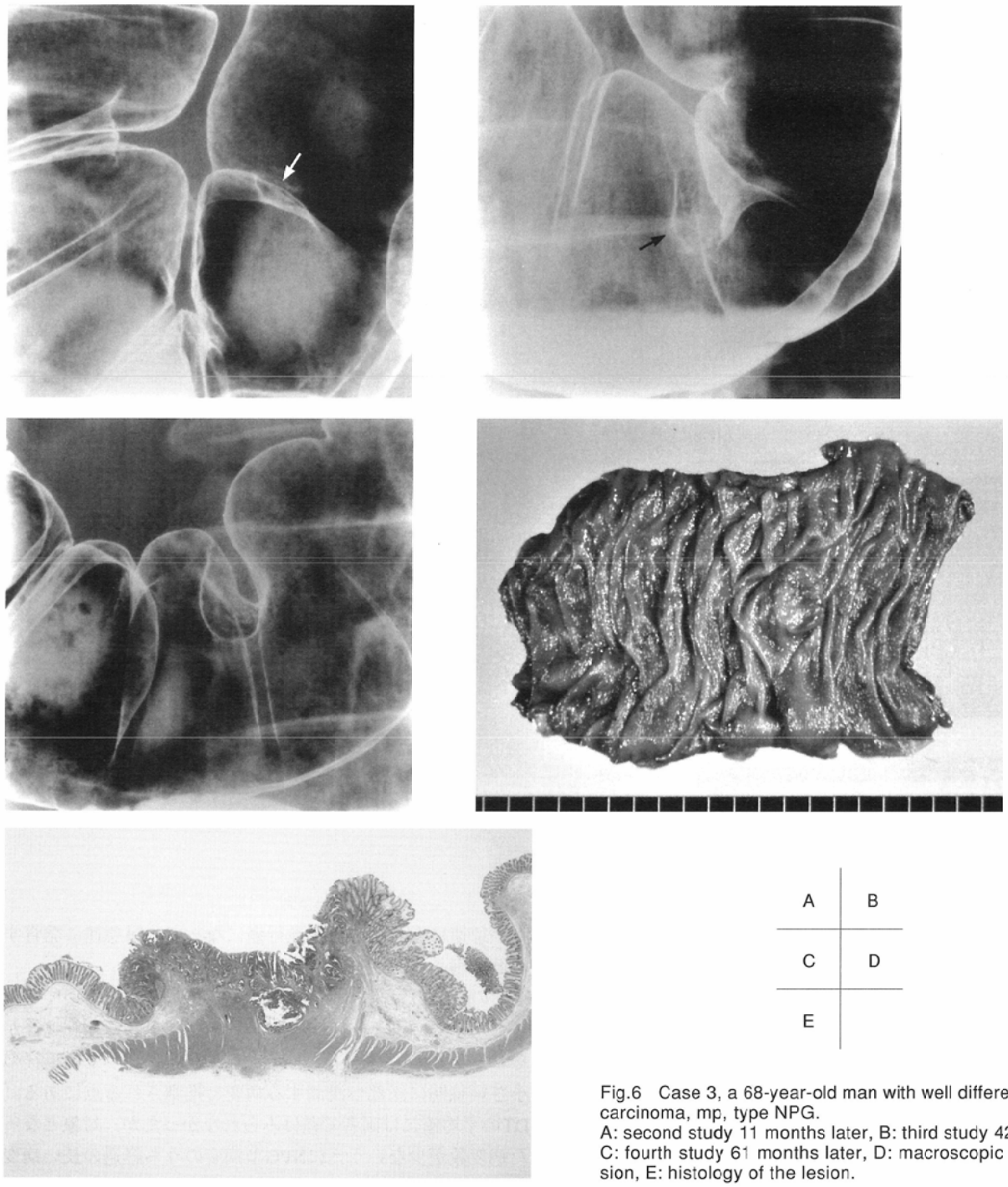

Fig.6 Case 3, a 68-year-old man with well differentiated adenocarcinoma, mp, type NPG.
A: second study 11 months later, B: third study 42 months later, C: fourth study 61 months later, D: macroscopic view of the lesion, E: histology of the lesion.

成分の出現時期により，癌の発育速度に差や発育過程における陥凹から隆起までの形態の変化が存在することを示している．これは，今回の検討でみられたNPG型例における初期病変や発育過程の多様性にも通じる報告と考えられる．

本来PG型・NPG型の分類は腫瘍の粘膜部の病理組織学的形態に基づいた分類なので，進行癌の切除標本からPG型とNPG型に分類できる症例は限られてくる．自験例でも進行癌はほとんどが深達度mpまでの腫瘍であり，症例数もわずかである．進行癌への発育過程においても，癌粘膜部の脱落によりPG型からNPG型へ変化した病変をNPG型としている可能性を指摘した報告[31]もみられるように，切除時のPG型とNPG型への分類が，正確に初期病変の癌粘膜部の形態と一致しているとは断定できない．しかしながら，最終的にNPG型であってもその初期像として隆起型が存在すること自体は否定できない．

今回の検討では対象となった症例数が少なく，PG型とNPG型それぞれに典型的とされる発育形式を否定するものではない．しかしながら，表面型を呈して発育期間の長い病変がNPG型に1病変のみではあるが存在していたことからは，NPG型病変すべてが小さな表面型から急速にsm以深へ浸潤する発育の早い病変とは限らず，多様な発育過程を

とり得る可能性は推測される．またその初期像として隆起成分主体の形態をとり得ることも推測される．

結　論

1)深達度mからの経過を追跡可能であった大腸癌例では，いずれもsmへの浸潤，さらに進行癌への過程で発育の急速化を認めた．
2)大腸進行癌の初期形態として，表面隆起型・無茎隆起型が多くを占めていた．
3)PG型・NPG型に分類可能であった大腸進行癌例では，両者で平均腫瘍径に差を認め，平均DT値には差は認めなかった．これはNPG型の中に発育経過が長いと考えられる症例が1例認められたためであった．

謝辞
本稿を終えるにあたり，ご指導とご校閲を賜りました慶應義塾大学医学部放射線科学教室 平松京一教授に深甚なる謝意を表します．また，直接ご指導をいただきました慶應義塾大学医学部病理診断部 秦順一教授，向井万起男助教授，放射線科学教室 杉野吉則講師，今井裕助手に心より感謝いたします．さらに，ご助言，ご協力をいただきました慶應義塾大学医学部外科学教室 北島政樹教授，外科学教室諸兄に感謝いたします．

文　献

1) 工藤進英，林　俊一，三浦宏二，他：平坦型早期大腸癌の内視鏡診断と治療．胃と腸　25：802–812，1989
2) 工藤進英，牛山　信，三浦宏二，他：平坦・陥凹型大腸早期癌－sm浸潤様式，発育進展を中心に．消化器外科　14：277–295，1991
3) 日下尚志，工藤進英，木俣博之，他：大腸pm癌の肉眼型－早期癌形態分類との比較から．大腸肛門誌　46：342–348，1993
4) Shimoda T, Ikegami M, Fujisaki J, et al: Early colorectal carcinoma with special reference to its development de novo. Cancer 64: 1138–1146, 1989
5) 中村恭一：大腸癌の構造．1989，医学書院，東京
6) 工藤進英，武藤輝一：大腸IIc型早期癌の検討．Gastroenterol Endosc 28：2811–2813，1986
7) 工藤進英：早期大腸癌－平坦・陥凹型へのアプローチ．1993，医学書院，東京
8) 和田　了，大谷花世，須田耕一，他：大腸癌の組織発生と進展－微小癌から進行癌へ．大腸肛門誌　46：259–264，1993
9) 大野直人，下田忠和：大腸pm癌の病理学的検討－進行癌におけるpm癌の位置づけ．大腸肛門誌　46：733–739，1993
10) 横山　正，杉原健一，下田忠和，他：2cm以下の進行大腸癌34例の臨床病理学的検討．大腸肛門誌　49：183–190，1996
11) 渡辺英伸，味岡洋一：大腸良悪性境界病変の病理．病理と臨床　6：1280–1292，1988
12) 渡辺英伸：Is型大腸癌とは－私はこう考える．胃と腸　32：1413–1416，1997
13) 下田忠和，白須達也：Is型大腸癌とは－私はこう考える．胃と腸　32：1421–1422，1997
14) 今井　裕，杉野吉則：大腸扁平隆起性病変の肉眼ならびに内視鏡像の特徴(X線および内視鏡の立場から)．Gastroenterological Endoscopy 30: 1306–1309, 1988
15) 今井　裕，杉野吉則，天羽　洋，他：小さな表面型(II型)大腸上皮性腫瘍．胃と腸　25：789–799，1990
16) 渕上忠彦，岩下明徳，平川雅彦，他：大腸sm癌の診断．胃と腸　26：737–749，1991
17) 渡　二郎，白壁彦夫，池延東男，他：微小表面型大腸腫瘍のX線診断－その基礎と診断の解析．胃と腸　27：889–901，1992
18) 牛尾恭輔，後藤裕夫，村松幸男，他：消化管癌のX線診断における側面像の意義－二重造影像による深達度診断．胃と腸　21：27–41，1986
19) 今井　裕，杉野吉則，大須賀香絵，他：大腸癌の診断に注腸X線検査は必要か－原則必要とする立場から．胃と腸　33：695–704，1998
20) Collins VP, Loeffler RK, and Tivery H: Observation on growth rates of human tumors. Am J Roentogenol 76: 988–1000, 1956
21) Ikegami M: A pathologival study on colorectal cancer-From de novo carcinoma to advanced carcinoma. Acta Pathol Jpn 37: 21–37, 1987
22) 下田忠和，池上雅博，栗栖義賢，他：表面型起源大腸癌の病理学的特徴．胃と腸　30：141–147，1995
23) 牛尾恭輔，石川　勉，笹川道三，他：大腸癌，大腸腺腫の発育経過－X線像による遡及的・経時的検討．消化器外科　6：1362–1376，1983
24) 牛尾恭輔，志真泰夫，後藤裕夫，他：Retrospectiveにみた大腸癌の発育・進展．胃と腸　20：843–858，1985
25) Ushio K: Natural history of colorectal cancer based on retrospective radiolographic analysis. Adv Gastrointest Radiol 2: 83–97, 1992
26) 藤沢裕久，杉野吉則，今井　裕，他：X線注腸検査における大腸癌見逃し例の検討．臨放　37：1605–1611，1992
27) 藤沢裕久，杉野吉則，今井　裕，他：注腸X線フィルムの見直しによる大腸癌の発育経過．臨放　40：1284–1292，1995
28) 牛尾恭輔，石川　勉，宮川国久，他：X線像による遡及的経過例からみた表面型大腸腫瘍の発育進展．胃と腸　30：179–189，1995
29) 牛尾恭輔，石川　勉，宮川国久，他：X線像によるretrospectiveな検討からみた大腸腫瘍の自然史．胃と腸　31：1552–1566，1996
30) 松井敏幸，八尾建史，竹中国明，他：表面型大腸癌の発育経過X線学的遡及例の検討．胃と腸　30：191–206，1995
31) 松井敏幸，八尾建史，八尾恒良，他：X線学的逆追跡からみた大腸癌の発育経過．胃と腸　31：1567–1582，1996
32) 池上雅博，劉鉄成，斉藤彰一，他：大腸sm癌からみた大腸癌の自然史．胃と腸　31：1617–1625，1996
33) 松田圭二，渡辺英伸，味岡洋一，他：病理組織学からみた大腸腫瘍の自然史．胃と腸　31：1633–1647，1996