Osaka University Knowledge Archive

Title	Stereozonography(小角度断層立体撮影法) 第1報 基礎的研究
Author(s)	渡辺, 長盛
Citation	日本医学放射線学会雑誌. 1974, 34(6), p. 381-390
Version Type	VoR
URL	https://hdl.handle.net/11094/16882
rights	
Note	

Osaka University Knowledge Archive : OUKA

https://ir.library.osaka-u.ac.jp/

Osaka University

Stereozonography (小角度断層立体撮影法)

第1報 基礎的研究

東北大学医学部放射線医学教室(主任:星野文彦教授)
渡 辺 長 盛

(昭和49年3月4日受付)
(昭和49年4月25日最終原稿受付)

Stereozonography

I. Fundamental Studies on Stereozonography

By

Chosei Watanabe

Department of Radiology, Tohoku University School of Medicine, Sendai, Japan
(Director: Prof. Fumihiko Hoshino)

Research Code No.: *501*

Key Words: *Tomography, Zonography, Stereography*

An attempt was made to take a stereozonogram, utilizing the conventional tomographic apparatus, and its representability, image quality and advantages of stereography were examined as a part of fundamental studies, and results obtained were as follows:

1) The circular tomographic apparatus used indicated easier tube displacement than the linear one for stereography and its grid mechanism was also better, but for the clinical application it was necessary to shorten the tube shift.

2) The limit zone of non-blurring was 8° of exposure angle and about 5 cm in thickness. X-ray absorbing objects above or below the radiated zone built obstructive shadows with the degrees of their sizes and summations. Therefore, stereozonogram seemed more efficient than zonogram for diagnosis.

3) Zonography with 8° angle required exposure time of only 0.3 sec., so that tomographic blurring can be reduced and also clearer image can be obtained, while wide angle tomography usually required 1.0—2.0 sec. and consequently its images of moving objects were apt to blur.

4) Finally, in various clinical applications of zonography, stereozonography should especially be applied efficiently to the hilum of the lung with its shadow-building summation and movements and to the lung field which shows multiplelayered fine shadows.

現在の所属:東北大学医療技術短期大学部 診療放射線技術科

I 緒　言

断層撮影は，従来臨床的には30°乃至50°の管球振角で撮影されることが多く，一般に広角度断層撮影といわれている．これに対し1931年 Ziedes des plantes[17] は小角度断層撮影法を考案し，その後 zonography と名付けた．それ以来各研究者によつて基礎的或は臨床的研究が[1)2)8)9)12)13)16)]報告され，本邦でも1950年代より報告[3)4)5)6)7)11)15)]がみられるが，これら研究結果では，zonography は広角度断層法に比べて鮮鋭度，対比度共に良いとされている．Ziedes des Plantes は更に Stereotomography の名称のもとに，断層像の立体観察のためには小角度撮影（zonography）が適当であると述べ，その後 Westra[16] もその論文の中で断層像の立体観察について言及しているが，立体断層撮影についての具体的な基礎的或は臨床的研究は従来殆ど見当らない．

そもそも広角度断層撮影即ちいわゆる tomography の目的は体内の1断面像をX線学的に得るあとであつて，極めて薄い層であり，その立体観察は明かに矛盾すると考えられるが，zonography の場合厚い層をX線学的に取出すことであり，且つ鮮鋭度，対比度も良いので，目的部位の選択によつては立体観察可能と私は考え，慣用断層装置を改作使用して小角度断層且つ立体撮影を試み，まずその基礎的面を実験検討した．

II 撮影装置及び方法

撮影装置として，慣用の円弧方式（東芝A型）及び円軌道方式（東芝ＬＧＣ－３－Ｉ型）を用いた．両者共管球焦点は 0.8× 0.8mm，散乱線除去格子は平行８：１である．

立体撮影のためには管球移動（或は２管球）か被写体移動（或は回転）のいずれかの方法によらなければならないが，臨床応用を前提とした場合，被写体固定，管球移動が好ましいと考えられる．使用した円軌方式は管球の左右移動が可能であり，撮影にあたつてその左右移動距離は管球—被写体間距離の約10％である[14]10cmとした．又管球振角は30°～50°の範囲のみであつたものを０°～50°の範囲が可能であるように改作した．

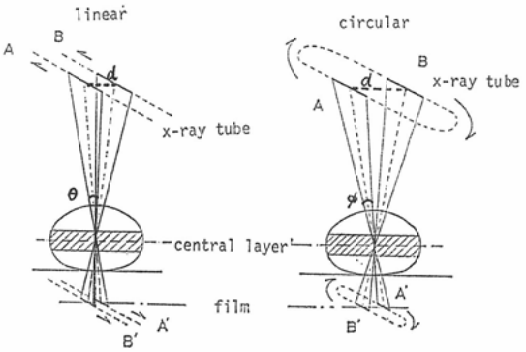

Fig. 1. Stereozonographic apparatus
A, B: position of the tube
A′, B′: position of the film
d: distance of tube shift
θ: linear tomographic exposure angle
ϕ: circular tomographic limited exposed angle

円軌道方式の場合，現在の市販装置では５°前後の小入射角（θ）可能であつて，stereozonography実施し得るが，本実験使用装置では最小入射角度は18°のためいわゆる制限曝射法[10]を応用した．即ち立体撮影方式はこの場合円弧方式と同様となる（Fig. 1）．従つて制限曝射角度（管球回転曝射角）が円弧方式の管球振角に相当し，立体撮影のための管球移動距離は軌道直径で示される．本装置の焦点—中心断面間距離は 120cmであるが，最小入射角18°でも管球移動距離に相当する軌道直径は約80cmとなり，写真観察上疲労甚しく立体視困難となるので，線束の外側半分を利用して撮影したが，それでも入射角度は約12°軌道直径は約50cm（管球—中心断面間像離の約40％）となる．円軌道制限曝射方式はフイルム移動等の改良によつて連続曝射可能のため機構的に臨床応用面で優れているが，本研究における断層原理は円弧方式と同じであるので，基礎実験は主として円弧方式でおこなつた．

各撮影実験における管電圧は80kVp一定とし，又フイルムの基礎濃度は約 1.0とした．増感紙は極光ＦＳである．

III 実験方法及び結果

実験１：テストチャートの量像

断層撮影では目的とする中心断面から離れるに



Fig. 2. Radiograms of the test chart (exposure angle, 50° and 10°)



Fig. 3. Radiograms of the test chart (exposure angle, 8° and 5°)

従い「暈けの長さ」が大きくなるが，その検討のため鉛文字を用い，高さ1㎝間隔に階段状に配列し，No. 5の高さを中心断面として管球振角50°，10°，8°及び5°で断層撮影した．撮影結果はFig. 2，3に示すごとであるが，8°でNo. 5を中心として約5㎝厚さの範囲が鮮明に認知されることがわかる．但しこれらの結果は一応の目安とはなるが，被写体の大きさ，形状，そしてX線吸収率の大小等から臨床例の断層像と同等には考え難い．従つて私は臨床応用との関連において，厚さ約5㎝範囲が観察可能であれば充分であるとの前提のもとに，8° stereozonography について更に実験検討した．

実験2：アクリル板孔あきファントーム現出能

アクリル板孔あきファントームの断層撮影による認知能について検討した．ファントームには直径1㎜～10㎜，深さ0.5㎜～19㎜の孔が配列されている．散乱体として5㎝厚さのアクリル板をファントームの上下に設置し（以下の実験も同様である），中心断面をファントームの上表面とし，管電圧80kVp，150kVp で撮影した．Fig. 4は80kVp，50°断層写真例であるが，単純写真，50°及び8°断層写真の観察結果は Fig. 5に示すごとくで，分布曲線の上の部分が認知される領域である．即ち，現出能は80kVp 単純写真が最も優れ，150 kVp 50°断層写真が最も劣つている．又低圧の方が高圧に比べてよく認知されるが，観察結果から画質の点で小角度断層写真は単純写真と広角度断層写真の中間に位置していることがわかる．

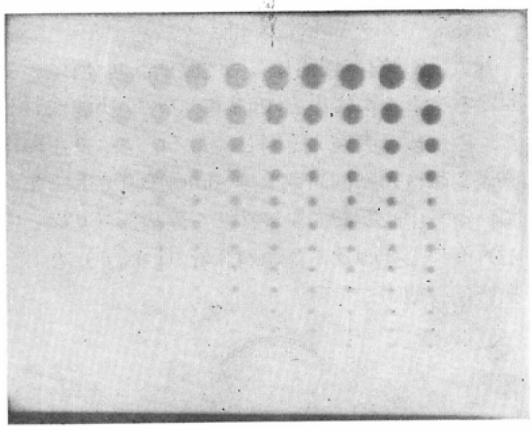

Fig. 4. 50° tomogram of the holes

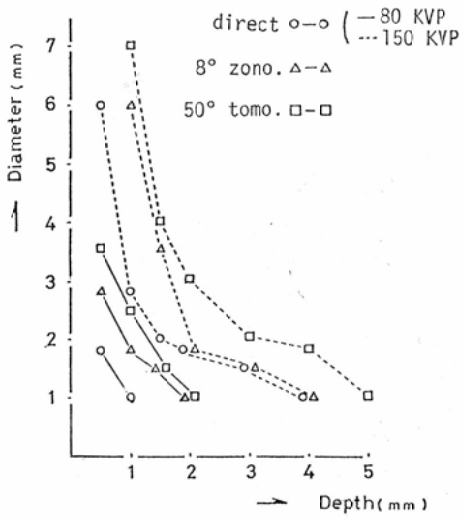

Fig. 5. Representability of the holes

実験3：アクリル棒認知能

管電圧80kVp，振角12°，8°及び5°断層撮影におけるアクリル棒の認知能について実験検討した．散乱体は実験2と同じである．アクリル棒は直径1㎜～10㎜，高さ1㎜～10㎜で直立して並んでいる．中心断層面をアクリル棒基部（0㎝とする），その上2㎝及ぶ3㎝の3層（Fig. 6）とし，撮影比較観察した．

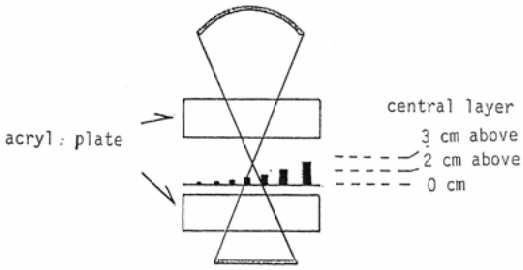

Fig. 6. Method of the experiment 3



Fig. 7. 8° zonogram of acryl sticks (central layer, 3 cm above)

Fig. 7は振角8°，中心断面0㎝，Fig. 8：5°，3㎝上，Fig. 9：12°，3㎝上撮影写真である．写真観察結果は Fig. 10に示すごとくである．即ち中心断面0㎝では，5°，8°，12°いずれも認知能は略々同じであるが，中心断面がアクリル棒基部より2㎝，3㎝と離れるにしたがつて管球振角の影響が目立ち，12°3㎝上では直径が比較的大きくても薄いものは殆ど認知されないことがわかる．しかし写真観察上高さ6㎜以上で

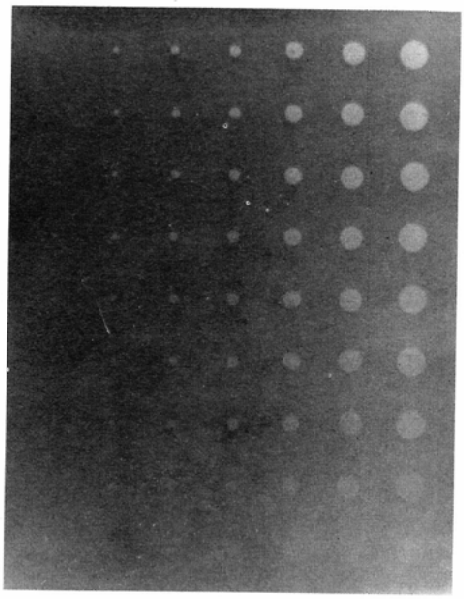

Fig. 8. 5° Zonogram of acryl sticks (central layer, 3cm above)

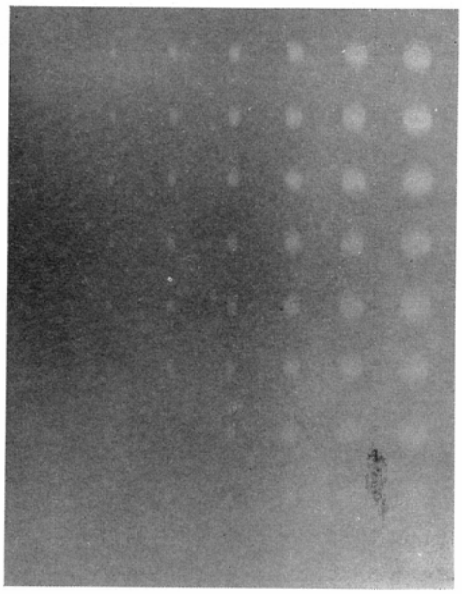

Fig. 9. 12° Zonogram of acryl sticks (central layer 3cm above)

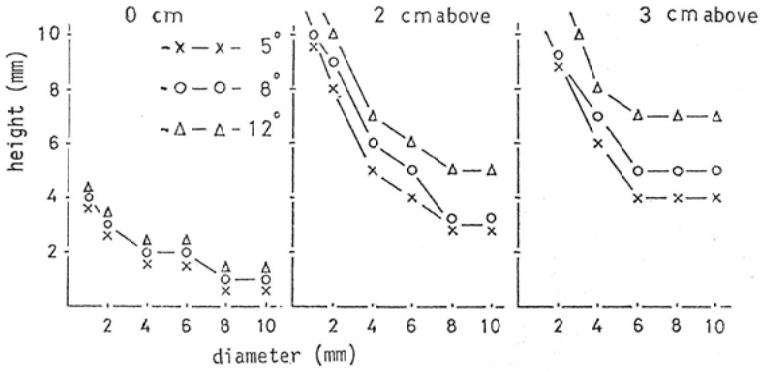

Fig. 10. Perceptibility of acryl sticks



Fig. 11. Phantom of experiment 4

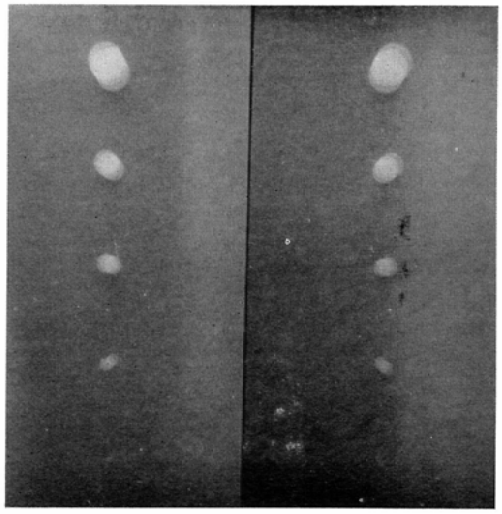

Fig. 12. Direct stereoradiogram of three layers of acryl sticks (interval in length: 35mm)

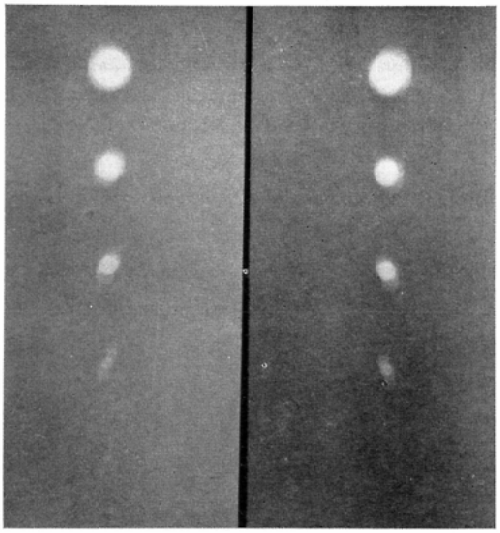

Fig. 13. 8° stereozonogram of three layers of acryl sticks (interval in length: 35mm)

は，3㎝上断層で5°は無論8°，12°でも陰影は消去されず，むしろ量像が目立つ（Fig. 8，9）．このことは中心断面より上下2，5㎝～3㎝の範囲に6㎜以上のX線吸収体が分布している場合，円弧方式5°～12°の小角度断層撮影ではそれが明かに障害陰影となることを示唆している．

実験4：重積しているアクリル棒のstereozonography

ファントームはFig. 11に示すごとくで，直径，高さの等しいアクリル円柱（2，5，7，10，15㎜）を3層に配列し，層間隔（円柱の中心断面

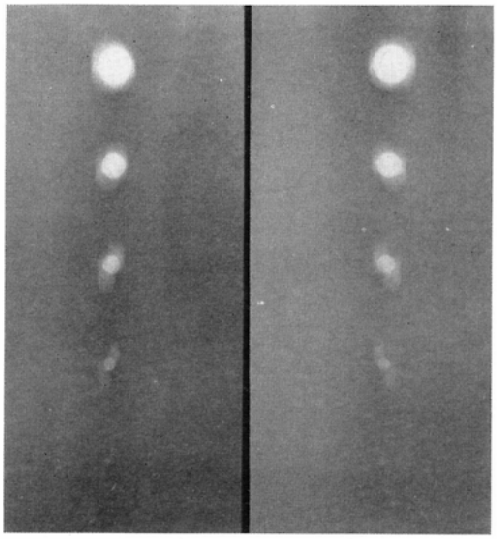

Fig. 14. 8° stereozonogram of three layers of acryl sticks (interval in length: 50mm)

間距離）は15㎜から50㎜まで自由に調節可能である．

実験として，ファントームの直接立体撮影（層間隔35㎜のみ）及び8°stereozonography（層間隔15，35，50㎜）をおこない，それぞれの写真を観察，比較した．

Fig. 12は直接立体撮影写真（層間隔35㎜），Fig. 13：層間隔35㎜ stereozonogram，Fig. 14：層間隔50㎜ stereozonogram である．写真観察上 zonogram における像重積の様相は層間隔が小であれば単純写真に似ているが，層間隔が増すにつれて7～10㎜大以上のものの上下層の陰影は対比度の減少がそれほど認められないまま中心層の陰影からずれ，且つそのため全体としてぼけて観察される．従つて1枚の zonogram のみでは上下層の陰影分離等の診断は困難であることがわかる．これを立体視すると，上下層の陰影は中心層と明瞭に分離され，中心層の陰影のみが対比度が良く，且つ鮮鋭に観察されるので診断能が増す．一方，7㎜大以下では層間隔35㎜以上であれば，上下層は暈去され，中心層のみが現出されていることが立体視によつて明かとなる．

実験5：障害陰影（紋理）とパラフイン球認知能

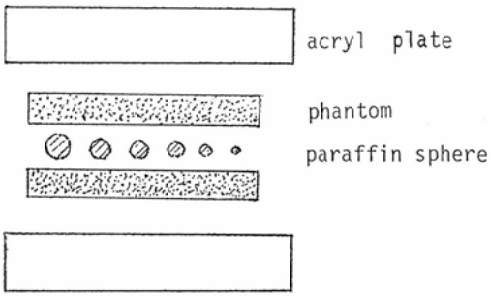

Fig. 15. Method of experiment 5

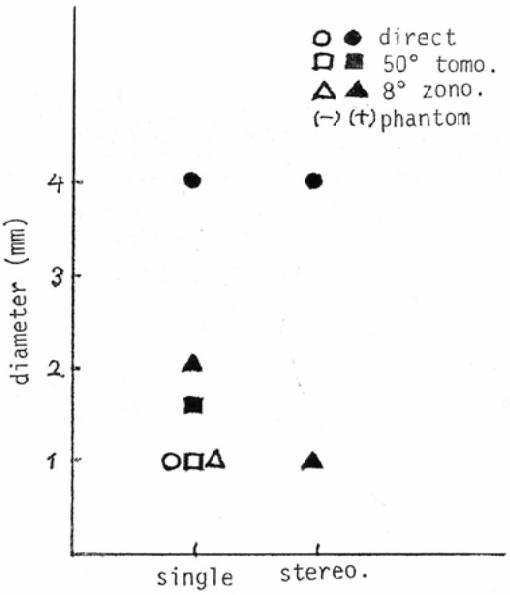

Fig. 16. Perceptibility of paraffin spheres

直径1㎜～10㎜パラクイン球認知能を，その上下に Fig. 15のごとく紋理模型を置いて撮影し，単純写真，50°及び8°断層写真について検討した．

観察結果は Fig. 16に示されるが，紋理のない場合は単純，断層共に1㎜大のパラフイン球まで認知されるが，紋理の投影されている場合は，単純写真で認知能が最も劣つている．即ち単純写真では4㎜大以下は認知されないが，50°断層で1.5㎜大まで認められ，断層の効果が示されている．又立体視によつても紋理（＋）の単純写真で

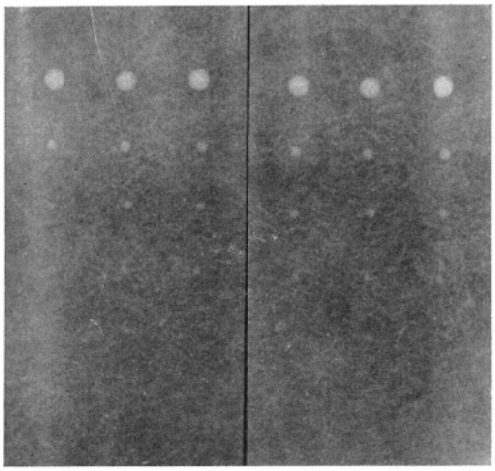

Fig. 17. Direct stereoradiogram of paraffin spheres in fine netted markings

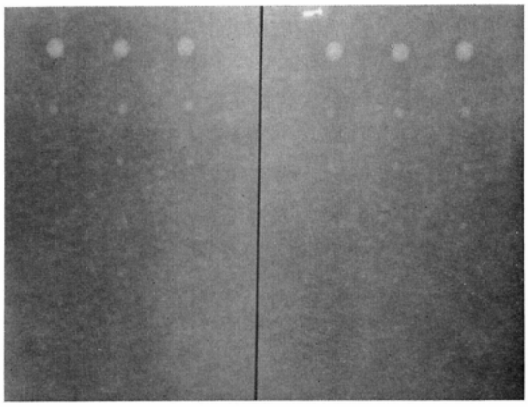

Fig. 18. 8° stereozonogram of paraffin spheres in fine netted markings

は1枚の写真の直接視と同様4㎜大以上のものが認められるのみであるが (Fig. 17), zonogram の立体視によつて，その直接視では2㎜大以上の認知能であつたものが1㎜大まで認知される (Fig. 18). 従つて紋理等微細像の重積による障害陰影が存在する場合，ある程度層の厚さをうすくしておけばその除去のためには立体観察が適当であることがわかる.

実験6：動体の断層撮影

動体の断層撮影について，固定不能な肺門部を対象とした考えのもとに，ファントーム実験により断層の撮影時間によつて陰影形成に相違があるかどうか検討した. ファントームとしてアクリル円柱（高さ10㎜，直径 2.5㎜～15㎜）を用い，断層中心断面は各円柱の$^1/_2$高さの面とした. その左右運動は心搏動の影響による肺門部運動を対象としたので，振幅4㎜，周期 0.8秒とした. 撮影時間は，単純撮影：0.02秒及び 0.1秒，50°断層：1.0秒及び 2.0秒，8°断層：0.3秒である. 撮影写真の比較観察と共に，直径 7.5㎜円柱の陰影については Microphotometer（200× 200 μ）で左右（運動方向）に走査比較した.

撮影結果，円形像として観察されるのは単純写真（0.02秒，0.1秒）のみで，断層写真（50°，8°）では円形影のズレ像を示し，特に50°（1.0秒，2.0秒）で甚しい (Fig. 19). しかし各撮影写真の濃度曲線から，8°断層像（0.3秒）は比較的実体に近い像を示していることがわかる (Fig. 20). 従つて肺門部のごとく心搏動に影響される部位に対して，0.1秒以下の撮影時間であればその運動ぼけは殆ど観察されないが，断層撮影は一般に撮影時間が長く，多軌道断層に比べて比較的短い円弧50°断層でも運動によるぼけ像が目立ち，0.3秒ですむ8°断層はその点で優れていることがわかる.

IV　総括並びに考按

慣用断層装置を改良して stereozonography を試みたが，臨床応用を目的とした場合，被写体固定

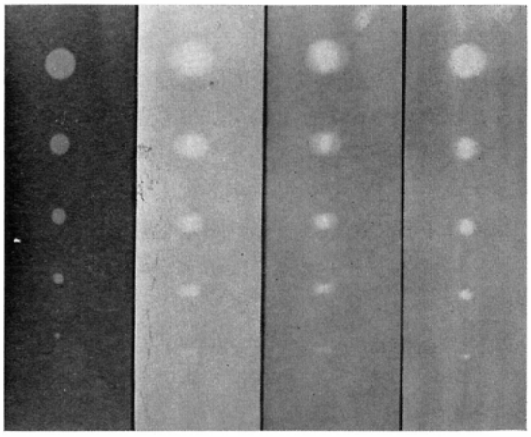

Fig. 19. Radiograms of moving acryl sticks

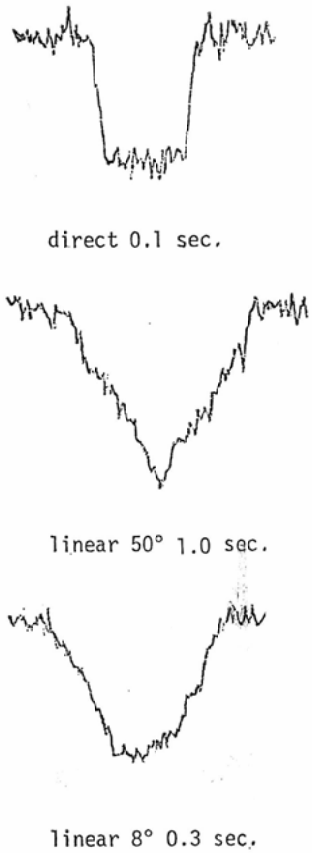

Fig. 20. Densogram of moving acryl stick

が望ましいと考えられ，円弧方式では管球を左右に移動させ，円軌道方式では制限曝射法を利用した．円軌道制限曝射法は立体撮影的には円弧方式と同様の原理となるが（Fig. 1），われわれの装置では管球—被写体中心断面間距離は 120cmであつて，線束の外側半分を利用しても立体撮影のための管球移動距離は約50cmとなり，撮影写真の歪みが大きく，その立体視は疲労を感ずるので臨床応用には不適であるが，移動距離を撮影距離の10％程度にすることが出来れば，フイルム交換或は分割のための移動を自動化させることによつて短時間且つ連続的に stereozonography を実施し得る利点があり，又 Grid 機構から画質も良く臨床的には有利であると考えられる．

近年装置の開発，進歩に伴つて zonography も容易におこなえるようになり，その利点等が広く知られるようになつた．しかし stereozonography についての具体的報告は殆ど見当らない．これは一般に特殊撮影写真の立体視についての研究報告が少いこと，特に断層写真の立体視は矛盾していると考えられて来ているためと思われた．私の試みた stereozonagraphy は断層方式からみれば直線軌道方式で，不必要な陰影の量去という断層本来の目的からすれば多軌道方式に比べて不利ではあるが，被写体固定のまま容易に立体撮影可能な点に着目して zonography 及びその立体視の効果を，臨床応用を目的としてまずその基礎的面について実験検討したのである．

zonography について，古屋[4]は一般的に云われる利点として，（イ）鮮鋭度，対比度の向上により目的部位の明確な示現が得られる．（ロ）同一断層像に目的とする部位の全体像が得られる．（ハ）示現部位の深さの決定が簡易化される．（ニ）撮影枚数の減少，被曝線量の軽減をはかり得る．と述べている．私はまずわれわれの装置による撮影振角と従来「厚み」と表現されている診断可能域との関係を知るため鉛文字のテストチャートを用いて検討したが，実験結果（実験1）から直線軌道では8°で中心断面の上下計約5cmの範囲でチャートが鮮明に示現されることがわかつた．この結果は従来の理論的計算値或は実験結果と略々一致するものであつた．しかしこの結果のみでは振角と断層像の厚みとの関係が決定され，且ついかなる対象に対しても普遍的に適用されるものではなく，一応の目安となるだけである．ある振角に対しての診断可能域は被写体の大きさ，形状そしてX線吸収率の大小など影響することは従来実験的にも知られて居り，私は更に体内病巣を対象として，種々の場合について模型実験をおこなつた．

空洞体を対象としたアクリル板孔あきファントーム実験（実験2）の結果から，われわれの装置では高圧（150kVp）の現出能は低圧（80kVp）に比べて劣つていた．これは使用した Grid の格子比が8：1のため高圧における散乱線除去効果に

問題があると考えられた．又 stereozonography の場合線束は左右から斜入するので，左右曝射の都度 Grid 面が斜入線束中心に垂直になるように調節したが，Grid 機構の点で円軌道方式が優れていた．80kVp 撮影で，単純写真では1㎜大，8°断層：1.5㎜大，50°断層：2㎜大のものまで現出され，対比度，鮮鋭度の程度を示す画質の点で小角度断層は単純写真と広角度断層の間に位置するものであることがわかつた．

zonography の臨床応用にあたつて，目的部位によつての撮影振角の選択が肝要であるが，病巣の大きさと分布状態によつていかなる振角が適当か知る必要があり，アクリル棒を用いて断層中心断面がファントーム内にある場合と2～3㎝離れている場合について，振角の相違による像の様相を検討した（実験3）．その結果，例えば直径，高さ6×6㎜大以上では，それより中心断面が3㎝離れて居つても5°は無論，8°，12°でも陰影は消去されず，むしろ対比度のよいぼけ像が目立ち，著しい障害陰影として現出される．これらの結果から，中心断面より上下各々2.5㎝～3㎝の範囲に6㎜大以上のX線吸収体が分布した場合，円弧方式5°～12°の断層ではそれらが障害陰影を形成し，中心断面附近の診断能が低下することがわかる．従つて zonography 本来の利点として，厚さ約5㎝範囲程度を診断しようとする場合に原理的には8°断層が適当であるが，目的とする層と障害陰影を示して来る部分との間に容易に量去されるX線学的構造をもつ層のあることが必要であり，Westra[16] はこれを Free zone と称している．そのことから zonography にあたつて目的部位の選択が肝要であり，実際その臨床報告をみると撮影部位は限られている．

しかしこれら障害陰影の存在する場合でも，立体視によつて目的層は鮮鋭度，対比度の良い部位分として認識され，障害陰影となつている核像或は量像は多少ぼけた像として，その前後に分離して観察可能であろう．そして zonography 本来の利点がその立体視によつて倍加されるだろうと私は考えた．その観点から同じ大きさのものが重積している場合の zonography の現出能及び立体視の効果について実験観察した（実験4）．その結果，実験3と同様7～10㎜大以上では中心断面から35㎜或は50㎜離れて存在する上，下層のものは対比度の減少がそれ程認められないまま量像として現出されるので，1枚の写真では中心断面に存在するアクリル棒の陰影と上，下層の陰影とが重畳して1塊となり全体として大きくぼけた像として観察された．而るにこれを立体観察することによつて，中心層の陰影は上，下層の陰影（量像）から分離されることがわかつた．従つて臨床的には stereozonogram の観察は，解剖学的知識と断層撮影による量像の成立方向の認識によつて，zonogram 1枚の写真或はその範囲の広角度断層何枚かの写真観察よりも病巣診断が直観的に可能である点で優れていると思われた．又 zonography には Westra の云う Freee zone の存在が希望されるが，stereozonography ではある程度その顧慮が軽減されるように思われた．

一方，肺野のごとく肺血管等による重積効果による障害陰影の存在によつて，単純写真では小病巣の診断が屡々困難な場合があるが，その際の精査としての広角断層の効果は云うまでもない．実験結果（実験5）でも単純写真に比べて50°断層におけるパラフィン球現出能はすぐれ，8°断層はそれらの中間に位置した．これは zonogram では振角による或る厚さの範囲の紋理がそのまま投影されているので，それがパラフィン球陰影示現上障害となつているためであり，その立体視によつてパラフィン球陰影は50°断層と同程度に認知された．この事実から立体撮影では左右線束方向が異なるため左右紋理像はその成立機転から当然違つてくる，そして zonography によつて重積効果が単純撮影より減ずるので，その結果立体視によつて大部分の紋理は淡く消え去り，パラフィン球陰影のみが実像として認知されることになると考えられた．従つて診断上単に1枚の zonogram の観察のみでは実験4の結果と同様不充分であり，zonogram が原理的にもつている単純，断層写真両者の利点を有効にとり出すためには stereo-

zonography が撮影上適当であると結論づけられた.

観点を変えて，動体の撮影による「ぼけ像」が問題であると考え，心搏動による肺門部運動を対象として模型実験した（実験6）．振幅4㎜，周期 0.8秒の左右運動の場合，単純撮影等0.1秒以下の曝射時間では動きによる「ぼけ」は認められない．50°断層は 1.0～ 2.0秒の曝射時間を要し，写真観察上運動による左右方向の「ぼけ」と断層による縦方向の量像によつて全体として大きくぼけた像となり，診断能を著しく低下させていることがわかつた．8°断層は曝射時間 0.3秒ですみ，量像も少なく比較的鮮明な像を示したので，陰影重積と動きのある肺門部の精査には stereozonography が適当と考えられ，更に鮮明な立体像を得るには左右曝射が心搏動同一位相でおこなわれるようにすれば良いと考えられた.

V 結　論

慣用の断層装置を使用して小角度断層立体撮影を試み，基礎的研究として現出能，画質及び立体視の効果について検討した．結果は次のごとくである.

1) われわれの装置では，円軌道が直線軌道に比べて立体撮影のための管球移動が自動的であり，グリット機構も優れているが，臨床応用のためには移動距離を小さくする必要がある.

2) 振角8°で約5㎝厚さが診断可能域であつたが，その上下のX線吸収体の大きさ及び重積の様相によつて，それらが直接障害陰影となる．従つて診断のためには zonogram のみでは不充分で，stereozonogram が有効だつた.

3) 広角断層の撮影時間は一般に 1.0～ 2.0秒のため，動体は不鮮明な像となるが，zonography（8°）は 0.3秒ですみ，又断層固有の量像も小さいので画質が優れている.

4) 従つて，zonography の臨床応用として，肺門部等陰影重積と動きのある部位，又肺野等微細陰影重積で示される部位に対しては，stereozonography がおこなわれるべきである.

（本研究の一部は文部省科学研究費の援助によりおこなわれた.）

文　献

1) Buchmann, F., and Stössel, H.G.: Forthsor. Röntgenstr. 97 (1962), 605—618.
2) Ettinger, A., and Fainsinger, M.H.: Radiology 87 (1966), 83—86.
3) 古屋儀郎，山崎岐男，横山道夫，黒川茂樹：日医放会誌，28（1969），1677—1687.
4) 古屋儀郎：新潟医学会誌 84巻（1970），749—752.
5) 平賀洋明，小野　清：臨床放射線 10（1965），485—496.
6) 井上明彦：日医放会誌 16（1956），367—391.
7) 草地伸熟，勝田紀男，瓦崎正昭，三樹　勝，奥村英正：内科 24（1971），611—621.
8) Lindblom, K.: Acta Radiol. 43 (1955), 30—36.
9) Littelton, J.T., and Winter, F.S.: Am. J. Roentgenol. 95 (1965), 981—991.
10) 松川　明，三品　均，木村和衛，上田　稔：日医放会誌15（1956），997—1003.
11) 梨岡　寿，石田勝哉：日医放会誌 14（1954），410—417.
12) Pignataro, E.: Fortschr. Röntgenstr. 94 (1961), 261—270.
13) Pöschl, M.: Fortschr. Röntgenstr. 62 (1940), 33—57.
14) 桜井　孝：放射線診断学 6（1967），南山堂.
15) 富澤　実，五島仁士：臨床放射線 12（1967），564—571.
16) Westra, D.: Fortschr. Röntgenstr. 97 (1962), 605—618.
17) Ziedes des Plantes; B.G.: Acta Radiol. 13 (1932), 182—192.