The University of Osaka
Institutional Knowledge Archive

Title	早期胃癌のX線診断に関する研究 : 早期胃癌主病巣周辺部の胃小区像について
Author(s)	兵頭, 春夫
Citation	日本医学放射線学会雑誌. 1966, 26(3), p. 245-257
Version Type	VoR
URL	https://hdl.handle.net/11094/16916
rights	
Note	

The University of Osaka Institutional Knowledge Archive : OUKA

https://ir.library.osaka-u.ac.jp/

The University of Osaka

特別掲載

早期胃癌のX線診断に関する研究
早期胃癌主病巣周辺部の胃小区像について

徳島大学医学部放射線医学教室（主任　河村文夫教授）
兵　頭　春　夫

（昭和40年4月18日受付）

Röntogenologische Untersuchungen des frühen Magenkarzinoms
Über das Feinrelief des frühen Magenkarizinoms

von

Haruo Hyodo

Aus dem medizinischen radiologischen Institut der Tokushima Universität, Japan.
(Direktor: Professor Dr. Fumio Kawamura)

Zusammenfassung

Es wurd eine vergleichende Untersuchung über die Feinreliefsbilder der verschiedenen Magnkrankungen röntogenologisch nachweisen (Frühmagenkarzinome, 30; atrophischen Gastritis, 60; Magenkarizinome, 40; Postoperativen Magengeschwür, 40).

Die Magenschleimhaut zeigt nach dieselben Erkrankungen unterschiedlichen Feinreliefsbilder. Die untersuchten Feinreliefformen sind wie folgenden Tabellet.

Feinrelieftyp : Feinreliefform

Klein körnig: Durchmesser weniger als 1.5 mm. Rund od. ovale Form

Körnig: Durchmesser 2—3 mm. Rund od. ovale Form

Inselartig: Durchmesser 4—8 mm. Rund od. ovale Form

Netzartig: Durchmesser 2—4 mm. Regelmässige polygonale Netzfelderung

Unregelmässiges Netzartig: Durchmesse 3—8 mm. Unregelmässige polygonale Netzfelderung

Granulierte Schummerung: Punktförmiger Bariumbreifleck

Unregelmässiges Relief: Zähnelung, Rosenkranzartiger Defekt, Zottenform und Unterbrechungs Relief, u.s.w.

Feinfaserartig: Feinfaserartige, Faserbündelartige und Krauselhaarartige Felderung.

Beim Frühmagenkarzinom weist die Schleimhaut einige sichtbare Veränderungen der Feinreliefsbilder auf, die röntgenologisch als unregelmässiges Netzwerk und unregelmässiges und feinfaseratiges Relief darstellt kann. Netzwerk, klein körnigen, körnigen und inselartigen Feinreliefs erscheinen in der Fälle des Frühmagenkarzinoms weniger als in der atrophischen Gastritis, aber häufiger als in des Magenkarzinoms und des postoperativen Magengeschwür.

Die im einzelnen beschriebenen und durch massstablish vergleichbare Abbildungen belegten Befunden

über die Feinreliefsbilder dürften zu fortschriettlichen untersuchungen des Magenkarzinoms Anwendung kommen.

緒　論

早期胃癌の診断は最近のX線診断，内視鏡，病理組織診断の進歩により比較的容易となり，早期胃癌症例は著しく増加している．

臨床検査ならびに病理組織診断により早期胃癌と診断される場合においても，癌組織の見出されない部分とか癌主病巣周辺部は，組織学的に萎縮性胃炎と診断されることが多く，非癌性萎縮性胃炎との鑑別は臨床的に困難である．早期胃癌症例において，組織的に癌巣を見出すことは必ずしも容易でないと言われている．教室の胃粘膜間織細胞ＤＮＡ量分布の研究において，癌巣周辺で組織学的に萎縮性胃炎と診断された部分においても，細胞ＤＮＡ量の分布様式が癌病巣部と同じく異数性分布を認める結果からも，充分推定し得ることである[7]．

早期胃癌の癌病巣部周辺のX線像については，従来ほとんど顧慮されていないので，本論文においては，早期胃癌30例の，癌巣周辺部のX線粘膜像特に胃小区像につき，萎縮性胃炎，進行胃癌および胃潰瘍例と対比した結果を報告する．

研究材料及び方法

造影剤として市販造影剤（バリトゲンゾル，バルギンＳ２号）を用いた．粘膜造影用として30～50ccを服用させ，必要に応じ造影剤を追加服用させた．

透視術式は，胃レリーフ像および胃小区像の現出のために型の如く体位変換を行い[1)5)6)12)14)]，適圧を加え，必要に応じ送気を行い，適時撮影した．

症例として早期胃癌30例，萎縮性胃炎60例，進行胃癌40例，胃潰瘍40例について検索した．

早期胃癌症例は，X線透視所見ならびに内視鏡所見によつて早期胃癌を疑い，胃切除を行い，病理組織学的に癌浸潤が固有筋層に達していない30症例である．病理診断は徳大第二病理および国立がんセンター病理部において連続切片により実施されたものである．

Tabelle I. Die Klassen und die Fälle des frühen Magenkarzinoms bei dieser Untersuchung nach J.E.G.

Klassifikation		Fälle	
I te Typ	I	1	
	I — IIc	1	4
	I und IIc	1	
	I und III	1	
II te Typ	IIa — IIc	1	
	IIa und IIc	2	
	IIb	1	22
	IIc	10	
	IIc — IIa	1	
	II — III	7	
III te Typ	III	3	4
	III — IIc	1	
	Gesamtzahl		30

30例の内訳は（表１）（日本内視鏡学会早期胃癌肉眼分類に準ずる）[6]，Ⅰ型４例，Ⅱ型22例，Ⅲ型４例である．

年令分布は30才台１，40才台12，30才台７，60才台７，70才台３例で，男子18例，女子12例である（表２）．

萎縮性胃炎の症例は慢性胃炎の臨床症状を有し，胃液検査で無酸あるいは低酸を示し，内視鏡所見で[13]，粘膜の変色，粘膜下血管の透見，粘液の付着，小血出等の所見より萎縮性胃炎と診断されたもの60例である．うち６例は悪性変化の疑いで手術し，病理組織学的に萎縮性胃炎と診断されたものである．

年令区分は（表２）20才台２，30才台12，40才台14，50才台20，60才台12例で，男子31例，女子29例である．

進行胃癌の症例は胃切除および病理組織診断により確定した症例で，癌浸潤が固有筋層を越えて浸潤している症例である．

年令区分は（表２）20才台１，30才台０，40才台５，50才台19，60才台11，70才台４例で，男子29例，女子14例である．

胃潰瘍症例は，X線診断および内視鏡により潰瘍を認め，内科的治療により容易に潰瘍の消失を認めないものおよび数年にわたる難治の症例で，

Tabelle 2. Übersicht über Alter Einteilung der Erkrankungen in dieser Röntgenologischen Untersuchungen

Alter		20—29	30—39	40—49	50—59	60—69	70—79	Gesamt
Früher Magenkarzinom		0	1	12	7	7	3	30
	♂	0	1	7	4	4	2	18
	♀	0	0	5	3	3	1	12
Atrophische Gastritis		2	12	14	20	12	0	60
	♂	1	7	7	11	5	0	31
	♀	1	5	7	9	7	0	29
Magenkarzinom		1	0	5	19	11	4	40
	♂	1	0	3	11	9	2	26
	♀	0	0	2	8	2	2	14
Magengeschwür		1	6	15	13	5	0	40
	♂	1	6	11	10	3	0	31
	♀	0	0	4	3	2	0	9

Tabelle 3.

Röntgenologischer Befund			Früher Magenkarzinom 30 Fälle	Magen-karzinom 40 Fälle	Magengeschwür 40 Fälle
Füllungsbild	Füllungsdefekt		25	40	0
	Schattenpulus im Schattenminus		6	18	0
	Unregelmässige Randkontur		24	40	17
	Randstarre		16	40	6
	Abnorme Peristltik		22	40	14
	Deformität		25	40	32
Reliefbild	Unregelmässiges Relief		30	34	10
	Faltenabbruch		24	30	11
	Abgemagerte Falten		22	7	6
	Faltenkonvergenz		26	12	27
Ulcusbild	Lineal		2	1	4
	Schüsselförmig		5	1	5
	Riesennische		3	9	0
	Unregelmässiger Nischenrand		17	19	21
	Doppelumris		11	2	2
Tumorbild	Form	Rund oder Oval	2	8	2
		Polygonal	12	8	3
	Randkontur	glatt	2	6	2
		unregelmässig	12	10	3

胃切除を受け，病理組織学的に胃潰瘍と診断された40例である．うち6例はX線所見で癌を疑い，連続切片により検索したが，癌巣を発見し得なかつた症例である．

年令区分は（表2）20才台1，30才台6，40才台15，50才台13，60才台5例で，男子31例，女子9例であつた．

研究結果

早期胃癌，進行胃癌，萎縮性胃炎および胃潰瘍のX線像について，充盈像，胃粘膜レリーフ像，ニツシエ像等と微細X線像乃至胃小区像を分けて観察し，それぞれの所見につき比較検討した．

1：充盈像について（表3）

早期胃癌においては充盈欠損，壁不整，異常蠕

動，変形を認めることが多く，壁硬化も半数に見られる．

進行胃癌においては，充盈欠損，壁不整，壁硬化，異常蠕動，変形がほとんどの症例に見られる．

胃潰瘍においては，変形を認めるものが多く，壁不整，異常蠕動もかなり見られる．

萎縮性胃炎においては，時に幽門部の壁不整，変形も見られる．

2：胃粘膜レリーフ像（表3）

早期胃癌においては，中断，狭小，異常集中像等が多く見られ，部分中断，硬化像もかなり認められる．この結果は，先人[20]の報告と大差はなかつた．

進行胃癌では走行不整，中断が多く見られる．

胃潰瘍においては，レリーフの集中像が他の所見に比し特に目立つていた．

萎縮性胃炎の症例では，部分中断，朦朧像がかなり見られる．

3：ニツシエ像について（表3）

早期胃癌では辺縁不整なニツシエ像が半数に認められたが，これはⅡ型およびⅢ型の早期癌症例である．二重輪郭像も3分の1に認められた．

進行胃癌では辺縁の不整なニツシエ像が半数に認められた．

我々の胃潰瘍症例においては，辺縁の不整なニツシエ像は半数に見られたが，これらは手術の適応例であるためであろう．

これらの所見は，先人[10]の報告と大差なかつた．

4：島状陰影について（表3）

早期胃癌30例において，不整形で辺縁不整の隆起像を示すものが40%に見られたが，これは粘膜隆起型の早期癌であつた．

進行胃癌においては，粘膜面より隆起した病変を示すものは16例で，辺縁不整は全例中4分の1に見られた．

5：微細X線像（Feinrelief）について

胃粘膜造影により現出されるバリウム陰影のうち胃小区の凹凸の描写に相当すると思われる“微細X線像”あるいは“胃小区像”を次の如く分類した（表4）．

1）小顆粒状（Klein Körnig）（写真1）

胃粘膜造影により現出される網目様バリウム陰影の中に見られる円形または楕円形の顆粒状透亮像で，直径 1.5㎜以下のものを小顆粒状陰影とした．

2）顆粒状（Körnig）（写真2，3）

胃粘膜造影により現出される網目様バリウム陰影の見に見られる円形または楕円形の透亮像で直径2～3㎜のものを顆粒状陰影とした．

3）疣状隆起（Inselartig）（写真4，5）

單発あるいは多数個集合して見られる直径4～8㎜の円形あるいは類円形の透亮像として認められるもので，辺縁は鮮鋭なことも，瀰慢性のこともある．

Tabelle 4.

微細X線像型	微細X線像所見
小顆粒状 (Klein Körnig)	顆粒の直径 1.5㎜以下．円形或は楕円形
顆粒状 (Körnig)	顆粒の直径2～3㎜．円形或は楕円形
疣状隆起 (Inselartig)	顆粒の直径4～8㎜．円形或は楕円形
網目状 (Netzartig)	網目の内径2～4㎜．多角形
不整網目状 (Unregermässig Netzartig)	網目の内径3～8㎜．多角形で種々なる大きさ
朦朧・斑紋 (Grauulierte Schummerung)	絮状塊，乳凝塊状のバリウム陰影
皺襞辺縁不整 (Unregelmässiges Relief)	レリーフの辺縁が，不整，鋸歯状，念珠状欠損，絨毛状，中断，狭小等を示すもの
繊細線維状 (Feinfaserartig)	細い線維状或は縮毛状を示すもの

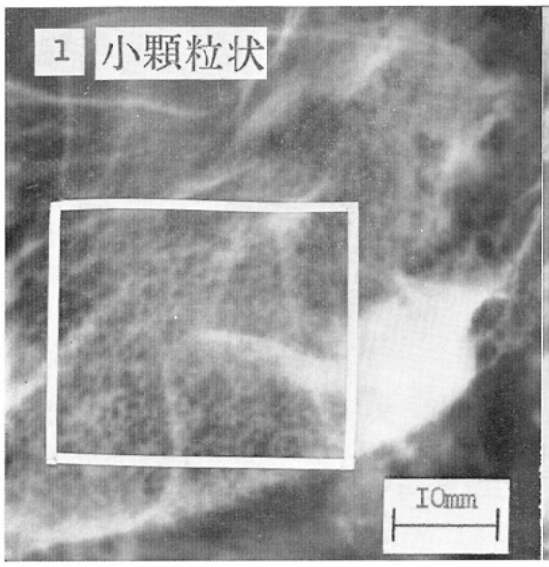

Abb. 1. Klein körniges Feinrelief, 70 jährige Frau. Histologisch: Im Antrum pyloricum ausgeprägte atrophische Gastritis, im Winkelgebiet Adenokarzinom.

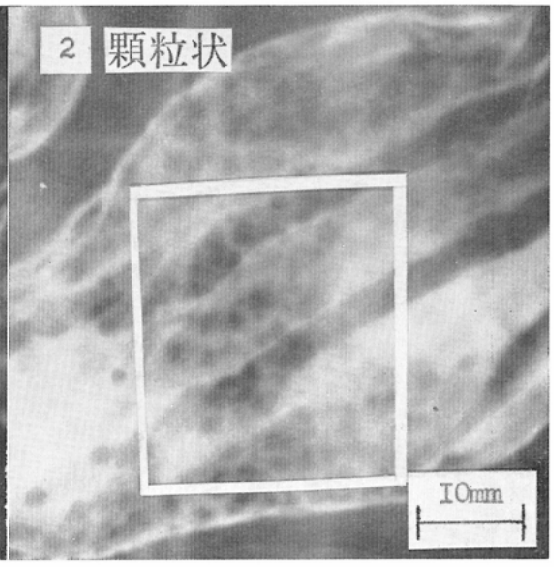

Abb. 2. Körniges Feinrelief, 41 jähriger Mann. Gastrokamera: Atrophische Gastritis mit Oberflächengastritis. Magensaft: Hypoacidität.

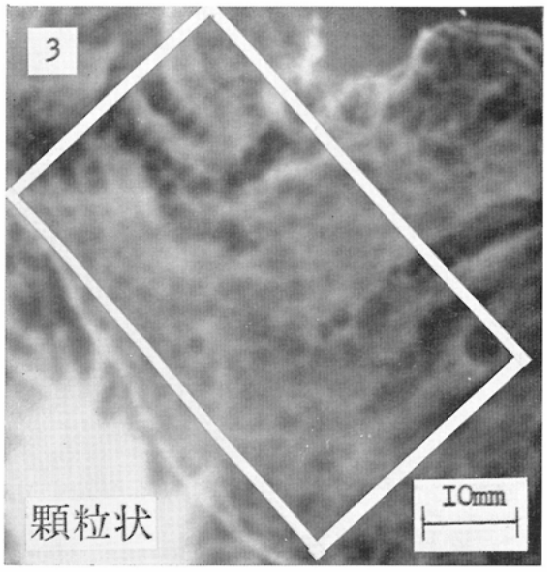

Abb. 3. Körniges Feinrelief, 45 jähriger Mann. Histologisch: Chronische atrophische Gastritis. Magensaft: Hypoacidität.

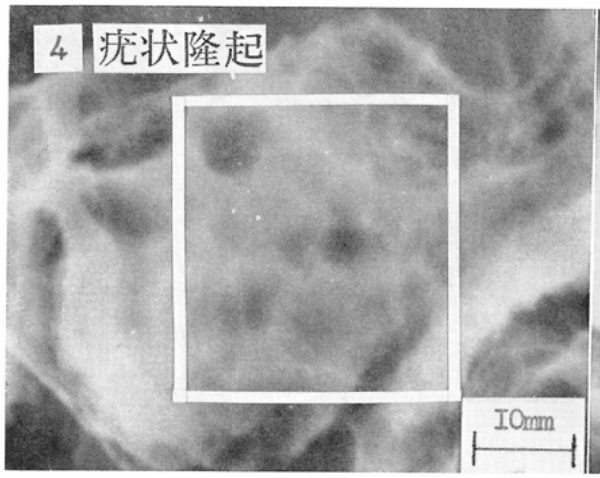

Abb. 4. Inselartiges Feinrelief, 56 jähriger Mann. Histologisch: Chronische atrophische Gastritis mit polypöse Veränderungen. Magensaft Hypoacidität.

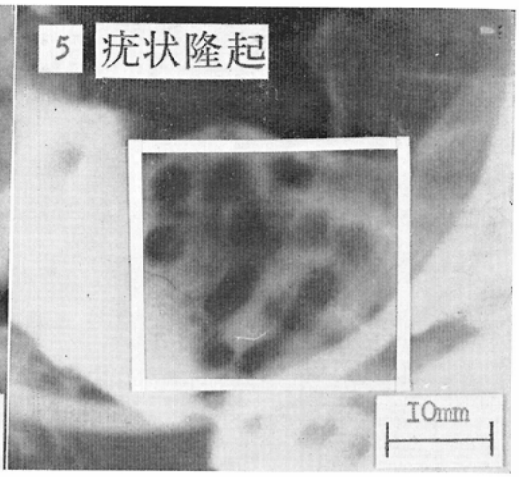

Abb. 5. Inselartiges Feinrelief, 52 jähriger Mann. Histologisch: Atrophische hyprplastische Gastritis. Magensaft: Hypoacididität.

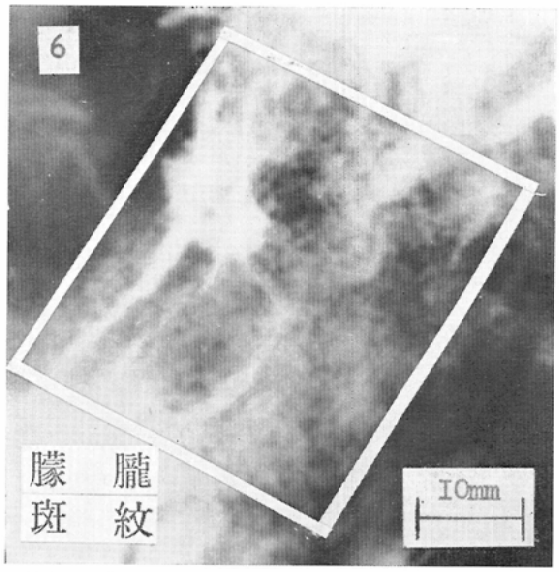

Abb. 6. Granurierte Schummerung im Winkelgebiet und Nische, 45jähriger Mann. Histologisch: Ausgeprägte atrophische Gastritis und Oberflächengastritis mit Ulcus Ventriculi.

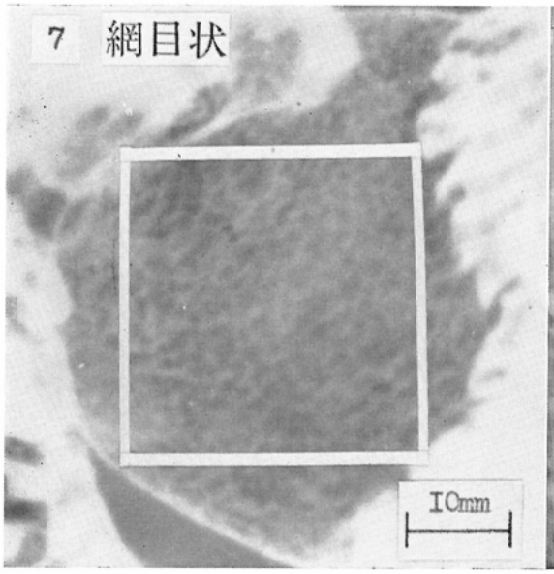

Abb. 7. Netzartiges Feinrelief, 23 jäerige Frau. Gastrokamera: Chronische atrophische Gastritis. Magensaft: Hypoacidität.

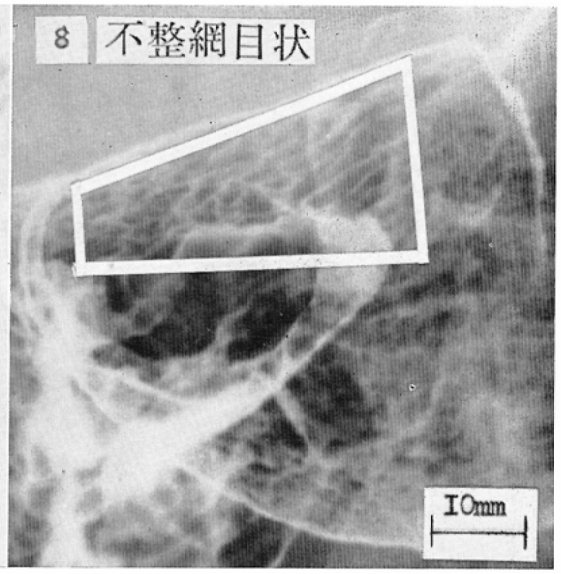

Abb. 8. Unregelmässig netzartiges Feinrelief, 48 jähriger Mann. Lineal Nische mit chronische atrop hische hyperplastische Gastritis. Magensaft: Anacidität.

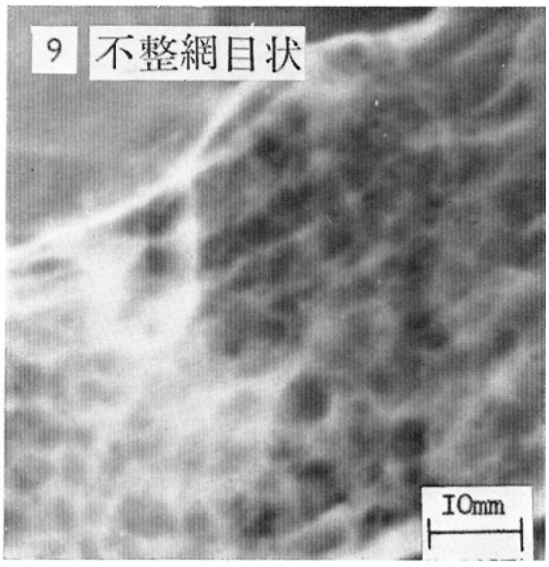

Abb. 9. Unregelmässig netzartiges Feinrelief, 49 jähriger Mann. Histologisch: Ausgeprägte atrophische hyperplastische Gastritis mit Oberflächengastritis. Magensaft: Anacidität.

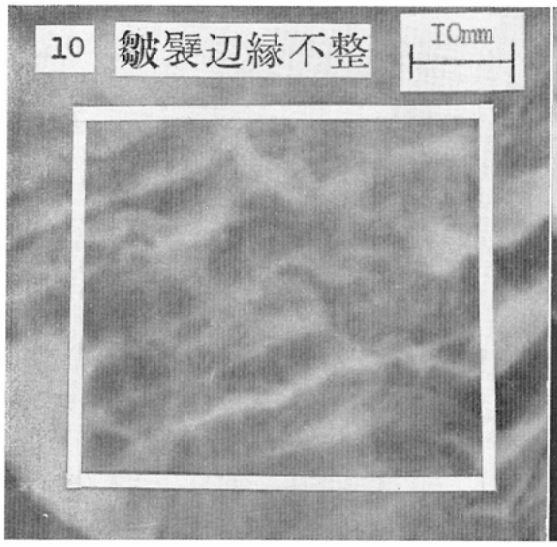

Abb. 10. Unregelmässiges Relief, 55jähriger Mann. Histologisch: Oberflächen Schleimhautkrebs bei gleichzeitigen ausgeprägte atrophische Gastritis.

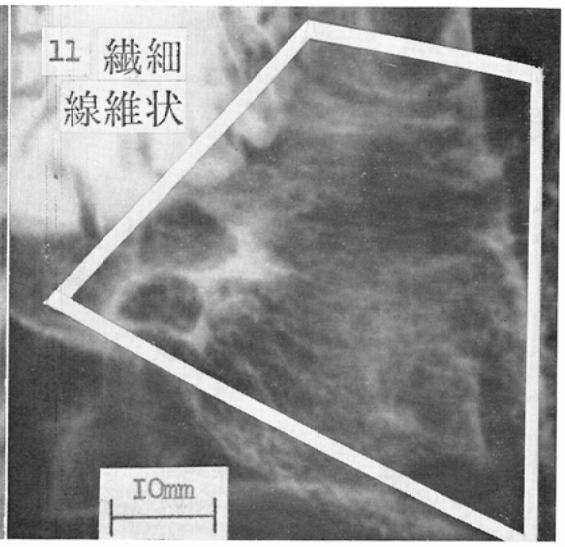

Abb. 11. Feinfaserartiges Feinrelief, 53 jährige Frau Histologisch: Oberflächen Schleimhautkrebs und chronische atrophische Gastritis.

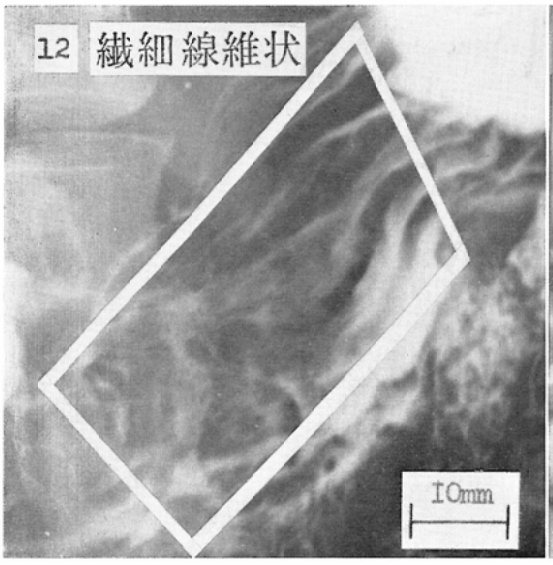

Abb. 12. Faserbündelartiges Feinrelief, 51 jähriger Mann. Histologisch: Mrgenkarzinom und ausgeprägte chronische atrophische Gastritis.

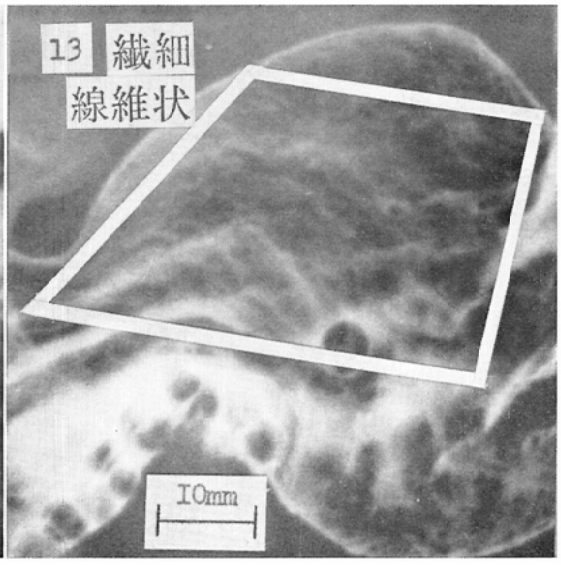

Abb. 13. Kräuselharrartiges Feinrelief, 56 jähriger Mann. Magenkarzinom mit Lungenmetastase. Magensaft: Hypoacidität.

4) 網目状 (Netzartig) (写真7)

胃粘膜造影により現出される網目状の陰影である．網目の大きさはほゞ等しく内径2～4㎜の多角形を示すものである．

5) 不整網目状 (Unregelmässig Netzartig) (写真8，9)

胃粘膜造影により現出される種々なる大きさの不整な網目で，形も種々である．大きさは内径3～8㎜で網目状陰影に比較して大きく不揃いである．

6) 朦朧斑紋 (Granulierte Schummerung) (写真6)

胃粘膜造影により現われる像のうち，絮状塊，乳凝塊状を思わせる点状あるいは小斑状のバリウムの陰影である．移動性のものを朦朧像 (Schummerung), 移動性のないものを斑紋像 (Granulierung), とされているが[19]，X線像の解析ではこの区別は困難なので，併せて朦朧斑紋像とした．

7) 皺襞辺縁不整 (Unregelmässiges Relief) (写真10)

粘膜襞間のバリウム陰影の辺縁が不整，鋸歯状，念珠状欠損，中断，狭小等を示すものとした．

8) 繊細線維状 (Feinfaserartig) (写真11，12，13)

胃粘膜造影により描出される流れるような細かい線維状の陰影で，縮毛状を示すもの，不規則な集束を示すもの等もある．

a) 萎縮性胃炎，早期胃癌，進行胃癌，胃潰瘍の微細X線像所見の現出頻度

萎縮性胃炎症例において，いわゆる胃小区像の現出は，胃角部より胃体部下部，幽門部にかけて多く見られ，噴門部および胃体部にはほとんど現出されていない．本論文では主として胃角部および幽門部において明らかに現出された微細X線像について，上述の所見分類を試みた (表5)．

早期胃癌症例において，胃切除後の胃について，早期胃癌主病巣と考えられる主病巣における，色調の変化，凹凸および病理組織診断より癌浸潤を指摘される範囲を決定した．周辺粘膜像として，主病巣の辺縁から5～8㎝までの周辺の粘膜X線像を解析した．

30症例の早期胃癌のうち，2例の噴門下部癌を除き，胃角部および幽門部に癌病巣が認められ，従つて周辺粘膜像の解析は主として幽門部について試みられている．

進行胃癌症例についても，肉眼的ならびに組織学的に癌病巣と認められる部を除き，その周辺の微細X線像につき解析を行つた．

胃潰瘍症例においては，ニツシエを除き，その辺縁数㎝の範囲につき解析した．

いずれの場合も微細X線像は胃角部より幽門部にかけてよく現出されていた．

疾患別に微細X線所見の出現頻度を見ると，萎縮性胃炎においては朦朧斑紋を示すものが最も多く (80%)，皺襞辺縁不整 (62%)，小顆粒状 (62%)，顆粒状60%)，不整網目状 (58%)，網目状 (50

Tabelle 5. 疾患別微細X線像出現頻度



Tabelle 6. 合せ持つ微細X線像の出現頻度
A：不整網目状，皺襞辺縁不整，繊細線維状　B：疣状隆起，顆粒状，網目状

微細X線像	所見数	萎縮性胃炎	早期胃癌	進行胃癌	胃潰瘍
不整網目状 皺襞辺縁不整 繊細線維状	3	27	70	16	13
	2	24	23	14	23
	1	33	3	20	43
	0	17	3	10	23
疣状隆起 顆粒状 小顆粒状 網目状	4	13	7	3	5
	3	28	30	20	23
	2	20	40	18	13
	1	24	17	24	20
	0	15	10	38	40

%）の像を示すものが多く見られた．

早期胃癌においては，朦朧斑紋（100%），皺襞辺縁不整（97%），不整網目状（83%），繊細線維状（80%），顆粒状（73%），および小顆粒状（70%）の所見が多く見られた．網目状（40%），疣状隆起陰影（33%）は比較的に少なかつた．

進行胃癌においては，朦朧斑紋（95%），皺襞辺縁不整（83%），繊細線維状（58%）が多く見出され，顆粒状（40%），小顆粒状（43%）もかなり認められ，不整網目状（33%），疣状隆起（23%），網目状（21%）は少ない．

胃潰瘍においては，朦朧斑紋（95%）の頻度は高く，皺襞辺縁不整（55%），繊細線維状（40%），顆粒状（40%），小顆粒状陰影（40%）がかなり見られ，不整網目状（30%），疣状隆起（30%），網目状陰影（28%）は少ない結果であつた．

各疾患における微細X線像の出現頻度を比較すると，各疾患ともに朦朧斑紋像が多く見られる．

疣状隆起は，萎縮性胃炎に比較的多く，早期胃癌，胃潰瘍がこれに次ぎ，進行胃癌には少なくなつている．

顆粒状陰影，小顆粒状陰影は早期胃癌に最も多く，ついで萎縮性胃炎に多く見られ，進行胃癌，胃潰瘍は少なくなつている．

網目状陰影は萎縮性胃炎，早期胃癌において多く，胃潰瘍，進行胃癌に少ない．

不整網目状は早期胃癌には最も多く，萎縮性胃炎にもかなり見られ，進行胃癌，胃潰瘍には少ない．

皺襞辺縁不整は早期胃癌および進行胃癌に多く，萎縮性胃炎，胃潰瘍にもかなり見られる．

繊細線維状の微細X線像は早期胃癌に最も多く，進行胃癌，萎縮性胃炎および胃潰瘍には少なくなる．

萎縮を示すと考えられる網目状，顆粒状，小顆粒状，疣状隆起は，萎縮性胃炎および早期胃癌に多く見られ，進行胃癌，胃潰瘍には比較的少ない．小顆粒状，不整網目状，皺襞辺縁不整，繊細線維状等の所見は，早期胃癌に最も多く，萎縮性胃炎にはやゝ少なくなつている．皺襞辺縁不整，繊細線維状の所見は進行胃癌においてもかなりに認められる．

早期胃癌に多く見られた不整網目状，皺襞辺縁不整，繊細線維状の所見を併せて現出している症例について検討すると（表6），早期胃癌においては3つの像を併せ持つもの70%，2つを持つもの23%，1および1つも持たないものは夫々3%であつた．早期胃癌においてはこれらの症状を併せ持つものが多いことを示している．

萎縮性胃炎においては，3つの像を併せ持つものは27%で，早期胃癌に比しはるかに少なく，2つのものは24%，1つのみを有するものが33%，3つの像のいずれも持たないもの17%で，明らかに早期胃癌とは異なつていた．

進行胃癌および胃潰瘍においても不整網目状，皺襞辺縁不整，繊細線維状の微細X線像を併せ持つものは少ない．

萎縮性胃炎の時多く見られる所見と考えられる，網目状，顆粒状，小顆粒状，疣状隆起の所見を併せ持つ症例を見るに，萎縮性胃炎においては4つの像を併せ持つものは13%，3つの像は28%，2つの像は20%，1つの像は24%で，これらの像の見られないものは15%であつた．早期胃癌においては，網目状，顆粒状，小顆粒状，疣状隆起の中，3つ（30%）および2つ（40%）を併せ持つ例が多く，萎縮性胃炎に比較して，3つの像を併せ持つものは少なくなつている．

進行胃癌においては，併せ持つ像の数4つのものは3%，3つのものは20%，2つのものは18%，1つのものは24%，これらの像の見られない例は38%で，これらの像を併せ持つ頻度ははるかに少なくなつている．

胃潰瘍においては，4つの像を併せ持つもの5%，3つのものは23%，2つのものは13%，1つのものは20%，4つの像のいずれも見られない例は40%で，これらの像を持つ数は少ない結果であつた．

早期胃癌においては不整網目状，皺襞辺縁不整，繊細線維状，小顆粒状の微細X線像を併せ持つものが多く，同時に萎縮性胃炎の微細X線像を併せ持つものと推定される．

考　察

早期胃癌，萎縮性胃炎，進行胃癌，胃潰瘍手術例につき，主として微細X線像を比較検討した．

早期胃癌の主病巣のX線像の特徴は，充盈像では充盈欠損，壁不整，異常蠕動，変形等が多く見られる．レリーフ像においては，走行不整，中断，狭小，異常集中像が多く見られる．潰瘍を持つ場合には辺縁不整で二重輪郭を持つ事が多く，不整形の辺縁不整な島状隆起像を持つ事が多い結果が得られた．これは先人[1)6)10)12)20)]の指摘するところと一致している．

早期胃癌において，肉眼的ならびに組織学的に胃癌と診断される部分（主病巣）の周辺において，不整網目状，皺襞辺縁不整，繊細線維状陰影の微細X線像を併せ持つ症例が多く見られた．

網目状，小顆粒状，顆粒状，疣状隆起陰影の微細X線像を併せ持つ症例は萎縮性胃炎に比較して少ないが，進行胃癌，胃潰瘍の主病巣周辺部に比較しては多く見られる結果であつた．

早期胃癌では「癌の浸潤が粘膜下層までに止つていて固有筋層にはおよんでいないもので，リンパ節転移の認められないもの」とされているが，このような状態のX線診断は必ずしも容易でない．

充盈像と共に，粘膜造影により細かい胃内の凹凸を表現し，病変を異常所見として表現する事も容易でないが，X線診断，内視鏡の普及，手術症例の増加に伴い類型は確定してきた．

胃癌の発生母地あるいは癌病巣部と同様な要因を受けたと考えられる周辺部については，X線像とか内視鏡所見については，ほとんど知られていない．

病理組織学的には癌直接部或いは癌巣近接粘膜においては慢性胃炎像を伴う事が多く，しかもその変化は高度であるといわれる[9)17)]．

自験例においても，全ての症例に病理学的に萎縮性胃炎を指摘されている．

早期胃癌周辺においてこの病理組織学的に対応する，X線像特に微細X線像について検索したのが本論文の主旨である．

慢性胃炎特に萎縮性胃炎におけるX線像としてあげられているものは，レリーフ像において，粘膜襞の巾の減少，レリーフの消失，細小化，繊細あるいは扁平等[8)15)18)]が挙げられている．内視鏡との対比では[16)]，微細X線像における網目状の陰影を萎縮性胃炎の特徴として挙げている．網目状レリーフ像は，萎縮性過形成性胃炎の確かな所見として挙げている例[2)]もある．

Schinz[11)]，Frik[3)]，は胃粘膜X線像において，レリーフ像の他に胃内壁にある胃小区（Areae Gastricae）による網目様の格子構造を胃微細レリーフ（Magenfeinrelief）と名付け，正常の状態では主として幽門部に認められ，体部に認められる事は稀であると言つている．

微細X線像は，適当な圧迫により現われるが，正常の場合には認められる事が少なく，教室の経

験では，正常者で広い範囲に認める事は少なく，部分的に10～20%の例に認められるにすぎない．

正常例に見られる微細X線像は，胃小区に相当するものと考えられ，幽門付近では直径 1.5～2.5mm，幽門部では直径3～4mmのものが正常であるという[11]．

胃小区に相当する微細X線像を Frik[4] は 1）直径2～3mmで外観上円形に近い陰影，2）平均直径3mm以上の不規則に拡大した多角形の網目像，3）通常の網目の中に著明に拡大している島状透亮像，4）粘膜襞の上に見られる大小の円形の透亮像などに分けている．

慢性胃炎としての臨床症状を持ち，無酸あるいは低酸および内視鏡により萎縮性胃炎を指摘されている我々の萎縮性胃炎症例60例においては，多くは胃角部および幽門部に種々なる微細レリーフが現出され，網目状，小顆粒状，顆粒状，疣状隆起の像が多く見られた事から萎縮性胃炎においては，胃小区の現出が容易に広範囲に現われることがX線所見として挙げられる．

不整網目状および疣状隆起の所見は，萎縮性過形成性胃炎の症例にも見られた．

早期胃癌周辺部において，病理組織学的に萎縮性胃炎と診断された部分における胃粘膜間織細胞のDNA量分布は，異数性分布を示し正常部位の2倍体のDNA量をもつ細胞群の分布とは異なる．各症例において周辺部は主病巣たる癌病変部と同様なDNA量分布を示す教室の研究結果から[7]，早期胃癌主病巣周辺部においては，病理組織学的に萎縮性胃炎の像を示しながら，細胞学的には悪性を推定することができる．

本報告における早期胃癌周辺部の微細X線像には，不整網目状，皺襞辺縁不整，繊細線維状の所見を併せもつものが，萎縮性胃炎症例に比較して多いことは，所見はこれらを異常萎縮像とも名付くべき所見と考えられる．この所見を示す部分の病理組織所見ならびに間織細胞DNA量分布から考えて何らかの関連を有するものと考えられる．

従来早期胃癌の診断には癌直接部の所見のみに重点がおかれ，周辺部の所見についてはあまり顧慮されていないが，微細X線像における不整網目状，皺襞辺縁不整，繊細線維状等の所見は，早期胃癌X線診断の一助となし得るものである．

結　語

早期胃癌30例，萎縮性胃炎60例，進行胃癌40例，胃潰瘍手術症例40例について，主として微細X線像を比較検討した．

1）早期胃癌主病巣のX線像の特徴として，充盈像では充盈欠損，壁不整，異常蠕動，変形等が多く見られ，レリーフ像では走行不整，中断，狭小，異常集中像が多く，潰瘍を持つ場合には辺縁不整とか二重輪郭を認め，不整形の辺縁を持つ島状隆起を持つ事が多い．

2）微細X線像では，早期胃癌症例で癌直接部の周辺において，不整網目状，皺襞辺縁不整，繊細線維状の微細X線像を併せ持つ症例が多く，網目状，小顆粒状，顆粒状，疣状隆起の微細X線像は，萎縮性胃炎に比較して少ないが，進行胃癌，胃潰瘍の主病巣周辺部に比較して多く見られる．

微細X線像における不整網目状，皺襞辺縁不整，繊細線維状等の所見は，早期胃癌X線診断の一助となし得るものである．

本論文の一部は，昭和40年10月日本消化器病学会中国四国第9回地方会（高松），昭和41年3月第134回徳島医学会（徳島）に於て発表し，大要は昭和41年4月第25回日本医学放射線学会総会（鹿児島）に於て発表した．

稿を終ると臨み終始御懇篤なる御指導を下さいました教室主任河村文夫教授に深甚の謝意を表します．病理学的検索には本学第二病理学教室主任，故緒方喜久昭教授，檜沢一夫助教授始め教室員一同，国立がんセンター病理部佐野量造博士に対して深く感謝し，御援助いただいた国立高知病院及び徳島市更生病院に謝意を表します．

文　献

1）青山大三：臨床放射線，4（1959），745.
2）青山大三：日本臨状，20（1962），256.
3）Frik, W.: Röntgenuntersuchungen des Magenfeinreliefs. 2. Mitteilung. Fortschr. Röntgenstr. 2. 88 (1958), 546—557.
4）Frik, W.: Röntgenuntersuchungen des Magenfeinreliefs. 3. Mitteilung. Fortschr. Röntgenstr. 101 (1964), 457—462.
5）兵頭春夫他：医療，19（1965），70.
6）市川平三郎他：胃X線診断の実際，39—90，105—157，163—205，284—285．文光堂．東京．1965.

7) 河村，兵頭，小林：未公刊.
8) 木村直彦：東北医学雑誌，65 (1962)，168.
9) 宮地徹：臨床組織病理学，231—232，杏林書院．東京，1956.
10) 村上忠重：最新医学，8 (1954)，277.
11) Schinz, H.R.: Lehrbuch der Röntgendiagnostik, 6. 105—139. Georg Thime Verlag. 1965.
12) 白壁彦夫他：臨状放射線，5 (1960)，271—284.
13) 崎田隆夫：胃カメラ，59—66，緒方書店．東京. 1960.
14) 田宮知耻夫：レントゲン診断学入門 120. 南山堂．東京．1957.
15) 田川重三郎：日消学誌，35 (1937)，243.
16) 竹本忠良：日消学誌，59 (1962)，458.
17) 立川孝太郎他：日消学誌，38 (1940)，19.
18) Walk, L.: The röntgen sign of gastritis clinical analysis, Amer. J. Roentgenol. 74 (1955). 567—579.
19) 山田豊治：日レ学誌，13 (1936)，214.
20) 山形敞一他：消化器病の臨床，6 (1964)，599.