The University of Osaka
Institutional Knowledge Archive

Title	甲状腺腫瘍の超音波診断-特に乳頭癌と濾胞癌の超音波所見について-
Author(s)	山田, 恵子
Citation	日本医学放射線学会雑誌. 1986, 46(7), p. 887-902
Version Type	VoR
URL	https://hdl.handle.net/11094/16918
rights	
Note	

The University of Osaka Institutional Knowledge Archive : OUKA

https://ir.library.osaka-u.ac.jp/

The University of Osaka

日本医放会誌：46（7），887—902，1986（昭61）

甲状腺腫瘍の超音波診断
—特に乳頭癌と濾胞癌の超音波所見について—

東京女子医科大学放射線医学教室（主任：重田帝子教授）
山　田　　恵　子

（昭和60年12月25日受付）
（昭和61年2月19日最終原稿受付）

Ultrasonographic Findings of Thyroid Tumors

Keiko Yamada
Department of Radiology (Director: Prof. Akiko Shigeta) Tokyo Women's Medical College

Research Code No. : 504.2

Key Words : Thyroid gland, Ultrasonography, Thyroid tumors

Ultrasonograms of 237 thyroid neoplasms (including 90 papillary carcinomas, 18 follicular carcinomas, 123 follicular adenomas) of 232 patients and 58 cases of adenomatous goiter were reviewed to evaluate the ultrasonographic characteristics of the nodules in accordance with their pathology. All cases were operated upon and the pathologic findings were correlated with the preoperative ultrasonographic findings.

Ultrasonography was useful in differentiating malignant from benign neoplasms. Among the 237 neoplasms, 89% accuracy was obtained when irregular shaped tumors, regardless of their internal echogenicity, and solid lobulated tumors with calcifications were diagnosed as malignant.

Solid and cystic papillary carcinomas each had their ultrasonographic characteristics. Of 76 completely solid papillary carcinomas, most had irregular shape and inhomogeneous echogenicity, and they had high frequency of ultrasonographically detectable calcifications. Of 14 papillary carcinomas with cystic components, 10 cases showed irregular shaped solid components at the margin of the unilocular cystic tumors, and 3 cases showed several irregular shaped solid components in and at the margins of the multilocular cystic tumors. These findings were in contrast with benign cystic neoplasms (adenomas) which showed smooth or lobulated margins and cystic components within the tumors.

All of 18 follicular carcinomas were predominantly solid, and they frequently showed lobulated margins and ultrasonographically detectable calcifications. But in many cases of follicular carcinomas, ultrasonographic findings were indistinguishable from those of follicular adenomas.

Typical adenomatous goiters were relatively easy to diagnose on ultrasonograms, but coincidental neoplasms must not be overlooked. Although each adenomatous nodule had ultrasonographic findings indistinguishable from adenoma or follicular carcinoma, multiplicity favored the diagnosis of adenomatous goiter. The predominant nodules with the ultrasonographic findings as indicated above should be suspected as malignant until proven otherwise.

I. 緒　　言

甲状腺の結節性病変には，腺腫，癌腫，悪性リンパ腫や腺腫様甲状腺腫等があり，これらの鑑別に各種の画像診断が行われている．なかでも超音波検査は，かつては病変が嚢胞性か充実性かを判断する程度にすぎなかったが，最近超音波装置の

改良によって結節の辺縁の性状や内部構造が細かく描出されることから，結節の良性・悪性の鑑別が試みられるようになっている．一方，甲状腺の悪性腫瘍は，組織型によって生物学的性質が大きく異なるため，治療方針を決定する際に，組織型を正しく判定することが重要である．超音波所見は病変部の割面肉眼所見をよく反映すると考えられるので，甲状腺結節の割面肉眼所見にそれぞれ組織型の特徴が示されるならば，超音波所見から組織型を推定することも可能であろう．そこで今回，甲状腺の結節性病変の超音波所見を病理組織と対比し，超音波所見から結節の性状ならびに組織型との関連性について2，3の新しい知見を得たので報告する．

II. 対象および方法

対象は昭和57年3月から昭和59年12月までに，東京女子医科大学放射線科で術前に頸部超音波検査を行い，超音波所見と術中肉眼所見および病理組織との対比ができた（再発症例を除く）甲状腺腫瘍232症例247病変，及び，腺腫様甲状腺腫51例である．超音波検査から手術までの期間は，1日から5カ月14日までとさまざまであったが，ほとんどの症例で検査後2カ月以内に手術が行われている．

甲状腺腫瘍247病変の内訳は，Table 1に示す(Table 1)．

腫瘍が多発した14症例のうち，乳頭癌が多発したものが2例，乳頭癌と濾胞癌が合併したものが4例，乳頭癌と濾胞腺腫が合併したものが2例，濾胞腺腫が多発したものが2例であった．腫瘍以外の甲状腺病変を合併したものが42例あり，その内訳は腺腫様甲状腺腫が29例，橋本病が9例，両者を合併したものが1例，Lymphoid thyroiditisが1例，バセドウ病が2例であった．

使用した装置は，日立EUB-25およびEUB-40，東芝SAL40Aリアルタイム電子スキャンで，主に5MHzの探触子を用い，水嚢を用いた水浸法で行った．患者は原則として頸部を過伸展させた仰臥位とし，主に横断像および縦断像で実時間像の観察を行った．

III. 超音波所見の判定基準

超音波像上描出された腫瘍像については，次のような所見に注目して分類した．腫瘤の形態については整・分葉状・不整の3つに分けた．すなわち，腫瘤が楕円体あるいはそれに近い形で，辺縁が平滑な曲線を描くものを整とし，辺縁に細かなギザギザはみられないが，大きな凹凸がみられるものを分葉状とし，さらに，辺縁の一部ないしは全部に不規則で細かなギザギザがみられたものを不整とした（Table 2)．腫瘤の辺縁に沿って腫瘤を囲むような，巾のほぼ均一な低エコー帯を辺縁低エコー帯haloとし，その有無を検討した(Table 3)．

内部エコーについては，腫瘤像を嚢胞性と充実性に分けた(Table 1)．腫瘤の内部の1/2以上が嚢胞状と思われるものを嚢胞性とし，嚢胞状の部分があっても腫瘤の1/2以内のものおよび嚢胞状の部分が全くみられないものを充実性とした．原則

Table 1 Internal echogenicity of 247 thyoid neoplasms

	Solid		Cystic	Total
	Totally solid	With small cyctic change		
Papillary carcinoma	76	7	7	90
Follicular carcinoma	16	2	0	18
Medullary carcinoma	3	0	0	3
Anaplastic carcinoma	2	0	0	2
Malignant lymphoma	3	0	0	3
Follicular adenoma	53	25	45	123
Papillo-follicular and papillary adenoma	0	0	4	4
Atypical adenoma	4	0	0	4
Total	157	34	56	247

Table 2　Shape of 247 thyroid neoplasms

			Smooth	Lobulated	Irregular	Unspecified
Papillary carcinoma	Solid	83	5	6	71	1
	Cystic	7	0	0	7	
Follicular carcinoma	Solid	18	2	14	2	
Medullary carcinoma	Solid	3	1	1	1	
Anaplastic carcinoma	Solid	2	0	1	1	
Malignant lymphoma	Solid	3	0	1	2	
Follicular adenoma	Solid	78	43	35	0	
	Cystic	45	39	6	0	
Papillo-follicular and papillary adenoma	Cystic	4	4	0	0	
Atypical adenoma	Solid	4	2	2	0	
Tatal		247	96	66	84	1

Table 3　Homogeneity of internal echoes, calcifications, and "Halo" in 247 thyroid neoplasms

			Internal echoes		Calcification	Halo
			Homogeneous	Inhomogeneous		
Papillary carcinoma	Solid	83	16	67	53	7
	Cystic	7	--	--	6	0
Follicular carcinoma	Solid	18	11	7	11	11
Medullary carcinoma	Solid	3	2	1	0	1
Anaplastic carcinoma	Solid	2	0	2	2	0
Malignant lymphoma	Solid	3	0	3	0	0
Follicular adenoma	Solid	78	49	29	15	72
	Cystic	45	--	--	18	0
Papillo-follicular and papillary adenoma	Cystic	4	--	--	1	00
Atypical adenoma	Solid	4	2	2	0	4

として，内部エコーが無く，音波の通りが良く，後部エコーの増強を伴うものを嚢胞状と判断したが，実際には部分的にわずかに内部エコーがみられたり，後部エコーの増強が必ずしも明瞭でないものも含まれた．充実性の腫瘤では，充実性の部分の内部エコーを均一・不均一に分けた．

さらに腫瘤内の石灰沈着の有無について検討した（Table 3）．今回の検討では，超音波像上，音響陰影を伴う高輝度エコーを石灰沈着と判断した．超音波検査で石灰沈着ありと判断した例では，全て頸部軟線撮影あるいは摘出標本で石灰沈着が認められたが，個々の石灰沈着についての対比は行っていない．

IV．結　　果

今回検討した症例の中で，超音波検査で描出された最小病変は，石灰沈着を伴うものでは直径0.3 cmの乳頭癌，石灰沈着のないものでは直径0.5 cmの乳頭癌であった．

1）乳頭癌

90病変中7病変（8％）が嚢胞性，83病変（92％）が充実性であった．充実性の83病変のうちさらに7病変に小さな嚢胞状の部分がみられた．これら嚢胞状の部分をもった乳頭癌14病変のうち，10病変では嚢胞の辺縁に不整形の充実性腫瘤がみられた（Fig. 1）．14病変中3病変では隔壁様エコーを伴う多房性の嚢胞性腫瘤の辺縁あるいは内部に，不整形の充実性腫瘤がみられた（Fig. 2）．この場合の隔壁エコーは後述する嚢胞性の濾胞腺腫の場合にみられたものに比べ，エコーレベルが高くはっきりしていて，実際の摘出標本でも肉柱様の隔壁構造がみられた．残りの1病変では辺縁不整な充実性腫瘤の内部に嚢胞状の変化がみられたが，この症例は手術中に腫瘤割面の肉眼所見で濾胞腺腫と診断され，病理所見で乳頭癌と診断されたものであった．これら嚢胞状の変化を伴う乳頭癌では全例で，充実性部分の辺縁が不整であり，

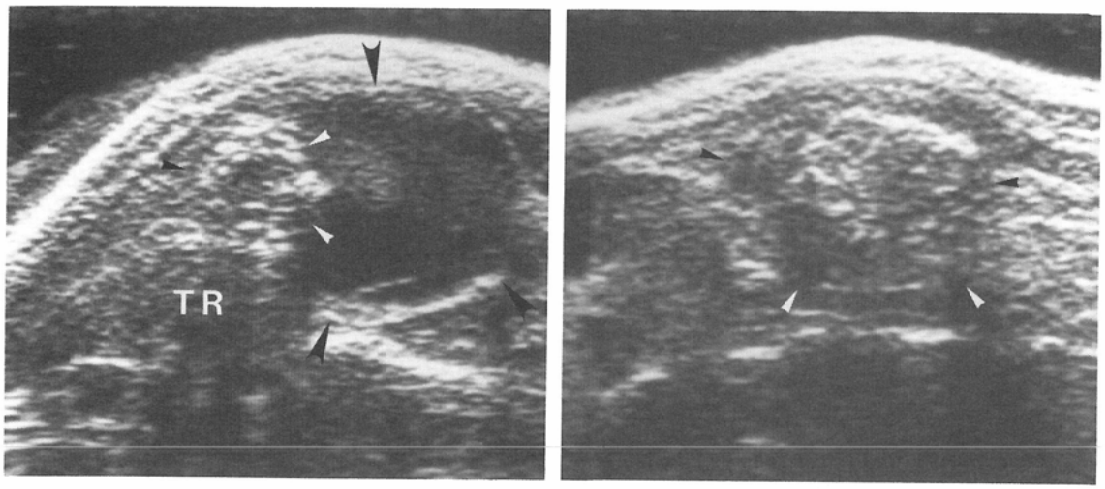

Fig. 1 Transverse (left) and longitudinal (right) sonograms through a 3.5×3×3 cm cystic papillary carcinoma (Type 1) in the left lobe and isthmus of the thyroid gland (large arrowheads). Although the tumor is predominantly cystic, irregular-shaped solid component with calcification is seen at the medial portion of the tumor (small arrowheads). TR: trachea

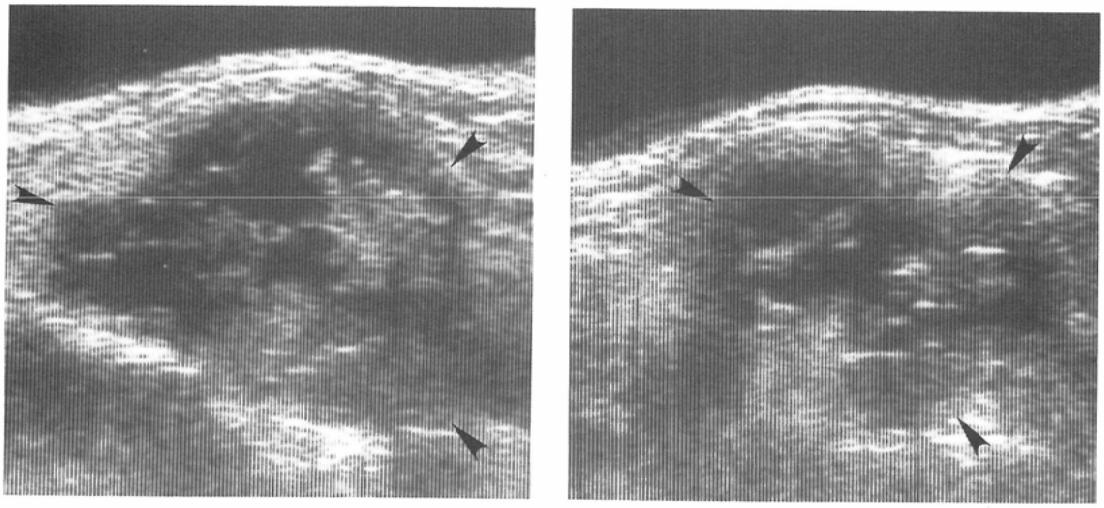

Fig. 2 Longitudinal sonograms (left and right) through a cystic papillary carcinoma (Type 2) in the right lobe of the thyroid (arrowheads). Multiple septations and several irregular-shaped solid components are seen.

腫瘤の形態としては不整と判断された．また，充実性の部分の内部エコーは14病変中11症変が不均一で石灰沈着を伴い，3病変は均一でエコーレベルが周囲の正常甲状腺組織に比べて低かった．

嚢胞状の変化が全くみられない乳頭癌76病変では64病変（84%）で形態が不整であった（Fig. 3-5）．1病変では大きさ0.3cmの石灰沈着としてのみ描出され形態の性状は判定できなかった．形態が分葉状のものが6病変，整なものが5病変あった．前者6病変中1病変は内部エコーが周囲の正常甲状腺に比べて高く均一であったが，術中の肉眼所見では濾胞癌が疑われ，迅速病理所見で乳頭癌と診断された．同様に前者6病変中2病変は辺縁低エコー帯haloを伴い，そのうち1病変は術中

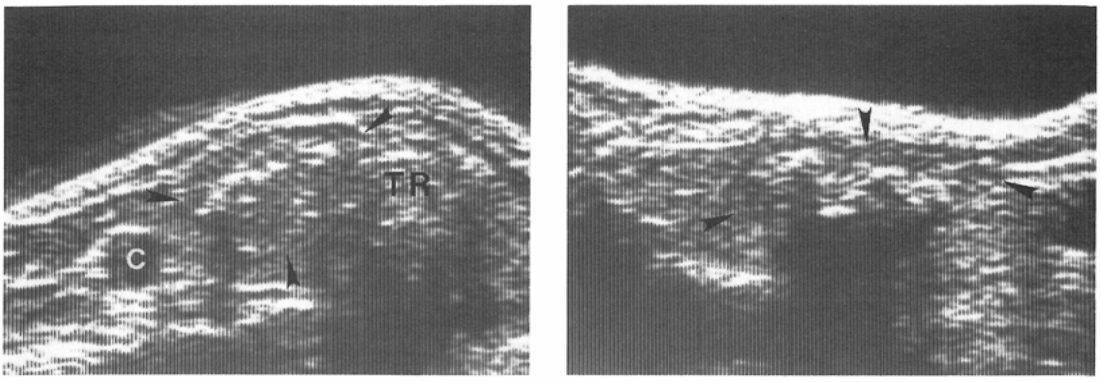

Fig. 3　Transverse (left) and longitudinal (right) sonograms through a 3×2cm solid papillary carcinoma in the right thyroid lobe (arrowheads). The lesion is irregular-shaped and has internal echoes slightly lower than the surrounding thyroid tissue. Calcification is seen within the tumor. C:　right common carotid artery, TR:　trachea

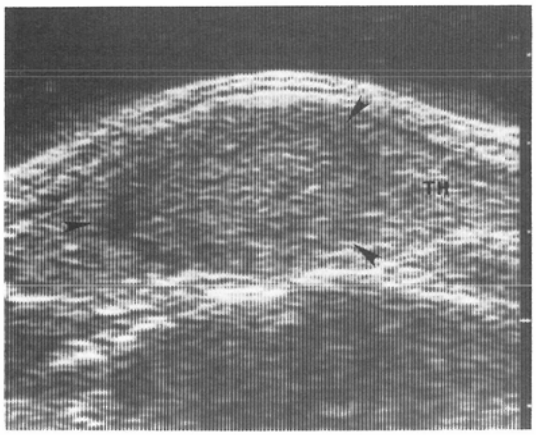

Fig. 4　Longitudinal sonogram through a 2.5×2.3 cm solid papillary carcinoma in the left thyroid lobe (arrowheads). The lesion has an irregular shape, homogeneous internal echoes and an uneven rim of echoe-poor tissue. TH: left thyroid lobe

肉眼所見で濾胞腺腫と診断されたが，病理組織は乳頭癌であった．後者5病変のうち3病変は辺縁エコー帯haloを伴い，術中肉眼所見では濾胞腺腫あるいは腺腫様結節と診断されたが，病理組織は乳頭癌であった．

嚢胞状変化の全くみられない乳頭癌76病変中62病変(82%)で内部エコーが不均一，47病変(62%)で石灰沈着がみられた(Fig. 3)．76病変中14病変では内部エコーは均一で，うち11病変では周囲の正常甲状腺と比べてエコーレベルが低かった．残りの3病変は内部のエコーレベルが周囲の正常甲状腺と比べて同等ないしは高かったが，この3例はいずれも前述の，術中肉眼所見で濾胞腺腫ないしは濾胞癌と診断されたものであった．

充実性の乳頭癌7病変で辺縁低エコー帯haloがみられた(Fig. 6)．その他21病変でも腫瘤の辺縁のエコーレベルが中央に比べて低く，辺縁低エコー帯様の所見を呈したが，その巾が明らかに不均一であった(Fig. 4)．一方，充実性乳頭癌17病変で腫瘤の辺縁に沿って高エコーレベル帯がみられたが(Fig. 5)，これらの多くではよく観察するとさらにその外側に巾の不均一な低エコーレベル帯を伴っていた．

2) 濾胞癌

18病変全てが充実性であった．2病変では腫瘤の内部に小さな嚢胞状の変化がみられた(Fig. 7)．これらの2病変ではどちらも腫瘤内がエコーレベルの異なる2つの部分よりなり，それぞれの充実性の部分のエコーレベルは均一であった．この2病変も含めると，18病変中11病変で内部エコーが均一で，残りの7病変では不均一であった．内部のエコーレベルは周囲の正常甲状腺と比べて高いもの，同等のもの，低いものとさまざまであり，一定の傾向はみられなかった．

18病変中11病変(62%)に石灰沈着がみられた．

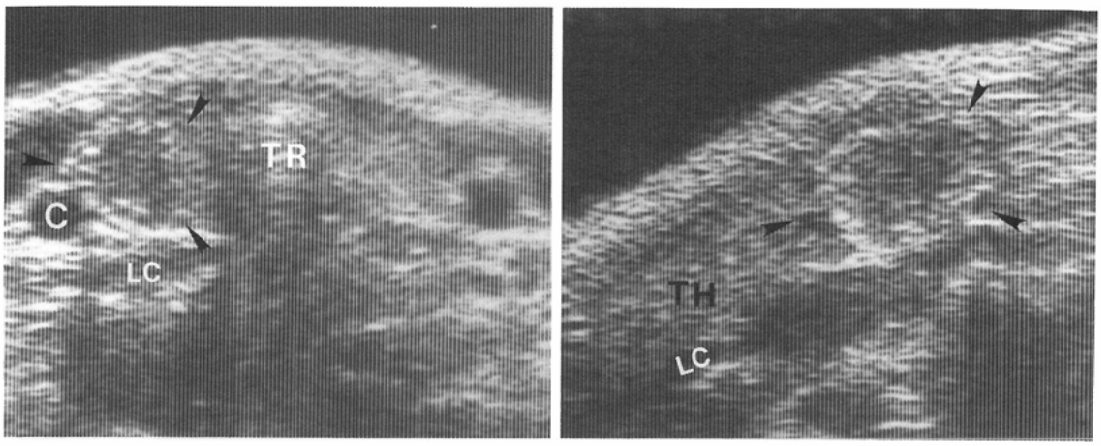

Fig. 5 Transverse (left) and longitudinal (right) sonograms through a 2.5×1.5 cm solid papillary carcinoma in the right thyoid lobe (arrowheads). The irregular-shaped lesion seems to have a hyperechoic rim, but there is an additional uneven hypoechoic rim surrounding it (more clearly seen on the longitudinal sonogram). TR: trachea, TH: right thyroid lobe, C: right common carotid artery, LC: longus colli muscle

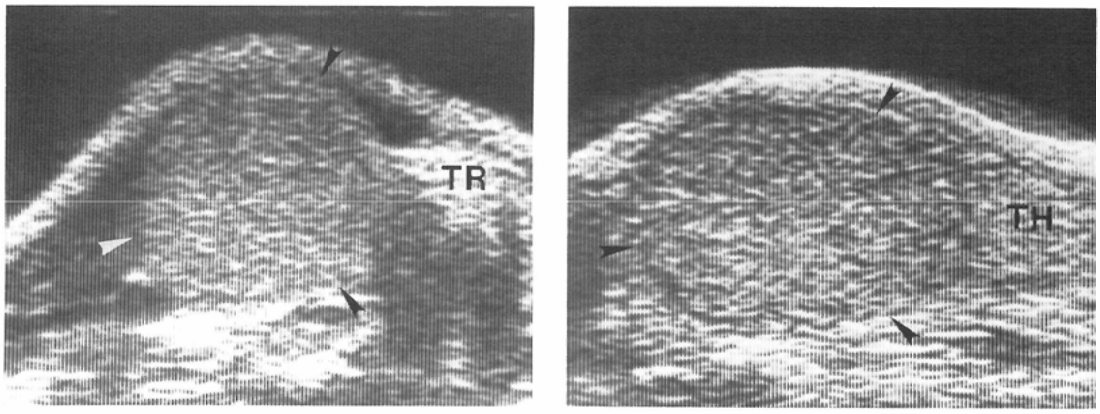

Fig. 6 Transverse (left) and longitudinal (right) sonograms through a 4×3cm solid papillary carcinoma in the right thyroid lobe (arrowheads). The lesion has a smooth margin and has homogeneous internal echoes about the same level as the adjacent thyroid tissue. An even rim of echo-poor tissue (halo) is seen surrounding the tumor. TR: trachea, TH: right thyroid lobe

形態は18病変中14病変（78%）が分葉状（Fig. 8），2病変が整(Fig. 9)，2病変が不整(Fig. 10)であった．

18病変中11病変（62%）に辺縁低エコー帯 halo がみられた．さらに4病変で辺縁の一部にのみ低エコー帯がみられた．

3）その他の悪性腫瘍

髄様癌3病変の形態は，整・分葉状・不整がそれぞれ1病変で，前者2病変では内部エコーが均一，後者1病変では不均一であった．原発巣内に石灰沈着がみられたものはなかったが，1例では頸部リンパ節に著しい腫大がみられ，石灰沈着を伴っていた．形態が整であった1病変には辺縁低エコー帯 halo がみられた．

未分化癌2病変，悪性リンパ腫3病変はいずれも充実性で，内部のエコーレベルが全体に非常に

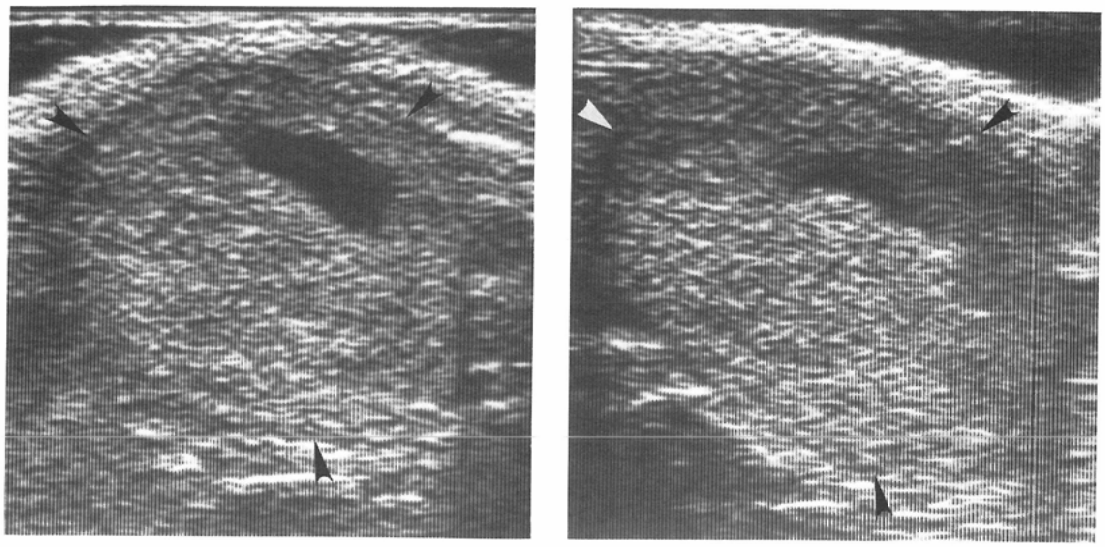

Fig. 7　Transverse (left) and longitudinal (right) sonograms through a 6×5×4cm follicular carcinoma in the left thyroid lobe (arrowheads). The lesion is predominantly solid but has a small cystic change within the tumor. The shape is lobulated, the internal echoes are homogeneous and there is an even rim of echo-poor tissue (halo) surrounding the tumor.

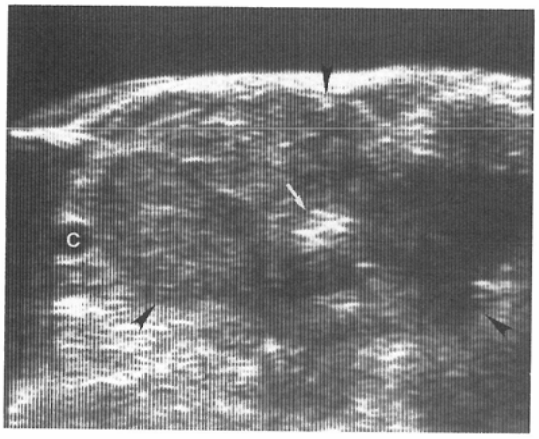

Fig. 8　Transverse sonogram through a 9×9cm follicular carcinoma mainly in the right thyroid lobe (arrowheads). The lesion is solid and has a lobulated shape and inhomogeneous internal echoes. There is also calcification within the tumor (arrow). C: right common caritid artery

低く，不均一であった．病変は多くの場合大きかった．未分化癌2病変で，石灰沈着がみられた．

4）濾胞腺腫

濾胞腺腫123病変中78病変（63%）が充実性で，このうち25病変では腫瘤内に小さな嚢胞状変化がみられた．充実性の78病変中49病変（63%）で内部エコーが均一，29病変で不均一であった．内部のエコーレベルは周囲の正常甲状腺と比べて高いもの，同等なもの，低いものとさまざまであった．

123病変中45病変（37%）は嚢胞性で，嚢胞状の変化は全て腫瘤の内部にみられた．その程度はさまざまで，内部が不均一にぬけてみえるもの，車軸状・隔壁様・乳頭状に充実性の部分の残っているもの，腫瘤のほぼ全体が嚢胞状となって，壁の一部がわずかに肥厚してみえるもの等があった（Fig. 11）．嚢胞状の変化が大きい場合，超音波像上内部エコーがあり充実性に見える部分でも，摘出標本でみると病理組織学的には壊死物質であることが多かった．隔壁様にみえたものについても，実際に摘出標本で隔壁構造がみられたものはなく，壊死物質が隔壁様にみえたものと想像された．

充実性の濾胞腺腫78病変中15病変（19%），嚢胞性の濾胞腺腫45病変中18病変（40%），合計123病変中33病変（27%）に石灰沈着がみられた．

濾胞腺腫123病変中82病変（67%）が形態整（Fig. 12），41病変（33%）が形態分葉状を呈し（Fig. 13），不整のものはなかった．

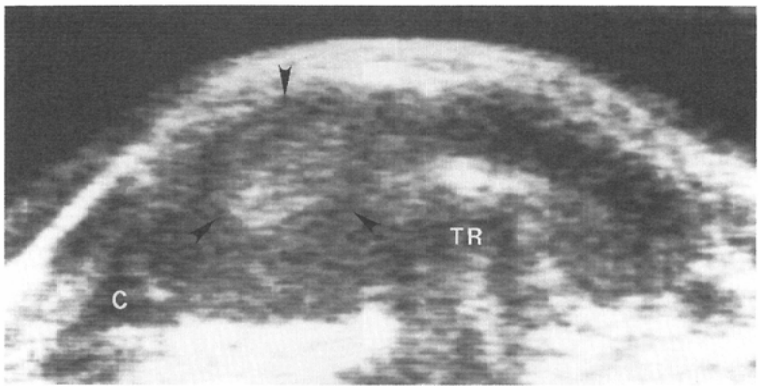

Fig. 9 Transverse sonogram through a 1.5×1cm follicular carcinoma in the right thyroid lobe (arrowheads). The patient also had diffuse hyperplasia of the thyroid gland. The lesion is solid and the shape is smooth. The internal echoes are inhomogeneous and higher than the surrounding thyroid tissue. There is also an even rim of echo-poor tissue (halo) surrounding the tumor. C: right common carotid artery. TR: trachea

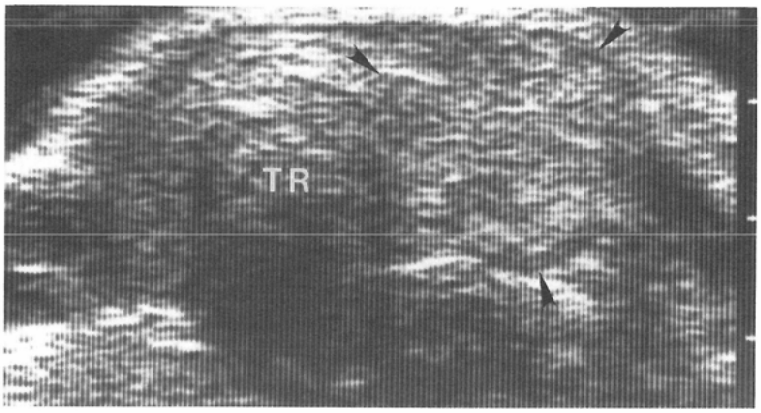

Fig. 10 Transverse sonogram through a 1.8×1.5cm follicular carcinoma in the left thyroid lobe (arrowheads). The lesion in solid and irregular-shaped. The internal echoes are inhomogeneous. TR: trachea

充実性を示した78病変中72病変（92%）に辺縁低エコー帯 halo がみられた．

術中の腫瘤割面の肉眼所見で濾胞性を呈した病変について，超音波像上充実性を呈した70病変中12病変（17%）が大濾胞性，9病変が大一小濾胞性，4病変が小一大濾胞性，45病変（64%）が小濾胞性であったのに対し，嚢胞性を呈した32病変中23病変（72%）が大濾胞性2病変が大一小濾胞性，2病変が小一大濾胞性，5病変（16%）が小濾胞性であった（Table 4）．

5）乳頭腺腫および乳頭一濾胞腺腫

乳頭腺腫3病変，乳頭一濾胞腺腫1病変は全て嚢胞性で，形態は整であった．4病変とも嚢胞状の変化が大きく，辺縁にわずか充実性の部分がみられるのみであった．嚢胞状の部分には一部淡い内部エコーがみられ，摘出標本では全例で粘調度の高いアメ状の内容液がみられた．乳頭一濾胞腺腫1病変で石灰沈着がみられた．

6）異型腺腫

異型腺腫4病変は全て充実性で，内部エコーは

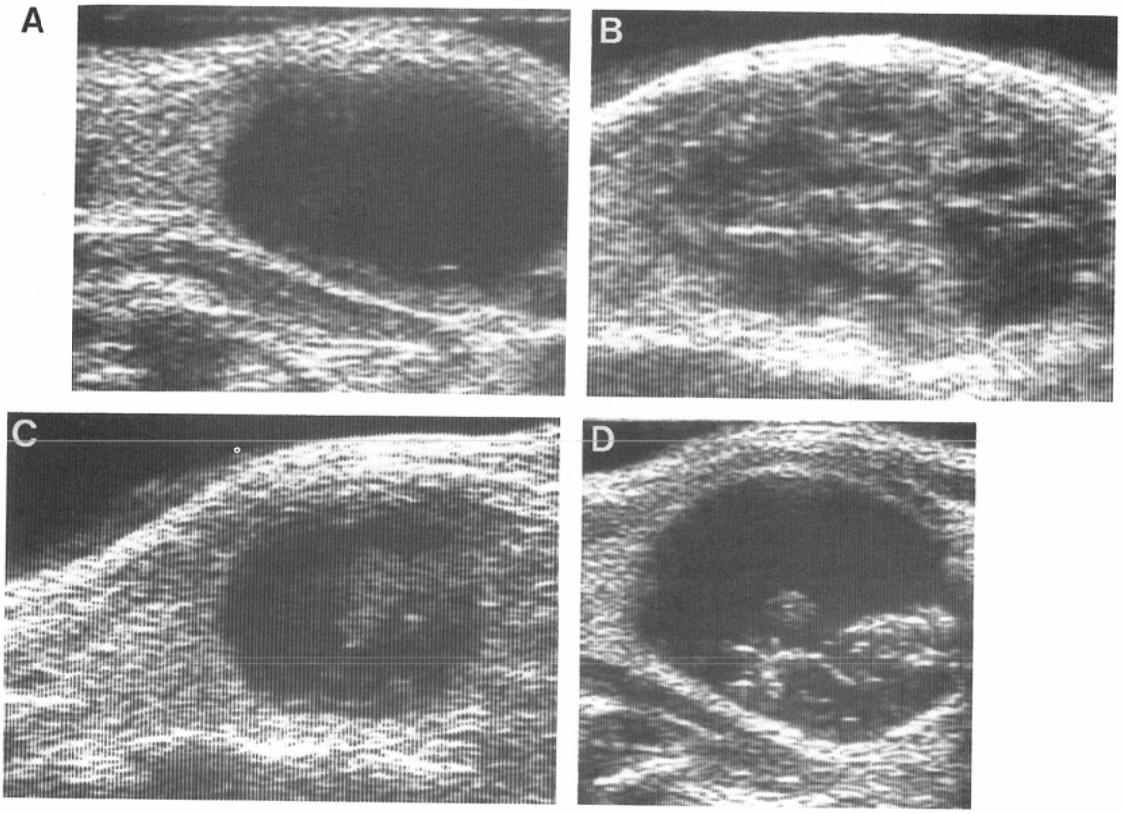

Fig. 11 Longitudinal sonograms through cystic follicular adenomas in four different patients (A-D). Shapes of all four tumors are smooth, but there are various types of internal echoes. Internal echoes can be almost absent (A), honeycomb-like (B), peninsular (C), or septation-like (D).

3病変で均一，1病変で不均一であった．石灰沈着を伴うものはなかった．形態は2病変で整，2病変で分葉状を呈し，不均一なものはなかった．4病変全例に辺縁低エコー帯haloがみられた．

病変の割面肉眼所見では，4病変中3病変が小濾胞性，1病変が大一小濾胞性であった．

7）腺腫様甲状腺腫

58例中14例は，甲状腺に無数の結節が生じた典型的な腺腫様甲状腺腫で，残り44例は正常甲状腺の中に散在性に結節が生じ，そのうち1ないしは数個のものが目立って大きくなった腺腫様甲状腺腫であった（Table 5）．

14例の典型的な腺腫様甲状腺腫の超音波検査では，全例に多発する形態整ないしは分葉状の腫瘤がみられ，9例で石灰沈着，11例で嚢胞状の変化がみられた（Fig. 14）．

44例66病変の腺腫様結節の超音波所見は，31病変が嚢胞性，35病変が充実性であった．充実性の35病変のうち15病変には小さな嚢胞状の変化がみられた．嚢胞性の31病変の形態は，30病変で整（Fig. 15），1病変で分葉状で嚢胞性の35病変の形態は，14病変で整，21病変で分葉状であった（Fig. 16）．充実性の35病変中28病変に辺縁低エコー帯haloがみられ，9病変に石灰沈着がみられた．

V．考　察

甲状腺は表在臓器であり，触診が基本的診断法である．触診では病変の大きさ，硬さ，辺縁の性状，周囲との可動性の有無等がわかるが，超音波検査ではさらに病変の内部構造や石灰沈着を知ることができる．超音波検査は臨床的に気付かれていない病変の描出にも優れ[1)2)]，頸部リンパ節の腫大も観察できる[3)]．頸部リンパ節腫大は甲状腺の

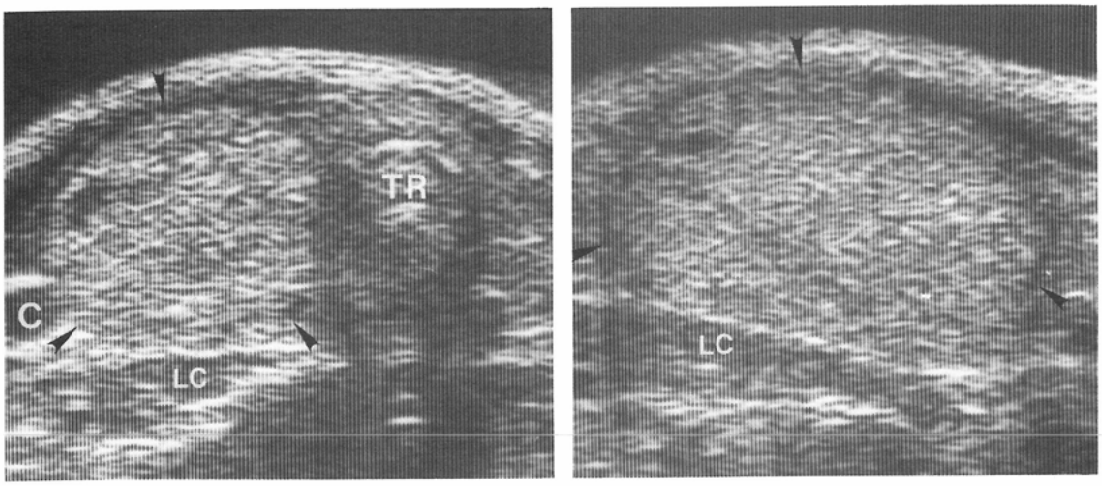

Fig. 12 Transverse (left) and longitudinal (right) sonograms through a 4.5×4cm follicular adenoma in the right thyroid lobe (arrowheads). The lesion is predominantly solid but has a tiny cystic change within the tumor. The shape of the lesion is smooth, the internal echoes are homogeneous and there in an even rim of tissue (halo) surrounding the tumor. TR: trachea, C: right common carotid artery, LC: longus colli muscle

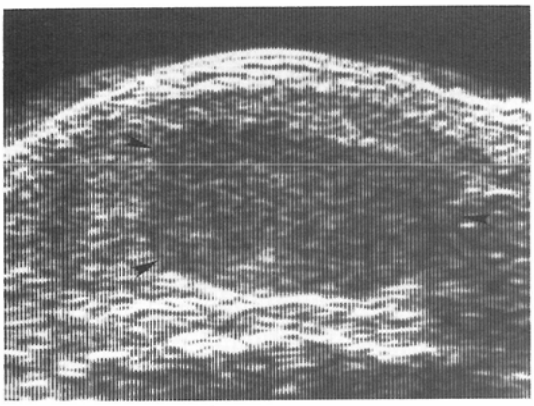

Fig. 13 Longitudinal sonogram through a 3.7×3×2.5cm follicular adenoma (arrowheads). The lesion is solid and the shape is lobulated. The internal echoes are homogeneous and there is an even rim of echoe-poor tissue (halo) surrounding the tumor.

病変が悪性であることを示唆する(Fig. 17). 甲状腺被膜や筋膜の中断像, 気管後部の多重エコーの不整な偏位を癌の所見としてあげる報告もある[4]. 現在日本では電子スキャン装置が広く普及し, 腹部と表在臓器の検査の両方に兼用されることが多い. 本論文では, 電子スキャン装置を用いて, 主に腫瘤の形態と内部エコーの性状による病変の鑑別を試みた.

甲状腺の結節性病変において, 術前に病理組織診断をつけることは, 手術適応や方法を決定するうえで重要である. 例えば, 同じ甲状腺分化癌であっても, 乳頭癌では病変が1側葉に限局している場合には, 甲状腺亜全摘およびリンパ節郭清術が行われることが多いが, 浸潤性の濾胞癌では術後のアイソトープによる血行性転移の検索と治療を考慮して甲状腺全摘が行われる[5]. また, 良性の濾胞腺腫であっても小濾胞性の場合は増殖傾向が強く, 術中の肉眼所見でも被包型濾胞癌との鑑別は困難で, このような場合には周囲の正常甲状腺組織を十分つけて摘除しなければならない. 一方, 甲状腺未分化癌や悪性リンパ腫では, 放射線治療と化学療法が第一義的に行われ, 腺腫様甲状腺腫の多くや良性の腺腫で小さく増殖傾向がなくて機能的結節でもないものには手術適応はない.

穿刺吸引細胞診は甲状腺腫瘤の病理組織診断, 特に未分化癌や乳頭癌において有用であるが[6], 手技および判定に熟練を要する. また, 頸部軟線撮影でみられる砂粒小体様石灰沈着は乳頭癌に特徴的であり, 髄様癌でも特徴的な粗大斑点状石灰沈着がみられることはあるが, 全ての症例でみら

Table 4　Macroscopic findings vs. echoegenicity in 122 thyoid follicular neoplasms

	Follicular carcinoma	Atypical adenoma	Follicular adenoma	
	Solid	Solid	Solid	Cystic
Microfollicular	16	3	45	5
Micro-macrofollicular	0	0	4	2
Macro-microfollicular	0	1	9	2
Macrofollicular	0	0	12	23
Total	16	4	70	32

Table 5　Adenomatous goiter 58 cases, Typical adenomatous goiter 14 cases, Adenomatous nodules 44 cases(66 nodules)

US findings of the adenomatous nodules in 44 cases (66 nodules)

	Solid 35 (15 nodules with small cystic change)	Cystic 31
Shape Smooth	14	30
Lobulated	21	1
Irregular	0	0
Internal echoes Homogeneous	19	—
Inhomogeneous	16	—
Calcification	9	6
Halo	28	0

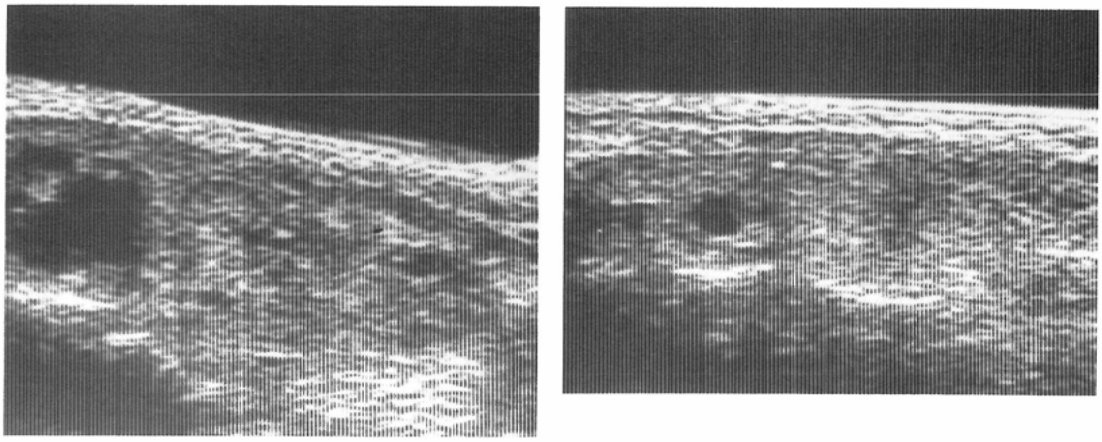

Fig. 14　Longitudinal sonograms through the left (left) and right (right) thyroid lobes of an adenomatous goiter.

れるわけではなく，これが組織型の決め手となる所見とはなり得ない．超音波検査は無侵襲でかつ簡便な検査法であり，甲状腺の結節性病変の良性・悪性はもとより病理組織型の鑑別に役立てば，本法の臨床的有用性が高まるのは当然である．

超音波検査は従来より甲状腺の結節性病変が充実性か嚢胞性かの鑑別に用いられてきたが[7)~10)]，実際には甲状腺の真の嚢胞は稀である[11)12)]．今回検討した232症例中には1例もみられず，嚢胞性の腫瘤は全て腫瘍あるいは腺腫様甲状腺腫に嚢胞状変化を伴ったものであった．今回の検討では超音波像上腫瘤のほぼ1/2以上が嚢胞状を呈したものを嚢胞性としたが，充実性としたものの中にも数mmからかなり大きな嚢胞状の変化を伴うもの

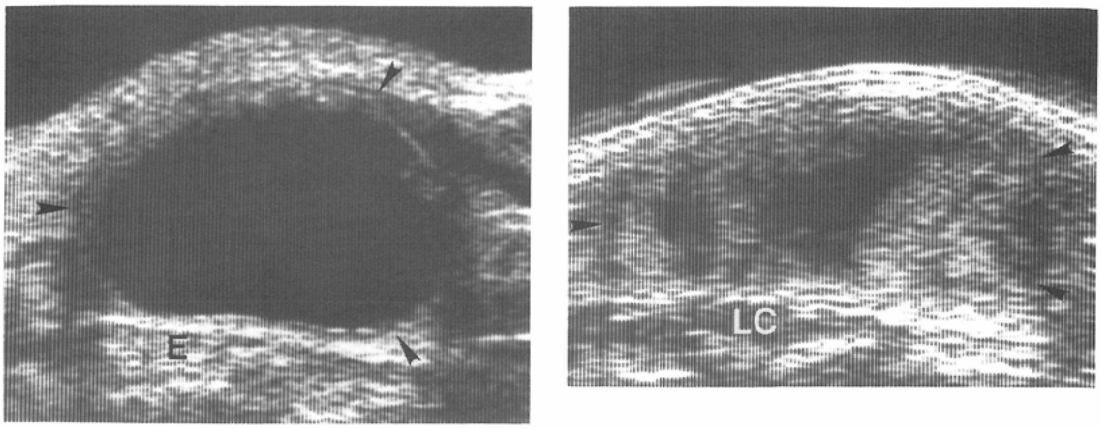

Fig. 15 Longitudinal sonograms of cystic adenomatous nodules in two different patients (arrowheads). One is almost totally cystic and the other has scattered cystic components within the nodule (right). Each nodule has a smooth margin. E: esophagus, LC: longus colli muscle

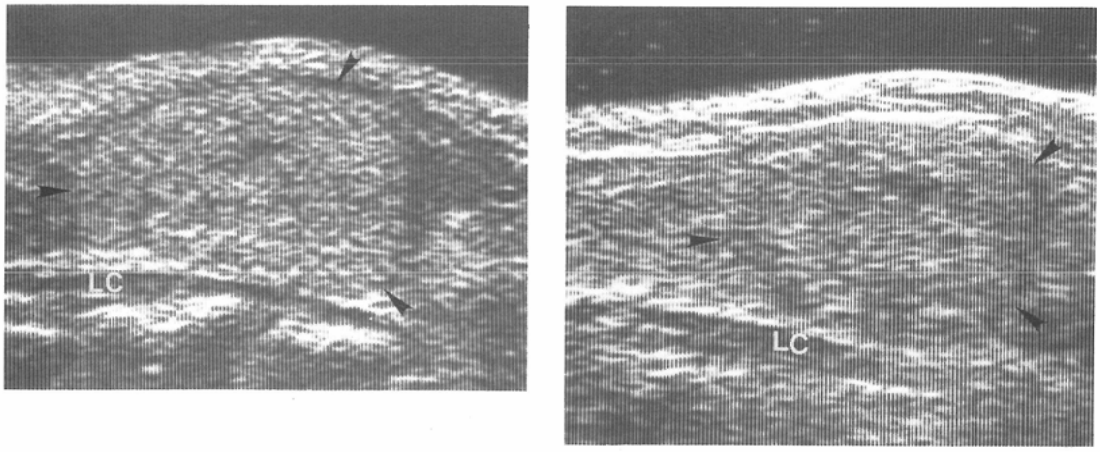

Fig. 16 Longitudinal sonograms through solid adenomatous nodules of two different patients (arrowheads). One nodule has a smooth margin (left) and the other is lobulated in shape (right). Each nodule has a surrounding rim of echo-poor tissue (halo).

まであり（Table 1），実際には充実性と嚢胞性を厳密に分けるのは困難である．しかし，病変の良性・悪性や病理組織型の鑑別を試みるにあたって，腫瘤を前述の如くおおまかに充実性と嚢胞性に分けて考えると便利であった（Fig. 18）．

1）嚢胞性を呈する甲状腺腫瘍

嚢胞性を呈する甲状腺腫瘍には，濾胞腺腫・乳頭腺腫および乳頭癌があった．濾胞癌では腫瘤の内部に小さな嚢胞状の変化を伴うことはあっても，それが腫瘤の1/2以上を占めることはなかった．

嚢胞性の濾胞腺腫および乳頭腺腫46病変の形態は全て整であったのに対して，嚢胞性の乳頭癌7病変では全例で辺縁の一部ないしは全体に不整がみられた．

何らかの嚢胞状の変化を伴う乳頭癌14病変についてみると，術中肉眼所見で腺腫と判断された1例を除いて，2種類の形態的特徴を示すものに分

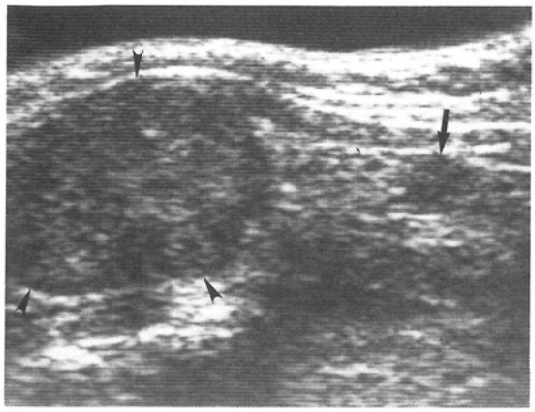

Fig. 17　Longitudinal sonogram through a papillary carcinoma in the left thyroid lobe (arrowheads). There is a small solid mass, approximately 1cm in diameter, caudal to the irregular-shaped main tumor (arrow). This small mass was proved to be sn enlarged metastatic pretracheal lymph node.

かれた．10病変では嚢胞の辺縁に形態不整の充実性腫瘤がみられ，このうち3病変が腫瘤の内部の1/2以上が嚢胞状の嚢胞性の病変であった（Type 1）．残りの3病変は全て嚢胞性で，隔壁様構造をもつ多房性の嚢胞性腫瘤を呈し，その辺縁ないしは内部に1つないしは複数の形態不整な充実性腫瘤がみられた（Type 2）．

これに対して，濾胞腺腫および乳頭腺腫の嚢胞状の変化は全て腫瘤の内部にみられ，辺縁にみられたものはなかった．

腫瘤辺縁よりの嚢胞変性は嚢胞形成癌の特徴として報告されているが[13)14)]，今回の検討では嚢胞

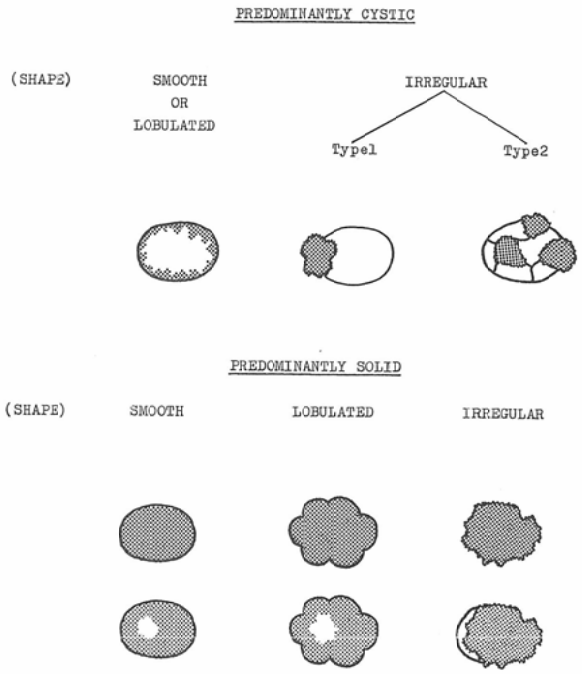

Fig. 18a　US patterns of thyroid tumors

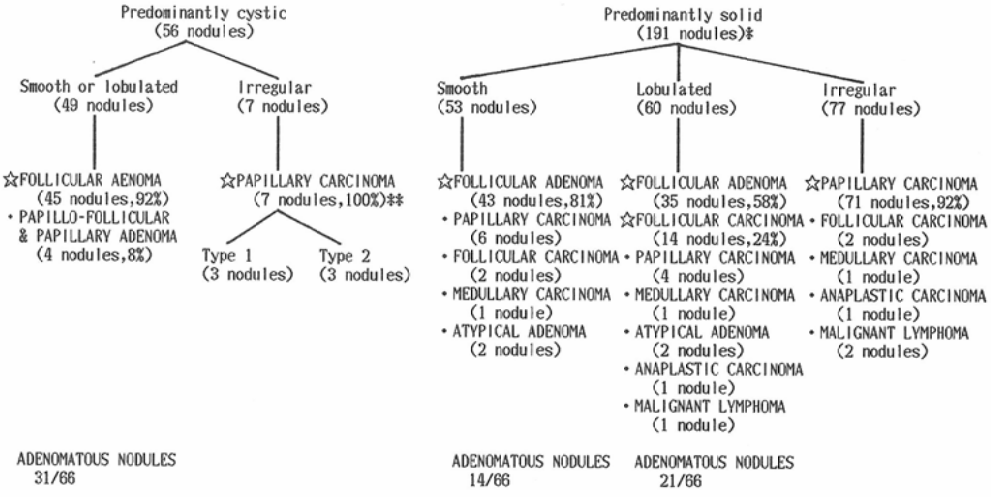

* Shape of one calcified papillary carcinoma was unspecified.
**One cystic papillary carcinoma with centrally located cystic change was macroscopically indistinguishable from follicular adenoma.

Fig. 18b　US Findings of 247 Thyroid Neoplasms and 66 Adenomatous Nodules

の辺縁に不整形の充実性腫瘤がみられたものは，全て乳頭癌であった．

嚢胞形成を伴う腫瘤の悪性所見として内方への不整突出像をあげている報告がみられるが[13)14)]，これは腺腫や腺腫様結節でも認められ[12)]，今回の検討でも乳頭癌・濾胞腺腫および腺腫様結節でこの所見がみられた．

川内ら[15)]は嚢胞形成性の乳頭癌では不整な乳頭状腫瘤の基部が隣接する組織内へ浸潤性に発育する所見が認められると述べているが，これは今回の検討でみられた腫瘤の充実性部分の隣接組織に面した部分の辺縁不整，すなわち形態不整に対応するものと考えられた．

嚢胞性の濾胞腺腫では充実性の場合に比べて石灰沈着が多くみられたが（前者40%，後者19%），嚢胞性の乳頭癌では83%とさらに高率であった．

濃縮したコロイドも石灰沈着と同様に音響陰影を伴う高輝度エコーとして描出されることがあるといわれるが[16)]，今回はそのような例は確認されなかった．

2）充実性を呈する甲状腺腫瘍

充実性を示す甲状腺腫瘍には，乳頭癌，濾胞癌，髄様癌，未分化癌，悪性リンパ腫，濾胞腺腫および異型腺腫があった．

形態不整を示した77病変中71病変（92%）が乳頭癌，2病変（3%）が濾胞癌，2病変（3%）が悪性リンパ腫，1病変（1%）が髄様癌，1病変（1%）が未分化癌であった．充実性で形態不整，内部エコー不均一で石灰沈着を伴う38病変のうち36病変（95%）が乳頭癌で，濾胞癌と未分化癌が1例ずつであった．これらの所見は一般に甲状腺癌の特徴として報告されているが[4)13)17)18)]，甲状腺癌のなかでも特に乳頭癌に特徴的といえた．

また，充実性の乳頭癌のうち11病変（13%）では形態の不整を示さなかったが，このうち5病変は術中の肉眼所見でも乳頭癌とは診断されず，超音波検査でこのような症例を乳頭癌と診断するのは困難と考えられた．

形態が分葉状を示した60病変中35病変（58%）が濾胞腺腫，14病変（23%）が濾胞癌，6病変（10%）が乳頭癌，2病変（3%）が異型腺腫，1病変（2%）が髄様癌，1病変（2%）が未分化癌，1病変（2%）が悪性リンパ腫であった．

一方，形態が整を示した53病変中43病変（81%）が濾胞腺腫，5病変（9%）が乳頭癌，2病変（4%）が濾胞癌，2病変が異型腺腫，1病変（2%）が髄様癌であった．

石灰沈着は充実性の濾胞腺腫では19%でみられたのに対して，濾胞癌では61%と高率であった．

割面肉眼所見で小濾胞性を示したものは，嚢胞性の腫瘤では16%であったのに対して，充実性の腫瘤では71%と高率であった．

これらの結果より，充実性で形態が分葉状ないしは整を呈する腫瘤は，小濾胞性の濾胞腺腫か濾胞癌の可能性が高いと考えられる．特に，形態が分葉状で石灰沈着を伴う場合には濾胞癌の可能性が高くなる．しかし，濾胞腺腫と濾胞癌とを確実に鑑別することは困難であった．

辺縁低エコー帯haloがみられた病変のうち80%は良性であったが，20%は悪性であり，これまでの報告と同様[19)]，良性・悪性の鑑別の決め手にはなり得なかった．すなわち，辺縁低エコー帯haloは特に濾胞腺腫および異型腺腫で高率にみられた．しかし，濾胞癌および乳頭癌でもしばしばみられ，また濾胞癌では辺縁の一部のみに巾の均一な低エコー帯がみられることがあり，乳頭癌では巾の不均一な辺縁低エコー帯がみられることがあった．

3）超音波検査による良性・悪性の正診率

今回検討した247病変のうち，嚢胞性・充実性にかかわらず形態が不整のものと，充実性で形態が分葉状で石灰沈着を伴うものを悪性，それ以外のものを良性と判定すると，偽陰性が18病変（乳頭癌11病変，濾胞癌5病変，髄様癌2病変），偽陽性が10病変（全て濾胞腺腫）となり，良性・悪性の判定に関しては89%と正診率が得られた．

4）腺腫様甲状腺腫

甲状腺の結節性病変で甲状腺腫瘍との鑑別が問題となるものに腺腫様甲状腺腫がある．典型的な腺腫様甲状腺腫では，腺腫様甲状腺腫の診断は比較的容易であるが，癌の合併の診断に注意を要する．今回検討した247病変のうち，そのような症例

が3例にみられた．乳頭癌2病変のうち1病変は充実性，形態不整で石灰沈着を伴い，他の1病変は嚢胞性，形態不整で石灰沈着を伴っていた．濾胞癌の1病変では他の結節より目立って大きな充実性，形態分葉状の腫瘤がみられた．

広義の腺腫様甲状腺腫に含まれる腺腫様結節44例中66病変では，1つ1つの病変は主に濾胞腺腫・乳頭腺腫・異型腺腫との鑑別が困難であった．充実性，形態分葉状で石灰沈着を伴った8病変については，濾胞癌との鑑別も困難であった．甲状腺に複数の病変が認められることより腺腫様甲状腺腫が疑われるが，多発性の結節の中でも目立って大きい結節，あるいは悪性を示唆する所見を有する結節がみられた場合には，腫瘍の合併を疑わなければならない．

結　語

甲状腺腫瘍232症例247病変，および腺腫様甲状腺腫58例の電子スキャンによる超音波所見と手術所見（術中割面肉眼所見）・病理組織とを対比によって以下のような結論を得た．

（1）超音波検査は，甲状腺腫瘍の良性・悪性の鑑別に有用であった．嚢胞性・充実性のいかんを問わず形態が不整なもの，および充実性・形態分葉状で石灰沈着を伴うものを悪性とした場合の正診率は89％であった．

（2）病理組織別に超音波所見を検討した結果乳頭癌に特徴的な所見がみられた．すなわち充実性の乳頭癌では形態不整・内部エコー不均一・石灰沈着が高率にみられた．嚢胞状の変化を伴う乳頭癌の超音波所見には2つのタイプがみられた．①形態不整な充実性腫瘤の辺縁に嚢胞状の変化がみられ(Type 1)，これは，良性腫瘍の場合は形態整ないしは分葉状の腫瘤内部に嚢胞状の変化がみられたのと対照的であった．②隔壁様構造をもつ多房性の嚢胞性腫瘤を呈し，その辺縁ないしは内部に形態不整な充実性腫瘤がみられた（Type 2）．

（3）濾胞癌は超音波所見上，濾胞腺腫との鑑別が難しかったが，いくつかの注目すべき所見があった．すなわち，濾胞癌では全例が充実性であり，嚢胞状の変化はあってもごく小さなもので，腫瘤の内部にみられた．また，形態は分葉状で石灰沈着を伴うものが多かった．

（4）腺腫様甲状腺腫では，典型例の場合には他の腫瘍との合併に注意を要すること，また，複数の腫瘤がみられる場合には腺腫様結節の可能性が高くなるものの，個々の腫瘤の所見からは主に濾胞腺腫，時として濾胞癌との鑑別が難しかった．

稿を終えるにあたり，御指導，御校閲を賜りました重田帝子教授に深謝致します．また貴重な症例を提供して下さった本学内分泌外科藤本吉秀教授をはじめとする内分泌外科教室諸先生に厚くお礼を申し上げます．さらに直接御指導頂いた河野　敦講師，本研究に御協力頂いた診断部同僚諸氏の方々に深く成謝致します．

本論文の要旨の一部は第42回医学放射線学会（昭和58年4月），および第253回東京女子医大学会例会（昭和58年5月）において発表した．

文　献

1) Carroll, B.A.: Asymptomatic thyroid nodules: Incidental sonographic detection. A.J.R., 133: 499—501, 1982
2) Scheible, W., Leopold, G.R., Woo, V.L. and Gosink, B.B.: High-resolution real-time ultrasonography of thyroid nodules. Radiology, 133: 413—417, 1979
3) Leopold, G.R.: Ultrasonography of superficially located structures. Radiol. Clin. North. Amer., 18: 161—173, 1980
4) 川内章裕，志賀俊行，内藤誠二，斎田清彦，虫明孝康，中山国明，松井　渉，李　中仁，神谷憲太郎，石井淳一，伊藤国彦：甲状腺癌の新しい超音波基準の臨床的意義．日超医論文集，45：263—264，1984
5) 藤本吉秀：甲状腺結節性病変の診断と治療．ホルモンと臨床，33：101—106，1985
6) Gobien, R.P.: Aspiration biopsy of the solitary thyroid nodule. Radiol. Clin. North. Amer., 17: 543—554, 1979
7) Fujimoto, Y., Oka, A., Omoto, R. and Hirose, M.: Ultrasound scanning of the thyroid gland as a new diagnostic approach. Ultrasonics, 5: 177—180, 1967
8) Rasmussen, S.N., Christiansen, N.J.B., Jorgensen, J.S. and Holme, H.H.: Differentiation between cystic and solid thyroid nodules by ultrasonic examination. Acta Chir. Scand., 137: 331—333, 1971
9) Blum, M., Goldman, A.B., Herskovic, A. and Hernberg, J.: Clinical application of thyroid echography. N. Engl. J. Med., 287: 1164—1169, 1972

10) Miskin, M., Rosen, I.B. and Walfish, P.G.: B-mode ultrasonography in assesment of thyroid gland lesions. Ann. Intern. Med., 79: 505—510, 1973
11) Meissner, W.A. and Warren, S.: Tumors of the thyroid gland. Atlas of tumor pathology. Second series. Fascicle 4. 29, 1969, Armed Forces Institute of Pathology, Washington, DC
12) Simeon, J.F., Daniels, G.H., Mueller, P.R., Maloof, F., van Sonnenberg, E., Hall, D.A., O' Connell, R.S., Ferrucci, J.T. and Wittenberge, J.: High-resolution real-time sonography of the thyroid. Radiology, 145: 431—435, 1982
13) 和賀井敏夫，石原明夫，提　正夫：甲状腺癌の超音波断層像の特徴について(II)．日超医論文集，38：257—258，1981
14) 川口英敏，上村邦紀，木本明博，金光敬一郎，田中道宣，後藤平明，渡辺栄二，平岡武久，宮内好正：超音波検査法による結節性甲状腺腫の診断一成績と分類一．臨外，38：119—124，1983
15) 川内章裕，神谷憲太郎，松井　渉，内藤誠二，志賀俊行，石井　淳：超音波診断マニュアル　甲状腺．外科，46：1165—1170，1984
16) Katz, J.F., Kane, R.A., Reyes, J., Clarke, M.P. and Hill, T.C.: Thyroid nodules: Sonographic-pathologic correlation. Radiology, 151: 741—745, 1984
17) Austin, C.W., Ultrasound evaluation of thyroid and parathyroid disease. Seminars in Ultrasound, 4: 250—262, 1982
18) 横沢　保，宮川　信：甲状腺癌の新しい超音波診断基準．日超医論文集，45：265—266，1984
19) Propper, R.A., Skolnick, M.L., Weinstein, B.J. and Dekker, A.: The nonspecificity of the thyroid halo sign. J. Clin. Ultrasound, 8: 129—132, 1980