The University of Osaka
Institutional Knowledge Archive

Title	甲状腺腫瘤のMR画像
Author(s)	井上, 正昭; 藤井, 広一; 吉岡, 寛康 他
Citation	日本医学放射線学会雑誌. 1992, 52(10), p. 1424-1432
Version Type	VoR
URL	https://hdl.handle.net/11094/16924
rights	
Note	

The University of Osaka Institutional Knowledge Archive : OUKA

https://ir.library.osaka-u.ac.jp/

The University of Osaka

日本医放会誌：52（10），1424—1432，1992（平4）

甲状腺腫瘤のMR画像

1）近畿大学医学部放射線医学教室
2）大阪府立成人病センター放射線診断部
井上　正昭[1)]　藤井　広一[1)]　吉岡　寛康[2)]
浜田　辰巳[1)]　石田　修[1)]

（平成3年7月30日受付）
（平成4年2月12日最終原稿受付）

MR Imaging of Thyroid Masses

Masaaki Inoue[1)], Kohichi Fujii[1)], Hiroyasu Yoshioka[2)], Tatsumi Hamada[1)] and Osamu Ishida[1)]
1) Department of Radiology, Kinki University School of Medicine
2) Department of Diagnostic Radiology, The Center of Adult Diseases, Osaka

Research Code No. : 504.9

Key Words : MR imaging, Thyroid neoplasms, Gd-DTPA

Magnetic resonance (MR) imaging was performed in 35 patients with histologically proved thyroid masses. Gadopentetate dimeglumine was used in 25 of these cases. The thyroid tumors were analyzed by MR imaging as to shape, margin, pseudocapsulation, homogeneity, and enhanced pattern. Gd-DTPA was helpful in identifying pseudocapsules and showing the extent of the tumor. Papillary carcinoma tended to display unclear margins, heterogeneous intensity, and inhomogeneously enhanced patterns. In follicular adenoma, the tumor margin was smooth and pseudocapsules were clearly detected. Follicular adenoma was enhanced homogeneously, but it was difficult to distinguish follicular adenoma from follicular carcinoma by MR imaging. Adenomatous goiter was delineated as multiple nodules with smooth margins, but without pseudocapsules. These nodules were enhanced in various ways after Gd-DTPA administration.

I. はじめに

甲状腺腫瘤の画像診断に，頚部軟線撮影・核医学検査・US・CT等が現在一般に使用されている．しかし多様な形態を示す甲状腺腫瘤においては，診断が困難な場合も少なくない．MR画像は濃度分解能に優れ，空間分解能も比較的良好で質的診断の有用性について期待されているが，これに関しての報告はあまり見られない．そこで我々はMR画像診断能と，造影MR画像の有用性について検討した．

II. 対象ならびに方法

1）対象

対象は，昭和63年10月から平成3年3月までに当科にてMR画像が施行された甲状腺腫瘤35例（男性9例・女性26例）で，そのうち24例に造影MR画像が行われている．MR画像撮像後全例に手術が行われ，病理組織診断がなされている．その内訳は，Table 1に示す通りで悪性19例，良性16例である．

2）MR装置ならびに撮像法

使用した装置は，島津社製0.5T超伝導型MR装置SMT-50であった．撮像法はスピンエコー法でT1強調像として400～600/31～35/3（TR/TE/excitations），T2強調像として1,800～2,000/90～100/2を用い，横断像撮像後，必要に応じてT1強調で冠状断像または矢状断像を追加した．造

Table 1　Relationship between Masses and Contrast Enhancement

	Contrast enhancement		Total
	(+)	(−)	
Papillary carcinoma	7	7	14
Follicular carcinoma	2	0	2
Follicular adenoma	4	1	5
Adenomatous goiter	11	0	11
Undifferentiated carcinoma	0	1	1
Medullary carcinoma	0	1	1
Malignant lymphoma	0	1	1
Total	24	11	35

影 MR 画像では，T1強調と T2強調で横断像を撮像後，Gd-DTPA 0.1mmol/kg を静注し，T1強調で横断像と冠状断像を追加した．スライス厚は横断像で10mm，冠状断像と矢状断像では7mm とした．

3）検討方法

各腫瘤について病巣の形状・辺縁・偽被膜の有無・信号強度・内部の均一性について検討した．

偽被膜は，T1強調像でも T2強調像でも腫瘤周囲の低信号帯として描出される．MR 画像上，全周性に比較的良好に見られるものを＋，部分的に不明瞭になったり消失しているものを±，認められないものは－とした．腫瘤内信号強度は，残存正常甲状腺を基準として，高・等・低信号に分類した．

Gd-DTPA を使用した25例について造影パターンを検討した．造影パターンを，均一な造影効果がみられるもの（A），不均一な造影効果がみられるもの（B），辺縁と内部へ乳頭状に突出した部分に造影効果がみられるもの（C），造影効果がみられないもの（D）の 4 種類に分類した．

また，単純 MR 画像（T1強調・T2強調の横断像）と，造影 MR 画像（横断像・冠状断像）との診断における有用性について対比検討した．

III. 結　果

1）**MR 画像上の特徴**（Table 2）

a）乳頭癌（Fig. 1, 2）

形状は円形から分葉状を呈し，辺縁は14例中 9 例が不明瞭であった．偽被膜（－）が 8 例，（±）が 3 例，（＋）が 3 例であった．T1強調像・T2強調像で高信号を呈し，内部は不均一なものが多かった．T1強調像・T2強調像で低信号を呈したものは 2 例あり，これは腫瘤内のほぼ全体の石灰化によるものであった．

b）濾胞癌（Fig. 3）

形状は円形で全周性に偽被膜を認め，T2強調像で高信号を呈した．内部が均一であり濾胞腺腫と鑑別が困難であった．

c）濾胞腺腫（Fig. 4）

形状は円形から楕円形で，全例において辺縁は平滑で全周性に偽被膜を認め，T2強調像で高信号を呈した．内部は 4 例中 3 例が均一であった．

d）腺腫様甲状腺腫（Fig. 5, 6）

円形から楕円形で全例において辺縁が平滑で

Table 2　MRI Findings in Thyroid Masses

	Shape	Margin		Pseudocapsule			T1WI			T2WI			Homogeneity	
		Smooth	Unclear	(+)	(±)	(−)	Low	Iso	High	Low	Iso	High	Homogenous	Inhomogenous
Papillary carcinoma	Round～Lobulated	5	9	3	3	8	2	4	8	2		12	2	12
													Septum 6	
Follicular carcinoma	Round	2		2			1	1				2	2	
Follicular adenoma	Round～Oval	4		3	1			2	2			4	3	1
Adenomatous goiter	Round～Oval	11		1		10	2	2	7	3		8	9	2
													Multiple 6	
Medullary carcinoma	Lobulated		1			1			1			1		1
Undifferentiated carcinoma	Irregular		1			1			1			1		1
Malignant lymphoma	Irregular	1				1		1				1	1	

Pseudocapsule：(+) Intact, (±) Partially disappeared, (−) Absent

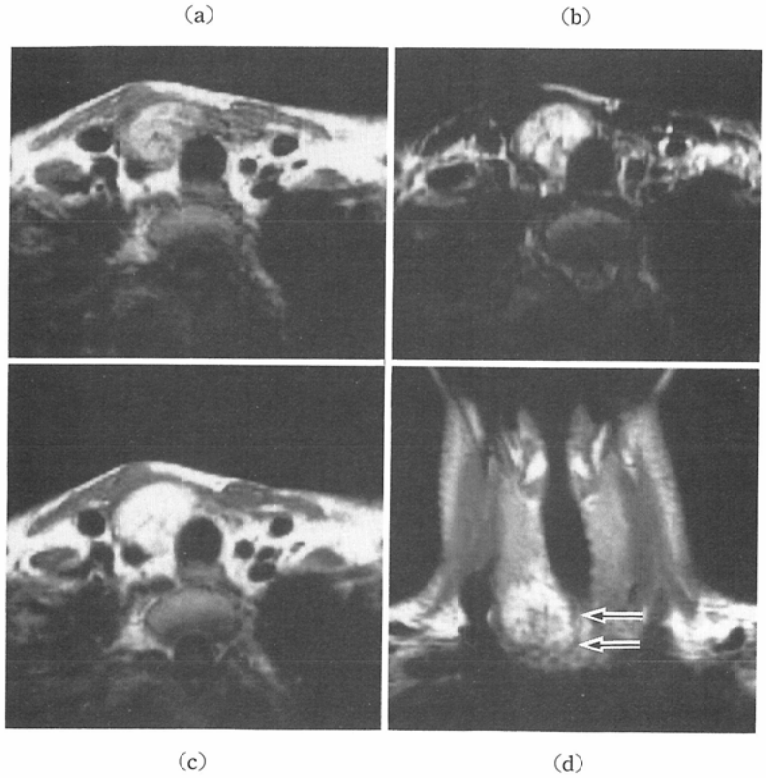

Fig. 1 Papillary carcinoma of right lobe. (a) T1WI (600/31). Tumor has a partially obscure margin. (b) T2WI (2,000/90). Tumor presents high intensity with a septum being observed inside. (c) Enhanced transverse image (600/31). (d) Enhanced coronal image (500/31). Tumor is homogeneously enhanced and pseudocapsule (→) is partially delineated.

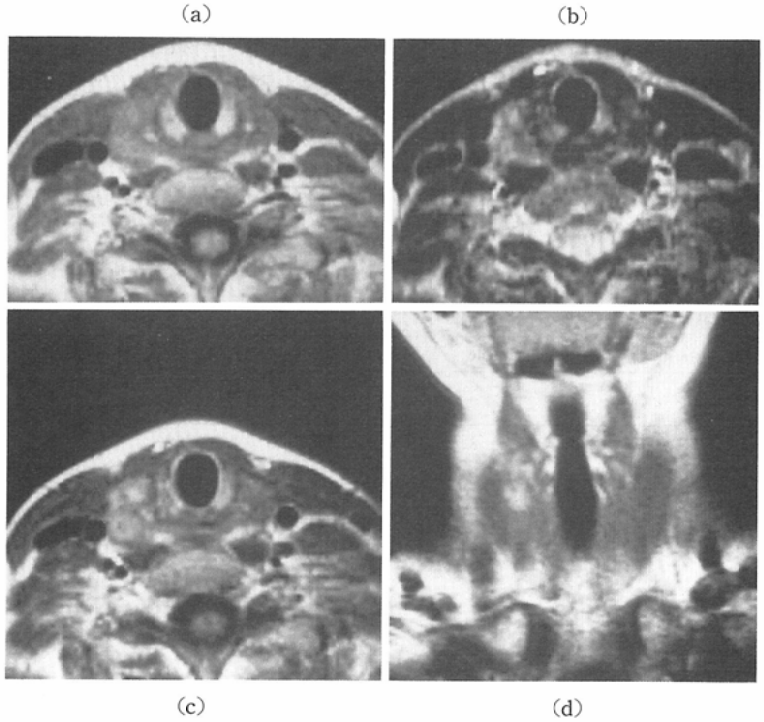

Fig. 2 Papillary carcinoma of right lobe. (a) T1WI (600/31). (b) T2WI (2,000/90). Tumor is not distinct. (c) Enhanced transverse image (600/31). (d) Enhanced coronal image (500/31). Tumor is inhomogeneously enhanced and its extent is more clearly displayed.

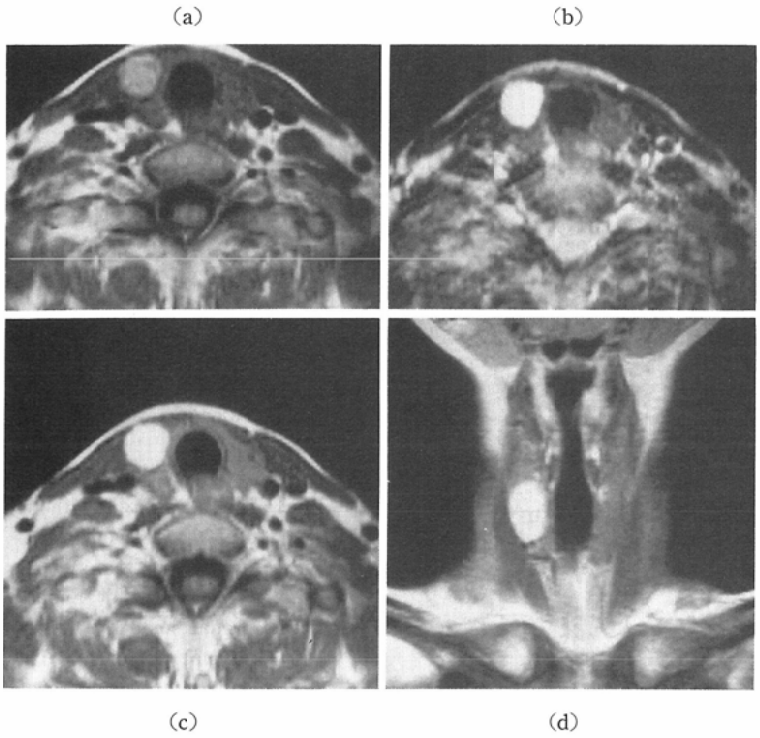

Fig. 3 Follicular carcinoma of right lobe. (a) T1WI (600/31). Tumor margin is smooth. Pseudocapsule reveals low intensity. (b) T2WI (2,000/90). Tumor presents significantly high intensity. (c) Enhanced transverse image (600/31). (d) Enhanced coronal image (500/31). Tumor is homogeneously enhanced.

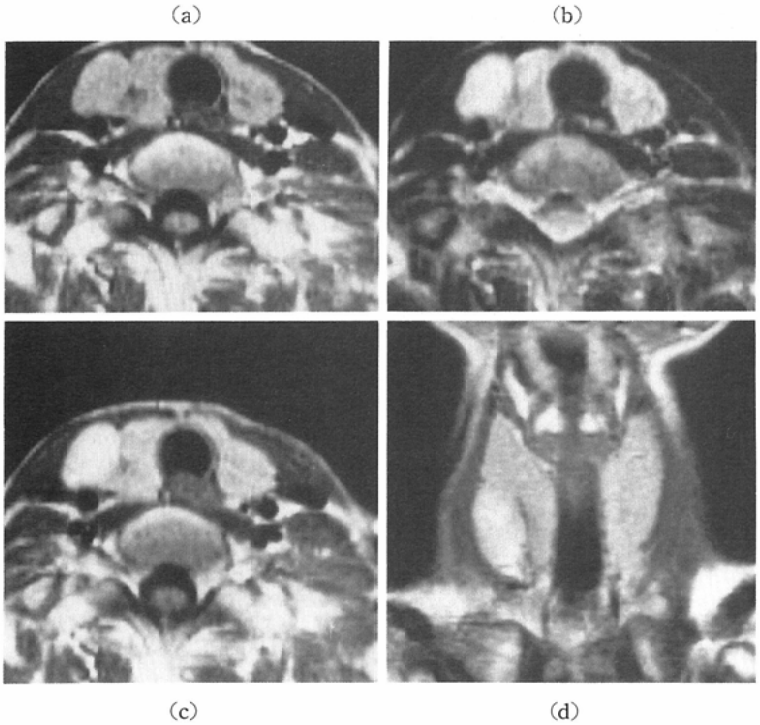

Fig. 4 Follicular adenoma of right lobe. (a) T1WI (600/31). Tumor presents isointensity. (b) T2WI (2,000/90). High intensity tumor is revealed with smooth margin. (c) Enhanced transverse image (600/31). (d) Enhanced coronal image (500/31). Tumor is homogeneously enhanced.

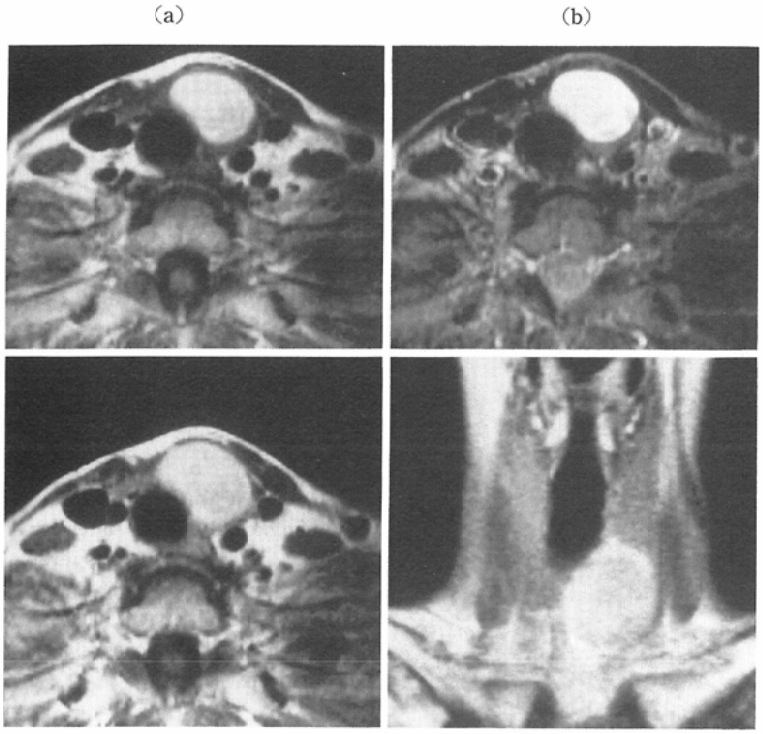

Fig. 5 Adenomatous goiter of left lobe. (a) T1WI (600/31). (b) T2WI (2,000/90). Mass has a smooth margin without evidence of pseudocapsule. (c) Enhanced transverse image (600/31). (d) Enhanced coronal image (500/31). Mass is not enhanced. Histologically, mass consisted of colloid and blood.

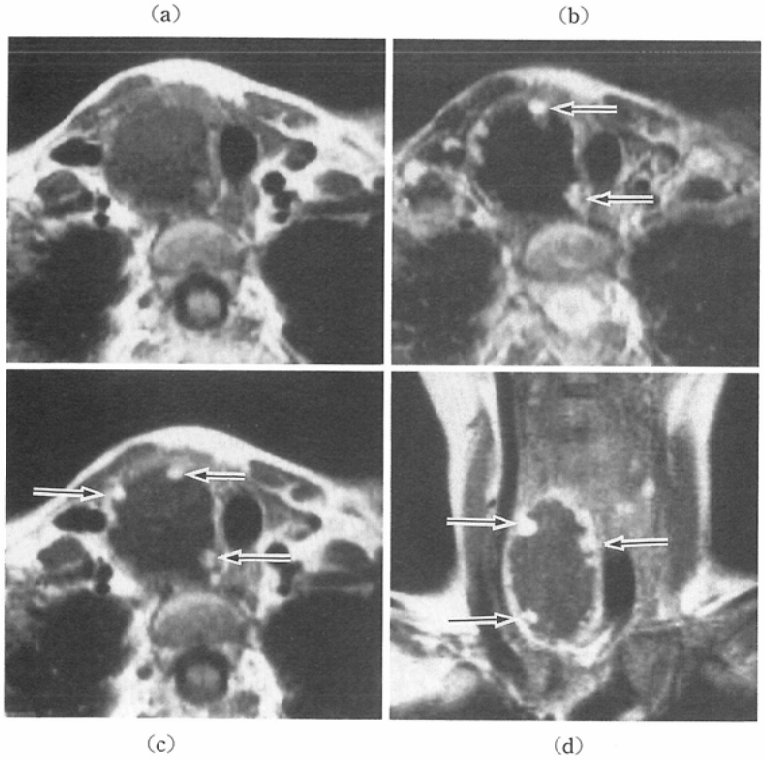

Fig. 6 Adenomatous goiter of right lobe. (a) T1WI (600/31). Periphery of mass shows isointensity and inner part of mass reveals low intensity. (b) T2WI (2,000/90). Note high intensity at periphery and papillary regions (→). (c) Enhanced transverse image (600/31). (d) Enhanced coronal image (500/31). Periphery and papillary regions (→) of mass are well enhanced, but inner part is not enhanced. The content of inner part was an old clot histologically.

(a)　(b)

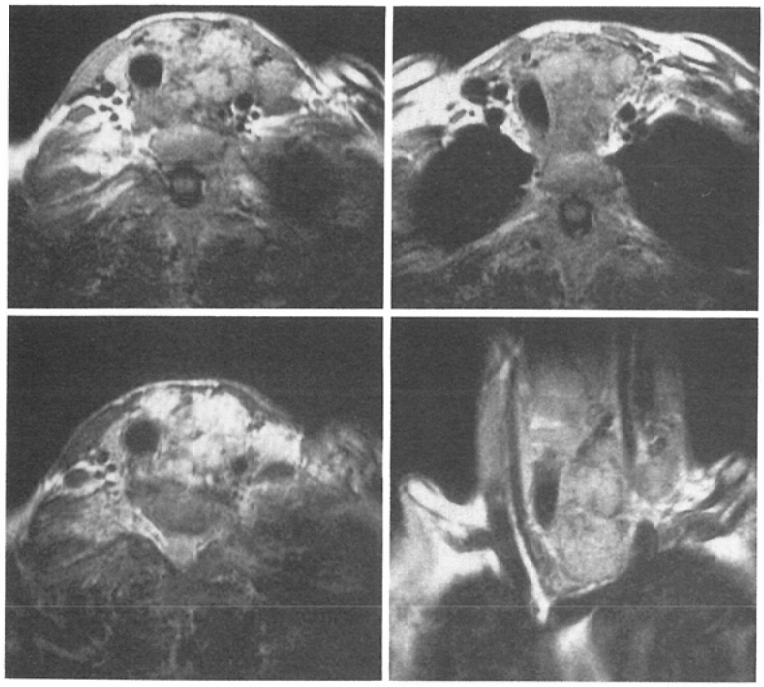

(c)　(d)

Fig. 7 Medullary carcinoma of left lobe. (a) T1WI (570/35). (b) T1WI (570/35). MR image is visualized at level lower than (a). Note lobulated inhomogeneous tumor. (c) T2WI (1,800/92). MR image is obtained at same level as in (a). Tumor is inhomogeneously displayed at high intensity. (d) T1WI (520/35). Trachea is displaced toward right side by tumor. Metastatic lymph nodes (pretracheal, para-tracheal, and inferior medial deep cervical lymph nodes) are swollen.

(a)

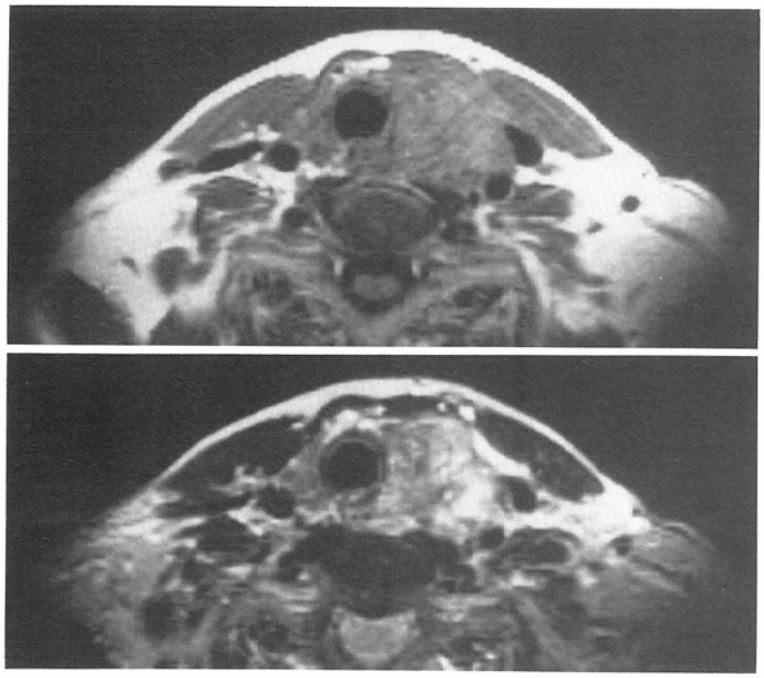

(b)

Fig. 8 Undifferentiated carcinoma of left lobe. (a) T1WI (510/35). (b) T2WI (2,000/92). Tumor is inhomogenously visualized with iso- and hyperintensity.

(a)

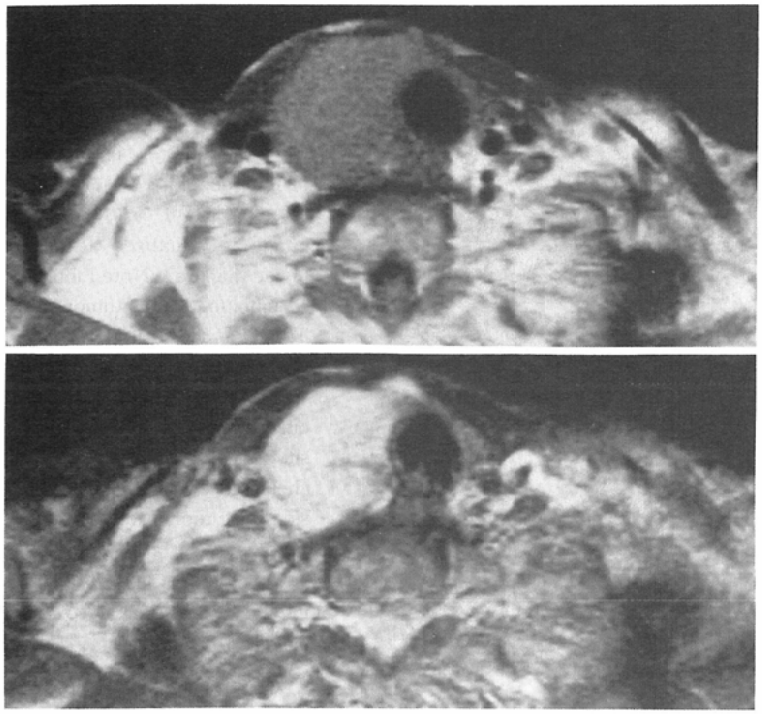

(b)

Fig. 9 Malignant lymphoma of right lobe. (a) T1WI (600/31). Right lobe is swollen and isointense homogenous tumor image is revealed. (d) T2WI (2,000/90). Note high intense well-defined homogeneous tumor at right lobe.

あった．偽被膜は11例中1例に認められ，残りの10例では認められなかった．T1強調像・T2強調像で高信号を呈し，内部が不均一なものが多かった．

e）他の甲状腺癌

髄様癌（Fig. 7）は，分葉状を呈し辺縁は不明瞭で偽被膜を認めなかった．T1強調像・T2強調像の何れでも高信号で，内部は不均一であった．

未分化癌（Fig. 8）は，辺縁不明瞭で偽被膜は認めず，T1強調像・T2強調像の何れでも高信号の内部は不均一な像を呈した．

悪性リンパ腫（Fig. 9）は，辺縁平滑でT1強調像で等信号，T2強調像で高信号を呈し，内部は均一であった．

2）造影パターン（Table 3）

乳頭癌の7例中5例に不均一な造影効果がみられ，造影効果がみられなかった1例は腫瘤の大部分が石灰化していた．濾胞腺腫は全例ほぼ均一な造影効果がみられた．一方濾胞癌でも均一な造影効果がみられるものがあり，両者の鑑別が困難なこともあった．腺腫様甲状腺腫は多様な造影パターンを示した．造影効果がみられないものが3例で，いずれも単純T1強調像で強い高信号を呈するものであった．また辺縁と内部へ乳頭状に突出した部分に造影効果がみられたものが4例で，このような造影パターンを呈するものは他にはなかった．

Table 3 Enhanced Pattern on MRI

	A	B	C	D	Total
Papillary carcinoma	1	5	—	1	7
Follicular carcinoma	1	1	—	—	2
Follicular adenoma	4	—	—	—	4
Adenomatous goiter	4	—	4	3	11
Total	10	6	4	4	24

A: Enhanced homogeneously B: Enhanced inhomogeneously C: Periphery and papillary regions are enhanced D: Not enhanced

Table 4　Comparison of Plain MRI with Enhanced MRI

	Plain MRI<Enhanced MRI
Extent of the mass	5
Pseudocapsule	3
Detection of the mass	1
	9/24

3) 単純MR画像と造影MR画像との比較 (Table 4)

造影MR画像が単純MR画像より，診断能の劣るものはなかった．造影MR画像が優れているものは，24例中9例であった(Fig. 2)．5例では腫瘤の進展状態が明瞭となり，3例では偽被膜の描出能の向上を認めた．1例において腫瘤自体の描出が向上した．

IV. 考　察

甲状腺腫瘤の診断には頚部軟線撮影・核医学検査・US・CTなどが一般的に施行されている．頚部軟線撮影は砂粒状等の石灰化の描出に優れているが，腫瘤自体の描出が不可能である．核医学検査は主として機能的検査であり，その画像では空間分解能が劣るという欠点がある．USは空間分解能に優れ，微細な病変の描出は良好であるが，気管の後方や縦隔内の病変の描出は構造上困難である[1]．CTはこの点を補うためには有用であるが，肩関節によるアーチファクトや，脈管の描出のために造影剤が必要であるという問題点がある．甲状腺腫瘤が多様な形態を示すため，これらの診断装置では術前に診断が困難な例も存在する．

MR画像はコントラスト分解能と空間分解能に優れ，多種の臓器において診断能の有用性が認められている．甲状腺の腫瘤や脈管系の描出にも良好で[2)3)]，特に表面コイルを使用することで，著明に画質が向上した[4)~6)]．しかし癌や腺腫はT2強調像で高信号を呈し，信号強度だけでは，両者の鑑別は不可能である[5)7)8)10)]．これは良悪性を問わず甲状腺腫瘤は嚢胞変性や出血をきたし，種々の信号強度を呈するためと考えられる．

甲状腺腫瘤の肉眼組織診断のポイントである辺縁の状態・腫瘤の割面の性状を，今回MR画像は比較的良好に描出できた．悪性の19例中11例では辺縁は不明瞭で，良性では全例辺縁が明瞭であった．悪性の19例中14例は内部が不均一で，この点が良悪性の鑑別点となると考えられる．

肉眼的組織診断のもう一つのポイントである偽被膜について，Nomaら[6)9)]は，MR画像が偽被膜の特徴を比較的正確に描出し，全周性に認められるものは腺腫で，腫瘤により一部破壊されているのは乳頭癌であると述べている．しかし我々の症例では，乳頭癌は偽被膜を認めないことが多く，濾胞癌でも偽被膜が全周性に認められた．これはNomaらが，1.5TのMR装置を使用して5mmスライス厚で撮像したのに対して，我々は0.5Tを使用し10mmスライス厚で撮像したため，薄い偽被膜の描出能が劣ったことと，乳頭癌の浸潤型では偽被膜が薄く消失することが多いのが原因であると考えられる．また，濾胞癌の被包型は偽被膜が全周性に認められ，腺腫との鑑別は不可能であると考えられる．

造影MR画像により，甲状腺腫瘤は比較的良好な造影効果がみられ，腫瘤の描出，進展と偽被膜が明瞭になった．特に乳頭癌において，造影により腫瘤の浸潤がより明瞭となった．また嚥下運動や頚動脈の拍動によるアーチファクトが生じ，T2強調像において画像の劣化を認める場合，これを補う意味でも造影MR画像は有効であった．造影パターンにより良悪の鑑別が可能になることも多く，不均一な造影効果がみられたのは悪性の9例中6例を占め，良性では認められなかった．不均一な造影効果がみられるものは悪性と考えられる．

甲状腺腫瘤割面の肉眼所見は診断上重要であり，これにより診断が可能となる症例が多い．典型的な乳頭癌の割面は辺縁不整で，実質部は粒々とした顆粒状または乳頭状構造が認められる[11)]．この所見はMR画像での診断の結果とほぼ一致する．内部が隔壁状を呈するものは乳頭癌14例中6例であるが，この所見は他の腫瘤では認められず診断上重要である．これは腫瘤内の線維性瘢痕により生じたものと考えられる．

濾胞癌は2例とも厚さの比較的均一な偽被膜を全周性に認め，腺腫との鑑別は不可能であった．これは肉眼所見において，被包性の濾胞癌と腺腫との鑑別が困難なことが多いことと一致する．

腺腫様甲状腺腫は，肉眼的に甲状腺全体に大小多数の結節が生じ，び漫性に甲状腺腫を形成するもの（典型的な腺腫様甲状腺腫）と，1～数個の結節だけが目立って他の甲状腺組織は一見正常に見えるもの（腺腫様結節）との2種に分けられる[12]．典型例の割面は個々の結節の境界は必ずしも明瞭でなく，内部は充実性のもの，一部嚢胞変化の生じたもの，完全に嚢胞化したものなど多彩な形態が認められる[11]．我々の症例ではMR画像上，辺縁は明瞭であり，先に述べた典型例の肉眼所見と一致しなかった．これは今回の症例のほとんどが腺腫様結節であり，かなり大きな結節を対象としたためであると考えられる．偽被膜を認めず，多彩な造影パターンを示すことは肉眼所見と一致した．造影効果がみられないものはT1強調像で高信号を示し，内部は完全に嚢胞変化をおこして出血やコロイドを認めたため，造影MR画像の有用性はなかった．辺縁と内部へ乳頭状に突出した部位に造影効果がみられるものは，腺腫様甲状腺腫のみに認められる特徴的な所見であった．この造影効果がみられる部位は，多量のコロイドを含んだ濾胞上皮の乳頭状増殖であると考えられる．内部に均一な造影効果がみられるものは，充実性の腫瘤であった．造影により腺腫様甲状腺腫の多彩な形態は明瞭になった．

MR画像は甲状腺腫瘤の肉眼的所見を明瞭に反映し，造影MR画像との併用により大部分の症例の質的診断が可能になった．しかし微細な病変や良悪の鑑別に重要な石灰化の描出が不良であるため，今後この短所は他の検査法で補い，総合的に診断する必要があると考えられる．

V. 結　語

1）造影MR画像は単純MR画像と比較して，偽被膜や腫瘤の進展範囲を明瞭に描出し，有効な検査法と考えられる．

2）乳頭癌は辺縁は不明瞭，内部が不均一で不均一な造影効果をみとめることが多かった．

3）濾胞腺腫は偽被膜を有し，比較的均一な造影効果がみられた．しかし濾胞癌とMR画像上鑑別は困難であった．

4）腺腫様甲状腺腫は辺縁は平滑で偽被膜はなく，内部は比較的均一であるが，多様な造影パターンを示した．

文　献

1）横沢　保：甲状腺癌の診断と治療―超音波検査―，臨床外科，41：545―551, 1986

2）Glazer HS, Niemeyer JH, Balfe DM, et al: Neck neoplasms: MR imaging. Part I. Initial evaluation. Radiology 160: 343―348, 1986

3）Stark DD, Moss AA, Gamsu G, et al: Magnetic resonance imaging of the neck. Part II. Pathologic findings. Radiology 150: 455―461, 1984

4）Stark DD, Moss AA, Gamsu G, et al: Magnetic resonance imaging of the neck. Part I. Normal anatomy. Radiology 150: 447―454, 1984

5）Gefter WB, Spritzer CE, Eisenberg B, et al: Thyroid imaging with high-field-strength surface coil MR. Radiology 164: 483―490, 1987

6）Noma S, Nishimura K, Togashi K, et al: Thyroid gland: MR imaging. Radiology 164: 495―499, 1987

7）Higgins CB, McNamara MT, Fisher MR, et al: MR imaging of the thyroid. AJR 147: 1255―1261, 1986

8）Charkes ND, Maurer AH, Siegel JA, et al: MR imaging in thyroid disorders: Correlation of signal intensity with Graves disease activity. Radiology 164: 491―494, 1987

9）Noma S, Kanaoka M, Minami S, et al: Thyroid masses: MR imaging and pathologic correlation. Radiology 168: 759―764, 1988

10）Higgins CB, Auffermann W: MR imaging of thyroid and parathyroid glands: A review of current status. AJR 151: 1095―1106, 1988

11）藤本吉秀（編集），草間　悟（編集），小原孝男，他：外科MOOK 27,甲状腺・上皮小体の外科，p63―p73,金原出版，1982

12）山村雄一（監修），末舛恵一（編集），小原孝男，他：図説臨床癌シリーズ7，内分泌腺腫瘍，p31,メジカルビュー社，1986