The University of Osaka
Institutional Knowledge Archive

Title	舌根部甲状腺の一家系について
Author(s)	石川, 大二; 赤沼, 篤夫; 林, 三進 他
Citation	日本医学放射線学会雑誌. 1967, 27(5), p. 568-574
Version Type	VoR
URL	https://hdl.handle.net/11094/16934
rights	
Note	

The University of Osaka Institutional Knowledge Archive : OUKA

https://ir.library.osaka-u.ac.jp/

The University of Osaka

舌根部甲状腺の一家系について

東京大学医学部放射線医学教室（主任 宮川正教授）
石川大二，赤沼篤夫，林 三進
山崎統四郎*，安河内 浩**

（昭和41年12月28日受付）

Lingual thyroid gland
(A case report of a familiar evidince)

by

Daizi Ishikawa, Atsuo Akanuma, Sanjinn Linn, Toshio Yamasaki
and Hiroshi Yasukochi.
Department of Radiology, University of Tokyo.
(Director: Prof. T. Miyakawa)

Lingual thyroid gland (A case report of a familiar evidence).

During the patients who have visited our clinic for the thyroidal examination, a familiar evidence of lingual thuroid gland was found in a three sisters from four children of a family. Other one child and their parents are with normal thyroid glands. The parents had five children at fiirst, but the first child had been died juct after her birth and four children are present now.

The second and the third child are twins. These twins and the fifth child have the lingual thyroid gland. The three cases of lingual thyroid gland show no uncomfortableness about oto-rhino-laryngiological examinations.

The second child (case 1) shows no physical and mental abnormalities but the third child (case 2) and the fifth child (case 3) bear dwarfism and hypothyroidism which are the reason why they have visited our clinic.

Case 2 bears schizophrenia also.

The fourth child shows no physical and mental abnormalities and his thyroid scintigram is normal. The scintigrams of their parents are also normal. No literatures are found about the familiar evidence of lingual thyroid gland at present and it is difficult to discuss about any genetical linkage and so on. Because considerable percentage of lingual thyroid patients shows some endocrinological or mental disturbances, we hope to emphasize the importancy to examine the families of such cases. And we hope that this report will help to analyse the genetical and/or endocrinological researches about lingual thyroid glands.

* 虎の門病院放射線科
** 東京大学医学部附属病院分院
*Department of Radiology, Toramon Hospital.
**Branch Hospital, University of Tokyo.

序　文

舌根部甲状腺は従来患者の自覚症状，医師の触視診，X線写真等から診断していたものが，近年RIを利用したシンチグラムの普及により，容易にしかも確実に診断出来る様になった[19]．この様な検査法の発達と普及に従つて本症はこの十年来，比較的多く報告される様になつたが，まだ相当症例数の少い疾患の一つであり当教室に於ても過去約十年間甲状腺シンチグラム検査のために来院した患者のうち，舌根部甲状腺は数例経験したにすぎない．我々は当教室でシンチグラム検査をうけたなかで同一姉妹に三名の舌根部甲状腺を見い出した家系があつたので報告する．

甲状腺の発生

頭頸部臓器は泌尿器系と共に発生の時期は早く甲状腺も胎生三ないし四週で内胚葉より原基が舌根部咽頭床に生じ，近くにある心臓の原基が発達し下行するにつれ，これに従つて下行していく．約四週で左右二葉に分かれ，七週位で正常の前頸部に定着し，同時に咽頭壁とむすんでいた茎が萎縮切断される．次いで八週程で甲状腺原基に由来する細胞の集落が発達し十週で濾胞が出現して来る[20)25)]．これが正常の発生の様式であるが，舌根部甲状腺は舌の基部に全部時に一部の甲状腺がとどまつて下行せずにそこで発生を続けて定着してしまうものである．従つて正常の甲状腺定着部位である前頸部にはほとんど甲状腺組織はなくWard, 等によれば36例中28例は頸部に甲状腺組織を欠如していたと言う[24]．尚異所性甲状腺の発生部位は舌根部，頸部，咽頭後壁が主で鼻腔，副鼻腔，頭部，鎖骨上窩，卵巣内，軟口蓋部，胸廓内，腹膜腔，腹部大動脈起始部，時に横隔膜にも見い出されると言う．これらの中では舌根部甲状腺は比較的多く45.1%で最も多いとされている[13]．

舌根部甲状腺の頻度

シンチグラムが開発され発展する以前は，もつぱら患者の訴えをもとに臨床医，特に耳鼻科で発見される例がほとんどであり非常に稀な症例で，ほとんどが一例及び数例報告と言う型で発表されるにとどまつていた．しかし前記した如く近年シンチグラムが臨床医学に普及されるに及びわづかではあるが症例報告が増加して来つつある．文献的に眺めると甲状腺シンチグラム使用以前ではLahey が7600例中2例に Ulrich は4000例中2例（いづれも甲状腺疾患として来院した患者のうち．以下いづれも同様）に発見したと報告している[23]．本邦では頻度の統計は現在見当らないが当放射線科教室で甲状腺検査を行つた約3300例中にこの家系に於ける3例と他4例，計7例を認め，静岡日赤では200例中1例と報告している[2]．尚，順天堂放射線科では500例中2例に認めたと言う．症例報告をした施設で頻度に言及したものがないので正確とは言えないが，いづれにしろ稀な例と言うことが出来る．しかも現在迄同一家族に複数の症例があつたという報告はない．

舌根部甲状腺の発現年令

年令は低年令から高年令迄いろいろで各年代に広く分布されている．鈴木等の報告によれば3才より67才迄の症例があると言われる[16]．当放射線科教室7例でも最少年令は2才5ヶ月で最高年令は55才である．これは発生学的に見れば当然の事で発見された時期の問題で何才台に多く見られると言えないと思われる，又無症状のまま発見されないものも多いと思われる．

舌根部甲状腺の性別

性別では野坂等が78.1%は女性であると報告している[13]．我々の文献上の統計では当放射線科教室の例も含めて40例中34例，即ち85%が女性である[1)3)4)5)6)7)8)11)12)13)14)15)16)17)18)]．これは甲状腺の疾患が男性に比し女性に多い事，従つて来院する数も女性に多く又検査を受ける機会が女性に圧倒的に多い事実等より考えれば性別による頻度は特に問題には出来ないかもしれない．

舌根部甲状腺の症状

症状は一般的に呼吸困難，嚥下困難，嗄声，頸部腫大，咽頭部不快感，などを主な訴えとして来院する事が多い．しかし時に我々の例で報告する様に全然自覚的には訴えのない場合もある．臨床的には一般に肉体的，精神的，及び甲状腺機能等は正常のものが多いが，比較的低年令及び20才台

位迄に発見されたものは ^{131}I 摂取率が低いのが特徴で甲状腺機能低下症を示し精神異常．時に倭人症，又は肉体的に小躯を示す例が多いのは注目に値する．我々の調らべ得た文献よりの統計でも40例中9例に甲状腺機能低下症を認め更に倭人症3例，精神異常2例を認めている[6,7,14]．舌根部に甲状腺があることが上記の疾患の原因になるのではなく，内分泌系統の失調による発現形式の一つとして舌根部甲状腺が見られるという考え方と，舌根部に甲状腺が残ったために内分泌的な失調を起し上記の疾患を誘発するという考え方があろう．

本症例の家系図

第一図の如き家系図を示しこの症例の両親からは五人の子供が生れこのうち第一子は出生直後入籍前に死亡し，従つて子供は四名，うち第二子及び第三子は女性の一卵性双生児である．第四子は男性，第五子は女性の構成になつている．この四名のうち男である第四子を除いて女三名にシンチグラムで舌根部甲状腺を認めた．このうち第二子は肉体的，精神的に正常，第三子は分裂病にて入院中，第四子は正常，第五子は倭人症及び甲状腺機能低下症にて入院中，という状態である．又両親については正常である．尚，附記すれば一卵性双生児のうち一方が正常で他方が分裂症というのは精神科的にめづらしい例であると言われている．父方の家系には特に変わつたものはないが母方の家系に祖父が双生児であり祖父の母の兄弟に又，双生児が認められる．従て調べ得た母方の家系に二組の双生児があり患者の姉妹に一組の双生児，計三組の双生児を認める家系である．

Fig. 1　The Lineage of the Cases. Black mark shows Twin.
□ : Male,　○ : Female,　◎ : Lingual Thyroid.

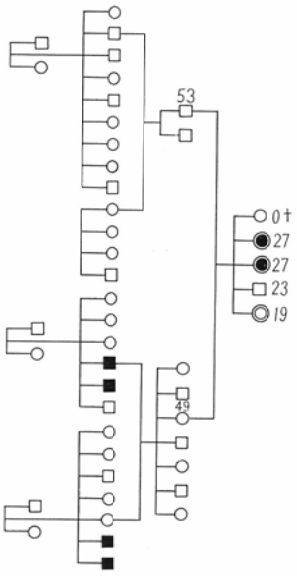

Fig. 2　Case 1, Second child of this family. On frontal scintigram, ^{131}I deposits at the position of left side of her lips.
Lateral scintigram shows that ^{131}I deposits at the root of her tongue.

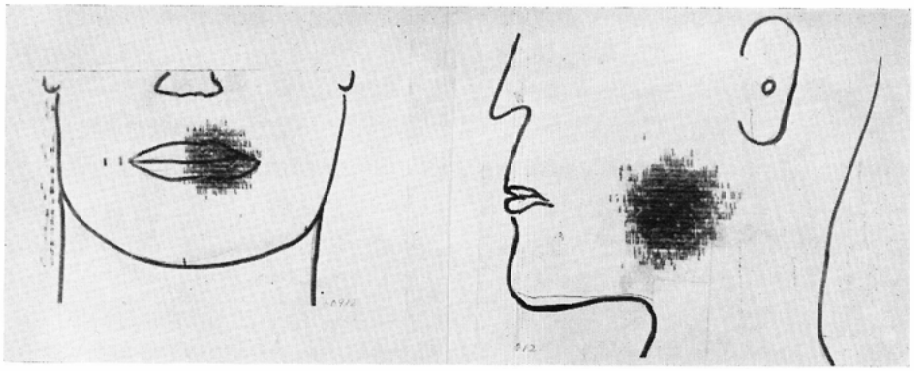

症例

症例は発見の順序によらず便宜上この姉妹の戸籍上の順序に従つた．

症例1：第二子．27才の女性．未婚．第三子と一卵性双生児．

Fig. 3 Case 2, Third child of this family. On frontal scintigram, ^{131}I deposits at the position of left side of the lips just as Case 1.
Lateral scintigram shows that ^{131}I deposits at the root of her tongue.

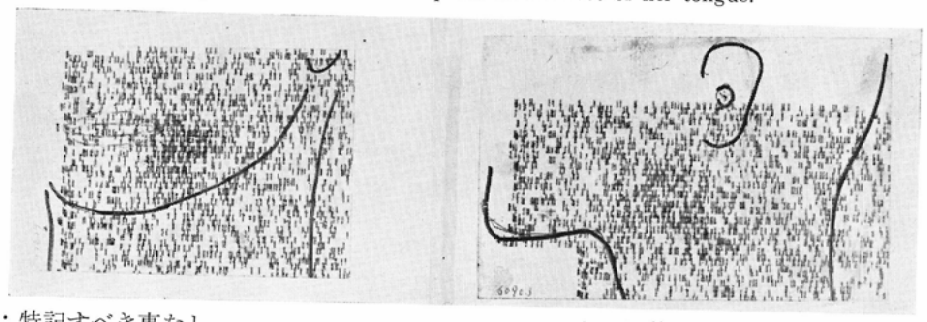

既往歴：特記すべき事なし．

主訴：なし，第三子及び第五子の検査にて疑いを抱き来院せしめ舌根部甲状腺を発見したものである．

全身所見：肉体的（身長 150cm，体重48kg）精神的（I.Q.79）及び社会性はまつたくの正常．栄養状態良好．皮膚も正常である．その他甲状腺機能異常を示す所見はない．

局所所見：耳鼻科的には異常を認めない．

シンチグラム所見：正面のシンチグラムで ^{131}I は主として口唇左端部に沈着し片葉が欠損しているのか，一塊となつて存在するのか判別不能．これを横からのスキャンニングでは舌根部に一致して沈着し両者併せて舌根部甲状腺と診断した．

検査成績：舌根部の ^{131}I 摂取率10%．トリオソルブテスト30%．

症例2：第三子．27才．女性．未婚．第二子と一卵性双生児．

既往歴：主訴の項に示す．

主訴：自覚的にはなし．倭人症と分裂病を有し精神科より甲状腺機能検査のため来院．

現病歴：幼年時代より姉に比べ身長が低かつた．脳下垂体性の倭人症と言われた事がある．I.Q.51で20才頃より精神的行動上の異常を家族に気付かれ，以来今日迄7年間に3度入院し治療を受けた．

全身所見：身長 145cm．体重42kg．胸囲85cm．頭囲56cm．坐高81cmと小躯．顔の色やや黄色．皮膚は乾燥している．胸部は発育しているが腋毛は薄い．精神状態はやや接触が浅く自分の歩調を守つていく．幻覚などはない．

局所所見：頚部に甲状腺は触れず耳鼻科的にも異常所見はない．

シンチグラム所見：姉の場合と同様正面のシンチグラムで口唇部に一塊となつて ^{131}I が沈着している．横面のスキャンニングでも舌根部に一致して沈着を認める．

検査成績：舌根部の ^{131}I 摂取率8%．トリオソルブテスト22%．BMR−5%．PBI 1.7γ/dl．脈搏72．血圧 110/80．心音正常．A/G 1.2．アルカリフオスフアターゼ9．黄疸指数6．P 3.5BSP 0分．17KS 0.83mg/dl．総コレステロール 196．血液検査赤血球 385万．白血球6400．血色素76%．尿検査．特別所見なし．X線検査．トルコ鞍の拡大が認められる．なを症例1と症例2は生下時体重は二人共約 1,800gでやや低いが出産は正常．小学校入学頃迄は二人共ほぼ同じ位の体格であり小学校1〜2年頃から少しつづ姉の方が大きくなつた．現在妹は小躯であり性格的には自己主張弱く妥協的ではつきり感情をあらわすことがない．卵性診断は1960年6月20日脳研で実施され，血液型は OMNqcc DeeLe(a)+S で全く同型．指紋は対称指一致．身体的相似所見は殆んど（90%）一致し一卵性双生児であることが確認された．

症例3：第五子．19才．女性．未婚．

既往歴：主訴の項に示す．

主訴：自覚的にはなし．倭人症で内科より甲状腺機能検査を依頼される．

現症歴：生下時体重2800gで正常出産．それ以

Fig. 4 Case 3, Fifth child of this family. On frontal scintigram, ^{131}I deposits at the position of left side of her lips.
Lateral scintigram shows that ^{131}I deposits at the root of her tongue.

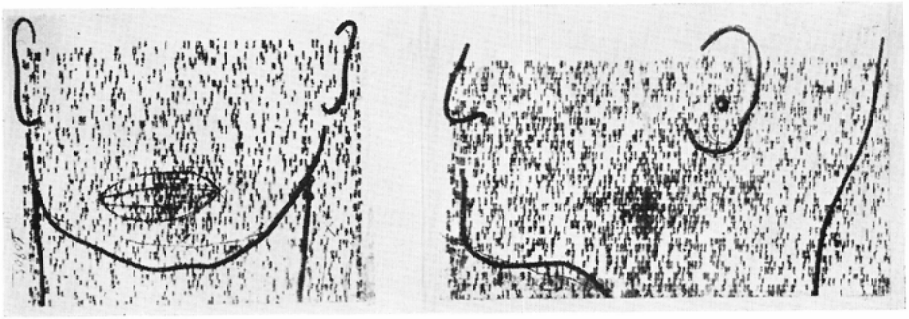

後の発育悪く小学校時代から組で一番低くかつた．小学校一年の時身長98cm．体重17kg．胸囲54cm．坐高58cm．中学校三年の時，身長 117cm．体重25kg．胸囲66cm．坐高69cm．とわづかに増加している．

全身所見：身長 120cm．体重30kg．坐高73cm．頭囲55cm．で小躯．躯幹に比し下肢が短く頭蓋は大きい．顔は貧血様で浮腫を示す．口唇は厚く．鼻は低くいが舌は正常．胸部の発育は悪く腋毛，恥毛もない．皮膚は乾燥している．精神的にはI.Q.78と正常で智能の発育は普通．

局所所見：頚部には甲状腺を触れず，耳鼻科的にも異常所見は見当らない．

シンチグラム所見：上二人の姉と同様分葉することなく正面のシンチグラムで口唇部左側に一塊となつて ^{131}I が沈着しているのを認める．これの横面よりのスキャンニングでは，舌根部に一致して沈着しているのがわかり舌根部甲状腺と診断した．

検査成績：舌根部の ^{131}I 摂取率２％．トリオソルブテスト24％．BMR＋３％．PBI 1.0γ/dl．脈搏68．血圧90/66．心音及び心電図正常．総蛋白 8.4．A/G 1.1．尿素N12.5．Na 135．K８以上．Cl 104．アミラーゼ8.BSP 2.5．アルカリフオスフアターゼ 3.0．TTT4.ZTT6.GOT 69．GPT44．総コレステロール 280．

血液検査．赤血球 255万．白血球5100．血色素 8.8g/dl．尿所見．特別所見なし．X線検査．トルコ鞍は正常，手根骨は数が少く５才相当．骨端線離解がある．歯は乳歯が残り永久歯歯牙の埋没が認められ９～10才に相当．

症例の他の家族

症例２及び３がそれぞれ別の教室より甲状腺機能検査のために当教室にまわされて来たが姉妹中に二例の舌根部甲状腺があるので更に家族的な検索を続けて症例１を発見した．この他の家族につ

Fig. 5 Normal thyroidal scintigram of the fourth child of this family. Frontal and lateral views.

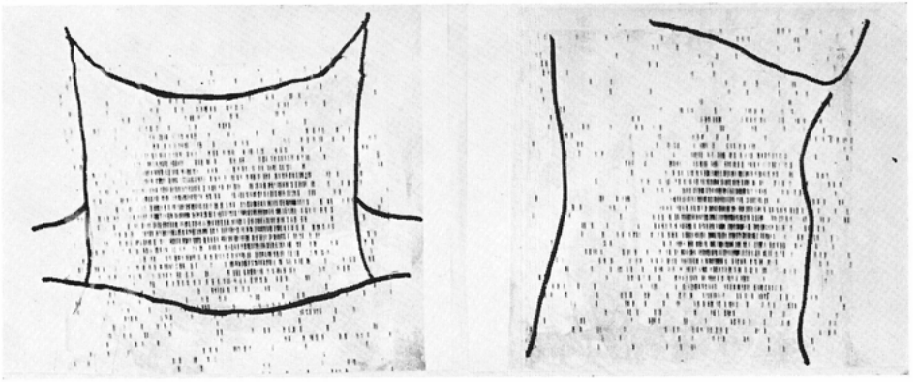

Fig. 6 Normal thyroidal scintigrams of their parents.

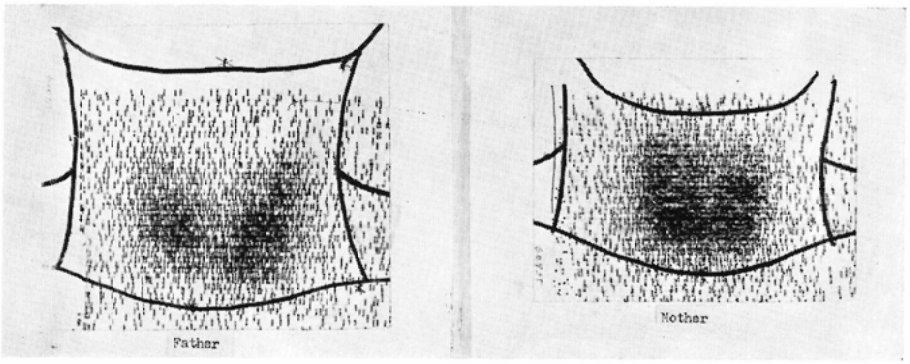

いては次に述べる通りである．

第四子．23才．男性．肉体的には身長 178cm．体重61kg．外見上正常．精神的には某会社に勤務するサラリーマンで社会性は良好で正常社会人．

シンチグラム所見：正常頚部に存在し，位置，形，大きさも正常．まつたく異常所見なし．

検査成績：^{131}I 摂取率11%．BMR－4%．トリオソルブテスト28%．X線検査による頚部にも異常所見なし．

（第四子は名古屋に住居するため，愛知県ガンセンター放射線部に検査を依頼して協力を得たものである．）

父親：53才． 肉体的には身長 165cm． 体重65kg．正常で精神的には某会社の社員で社会性良好のまつたくの正常人である．

シンチグラム所見：正常頚部に存在し，位置，形，大きさも正常．異常所見は見当らない．

検査成績：^{131}I 摂取率10%．トリオソルブテスト29%．X線検査で頚部に異常は認められない．

母親：49才．肉体的には身長 150cm．体重50kg．やや小躯である．精神的には正常の主婦として生活し社会性良好で家事に従事している．

シンチグラム所見：正常頚部に存在し，位置，形，大きさは正常．異常所見は見当らない．

検査成績：^{131}I 摂取率17%．トリオソルブテスト28%．

考　案

舌根部甲状腺は本邦にては既に30例以上の報告があり，それ程めづらしいものではないが，頻度から見ると稀れな疾患に属するものの一つである．最近はシンチグラムの発達により従来自覚症をもつたもののみ発見されていたものが無症状の舌根部甲状腺をも発見する様になつて来た．従つて今後は益々発見の機会が多くなるのではないかと思われる．我々の症例は第2の症例が精神科に入院しトルコ鞍の拡大を発見し甲状腺機能低下を疑つて検査を依頼され発見したものであり，第3の症例は時を同じくして倭人症のため同じく甲状腺機能低下症を疑つて内科より検査を依頼され，発見したものである．偶々家族歴より姉妹であることがわかり更に家族の協力を得て検索の手を延ばし第1の症例を発見したものである．従来は異物感等の訴えで耳鼻科で発見されることが多かつたがこの様に症状のまつたくないものでは，シンチグラム以外発見の方法はないと思われる．従つて診断又は発見の方法として従来は直接の視診．X線写真による偶然の発見，腫瘍の生検等が主なものであつたが ^{131}I の導入により，摂取率の測定，次いでシンチグラムと現在では舌根部甲状腺の診断に甲状腺シンチグラムは不可欠のものとなつている．舌根部甲状腺は発生頻度が少いが以上述べた様に，この家族は五人兄弟のうち第一子は出産後，死亡しており残つた子供四人のうち女性のみ三人に舌根部甲状腺を見い出した．唯一の男性はまつたく正常であつた．女性三人のうち，第二子，第三子は一卵性双生児であり第二子は肉体的，精神的に正常であるが舌根部甲状腺を有し，第三子は倭人症と分裂症を有し，しかも舌根部甲

状腺を有している．次いで第五子は倭人症を有し，舌根部甲状腺も有している．なお補足ながらこの家系を見ると母方に三代で二組の双生児がある家系である．文献的に現在迄，家系的に舌根部甲状腺を発見した報告は見当らない．従つてこれらの原因及び遺伝因子については皆目不明と言つてよい．しかし我々は舌根部甲状腺を発見した場合，その家族について検索の手をのばすことは少いのではないかと思われる．この症例にしても偶々二名が時を同じくして検査に来院したため発見したとも言える．もし今後この様に舌根部甲状腺の検索が続けられると家系的な舌根部甲状腺の例が見い出され遺伝，発生学的に興味あることになるかも知れないと思われる．治療は個々の症例に依り又年令にも関係し種々であるが甲状腺腫として巨大になつたもの[9]．は手術的に切除するが，大きくなつたものは手術的切除の他に，放射性ヨードの使用[21]．その他，放射線照射に依る方法[10]，更にホルモン療法[22]，などがある．しかし無症状のものは，将来稀れではあるが悪性化を来す恐れはあつても[21)24)]治療した事によつて起り得る甲状腺機能低下症を考慮すれば，むしろ特に治療はせずに観察のみを続けた方が良策であろうと思われる．

結　語

我々は当教室に甲状腺検査のために来院した患者の検索から同胞四人のうち三人に舌根部甲状腺があるのを発見した．他の一名及び両親の甲状腺シンチグラムは正常である．同一家族に複数の舌根部甲状腺を見い出すことはきわめてまれと考えられており貴重な症例として報告すると共に考案を加えた．

（本項を終るにあたり校閲をいただいた宮川正教授に感謝すると共に症例2について各種検査成績を教示下さつた精神科鈴木純一先生．又症例3について中尾内科内村英正先生，関原久彦先生及び第四子の検索をひきうけて下さつた愛知県ガンセンター放射線部金子昌雄先生に感謝します．尚本報告は昭和41年11月26日第182回日本医学放射線学会関東部会において報告されたが何名かの会員は舌根部甲状腺の症例を持つていた．しかしいづれも家族的な検索は行なわれておらず，多くの出席者の意見として今後，舌根部甲状腺の家族的な検索をすることを提案された．これらのまとめは安河内が行うようにとの事なので何か新らしい症例があつたら御教示下さる様お願いする）．

文　献

1）雨森良幸：日本耳鼻咽喉科学会会報，56巻12号：1953年，1083.
2）樋口公明他：日本臨床外科医会雑誌，20巻6号：1959年，32.
3）平野一弥：日本耳鼻咽喉科学会会報，59巻，3号：1956年，461.
4）岩本彦之亟：日本耳鼻咽喉科学会会報，58巻3号：1953年，672.
5）片山健志他：臨床放射線，7巻5号，1962年，310—312.
6）越山勝夫他：日本内分泌学会雑誌，37巻　11号：1962年，1147—1148.
7）隈上秀伯：日本耳鼻咽喉科学会会報，66巻10号：1963年，1308.
8）栗田三弥：ホルモンと臨床，12巻　3号：1964年，188.
9）三吉康郎他：日本耳鼻咽喉科学会会報，61巻：1958年，321.
10）水野秀一：日本医学放射線学会雑誌，22巻9号：1962年，1024—1025.
11）森川進他：日本医学放射線学会雑誌，24巻　3号：1964年，319.
12）牟田実他：日本耳鼻咽喉科学会会報，55巻　7号：1952年，526.
13）野坂保次他：耳鼻咽喉科，33巻　9号：1961年，753—757.
14）楽満一夫：日本耳鼻咽喉科学会会報，66巻　6号：1963年，867.
15）須古博之：日本耳鼻咽喉科学会会報，58巻　1号：1956年，91.
16）鈴木安恒他：耳鼻咽喉科，28巻　11号：1956年，713—720.
17）浦上貞治：日本耳鼻咽喉科学会会報，59巻の下：1916年，1427.
18）山川強四郎他：日本耳鼻咽喉科学会会報，59巻：1956年，605.
19）Keating, R.F., Hains, S.F., Power, W.H., and Williams, M.M.D.: Journal of Clinical Endocrinology. 10 : (1950), 1425—1464.
20）Means, J.B., Degroot, L.J., and Stanbury, J.B.: The Thyroid and it's Disease (1963) 3d. Mcgraw-Hill Book Company INC. 5—6, 526—528.
21）Mill, W.A. and Lond, M.S.: Lancet 1 : (1959), 76—79.
22）Odell, W.D., Stevenson, J.K., and Williams, R.H.: Journal of Clinial Endocrinology and Metabolism 19 : (1959), 363—368.
23）Ulrich, H.F.: Annals of Surgery : 95 : (1932), 503.
24）Ward, G.E., Cantrell, J.R. and Allan, W.B.: Annals of Surgery : 139 : (1954), 536—546.
25）Werner, S.C.: The Thyroid : (1953), 233—237. Harper and Brothers Publish.