The University of Osaka
Institutional Knowledge Archive

Title	MR3次元volume scan横断像による膝関節円板状外側半月板の診断
Author(s)	荒木, 裕; 大谷, 雅俊; 古川, 智明 他
Citation	日本医学放射線学会雑誌. 1991, 51(2), p. 182-184
Version Type	VoR
URL	https://hdl.handle.net/11094/16962
rights	
Note	

The University of Osaka Institutional Knowledge Archive : OUKA

https://ir.library.osaka-u.ac.jp/

The University of Osaka

日本医放会誌：51（2），182—184，1991（平3）

研究速報

MR3次元 volume scan 横断像による膝関節円板状外側半月板の診断

* 大阪労災病院放射線科
** 大阪大学医学部放射線医学教室（主任：小塚隆弘教授）
荒木　裕*　大谷　雅俊*　古川　智明*　山本　忠司*
友田　要*　塚口　功*　御供　政紀**

（平成2年11月13日受付）
（平成2年12月7日最終原稿受付）

A Three-Dimensional Gradient Refocused 3D Volume Imaging of Discoid Lateral Meniscus

Yutaka Araki*, Masatoshi Ootani*, Tomoaki Furukawa*, Tadatsuka Yamamoto*, Kaname Tomoda*, Isao Tsukaguchi* and Masanori Mitomo**
*Department of Radiology, Osaka Rosai Hospital
**Department of Radiology, Osaka University Medical School of Medicine

Research Code No. : 505.9

Key Words : Discoid lateral meniscus, MR imaging, Volume scan

An axial 3D volume scan with MRI was applied to the evaluation of discoid lateral meniscus of the knee. By 0.7 mm-thick thin-sliced and gapless images with volume scan, characteristically elongated appearance of discoid lateral meniscus was clearly depicted. These MR findings completely accorded with those on arthroscopy. Our conclusion is that an axial 3D volume scan was essential to the diagnosis of discoid lateral meniscus.

はじめに

円板状外側半月板は半月板の中央部が抜けず円板状を呈したものをいうが，そのMR像の診断基準は確立されていない[1]．われわれは3次元画像データから得られる薄層スライスの横断画像により半月板を直接描出することの成功し円板状外側の半月板の診断に応用したところ，この像のみで円板状外側半月板の診断を下し得ると確信をえたので報告する．

対象及び方法

6例8膝の円板状外側半月板を対象にした（Table 1）．年齢は18歳から42歳，平均27.5歳であった．男女比は5：1であった．全膝関節内視鏡で円板状外側半月板を確認している．MR装置

Table 1　Cases with discoid lateral meniscus on 3 D volume scan

Case	Sex	Age	Side	Type of discoid lateral meniscus	Complicated lateral meniscal tear
1	F	42	R	Complete	−
			L	Complete	−
2	M	37	R	Complete	+
			L	Complete	+
3	M	24	R	Incomplete	−
4	M	15	L	Complete	−
5	M	29	R	Complete	−
6	M	18	R	Complete	−

はGE社製Signa 1.5Tを用いた．volume scanはGRASS法により膝関節を中心に上下約19mm幅からの信号を得，パルス系列は50/15/2(TR/TE/excitations)で3次元フーリエ変換によりスライス厚0.7mmの横断像28スライスを再構成した．コントロールとしての正常半月板のvolume scan横断像と比較した．

結　果

Fig. 1A-Cは円板状外側半月板のvolume scan横断像を示す．低信号強度で示される外側半月板中央部の凹みがなく，半円形を呈していることが明瞭にわかる．Fig. 1Dはコントロールとしての正常半月板のvolume scan横断像であるが，内側外側半月板のC字型またはドーナツ型形態がはっきりわかる．円板状外側半月板と比較するとその違いは明瞭である．

考　察

膝関節円板状外側半月板のMR診断は半月板がほぼ水平に存在するため，横断像で半月板を描出できれば理想的と考えられてきた．しかし半月板が薄くかつ捻れて存在するために通常のパルス系列による横断像では満足できる像を得ることができなかった．しかしvolume scanを用いると連続した0.7mmという薄いスライス厚の画像を得ることができ，これにより半月板の横方向の形態を描出可能となった．特に円板状外側半月板は半月板中央部が内側に突出した形態を診断することが重要で，volume scan横断像によりこの形態を明確に描出することができた．これらのMR所見は関節鏡の所見と完全に一致した．volume scan

A

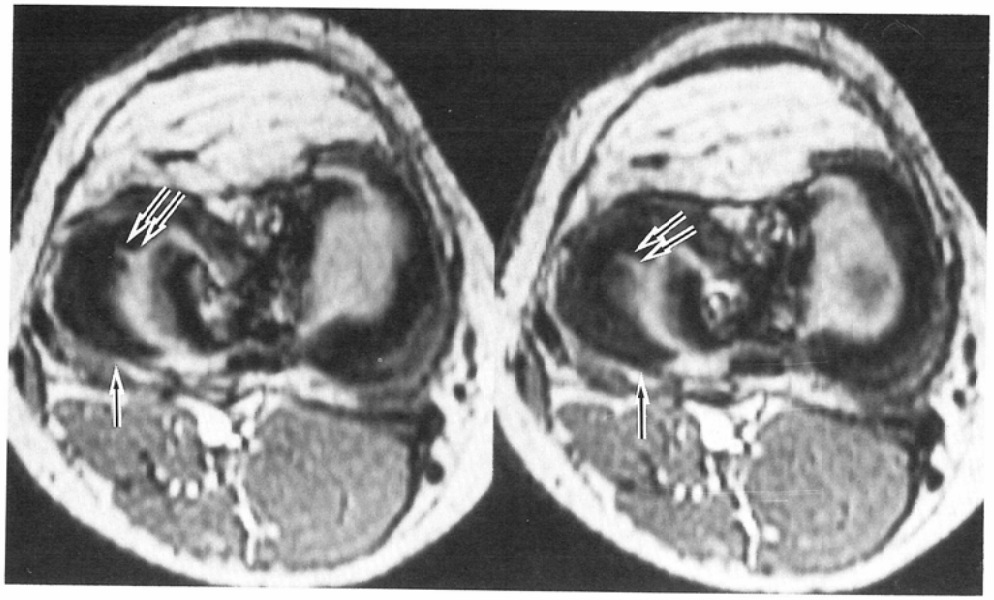

B

C

Fig. 1A Case 1. Axial volume scan of the left knee distinctly demonstrated characteristically elongated shape of discoid lateral meniscus (arrow).

Fig. 1B Case 2. Consecutive axial images with volume scan of the right knee showed discoid lateral meniscus (arrow) with transvarse tear (double arrows) which could not detected by conventional pulse sequences. C: Volume scan of the contralateral knee showed also discoid lateral meniscus (arrow).

Fig. 1D Normal control. Axial volume scan clearly reveal normal configurations of medial (arrow) and lateral (double arrows) menisci. In contrast with discoid lateral meniscus, normal lateral meniscus showed "C"-shaped configuration.

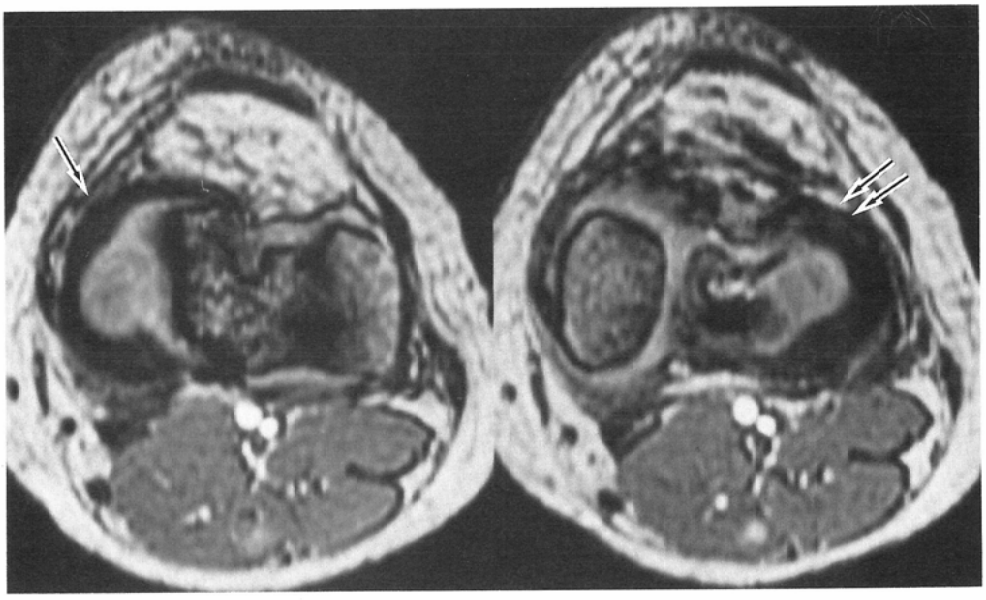

D

横断像は円板状外側半月板の特徴的形態を直接描出することができ，円板状外側半月板の診断には不可欠の撮像法であることがわかった．

本研究は大阪労災病院放射線科主任技師大谷文夫氏に負うところが多く，感謝の意を表します．

文　献

1) Silverman JM, Mink JH, Deutch AL: Discoid menisci of the knee: MR imaging appearance 1. Radiology 173: 351—354, 1989