The University of Osaka
Institutional Knowledge Archive

Title	Subclavian steal症候群に対する経皮的血管拡張術
Author(s)	古寺, 研一
Citation	日本医学放射線学会雑誌. 1987, 47(1), p. 1-8
Version Type	VoR
URL	https://hdl.handle.net/11094/16973
rights	
Note	

The University of Osaka Institutional Knowledge Archive : OUKA

https://ir.library.osaka-u.ac.jp/

The University of Osaka

日本医放会誌：47（1），1—8，1987（昭62）

Subclavian steal 症候群に対する経皮的血管拡張術

東京都済生会中央病院放射線科
古　寺　研　一

（昭和61年6月19日受付）
（昭和61年8月19日最終原稿受付）

Percutaneous Transluminal Angioplasty for Subclavian Steal Syndrome

Kenichi Kodera
Department of Radiology, Saiseikai Central Hospital

Research Code NO. : *508.4*

Key Words : *Subclavian steal syndrome, PTA, Subclavian artery stenosis*

Three cases of subclavian steal syndrome due to stenosis at the proximal left subclavian artery treated by percutaneous transluminal angioplasty (PTA), and a similar case in which PTA did not performed because of the occlusion of the stenosis during the follow-up period, were reported.

PTA was performed with a balloon catheter 6 to 8 mm in diameter. In every case, the stenosis was dilated very well. Clinical symptomes of dizziness and arm coldness had disappeared after PTA. In one of the three cases, re-stenosis occured five months after PTA, and repeat-PTA was performed. Another two cases have been doing well for three years four months and one year four months respectively after PTA.

To prevent embolization of the vertebral artery as a complication, PTA should be done only when the vertebral flow is reversed. In order to decide the indication of PTA, IVDSA and ultrasonic Doppler examination of the vertebral artery with the duplex system were very usefull.

A stenosis at the proximal subclavian artery sometimes advances very rapidly and gets occluded. So it is important to perform PTA as soon as posible.

はじめに

Subclavian steal 症候群は，鎖骨下動脈の椎骨動脈分岐部より中枢部（以下，鎖骨下動脈中枢部）の狭窄または閉塞により椎骨動脈の逆流をきたし，椎骨，脳底動脈や上肢動脈の虚血症状をきたす症候群であり，その治療法としては，外科的な血行再建術が一般に行なわれてきている．しかし，最近では，経皮的血管拡張術[1)2)]（Percutaneous transluminal angioplasty，以下 PTA）を，その治療に応用することが可能となり，等者はすでにその1例を報告[3)]したが，その後，症例を重ね，若干の知見を得たので報告する．

対象および方法

対象は，PTA を施行した鎖骨下動脈中枢部狭窄による Sublavian steal 症候群3例と，経過観察中に狭窄部が閉塞したため PTA を施行できなかった1例の，合計4例であり，患側は4例とも左側であった．いづれも，動脈硬化症によるものと思われた．

PTA を施行した3例はいづれも，めまい，左上肢冷感ないし脱力感などの症状を有しており，上肢血圧の左右差は34～44mmHg であった．PTA 術前検査としては，経静脈的 Digital subtraction angiography（IVDSA）が3例中2例，Duplex system による椎骨動脈の超音波 Doppler 検査が

3例中1例に行なわれた．IVDSA は，頚部ないし大動脈弓部を左前斜位で撮影し，超音波 Doppler 検査は，10.0/4.5MHz Duplex system にて左椎骨動脈の波形をソナグラム法で記録した．PTA 直前に施行された選択的左鎖骨下動脈造影にて，椎骨動脈は3例とも順行性に造影されず，逆流していることが確認されている．

PTA は，大腿動脈より Seldinger 法で行ない，まづ選択的左鎖骨下動脈を施行し，次に狭窄部にガイドワイヤーを通過させ，PTA 用バルーンカテーテルと交換し，バルーン部を狭窄部に一致させ，約2倍に稀釈した造影剤でバルーンを拡張させ PTA を施行した．PTA 施行後に再び選択的左鎖骨下動脈造影を施行し，狭窄部が拡張されたかどうかを確認した．バルーンの直径は6ないし8mmのものを使用した．

Table 1 Analysis of the cases

Case No.	Age/Sex	Clinical Symptomes	Systolic Pressure Difference Between Two Arms		Balloon Diameter	Follow Up
			Before PTA	After PTA		
1	63F	Dizziness Left arm coldness	34mmHg	0mmHg	8mm	3y4m patent
2	52M	Dizziness Left arm dullness	42mmHg	2mmHg	6mm	1y4m patent
3	63F	Dizziness Left shoulder stiffness Left arm coldness	44mmHg	2mmHg	6mm 8mm (repeat-PTA)	5m re-stenosis 11m patent after repeat-PTA
4	60M	Blood pressure difference between two arms	16mmHg (before occlusion) 38mmHg (after occlusion)		—	The stenosis got occluded during follow-up period

1a

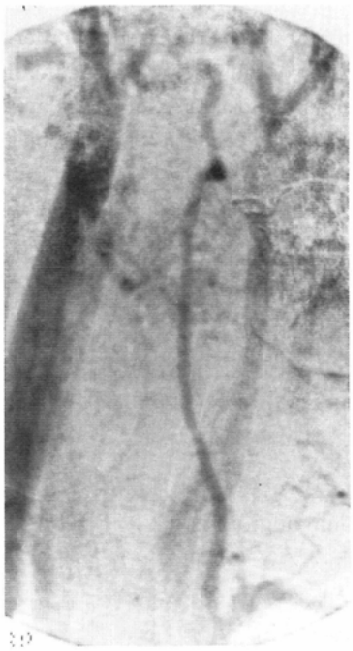

1b

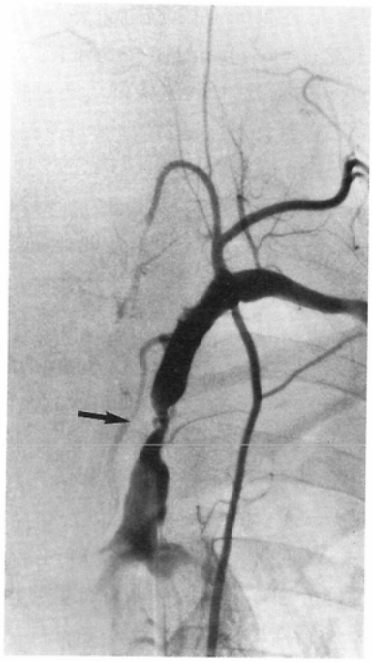

1c

1d

Fig. 1　52y.o. male (Case No. 2)

a) IVDSA (arterial phase). A stenosis at the proximal left subclavian artery is demonstrated (arrow).

b) IVDSA (late arterial phase). Note reversal flow of the left vertebral artery.

c) Selective left subclavian arteriogram. A stenosis at the proximal left subclavian artery (arrow) is noted. The left vertebral artery is not opacified due to reversal flow.

d) Post-PTA arteriogram. Note dilatation of the stenosis and antegrade vertebral flow.

抗凝固療法としては，PTA施行直前にヘパリン5,000単位をカテーテルより動注した．術後には，3例中2例（症例2および3）にチクロピジン300mg/日の経口投与を行なった．

成　績

PTAは3例全例において成功し，術後の血管造影像で狭窄部が拡張されたことが確認された．特記すべき合併症は認めなかった．

めまい，左上肢冷感などの臨床症状もPTA後には全例において消失し，上肢血圧の左右差も，34～44mmHgあったものがPTA後には0～2mmHgとほとんど消失した．

術後経過（Table 1）は，1例のみ（症例3）5カ月後に再狭窄をきたしrepeat PTAを行ない，その後11カ月間経過良好である．他の2例（症例1，2）は，それぞれ3年4カ月，1年4カ月間経過良好である．

経過観察中に狭窄部が閉塞したため，PTAを施行できなかった1例（症例4）は，左総頚一鎖骨下動脈吻合術が施行された．

症　例

〔症例1〕63歳女性．

めまい，左上肢冷感を主訴に来院．上肢の血圧左右差は34mmHgであった．

選択的左鎖骨下動脈造影では，左鎖骨下動脈中枢部に狭窄がみられ，左椎骨動脈は逆流のため造影されていない．直径8mmのバルーンを使用してPTAを施行した．PTA後の造影では，狭窄部

は拡張され，左椎骨動脈は順行性に造影されている．

PTA 直後に，上肢血圧の左右差は全く消失し，めまい，左上肢冷感も消失した．PTA 施行後 3 年 4 カ月経過した現在，経過良好である（本症例は，文献[3]にてすでに報告した）．

〔症例 2〕52歳男性（Fig. 1）

めまい，左上肢脱力感を主訴に来院．上肢血圧の左右差は42mmHg であった．

IVDSA（Fig. 1a, b）にて左鎖骨下動脈中枢部の狭窄と左椎骨動脈の逆流が認められ，PTA の適応であると診断された．

PTA 前の選択的左鎖骨下動脈造影（Fig. 1c）では，左鎖骨下動脈中枢部に狭窄がみられ，左椎骨動脈は逆流のため造影されていない．直径6mm のバルーンを使用して PTA を施行した．PTA 後の造影（Fig. 1d）では，狭窄部は拡張され，左椎骨動脈は順行性に造影されている．

PTA 直後に，上肢血圧の左右差は2mmHg とほぼ消失し，臨床症状も消失した．PTA 施行後 1 年 4 カ月経過した現在経過良好である．

〔症例 3〕63歳女性（Fig. 2）

めまい，左肩こり，左上肢倦怠感を主訴に来院．上肢血圧左右差は44mmHg であった．

IVDSA（Fig. 2a）にて，左鎖骨下動脈中枢部に狭窄が認められたが，左椎骨動脈の逆流の有無は，はっきりしなかった．

Duplex systemによる左椎骨動脈の超音波Doppler 検査（ソナグラム）にて，左椎骨動脈の波形が下向きに出ており，逆流していることが確認された（Fig. 2b）．

IVDSA および超音波 Doppler 検査の所見から，PTA の適応であると診断された．

PTA 前の選択的左鎖骨下動脈造影（Fig. 2c）では，左鎖骨下動脈中枢部に狭窄がみられ，左椎骨動脈は逆流のため造影されていない．直径6mm のバルーンを使用して PTA を施行した．PTA 後の造影（Fig. 2b）では，狭窄部は拡張され，左椎骨動脈は順行性に造影されている．

PTA 直後に，上肢血圧の左右差は2mmHg とほぼ消失し，臨床症状も消失した．

PTA 施行 5 カ月後に再狭窄をきたしたため，repeat PTA を施行（直径8mm のバルーンを使用）し，その後11カ月間経過良好である．

2a



2b

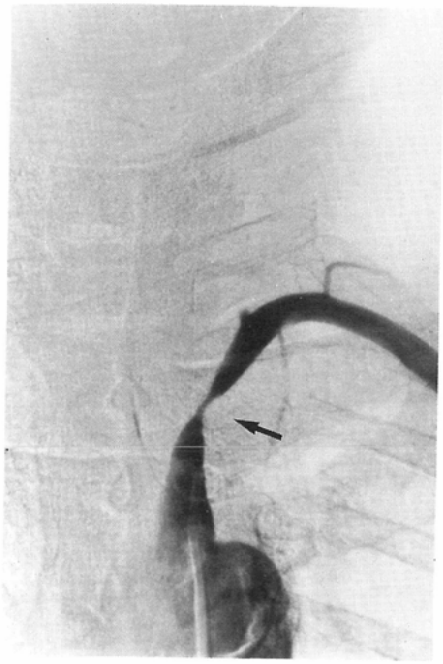

2c

2d

Fig. 2　63y.o. famale (Case No. 3).
a) IVDSA reveals stenosis at the proximal left subclavian artery (arrow).
b) Sonagram of the left vertebral artery. The reversal flow of the left vertebral artery is demonstrated.
c) Selective left subclavian arteriogram. A stenosis at the proximal left subclavian artery is noted (arrow). The left vertebral artery is not filled because of the reversal flow.
d) Post-PTA arteriogram. The stenosis is well dilated. The antegrade flow of the left vertebral artery is demonstrated.

〔**症例4**〕60歳男性（Fig. 3）

両側腸骨動脈血栓内膜摘除術後の経過観察中，上肢血圧左右差（16mmHg）を指摘された．

初回IVDSA（Fig. 3a）にて，左鎖骨下動脈狭窄を指摘されたが，左椎骨動脈の血流が順行性であるため，PTAの適応にならず，経過観察となった．

その5ヵ月後のIVDSA（Fig. 3b）では，狭窄は進行し，左椎骨動脈の造影は悪くなり逆流の可能性が示唆され，PTAの適応があると思われたが，入院にてまどっているうちに狭窄部が閉塞(Fig. 3c)してしまったため，左総頚―鎖骨下動脈吻合術が施行された．

考　察

PTAは，1964年にDotterら[1]によって開発されたが，1974年にGrüntzigら[2]によって新らしいバルーンカテーテルが開発されて以来急速な発展をとげた．しかし，PTAが施行されている血管は下肢動脈，腎動脈，冠動脈などが中心であり，鎖骨動脈を含めた上肢動脈に対してはPTAはあまり行なわれていないのが現状である．とくに，鎖骨下動脈中枢部の狭窄に対してPTAを施行すると，合併症として椎骨動脈の塞栓をきたすおそれがあるため，施行すべきでないとされている[4]．

しかし，椎骨動脈の血流が逆流してSubclavian steal症候群になっている場合には，このような重

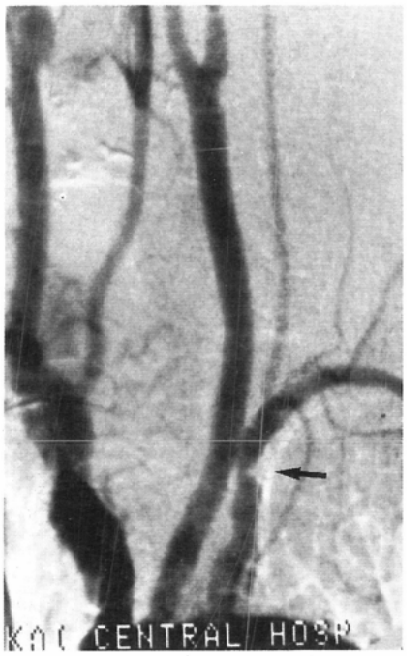

3a

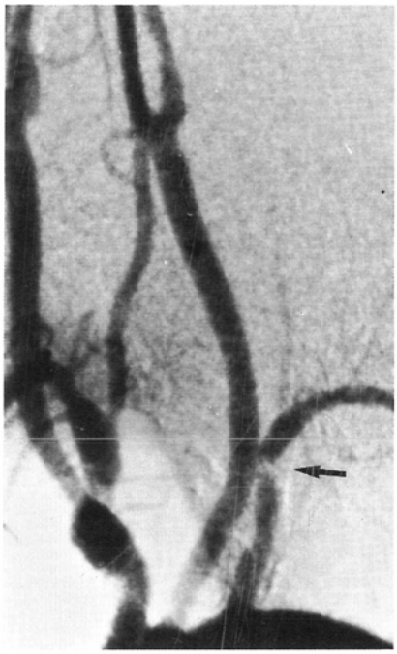

3b

3c

Fig. 3 60y.o. male (Case No. 4).
a) IVDSA. A stenosis is noted at the proximal left subclavian artery (arrow). The antegrade opacification of the left vertebral artery is noted.
b) IVDSA five months after a). The stenosis has advanced. The left vertebral artery is not well filled may be due to reversal flow.
c) IADSA one and a half months after b). Note occlusion of the left subclavian artery.

篤な合併症を起こす危惧なしに PTA を施行することができると考えられ，すでにいくつかの報告がなされている[3)5)~10)]．

PTA の適応は，一般的には，比較的短かい限局性の動脈狭窄であり，原則として完全閉塞の場合は適応にならない[11)]．鎖骨下動脈の場合も全く同

様であり，完全閉塞の場合の成功率がきわめて低い[9]ことからも狭窄の場合のみPTAの適応になると考えられる．したがって，PTAの適応の決定には，狭窄と閉塞の鑑別および椎骨動脈の逆流の有無の判定を行なうことが必要になる．

PTAの術前検査として，3例中2例にIVDSAを，1例にDuplex systemによる椎骨動脈の超音波Doppler検査を施行した．IVDSAでは，2例とも鎖骨下動脈中枢部の狭窄を診断でき，1例には椎骨動脈の逆流も診断することができた．このようにIVDSAは，PTAの適応に非常に有用であると考えられた[12]．また，超音波Doppler検査は，椎骨動脈の逆流の有無の判定にはきわめて正確な検査法であるとされており[8)13]，IVDSAとDuplex systemによる超音波Doppler検査を組み合わせることによりPTAの適応を確実に決定することができると考えられた．とくに椎骨動脈の逆流の診断は血管造影ではむずかしい場合も少なくなく[14]，Duplex systemによる超音波Doppler検査がきわめて有用であると考えられる．

また，症例4のごとく，病変が比較的急激に進行することがあるので，PTAの適応となる症例を発見した場合には，できる限り速やかにPTAを施行することが必要であると考えられる．

バルーンの直径は6mmおよび8mmのものを使用した．8mmのバルーンでPTAを施行した症例（症例1）では長期間の開存がみられているが，6mmのバルーンで施行した2例中1例（症例3）では比較的早期に再狭窄がおき，8mmのバルーンでrepeat PTAを施行後長期開存がみられた．文献的にも直径8mm以上のバルーンを使用している症例では再狭窄をきたすことが少ないが[9)10]，6mmのバルーンで施行した症例では再狭窄をきたすことが比較的多い[6]ことから，できる限り直径8mmのバルーンを使用することが望ましいと思われる．

PTA術後の抗凝固療法については，全く行なわずに長期開存がみられている症例（症例1）がある一方，チクロピジン投与を行なっていても比較的早期に再狭窄をきたした症例（症例3）があるので，どの程度有効であるかははっきりしないが，可能な限り長期間投与を行なった方がよいのではないかと考えている．

PTA施行後の予後に関しては，症例数が少ないためにはっきりしたことは言えないが，比較的長期間の開存が期待できると考えてさしつかえないと思われる．

まとめ

1）鎖骨下動脈中枢部狭窄は，椎骨動脈の逆流をきたしてSubclavian steal症候群になっている場合に，PTAのよい適応となり，PTA施行後，比較的長期間の開存が期待できる．

2）IVDSAおよび椎骨動脈の超音波Doppler検査は，PTAの適応決定に非常に有用である．

本論文の要旨は，第7回血管造影研究会にて発表した．御協力いただいた外科，石飛幸三医長をはじめ諸先生方に感謝致します．

文　献

1）Dotter, C.T. and Judkins, M.P.: Transluminal treatment of arteriosclerotic obstruction. Circulation, 61: 64—72, 1964.
2）Grüntzig, A. and Hopff, H.: Perkutane rekanalisation chronischer arterieller verschlusse mit einem neuen dilatation-katheter. Dtsch. Med. Wochenschr, 99: 2502—2510, 1974.
3）古寺研一，平松京一：Subclavian steal症候群に対するPTA．臨放，29：409—410，1984
4）Kadir, S., Kaufman, S.I., Barth, K.H. and White, R.I.: Selected techniques in interventional radiology, pp. 187—188, Saunders, Philadelphia, 1982
5）Bachman, D.M. and Kim, R.M.: Transluminal dilatation for subclavian steal syndrome. A.J.R., 138: 457—463, 1980
6）Moore, T.S., Russell, W.F., Parent, A.D., Parker, J.L. and Smith, R.R.: Percutaneous transluminal angioplasty in subclavian steal syndrome. Neurosurgery, 11: 512—517, 1982
7）Galichia, J.P., Bajaja, A.K., Vine, D.L. and Roberts, R.W.: Subclavian artert stenosis treated by transulminal angioplasty. Cardiovasc. Intervent. Radiol., 6: 78—81, 1983
8）Ringelstein, E.B. and Zeumer, J.: Delayed reversal of vertebral blood flow following percutaneous transluminal angioplasty for subclavian steal syndrome. Neuroradiology, 26: 189—198, 1984
9）Motarjeme, A., Keifer, J.W., Zuska, A.J. and Nabawi, P.: Percutaneous transulminal an-

gioplasty for treatment of subclavian steal. Radiology, 155 : 611—613, 1985
10) Vitek, J.J., Keller, F.S., DuVall, E.R., Gupta, K. L. and Chandra-Sekar, B.: Brachiocephalic artery dilatation by percutaneous transulminal angioplasty. Radiology, 158 : 779—785, 1986
11) 古寺研一，石飛幸三：PTA の基礎知識．日独医報，30：185—197，1985
12) 古寺研一：PTA 術前における IVDSA の有用性．画像診断，6：842—848，1986
13) 金田　智，古寺研一：Duplex scan による椎骨動脈の検査法と Subclavian steal の診断．超音波医学，13(Suppl. 1)：397—398，1986
14) Curry, J.L. and Howland, W.J.: Subclavian steal syndrome, pitfalls in its diagnosis. A.J.R., 91 : 1254, 1964