The University of Osaka
Institutional Knowledge Archive

Title	立位並びに臥位に於ける胃・十二指腸の横断面的観察（廻転撮影法の研究 第51報）
Author(s)	佐々木, 常雄
Citation	日本医学放射線学会雑誌. 1959, 19(7), p. 1402-1415
Version Type	VoR
URL	https://hdl.handle.net/11094/16989
rights	
Note	

The University of Osaka Institutional Knowledge Archive : OUKA

https://ir.library.osaka-u.ac.jp/

The University of Osaka

立位並びに臥位に於ける胃・十二指腸の横断面的観察
(廻転撮影法の研究　第51報)

名古屋大学医学部放射線医学教室（主任　高橋信次教授）
佐々木常雄

（昭和34年7月19日受付）

緒　言

生体は元来軟部組織で主として構成されているので，立位と臥位とでその局所解剖的関係を異にする[39]．此は生体を単純撮影するとよく判る[36)37)38]．体軸に平行な方向での変化は判つても横断面の方向でどの程度変るかに就いては在来研究されていないので判つていない[34]．然し此は余等が生体の本来の構成を知る為には知つておかねばならない事だと考える．それで健常人に就いて上腹部の局所解剖学的構成を立位の場合と臥位の場合につき特に横断面のx線写眞を以つて検討して見た．

I.　立位式廻転横断撮影装置と臥位式廻転横断撮影装置に就いて．

先づ今回の実験の基礎になる二つの型式の撮影装置の概略と性能に就いて述べる．

第1図A　臥位式廻転横断撮影装置実況



第1図B

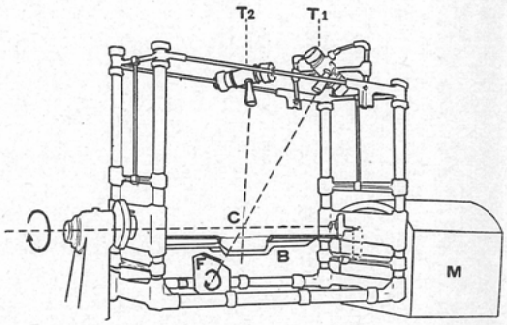

T_1　廻転横断撮影用X線管球
T_2　横断部位記録用X線管球
F　フイルムを載せる廻転盤
B　撮影台
M　廻転駆動器

装置の廻転軸と管球焦点及びフイルムを載せる廻転盤の3者が同一平面にあり，X線管球 T_1 とフイルムFは同一廻転軸に対し，互に逆方向に同期的に廻転する．

1)　装置：立位式廻転横断撮影装置[1)7)8)9)10)14)15)16]は今迄屢々述べてあるのでその構成或は機構の詳細は略すがその距離的関係は次の通りである．x線管球（焦点1.5×1.5mm）と人体を載せる廻転台の廻転軸との間の距離（a）は145cm，フイルム及び人体を載せる両廻転台の廻転軸間の距離（b）は45cmであり，360度廻転の露出時間は8秒である．x線束の中心線のフイルム面に対する入射角即ち管球傾斜角はx線管球の高さを変える事により随時15度乃至30度にして撮影する．但し此の実験では30度の管球傾斜角で行つた．

臥位式廻転横撮断影装置（第1図）はその原理

を立位式廻転横断撮影装置と等しくする．即ち後者は被検者を廻転しx線管球を固定するが，前者ではその逆に被検者を固定しx線管球を廻転させる丈である[22)34)]．然し装置の構造は両者は大いに異なる．今その概略を述べるに撮影装置はx線管球，被写体，フイルムを載せる廻転盤が此の順序に並べられている．装置の廻転軸と管球焦点及びフイルムを載せる廻転盤の廻転軸の三者は同一平面上にある様に配置する．x線管球（焦点 3.0×3.0mm）とフイルムとは空間の一点に対し，互に逆の方向に周期的に廻転する．廻転の範囲は 200度で此には10秒を要する．此の際，被検者は管球廻転軸と無関係に常に水平位を保つ撮影台に仰臥位に固定されている．此の際の距離的関係は装置の廻転軸から管球（a）及びフイルムの廻転中心迄の直線距離（b）は夫々 148cm，46cmである．又フイルムの廻転中心と管球焦点との垂直距離は 112cm である．従つてx線束の中心線はフイルム面に約30度傾く事になる．フイルムは鉛直面をとる．撮影台は横断部位を中心にした30cmの範囲だけは13mmの厚さの合成樹脂板で作られている．管球とフイルムを周期的に 0度から 200度の範囲に廻転しながらx線を曝射するとフイルム上にはフイルム面と平行な人体の横断面が撮影される．その横断面の高さは管球焦点とフイルムを載せる廻転台の廻転軸を結ぶ直線を a:b に分つ部位に一致する．此の横断面は実物に比べ変形はなく，a+b/a だけ拡大される．尤も此の拡大率は立位式，臥位式の両装置共に同一で約1.31倍である．

2） 両廻転横断撮影装置の性能の比較

立位式及び臥位式廻転横断撮影装置の性能を基礎的並に実際の生体撮影結果から比較検討する．

A．基礎実験：上述の両撮影装置を使用して得られるx線写眞をその解像力，対比度及び鮮鋭度に就いて夫々比較実験を行つた．尚実験に使用したフイルム及び増感紙は基礎及び生体実験を通じて何れもフイルムはさくらYタイプ及び増感紙は極光HSである．

a） 解像力試験：実験に使用した試験体は直径 7.2cm，高さ 6.0cm，厚さ 1.0mmの合成樹脂製の円筒の筒の表面に径 1.0mmから 0.1mm迄の眞鍮線をその太さの間隔に夫々4本宛平行に並べたものである．此の被写体を撮影台の中央にその長軸を立位式では垂直に，臥位式では水平に固定し，管球傾斜角30度，15度の夫々の場合に於て横断撮影を行う．電圧は何れも50KVPである．

今管球傾斜角30度で撮影された臥位式廻転横断写眞では，1.0mmから 0.6mm迄の太さの針金は凡て明瞭に分離された4個の点状陰影として認められるが（解像力〔＋〕），0.5mmの太さのものは点と点との間を結んでいる線状陰影として現われ点状陰影が詳かでない（解像力（±））．それ以下の

第 1 表

		1.0	0.9	0.8	0.7	0.6	0.5	0.4	0.3	0.2	0.1	R
30°	立位	＋	＋	＋	＋	＋	＋	＋	＋	－	－	1.67
	臥位	＋	＋	＋	＋	＋	±	－	－	－	－	0.83
15°	立位	＋	＋	＋	＋	＋	＋	＋	＋	－	－	1.67
	臥位	＋	＋	＋	＋	＋	±	－	－	－	－	0.83

第 2 表

		基地の黒化度	アルミニウム円柱黒化度	対比度	アクリール樹脂製角柱黒化度	対比度
30°	立位	2.00	0.44	1.56	1.49	0.51
	臥位	1.98	0.48	1.50	1.70	0.28
15°	立位	1.96	0.55	1.41	1.64	0.32
	臥位	2.00	0.59	1.41	1.40	0.19

第 3 表

	肺野 / 大いさ	1	2	3	4	5	6	7	8	9	10	平均の数
立位	＞ 3.5mm	3	2	3	5	3	2	3	4	4	5	3.4
	＜ 3.5mm	1	0	4	4	3	4	2	5	7	3	3.3
	肺野 / 大いさ	1	2	3	4	5	6	7	8	9	10	平均の数
臥位	＞ 3.5mm	5	4	5	9	6	7	2	3	4	4	4.9
	＜ 3.5mm	7	8	3	7	9	3	9	1	1	2	6.0

細い線は一連の円弧状の線状陰影として撮影され殆ど解像されない（解像力（－））．従つて管球傾斜角30度の臥位式廻転横断撮影の解像力は0.83である．以下同様にして他の三つの場合の実験成績を求めると第1表に示す数値が得られる．

b）　対比度試験：直径 1.0cm長さ 5.0cmのアルミニウム円柱と一辺の長さ 1.5cmのアクリール樹脂製立方体を適当な間隔に平行に並べ，物体を載せる台の略々中央にその長軸を夫々立位式では垂直に，臥位式では水平に固定し，管球傾斜角30度，15度の夫々の場合に就いて横断撮影した．此の際得られるフイルムの中から基地の黒さが一様なものを選ぶ為に管電流を種々に変えて露出を行い，かくて撮影された多数のフイルムを同時現像する．出来上つたフイルムを見ると中央に円いアルミニウム円柱の断面と四角いアクリール樹脂の断面が撮影されている．此等のフイルムに就いてフイルムの基地の黒化度約2.00～1.96のものを島津微光測度計で測定し，第2表の如き結果を得る．

以上の結果に依り立位或は臥位の廻転横断撮影では得られた写眞の対比度には差を認めない事が判る．

c）　鮮鋭度試験：直径 1.0cm長さ 10cmの眞鍮円柱を被写体を載せる廻転台の中央にその長軸を立位式では垂直に，臥位式では水平に固定する．管球傾斜角30度，15度夫々の場合に就いて横断撮影を行い鮮鋭度の比較実験をする．実際には両方から得られるフイルムの中から基地の黒さが一様なものを選ぶ為に，その都度管電流を種々に変えて露出を行うので多数の廻転横断写眞を撮る事が必要であつた．此等は指定現像液で同時現像された．出来上つたフイルムの中央には円い眞鍮円柱の断面が撮影されている．次に此等のフイルムに就いてx線像とフイルムの基地との間の黒化度を連続的に島津微光測度計で測定する．求めた数値から夫々の黒化度曲線を作りS型の曲線を得る．此の曲線の傾き即ち直線部に切線を引き，その切線と横軸との傾きを計測する．管球傾斜角30度の場合に於ては立位63度20分，臥位62度40分で両者の鮮鋭度は略ゝ等しく，又15度の場合に於ても30度の場合よりは稍ゝ劣るが，立位式或は臥位式両者の間には相違はない．

B．生体実験：次に立位式並びに臥位式廻転横断撮影装置で10名の健常成人の胸部を横断撮影し，その血管断面像の数を比較観察してみた．此の際の撮影条件は立位式では管電圧80ＫＶＰ，管電流20mA，8秒であり，一方臥位式では夫々80ＫＶＰ，20～25mA，10秒である．その撮影部位の内訳は上肺野1名，中肺野7名，下肺野2名である．今血管の大いさを実大に換算して 3.5mm以上と，3.5mm以下とに分け，その各ゝの数を整理すると第3表の通りである．

即ち肺血管断面の現出される数から比較すれば何れの部位でも臥位に於ける横断写眞には約 1.5倍多くの肺血管像が認められ，特に 3.5mm以下のものが多く現出される．

小括：上述の如く鮮鋭度，対比度は立位式，臥位式共に略ゝ同一である．解像力は立位式では 0.3mmまで解像するが，臥位式では 0.6mmまで解像する．此に対し生体実験では逆に臥位式横断写眞の方に肺血管断面像の数は多く見られる．

以上の基礎実験から生体を対象として夫々の装置で撮影された横断写眞から人体各器官の横断面の形状，大いさ等を比較観察するのに適当である

事が判る．

II. 生体観察—胃・十二指腸の立位・臥位に於ける横断面の状況

立位式及び臥位式廻転横断撮影装置を用いて健常成人の胃の横断面を立位並びに臥位に於て撮影し，比較観察する．被検者は胃・十二指腸疾患の既往症のない成人男女18名（男子16名，女2名）でその年令は20才から40才に及ぶ．先づ横断撮影を行うに先立ち通常の消化管の透視を行う．造影剤は局方硫酸バリウムにトラガント末を適量添加した水溶液を約 300cc宛使用した．立位及び臥位に於て背腹正面像，側面像を單純撮影する．此の際，噴門部及び十二指腸球部中央部の高さを立位並びに臥位に於て別々に前腹壁に印をつける．此等の高さに於ける横断写眞を夫々2枚撮影し，計4枚の一組を得る．

撮影条件は立位式の場合には85ＫＶＰ，35mAで8秒間露出する間に人体を 360度廻転する．臥位式の場合は85ＫＶＰ，25mA で撮影時間は10秒で，その間に管球は 200度廻転する．増感紙は立位・臥位共に極光増感紙ＨＳを用いた．管球傾斜角は何れも30度に於て撮影する．

尚透視の際につけた印の箇所が正確に横断部位に会つているかどうかを確かめる為，別のx線管球で撮影の都度，單純撮影を行い実験の正確を期した．

撮影結果

撮影した横断写真を向い合つた被検者を輪切りにし，上体を向う側に倒して切口を見る様に置いて観察する事にする[22)25)]．（第2図）横断写眞はセロハン紙上に複写し，計測観察に供した．上腹部の横断面は楕円形をなしている．それは造影剤で充盈された濃厚な陰影，胃腸管内に集積したガスの澄明な陰影及び骨の陰影がx線像として観察される．尚各部のレントゲン解剖学上の名称はForsell[28)]，田宮[23)]に準じた．

1）噴門部の高さに於ける横断面

噴門部の高さは背腹單純撮影から観察すると18例中，立位では第11胸椎の高さにあるもの1例，第12胸椎の高さにあるもの13例，第1腰椎の高さ

第2図　横断写真は凡べて向い合い合つて立つた被検者を輪切りにし，上体を向う側に押し倒して，その切口をみる様におく．従つて写真の上方が体の前方で右側が体の左側である．

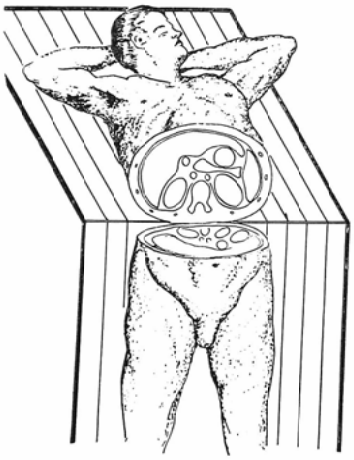

第3図Ａ　胃噴門部の高さに於ける腹部横断面（立位）

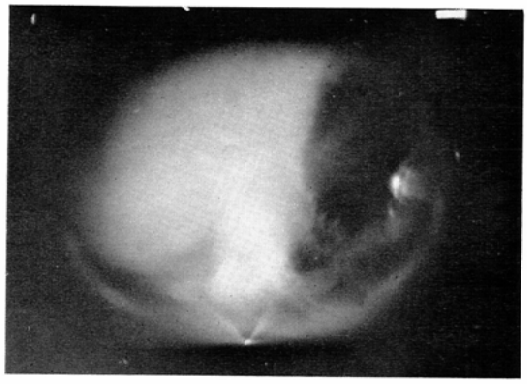

第3図Ｂ　Ｃ：胃噴門部，Ｌ：肝，Ｓ：脾，Ｈ：肺，Ｖ：脊椎

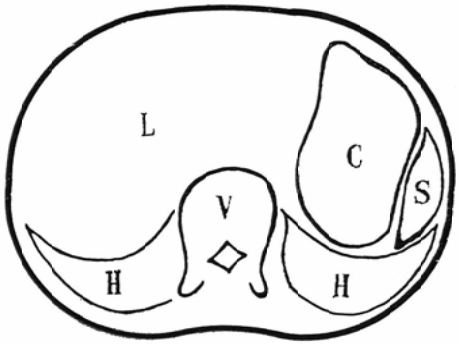

第4図A　胃噴門部の高さに於ける腹部横断面（臥位）

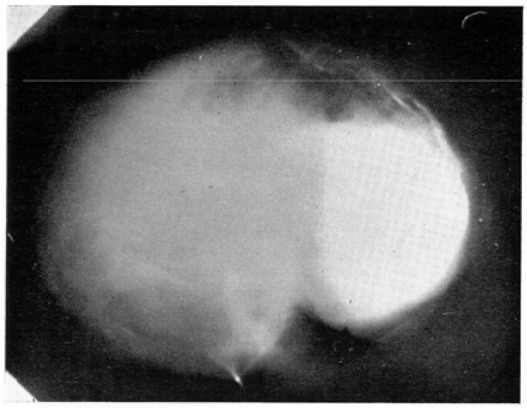

第4図B　C：胃噴門部，L：肝，H：肺，V：脊椎

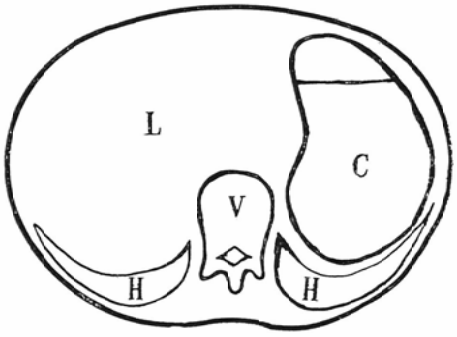

にあるもの3例である．臥位では第11胸椎の高さにあるもの8例，第11・12胸椎の中間にあるもの2例，第12胸椎の高さにあるもの7例である．即ち臥位では略々一椎体高く存在する．

次に胃噴門部の高さに於ける腹部横断写眞を観察すると，肺野は中央陰影の後方に両下肺野の下部が澄明像として現れる．何れも中央陰影の外側と後方に狭く三日月状に延びる．胃噴門部周囲の器官の中，肝胼は噴門部の右側に接して腹腔の右側過半分を占める均質な陰影として現れる．之は肝の左葉と右葉の断面である．噴門部と肺野の澄明像の間の均質な陰影は略ゝ半月形を呈するが此処に脾が存在する．（第3図，第4図）

胃噴門部の横断面の形状は立位では円形を示すものが大部分を占め18例中13例に見られ，楕円形を示すものは5例である．臥位では凡べて楕円形であつて前後方向に伸展し，脊椎体の稍ゝ後方から前腹壁の近く迄及んでいる．輪廓は立位では比較的円滑である．中2例にはバリウムが良く胃壁に付着し鋸歯状の皺襞が全周に亘つて観察される．臥位では後壁から内側壁にかけて緩かな波型の凹凸が4～5個認められるのもある．又後壁から前壁に向つてバリウム層，稀薄なバリウム層，更にガス層が積み重なつている鏡像を呈するのが見られる．

噴門部に於ける胃の横断面の大いさには可成りの差違が立位と臥位で見られる．今此れを左右徑と前後徑に分けて夫々立位と臥位に於て比較してみると，左右徑には体位による差違は認められない．（第5図）併し前後徑は臥位の方が立位に比べ大である．（第6図）即ち臥位に於ては噴門部

第5図　胃噴門部横断面の左右径の比較．実線は立位，破線は臥位．縦軸は径を示す．横軸は夫々の例を示す．従つて△と○の間の距離は夫々の左右径の差を表わす．



第6図　胃噴門部横断面の前後径の比較．実線は立位，破線は臥位．縦軸は径を示す．横軸は夫々の例を示す．従つて△と○の間の距離は夫々の前後径の差を表わす．

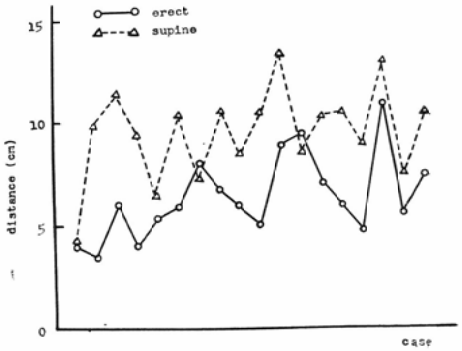

は前後方向に立位に比べ伸展している．左右徑は立位では 4.8± 1.2cm，臥位では 4.9± 1.4cmである．前後徑は立位では 6.5± 2.0cm，臥位では 9.7± 2.5cmである．

噴門部の高さに於ける胃の横断面は上述の如く臥位では充盈像，立位では澄明像を呈し，前後に長く左右に短い楕円形或は円形を呈する．今夫々の体位で胃が腹部の横断面に於て占める位置を次の様にして表わす事にした．即ち腹部の矢状徑が脊椎の前縁と交わる処を原点とし，矢状徑に直角に首線をとる．同時に原点から体表面迄の距離を ρ_1，原点から胃の横断面の中心迄の距離を ρ_2，その偏角をθとし今$r=\rho_2/\rho_1\times 100\%$とすれば胃の横断面の相対的位置は$P(r,\theta)$で与えられる．18例に就いて$P(r,\theta)$の分布を調べる．$r,\theta$の平均値と不偏分散$u^2$を求めると立位では夫々$\bar{r}=49.1$ $u^2(r)=43.95$，$\bar{\theta}=22.7$，$u^2(\theta)=87.72$となる．r,θに就いて夫々独立に危険率$\alpha=0.05$，$\alpha=0.01$の棄却限界を$\chi=\bar{\chi}\pm ut_n\sqrt{\frac{N+1}{N}}$ $t_n=N\text{-}1(\alpha)$から求めると$43.5\geqq\theta\geqq 1.9$，$63.5\geqq r\geqq 34.8$（$\alpha=0.05$）：$51.2\geqq\theta\geqq -5.8$，$68.9\geqq r\geqq 29.2$（$\alpha=0.01$）の結果が得られる．臥位では$\bar{r}=55.5$，$u^2(r)=30.2$，$\bar{\theta}=23.1$，$u^2(\theta)=92.5$であり，$r,\theta$に就いて夫々独立に$\alpha=0.05$，$\alpha=0.01$の棄却限界を求めた結果は$43.9\geqq\theta\geqq 2.2$，$67.5\geqq r\geqq 43.6$（$\alpha=0.05$）：$51.7\geqq\theta\geqq -5.6$，$71.9\geqq r\geqq 39.2$（$\alpha=0.01$）となる．即ち第7図に示す内側の扇形の範囲が$\alpha=0.05$，外側の扇形が$\alpha=0.01$の範囲である．即ち健常な成人に於ては噴門部の胃の横断面の中心は立位では原点から皮膚面迄の距離の34.8%と63.4%の間の距離で 1.9度から43.5度の角度内の扇形の範囲内にあり，又臥位では原点から皮膚面迄の距離の43.6%から67.5%の間の距離で 2.2度から43.9度の角度内の扇形の範囲内にある事が夫々5%の危険率で云える．（第7図，第8図）

第7図　腹部横断面に於ける胃噴門部の位置（立位）
外側の扇形は$\alpha=0.01$（危険率），内側の扇形は$\alpha=0.05$の場合

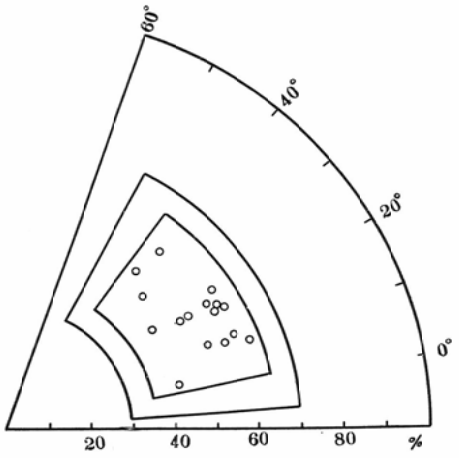

第8図　腹部横断面に於ける胃噴門部の位置（臥位）

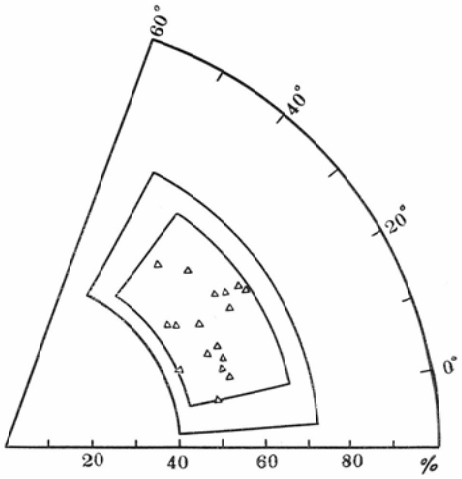

今此等の値の信頼限界を求めるに有意の差が認められる．即ち臥位に於ては噴門部の中心は立位に比べ稍と腹壁に近い位置にある．

2）十二指腸球部中央部の高さに於ける横断面

立位・臥位に於ける背腹方向の單純写眞から十二指腸球部の位置をみると，立位では18例中第一腰椎の高さに位するもの1例，第二腰椎の高さに位するもの10例，第三腰椎の高さに位するもの5例である．臥位では第十二胸椎の高さにあるもの2例，第一腰椎の高さにあるもの10例，第二腰椎の高さにあるもの2例である．即ち臥位では略と一椎体高く位置する．

此の高さの横断面には立位では胃体下部，十二

第9図A　十二指腸球部中央部の高さに於ける腹部横断面（立位）

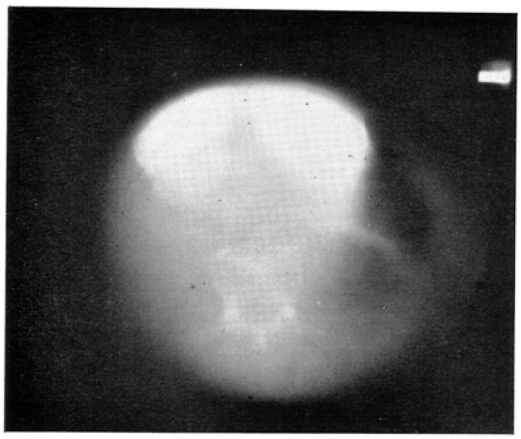

第9図B　P：胃幽門部，D：十二指腸球部，K：大腸，V：脊椎

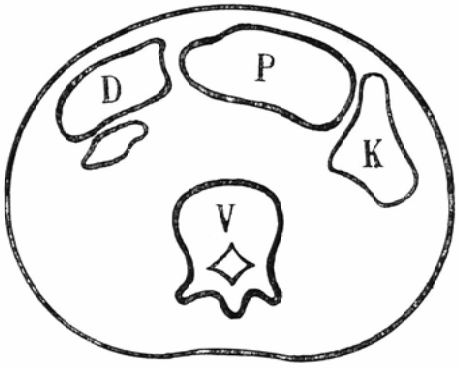

指腸球及びその下行部と上行部等が夫々造影剤で充盈された濃厚な陰影として現れる．臥位では胃体下部，幽門部，十二指腸球が造影剤とガスで色々の程度に充盈されている．胃体部の後壁と脊椎体とに狭まれる断面には膵胼が存在し，又腹部大動脈等の諸血管も存在する．併しそれ等の形態は弁明できない．その他ガスを含んだ大腸の肝・脾両曲の断面が胃幽門部，十二指腸球部の側方に前腹壁に接して介在している．（第9図，第10図）

胃部横断面は立位では円形又は左右に長い楕円形を呈する．18例中円形4例，楕円形14例でその辺縁は平滑である．横断面の大きさは3cm以下4例，3～4cm4例，4～5cm4例，5～6cm3例，6cm以上3例である．左右径の平均は5.37±

第10図A　十二指腸球部中央部の高さに於ける腹部横断面（臥位）

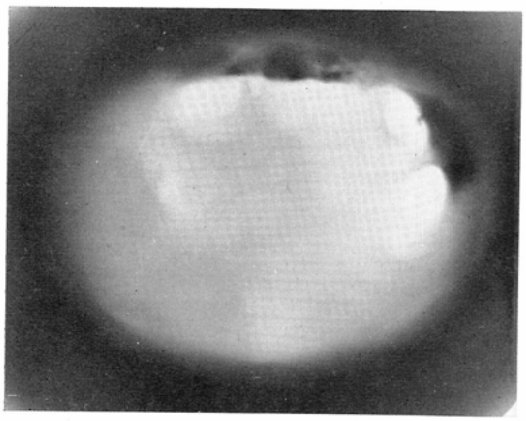

第10図B　P：胃門幽部，D：十二指腸球部，J：小腸，K：大腸，V：脊椎

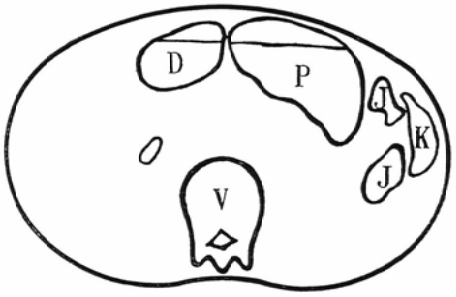

1.56cm，前後径は3.28±0.95cmである．臥位では形状は不規則で二つでの楕円が鈎型に並べられた様な形を呈し，その輪廓は前壁は円滑であるが，後壁は不整で大きな緩やかな波型の凹凸を呈する．又背側に面して濃厚な陰影を呈する造影剤が存在し，その上層にガスが貯溜して鏡像を呈する事がある．形状は2個の楕円が並んだもの4例，楕円形8例，円形2例である．大いさは左右径7.71±3.59cm，前後径4.09±1.01cmである．

胃部は前腹壁に近く腹腔の左側に位置する．立位に於ては胃前壁と腹壁との距離は臥位に於けるよりも稍ゝ接近している．（第11図）即ち立位では 3.0± 1.7cm，臥位では 4.5± 2.1cmである．胃部横断面の中心の位置P（r,θ）を調べると立位では$\bar{r}=61.5$，$\bar{\theta}=44.1$であり，r,θ の棄却限界は夫々$75.3\geqq r\geqq 47.6$，$66.2\geqq\theta\geqq 21.9$（$\alpha=0.05$）：$80.5\geqq r\geqq 42.4$，$74.7\geqq\theta\geqq 13.5$（$\alpha=0.01$）で

第11図　前腹壁と胃前壁との距離．実線は立位，破線は臥位．縦軸は距離，横軸は夫々の例を示す．従って△と○の間の距離は夫々の距離の差を表わす．

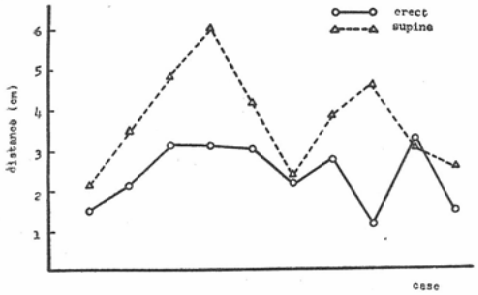

第12図　腹部横断面に於ける胃幽門部の位置（立位）

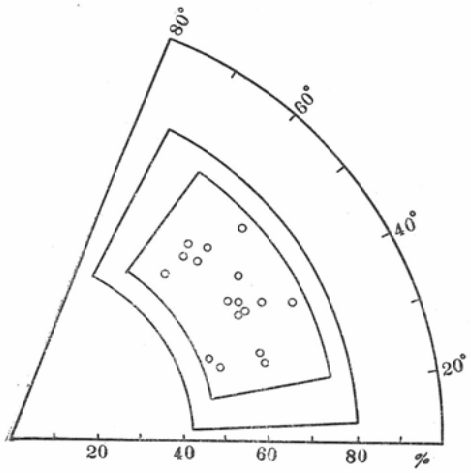

第13図　腹部横断面に於ける胃幽門部の位置（臥位）

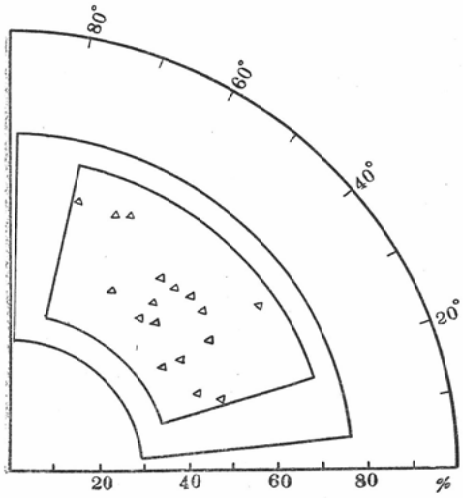

第14図　脊椎体前縁と胃後壁との距離．実線は立位，破線は臥位．縦軸は距離，横軸は夫々の例を示す．従って△と○の間の距離は夫々の距離の差を表わす．

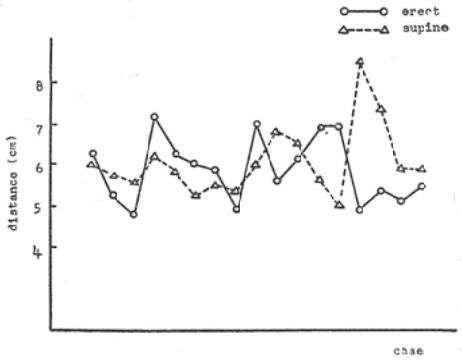

ある．（第12図）臥位では$\bar{r}=53.8$，$\bar{\theta}=47.3$でありr,θの棄却限界は夫々$71.3\geqq r\geqq 35.4$，$77.4\geqq\theta\geqq 17.2$（$\alpha=0.05$）：$77.9\geqq r\geqq 29.7$，$89.0\geqq\theta\geqq 5.6$（$\alpha=0.01$）である．（第13図）即ちその位置には立位・臥位共にかなりの個人差が見られる．併し体位に依る差違は見られない．又脊椎体前縁と胃後壁との間の距離を18例に就いて計測すると立位では5.97±0.73cm，臥位では6.03±0.57cmであり体位による差異はない．（第14図）

次に十二指腸球の腹部横断面に於ける位置をP（r,θ）で表わすと18例に就いてr,θの平均値及び$\alpha=0.05$，$\alpha=0.01$の棄却限界を求めると立位では$\bar{r}=70.0$，$\bar{\theta}=101.6$，$79.9\geqq r\geqq 60.1$，$119.5\geqq\theta\geqq 83.7$（$\alpha=0.05$）：$85.4\geqq r\geqq 54.6$，$129.4\geqq\theta\geqq 73.8$（$\alpha=0.01$）である．臥位では$\bar{r}=70.3$，$\bar{\theta}=111.7$，$91.1\geqq r\geqq 49.5$，$131.7\geqq\theta\geqq 91.7$（$\alpha=0.05$）：$102.7\geqq r\geqq 37.9$，$142.7\geqq\theta\geqq 70.7$（$\alpha=0.01$）である．又十二指腸球の横断面は立位・臥位共に円形及び左右に長い楕円形であり，立位では左右径は 2.8± 1.2cm，前後径は 1.9± 0.6cmである．臥位では左右径は 2.5± 0.7cm，前後径は 2.0± 0.6cmである．

総合的観察

先づ腹部横断面は何れも左右に長い楕円形を呈し，その大いさは立位では前後径18.5± 0.9cm，左右径25.4± 1.7cmであり，臥位では前後径18.5

± 0.9cm，左右徑27.3± 1.6cmである．即ち臥位に於て僅かに左右に長い．又立位・臥位共に脊椎体の前縁中央部は腹部横断面の略ゝ中心を占める．

第15図　腹部横断面に投影された胃長軸の走行（立位）
A：噴門部，B：体部，C：幽門部，D：十二指腸球部

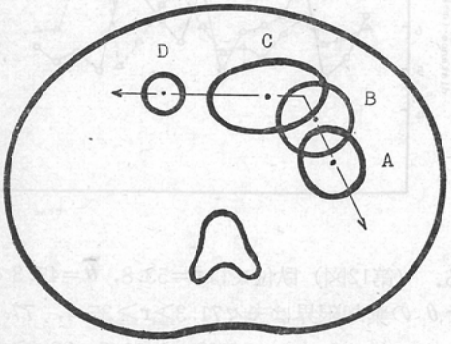

立位と臥位で胃の横断面の形状が殊に異なるのは噴門部に於てゞあつて立位では円形，臥位では前後に長い楕円形を呈する事である．

次に造影剤で充盈された胃が立位と臥位に於てどの様な走行を示すか，どの様な位置をとるかを立体的に観察する．立位では食道が胃と連なる噴門部の位置は大体第12胸椎々体の左側にあつて，椎体前縁の中心を原点とすると，そこから約25度の方向で体表面迄の距離の40％内外の処にある．此処から斜下方に下降し第3腰椎々体上縁の高さで幽門に移行する．幽門の位置は椎体前縁の中央から約60度の方向で体表面迄の距離の60％の処にある．噴門部は椎体の左斜め前方にあり胃体下部に及ぶにつれて体表面に近づく．即ち噴門部，胃体の中心は椎体前縁の中央から夫々25度，45度の方向へと次第に前方に向い，胃体下部ではその前壁は前腹壁から2cm以上の深さにあり，又幽門部ではその前壁は約3cmの深さにある．従つて胃の各部の断面の中心を同一平面上に投影して，それらの点を結べば胃の長軸の軌跡となり即ち胃の走行を示すが，それは立位では平滑な弧を脊椎の左前方に画き，そのなす角度は椎体に向つて鈍角をなす．（第15図）

第16図　腹部横断面に投影された胃長軸の走行（臥位）

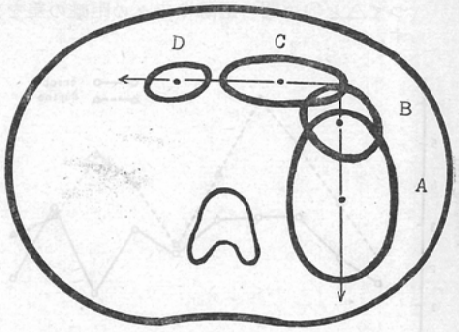

次に臥位では噴門部の位置は立位の場合と同様に椎体前縁の中央を原点とすると，第11胸椎々体の眞直ぐ左方にあり，体表面迄の距離の約40％の処にある．此処から胃体下部の方に下降する際，前腹壁に向つて殆ど眞直ぐに突出す．胃体の位置は椎体前縁中央から35度前後の方向で体表面迄の距離の60％内外の処にある．幽門部は第2腰椎の高さにあつて，正中線位に近く椎体前縁中央から約70度の方向で体表面迄の距離の65％内外の処にある．幽門部の前壁は前腹壁から約 4.5cmの処に位する．従つて各断面の中心を連ねた線即ち胃の長軸の走行は椎体に対して直角に近い角度を示している．（第16図）

考按

余は此の報告で胃及び十二指腸の横断面に於ける状況と体位の変化で此等がどの様な変化を示すかを解明しようと試みたのである．元来生体内臓器をX線学的に考察する場合，体位の変換でその局所解剖学的構成が異り殊にそれが腹部臓器で顕著である事は屢ゝ指摘される処である[29)36)37)]．然し此等の比較解剖はすべて平面的な観察に基いている．一方生体の局所解剖を横断面の方向からの追究は立位に於けるものゝみ[3)4)5)6)11)12)17)25)]に止り，臥位に於ける分析，更には同一人に就いて臥位と立位に於ける比較観察を行つた報告は未だ行われていない．此は臥位に於ける横断面の状況をx線的に明らかにする方法が確立されていなかつた為である[22)34)]．昭和25年始めて横臥式廻転横断撮影装置を試作して以来，此の装置の改良が努

力せられて来た．現在では立位式の装置に比較して，得られるx線像の対比度，鮮鋭度に差が認められない．解像力は立位式では 0.3mmまで解像するが，臥位式では 0.6mmまで解像する．此は余等が現在使用している装置の優劣にあるのではなく，x線管球焦点の大いさが異なる事に由来する幾何学的暈けの大いさが違うからである．即ち立位式では0.47mm，臥位式では0.93mmの半影が伴つている．然るに生体実験では周辺肺野に認められる血管断面像の数は立位の場合よりも臥位の場合に多く認められる．此は臥位式では被検者が撮影台の上に静止固定されるので人体自身の動揺が立位式の場合に比べて少いためと考えられる．余等が横断撮影の当初から主唱する様にやはり撮影には横臥式の装置が理想的なのである[22)34)]．

又余が実験の対照とした被検者は何れも著明な胃腸疾患の既往症がなく，立位及び臥位の單純写眞の所見に於て大いさ，形状，位置に就いては在来諸家[13)21)]により検討された基準の正常範囲内にあつたものである．

次に選ばれた検査方法に就いて吟味してみる．横断撮影の実施に際しては両方の撮影時に於てなるべく同一の状態にある様に工夫した．即ち撮影の5分位前に同一量（約 300cc）の造影剤を与え，又造影剤の添加剤を吟味し胃壁に長く稽留させる様に努めた．造影剤にトラガント末を1～2%の割に加えると胃・十二指腸を充盈したまゝ10分位稽留する事が確められている[27)]．

然して両装置共に撮影には可成り長い時間を要する事は免れ得ない．それ故撮影中に胃腸の形状，大いさに変化を及ぼす因子として心胼の搏動と胃自体の蠕動運動による影響が懸念される．殊に噴門部が心胼と相接しているので常にその影響をうけているが，一分間に60回以上の搏動であつて，10秒前後かゝる両撮影に於ては到底回避し得ない事である．併しその搏動の胃自体に対する影響の大きさはせいぜい数mm程度と思う[31)]．撮影時間が長いだけに凡ゆる方向にそれだけ拡がつた形が重なりあい，お互いに打消しあつて平均したボケた輪廓を呈する訳であるから，実際の形状と変つていると考えなくてもよいであろう．次に蠕動による影響は幽門部で最も大きく，次いで十二指腸球部で大きく，此等の個所では同一人でも常に同じ形状，大いさを得る事は期待し難い．従つて此等の撮影に当つては造影剤で充盈され，最も拡張された状態に於て撮影する様に注意した．噴門部では此の影響は少い．処が体部，幽門部では立位に於てそれらの横断像に内側の濃い輪廓の外側にこれと殆ど相似形の淡い陰影の輪廓を描く一種の重複像を呈する．一方臥位の横断像にはこの様な状態を示すのは一例もなかつた．これは仰臥位では立位，腹臥位に比し蠕動運動が弱いためと考えられる[29)35)]．

次に此の報告の主題である横断面の位置，形状並びに大いさに就いて立位と臥位に於ける撮影結果を具体的に比較してみよう．1） 先づ胃噴門部，幽門部及び十二指腸球部の横断面に於ける位置は，臥位と立位に於て差は認められない．此は局所解剖学的な構造に起因している[26)39)]．即ち噴門部は食道下端を介して横隔膜の食道裂孔に横隔胃靱帯によつて横隔膜に固定され，胃底と脾門との間には胃脾靱帯がある．幽門部には十二指腸に移行する所に於て幽門は腹膜によつて上部腰椎の右側に固定されるためである．2） 噴門部横断面の大いさは立位では松田[17)]の報告している値と略ゝ相等しく左右徑 4.8± 1.2cmであり，此を背腹像から計測した川島[21)]の結果に比べても大体一致している．臥位では立位と同様 4.8± 1.4cmであつて左右徑は立位・臥位共に差はない．併し前後徑は 6.5± 2.0cm，臥位では 9.7± 2.5cmである．従つて立位では断面は円形を呈するもの多く，臥位では前後方向に長い楕円形を呈する．これを側面像を参考にして観察するに臥位に於ては腹腔内胼器の重力的関係により横隔膜は後部の付着部を支点として前部が挙上し，胃はその長軸の方向に上方に偏位して胃高を減じレトルト状となり[29)35)]，胃内容物は噴門部に集合し十分充盈拡張されるため前後方向に伸展すると考えられる．3）

噴門から十二指腸迄の走行を総括して立位と臥位の場合を比較してみるに，立位では各断面の中

心の軌跡が椎体に対して鈍角をなす滑かな弧を画き，臥位では直角に近い鋭角をなす．此は立位では噴門から胃体下部にかけて体の中心から前腹壁に向つて斜め前下方に下垂し，そして幽門部へと右稍と上方に進む．此に対し臥位では既述の如く造影剤が噴門部に向つて上行し，その部は充盈拡張され胃体部も長軸に沿う胃の廻転のために前上方に偏位して胃全体としては左側腹腔内に膨大部を有するレトルト状となるためと考えられる．

次に在来屍体から求めた横断図譜[24)30)32)]と，余が実際の生体に就いて撮影して得た結果と比較してみる．1）体内に於ける位置に就いては，噴門部は生体立位では空気により，臥位では造影剤により充盈されている．屍体では扁平な割面を呈し，その位置は噴門部の後半分が椎体の前縁を越えた深さにあり，生体臥位の場合と大体一致している．立位に於ては椎体の後方には見られない[2)17)]．又屍体に於ては第12胸椎の高さの断面に十二指腸球部，幽門部，胃体下部が見られるが，生体で造影剤により充盈された場合に於ては，此等の器官が現れるのは臥位では第1腰椎上縁の高さであつて屍体の場合に近似しているが，立位では第2腰椎の高さに於てゞある．これは立位では造影剤で充盈されて下垂している為である．2）その形状を比較してみると，屍体では胃・腸管の断面は空虚で不規則な形を示すが[24)]，充盈された生体の場合には断面は平滑な円形か楕円形を呈する．これは壁の緊張状態の有無と管腔の虚実によるものである．

但し臥位に於ける胃の横断面には脊椎に面した胃の後壁，内側壁にのみ凹凸を示す緩かな波型が見られる．これは椎体と胃との間に介在する膵，腎，大血管に相接する為にその圧痕を生ずるからであると考える．然るに立位に於ては重力的に内容物のために胃は下方に引張られて胃壁が伸張するのでかゝる凹凸は見られない．

更に幽門部に於て胃後壁と椎体前縁との間の距離を立位と臥位に就いて測定した処，その両者の値は相等しかつた．Poppel[33)]等は側面像から膵腫瘍の場合に，胃後壁椎体間距離が増大する事が診断の指針となる事を強調しているが，余は横断面的に観察計測する事により更にこの事は具体的且正確にし得る事だと考えている．

即ち以上の結果は要するに臥位と立位では胃及び十二指腸は上下方向の移動を除いては，両者の間に横断面に於ける位置，形状，大いさには大した相違は認められない事である．最も大きな相違の認められるのは噴門部横断面の前後徑及び形状，胃幽門部横断面の形状である．

結　論

Ⅰ　基礎実験

余等の立位式並びに臥位式廻転横断撮影装置の性能を基礎的及び生体撮影の結果から比較した．両装置から得られるx線像の対比度，鮮鋭度には差が認められない．解像力は両管球の焦点の大いさの相違に依つて立位式装置が稍と優つている．然し生体を対照とする撮影結果では臥位の横断写眞の方が肺血管断面像が多く見られる．此は臥位式の方が患者固定の点で有利だからであろう．

Ⅱ　生体観察

18名の健康な成年男女に硫酸バリウム溶液を与え，立位及び臥位に於て撮影した上腹部の横断写眞72枚に就いて次の如き比較観察の結果を得た．

1）腹部横断面に就いて：

立位・臥位何れも左右方向に長い楕円形を呈するが，臥位に於ては立位の場合より稍と扁平である．

2）胃噴門部の断面に就いて：

a）形状は立位では円形のものが多く，楕円形のものは少い．此に対し臥位では凡べて楕円形を呈し前後方向に伸展した形を呈する．

b）断面中心の位置は腹部の矢状徑が椎体前縁と交わる処を原点として矢状徑に直角に首線をとり，原点から体表面迄の距離を百分率に換算し噴門部の中心迄の距離をr，偏角をθとすれば，その位置はP（r,θ）で与えられる．此を18例に就いて調べると立位では$\bar{r}=49.1$，$\bar{\theta}=22.7$であり，r,θ の棄却限界を推計すると$63.5 \geqq r \geqq 34.8$, $43.5 \geqq \theta \geqq 1.9$（$\alpha=0.05$）となる．臥位では$\bar{r}=55.5$，$\bar{\theta}=23.1$で$67.5 \geqq r \geqq 43.6$，$43.9 \geqq \theta \geqq 2.2$（$\alpha=$

0.05）となる．此等の値の信頼限界を求めるに有意の差が認められる．

即ち臥位に於ては立位の場合に比べ，その中心は稍ゝ腹壁に近い位置にある．

3）幽門部の断面に就いて：

a）形状は立位・臥位共に楕円形を呈するものが多く，大いさは臥位の方が稍ゝ左右方向に長い．

b）輪廓は立位では円滑であるが，臥位では椎体に面した後壁に緩かな凹凸が見られる．

c）断面の中心の位置は立位では$\bar{r}=61.5$，$\bar{\theta}=44.1$，$75.3\geqq r\geqq 47.6$，$66.2\geqq\theta\geqq 21.9$（$\alpha=0.05$）：臥位では$\bar{r}=53.8$，$\bar{\theta}=47.3$，$71.3\geqq r\geqq 35.4$，$77.4\geqq\theta\geqq 17.2$（$\alpha=0.05$）である．

両体位の間に有意の差は見られない．

d）椎体前縁と幽門部後壁間の距離は立位5.97±0.73cm，臥位6.03±0.57cmであつて略ゝ相等しい．

e）幽門部前壁と前腹壁間の距離は立位3.0±1.7cm，臥位4.5±2.1cmである．即ち立位の場合は臥位の場合に比し胃前壁は前腹壁に稍ゝ近い．

4）十二指腸球部の断面に就いて：

a）形状は立位・臥位共に円形又は楕円形でその大いさは2～3cmである．

b）断面中心の位置は立位では$\bar{r}=70.0$，$\bar{\theta}=101.6$，$79.9\geqq r\geqq 60.1$，$119.5\geqq\theta\geqq 83.7$（$\alpha=0.05$）：臥位では$\bar{r}=70.3$，$\bar{\theta}=111.7$，$91.1\geqq r\geqq 49.5$，$131.7\geqq\theta\geqq 91.7$（$\alpha=0.05$）である．

両体位の間に有意の差は認められない．

（本論文の要旨は昭和33年10月19日第8回日本医学放射線学会東海北陸部会及び昭和34年4月7日第18回日本医学放射線学会総会に於て発表した）．

文　献

1）高橋他：廻転撮影法の研究，日医放誌，10，1，1～9，昭25．—2）今岡：消化管の横断面的研究，日医放誌，10，8，25～28，昭25．—3）高橋他：身体各部の横断撮影法，日医放誌，10，8，29～37，昭25．—4）高橋他：健康なる成人頭部の水平横断面，日医放誌，11，8，24～31，昭26．—5）高橋他：気脳正常頭部の水平横断面のX線像，日医放誌，11，9，5～11，昭27．—6）高橋他：健常なる頸部水平横断面のX線像，日医放誌，11，10，7～11，昭27．—7）高橋：廻転横断撮影法に於ける暈及び線影像の生成に就いての実験的研究，日医放誌，12，2，42～48，昭27．—8）高橋他：流動横断撮影法，日医放誌，12，6，42～48，昭27．—9）高橋他：廻転横断撮影法の鮮鋭度に就いての実験的研究，日医放誌，12，10，25～30，昭28．—10）高橋他：直接横断撮影法，日医放誌，12，11，18～22，昭28．—11）松田：健常胸部の横断面のX線的観察，日医放誌，12，2，14～22，昭27．—12）今岡：健常な胆嚢のX線横断像，日医放誌，12，8，32～37，昭27．—13）真山：胃並びに十二指腸球部の位置に就いて，日医放誌，13，5，364～366，昭28．—14）三品他：廻転横断撮影法に於けるX線像の鮮鋭度に就いての実験的研究，日医放誌，13，10，611～616，昭29．—15）三品他：廻転横断撮影法の実験的研究，解像力及び現出能に就いて，日医放誌，13，11，667～673，昭29，—16）三品他：廻転横断撮影法に於けるX線像の対比度の就いての実験的研究，日医放誌，13，10，617～620，昭29．—17）松田：健常な胃及び十二指腸の横断面のX線的観察，日医放誌，14，3，197～205，昭29．—18）松田他：間接廻転横断撮影法，日医放誌，16，12，1179～1184，昭32．—19）松田他：高圧廻転横断撮影法，日医放誌，16，11，1104—1109，昭32．—20）松田他：廻転集光照射法に於いて病巣への放射線の的中に対する廻転横断写真の役割，日医放誌，18，11，1584～1591，昭34．—21）川島：本邦人胃及十二指腸のレ線的統計的観察，日医放誌，4，2，96～112，昭18．—22）高橋：断層撮影と廻転横断撮影，医学書院，東京，昭30．—23）田宮：内科レントゲン診断学2巻，南山堂，東京，昭25．—24）西他：臨床人体断面解剖図説胴篇，第2版，金原出版，東京，昭31．—25）松田他：腹膜後腔気体送入法による健康なる後腹膜腔のX線学的横断面の観察，日泌尿会誌，45，10，673～683，昭29．—26）高木局所解剖学，南山堂，東京，昭24．—27）進藤：食道疾患診断法に関する知見補遺，弘前医学，2，1，18～23，昭26．—28）Forssell, G: Ueber die Beziehung der Roentgenbilder des menschlichen Magens zu seinem anatomischen Bau. Ergebn. d. Strahlenf. 30. 1913．—29）Schinz, H.R.: Lehrbuch d. Roentgen Diagnostik Vol. 4. Georg Thieme, Stuttgart, 1952．—30）Carl: An atlas of human anatomy, Vol. 2. Mac Millan Co., New York, 1948．—31）Gebauer, A.: Das Transversale Schichtverfahren. Georg Thieme, Stuttgart, 1955．—32）Doyen, D.E.: Atlas d' anatomie topographique. A. Maloine, Paris, 1911．—33）Poppel, M.H.: The roentgen manifestations of pancreatic disease, Thomas, Springfiled, 1951．—34）Takahashi, S.: Rotation Radiography, Japan Society for Promotion of

Science, Tokyo, 1957. — 35) Shanks, S.C.: A textbook of x-ray diagnosis, Lewis, London, 1950. — 36) Moody, R.O.: Position of the Stomach, Liver and Colon, J.A, M.A., 81, 1924—1931, 1923. — 37) Moody, R. O.: Position of the abdominal viscera in healthy young British and American adults. J. Anat. 61, 223—231, 1927. — 38) Lachman, E.: The dynamic concept of thoracic topography, Am. J. Roent. 56, 4, 1946. — 39) Brash, J.C.: Cunningham's Text-Book of Anatomy, 9th edition, Oxford University Press, London, 1953.

Rotatory Cross Section Radiographic Examination of Stomach and Duodenum of Healthy Adults in Erect and Supine Positions.

By

Tsuneo Sasaki, M.D.

Dept. of Radiology, Faculty of Medicine, Univ. of Nagoya, Nagoya.

(Director: Prof. Dr. Shinji Takahashi)

I) The quality of two types of rotatory cross section radiograph, vertical and horizontal type, was compared with respect to contrast and sharpness of the x-ray image obtained. The rotatograph of vertical type was superior in the resolving power to that of horizontal type. When applied to the living human body, the number of the pulmonary vessels imaged on the rotatogram taken by the horizontal rotatograph was more than that of the vertical type. This was regarded that the rotatograph of horizontal type was superior to that of vertical type in good fiixation of subjects on the radiographic table.

II) Following these experiments 18 healthy adults were given a glass of barium meal and were taken rotatograms of the upper abdomen at the levels of the cardia of the stomach and the center of the duodenal bulb, both in the erect and supine positions. Thus 4 rotatograms for each person, 72 rotatograms in total, were obtained. These films were contributed to the study on the comparison of the state of the stomach and duodenum between both in the erect and supine positions. The results obtained were as follows:

1) The cross section of the abdomen:

It was oval in shape with a long axis on the frontal direction respectively. That was slightly flatter in the supine position than in the erect position.

2) The cross section of the cardia:

a) Shape: Most of the cross section of the cardia was round and few was oval in the erect position. In the supine position it was oval and extended to the antero-posterior direction.

b) Position: The position of the center of the cross section of the cardia was plotted on the polar cordinates in which the center of the anterior margin of the vertebral body was selected as a pole. The position was given by P (r,θ), where 'r' was calculated the distance between a pole and P, and converted into %; 'θ' was the angle between the initial line and $\overline{OP}$.

In the erect position the statistic value of the position of the center of the cross section was $\bar{r}=49.1$, $\bar{\theta}=22.7$; $63.5 \geqq r \geqq 34.8$, $43.5 \geqq \theta \geqq 1.9$ ($\alpha=0.05$). In the supition it was $\bar{r}=55.5$, $\bar{\theta}=23.1$; $67.5 \geqq r \geqq 43.6$, $43.9 \geqq \theta \geqq 2.2$ ($\alpha=0.05$). According to calculation of confidence limits, there was difference of significance between these values.

This means that the center in the supine position was located slightly closer to the abdominal wall than that in the erect position.

3) The cross section of the pylorus:

a) Shape: Most of the cross section was oval both in the erect and supine positions. The cross Section was slightly longer in the transverse diameter in the supine position than that in the erect position.

b) Contour: It was smooth in the erect position, but that in the supine position showed a several waves on the posterior wall.

c) Position: It was $75.3 \geqq r \geqq 47.6$, $66.2 \geqq \theta \geqq 21.9$ ($\alpha=0.05$) in the erect position and $71.3 \geqq r \geqq 35.4$, $77.4 \geqq \theta \geqq 17.2$ ($\alpha=0.05$) in the supine position.

There was no significant difference between the erect and supine positions.

d) The distance between the anterior margin of the vertebral body and the posterior wall was 5.97 ± 0.73 cm in the erect position and 6.03 ± 0.57 cm in the supine position; this showed the distance to be almost the same in both positions.

e) The distance between the anterior wall and the anterior abdominal wall was 3.0 ± 1.7 cm in the erect position and 4.5 ± 2.1 cm in the supine position; this showed the distance to be closer to the anterior abdominal wall in the erect position than that in the supine position.

4) The cross section of the duodenal bulb:

a) Shape: It was round or oval measuring 2 to 3 cm in diameter both in the erect and supine positions.

b) Position: It was $79.9 \geqq r \geqq 60.1$, $119.5 \geqq \theta \geqq 83.7$ ($\alpha=0.05$) in the erect position and $91.1 \geqq r \geqq 49.5$., $131.7 \geqq \theta \geqq 91.7$ ($\alpha=0.05$) in the supine position.

There was no significant difference between both positions.