The University of Osaka
Institutional Knowledge Archive

Title	99mTc-ECD SPECTによる脳腫瘍の評価-201T1 SPECTとの比較-
Author(s)	大島, 統男; 此枝, 紘一; 苅込, 正人 他
Citation	日本医学放射線学会雑誌. 1997, 57(1), p. 52-57
Version Type	VoR
URL	https://hdl.handle.net/11094/16993
rights	
Note	

The University of Osaka Institutional Knowledge Archive : OUKA

https://ir.library.osaka-u.ac.jp/

The University of Osaka

^{99m}Tc-ECD SPECTによる脳腫瘍の評価

— ^{201}Tl SPECTとの比較 —

大島　統男[1)]　此枝　紘一[2)]　苅込　正人[2)]　吉田　克彦[2)]
佐々木泰志[1)]　菊池　善郎[1)]　神長　達郎[1)]　古井　滋[1)]

1）帝京大学医学部放射線科　2）川口市立医療センター放射線科

Evaluation of ^{99m}Tc-ECD SPECT for the Detection of Brain Tumor: Comparison with ^{201}Tl SPECT

Motoo Oshima[1)], Kouichi Konoeda[2)], Masato Karigome[2)], Katsuhiko Yoshida[2)], Yasushi Sasaki[1)], Yoshirou Kikuchi[1)], Tatsuro Kaminaga[1)] and Shigeru Furui[1)]

For the evaluation of brain tumor (n = 15), we performed both dynamic and static ^{99m}Tc-ECD (ECD) SPECT studies. ^{201}Tl SPECT was also used for comparison with the results of ECD SPECT. Dynamic ECD SPECT was obtained following the injection of 600 MBq of ECD. Five min after the injection of ECD, static ECD SPECT was performed. ^{201}Tl SPECT was obtained 10 min after the injection of 74MBq.

Abnormal uptake was recognized in 7 of 15 tumors with dynamic ECD: 5 of 7 meningiomas, 1 of 1 glioblastoma and 1 of 1 astrocytoma. However, no abnormal uptake was seen in 3 of 3 benign tumors (1 low grade astrocytoma, 1 hemangioma, 1 cranio-pharyngioma) and in 2 of 2 brain metastases. In contrast abnormal uptake was seen in 11 of 15 tumors with ^{201}Tl:7 of 7 meningiomas; 2 of 2 brain metastases, 1 of 1 glioblastoma and 1 of 1 craniopharyngioma. No abnormal uptake was seen in 3 of 3 benign tumors (1 hemangioma and 2 low grade astrocytomas).Equivocal uptake was seen in 1 low grade astrocytoma with dynamic ECD and ^{201}Tl. The mechanism of the accumulation of dynamic ECD to brain tumor is unclear. However, it may reflect not only blood flow, but also metabolism.

Research Code No. : *520.9*

Key words : *^{99m}Tc-ECD, ^{201}Tl, SPECT, Brain tumor*

Received Jun. 14, 1996; revision accepted Sep. 2, 1996

1）Department of Radiology, Teikyo University School of Medicine
2）Kawaguchi Medical Center

はじめに

脳腫瘍の核医学的評価法として^{201}Tl SPECTが施行されており，その有用性が報告されている[1)-5)]．また脳血流シンチグラフィ製剤である^{123}I-IMPや^{99m}Tc-HMPAOも脳腫瘍に取り込まれることがすでに知られている[6)-10)]．最近新しく開発された脳血流シンチグラフィ製剤の^{99m}Tc-ECD（以下，ECD）は，エステル基により脳組織に留まり脳血流を示すとされている[11)]．本薬剤による脳腫瘍における有用性の報告は少なくmeningiomaにおける検索がわずかに報告[6),7),12)]されているにすぎない．そこで今回われわれは，meningioma以外の脳腫瘍を含む計15例を対象に通常（static）のECD SPECTのほかに投与直後のdynamic SPECTも施行し脳腫瘍の評価をするとともに，従来より施行されている^{201}Tl SPECTとも比較検討した．

対　象

対象は脳腫瘍患者15例（男 9 例，女 6 例）でmeningioma 7 例，brain metastasis 2 例，hemangioma 1 例，craniopharyngioma 1 例，astrocytoma 3 例およびglioblastoma 1 例である（Table 1）．年齢は25～70歳（平均47.8 ± 13.8歳）であった．また全例手術が施行され，病理診断が得られている．病理診断はWHOの分類に従った．

方　法

1．ECD SPECT：装置はピッカー社製対向型回転カメラ（プリズム2000）を使用し，低エネルギー高分解能ファンビームコリメータを装着し用いた．ECD 600MBqを 1 分かけてゆっくり静注し，同時にSPECT撮像を開始した．回転角度 6 度，収集時間は 2 秒 × 60方向（30方向 × 2），すなわち，60秒/scanで，continuous モードで計 3 分間データ収集を行い，これをdynamic SPECTとした．次にECD静注 5 分後からのSPECT撮像を施行した．回転角度 5 度，収集時間は20秒 × 72方向（36方向 × 2），ステップモードで行い，これをstatic SPECTとした．またいずれも収集マトリックス128 × 128

Table 1　Results of ^{99m}Tc-ECD SPECT and ^{201}Tl SPECT

Case	Age/Sex	^{99m}Tc-ECD SPECT			^{201}T1 SPECT		Angio	MRI (CE)	CT (CE)	Size (mm)	Pathology
		Visual dynamic	Visual static	L/N	Visual	L/N					
1	47/M	3	0	1.8	3	5.8	hyper	+	+	30 × 35	meningioma (meningotheliomatous)
2	57/F	0	0	0.7	3	4.8	hyper	++	+	25 × 15	meningioma (fibrous)
3	62/M	3	0	3.2	3	9.3	hyper	++	++	50 × 30	meningioma (meningotheliomatous)
4	33/F	2	0	2.1	3	10.5	hyper	++	++	35 × 35	meningioma (meningotheliomatous)
5	37/F	0	0	0.9	3	6.9	hyper	+	+	40 × 40	meningioma (meningotheliomatous)
6	53/F	3	0	1.6	3	6.9	hyper	++	++	50 × 53	meningioma (meningotheliomatous)
7	62/F	3	0	1.8	3	6.2	hyper	++	++	30 × 26	meningioma (angiomatous)
8	46/M	0	0	0.4	3	5.6	hyper	++	++	40 × 45	metastasis (anaplastic)
9	70/M	0	0	0.9	3	4.9	hyper	++	++	25 × 25	metastasis (from lung cancer)
10	44/M	0	0	1.0	0	1.1	hypo	−	−	10 × 10	hemangioma
11	43/M	0	0	0.7	2	3.8	hypo	++	+	32 × 32	craniopharyngioma
12	25/M	0	0	0.8	0	0.5	hypo	−	−	50 × 40	astrocytoma (G2)
13	33/M	1	0	0.5	1	1.8	hypo	±	±	30 × 30	astrocytoma (G2)
14	52/F	2	1	1.2	0	1.1	hypo	−	−	10 × 10	astrocytoma (G2)
15	62/M	3	0	1.8	3	9.2	hyper	++	++	30 × 26	glioblastoma

Angio = angiography,　CE = contrast enhancement,　Visual = visual analysis,　hyper = hypervascular,　hypo = hypovascular,　L/N = lesion/normal
0 = normal,　1 = possible uptake,　2 = definite, but not intense uptake,　3 = very intense uptake

で，前フィルターはLowpass，再構成フィルターはRampを用いた．カットオフ周波数は0.269cycle/cm，オーダーは8.1，スライス厚は７mmとした．

2．^{201}Tl SPECT：ECD検査の２日後に^{201}Tlを74MBq静注し，10分後よりSPECTを撮像開始した．エネルギーウインドウは56－84keVとし，使用した装置はECDと同じで撮像条件は回転角度６度，収集時間は50秒×60方向(30方向×2)とした．コリメータ，スライス厚，マトリックスサイズ，フィルターはいずれもECDと同じである．

3．MRIはフィリップス社製0.5テスラ(GYROSCAN T5II)を使用した．T1強調像(TR msec/TE msec/excitation = 400－600/15/2)とT2強調像(3000-3500/120/2)および造影剤(Gd-DTPA)投与後のT1強調像を撮像した．

4．X線CTは日立製 CT W2000を用いた．単純CTの他に造影剤による造影CTも施行した．

5．脳血管造影：脳血管造影はセルジンガー法によってDSAを施行し，腫瘍への造影状態からhypervascularまたはhypovascularに分類した．

6．画像の判定基準：病変部におけるECDあるいは^{201}Tlの集積程度を正常または欠損を(0)，不明瞭な集積を(1)，明瞭な集積を(2)，極めて明瞭な集積を(3)，と４つに分類した．次にdynamic ECDおよび^{201}Tlの病巣部における関心領域(7×7 mm)を設定し，これと対称的な健側における同じ大きさの関心領域とのカウント比，すなわち患側/健側比(L/N ratio)を求めた．

結　果

1．SPECTによる視覚的評価：結果はTable 1に示すごとくとなった．すなわち，ECD dynamic SPECTはmeningioma 7例のうち4/7例(meningotheliomatous 3例，angiomatous 1例)において(3)，1/7例(meningotheliomatous)で(2)，2/7例(fibroblastic 1例, meningotheliomatous 1例)で(0)であった．^{201}Tl SPECTでは全例(3)であった．また，脳転移２例ではECDはいずれも(0)であったが，^{201}Tl SPECTでは(3)であった．良性腫瘍１例(case10)とastrocytoma ２例(G2)にはECDと^{201}Tlはともに集積をほとんど認めなかったが，craniopharyngiomaとastrocytoma(G2)の各１例はそれぞれ^{201}TlのみとECDのみで集積(2)であった．GlioblastomaはECDと^{201}Tlで著明な集積(3)を示した．

なお，ECD static SPECTは脳腫瘍全例で１例(1/15)のみ(1)となった．

2．L/N ratio：Meningioma(n = 7)はdynamic ECDで1.7 ± 0.8(平均 ± s.d.)，^{201}Tlで7.2 ± 2.0と高値であった．脳転移(n = 2)はdynamic ECDで0.6 ± 0.3，これに対し^{201}Tlでは5.3 ± 0.5と高値であった．良性腫瘍とastrocytoma(G2)(n = 5)はdynamic ECDで0.8 ± 0.3，^{201}Tlでは1.7 ± 1.3といずれも高くなく，悪性glioblastoma(n = 1)ではdynamic ECDで1.8と高値，^{201}Tlも9.2と著明な高値を示した．以上，全体としてみるとECDと^{201}TlのL/N ratioは相関したが^{201}Tlの方が高値であった．これはECDでは^{201}Tlに比べバックグランドが高いためと思われる．また，ECDと^{201}TlのL/N ratioはいずれも高値であったがglioblastoma(n = 1)とmeningioma(n = 7)の鑑

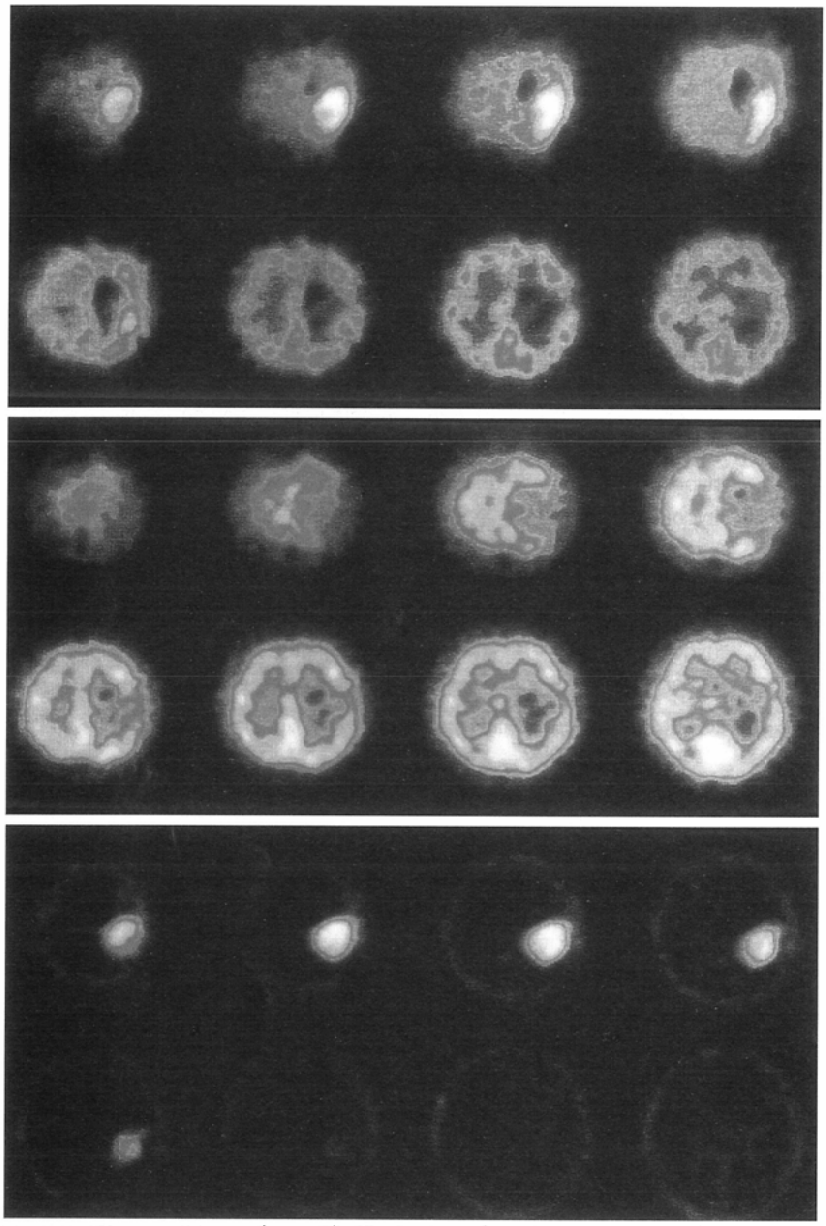

Fig.1 A. 62 year-old male (case 3). Meningioma (meningotheliomatous). Dynamic ^{99m}Tc-ECD SPECT shows marked uptake at the left parietal lobe (upper). L/N ratio was 3.2. However, decreased uptake was seen with static ECD (middle). ^{201}Tl SPECT shows marked uptake at the left parietal lobe (low). L/N ratio was 9.3.

別はglioblastomaの症例数が少ないためできなかった.

症例1：62歳，男性. Meningioma (meningotheliomatous) (case 3) (Fig.1)

右上肢，右口周囲のシビレにて来院した. dynamic ECD，^{201}Tlともに病巣部に(3)の集積を認めた. L/N ratioはdynamic ECDで3.2，^{201}Tlで9.3といずれも高値であった. 造影CTおよび造影MRIにて増強効果のある腫瘍を左側頭葉に認めた. 血管造影でもhypervascularな腫瘍であった.

症例2：46歳，女性. Metastasis (anaplastic) (case 8) (Fig.2)

40歳の時に左下肢の平滑筋肉腫にて手術が施行された. 今回頭痛にて来院した. dynamic ECDは(0)であったが，^{201}Tlでは(3)であった. L/N ratioはECDで0.4，これに対し^{201}Tlで5.6と高値であった. 造影CTおよび造影MRIにて周囲に浮腫を伴った増強される腫瘍を右側頭葉に認めた. 血管造影でもhypervascularな腫瘍であった.

症例3：62歳，男性. Glioblastoma (case 15) (Fig.3)

左不全麻痺にて来院した. dynamic ECDでは病巣部への集積は(3)であり(矢印)，また，^{201}Tlも(3)であった. L/N ratioはdynamic ECDで1.8，^{201}Tlも9.2と高値であった. 造影CTおよび造影MRIでは右側頭葉に一部充実性，大半が嚢胞状の腫瘍を認めた. 血管造影ではhypervascularな腫瘍であった.

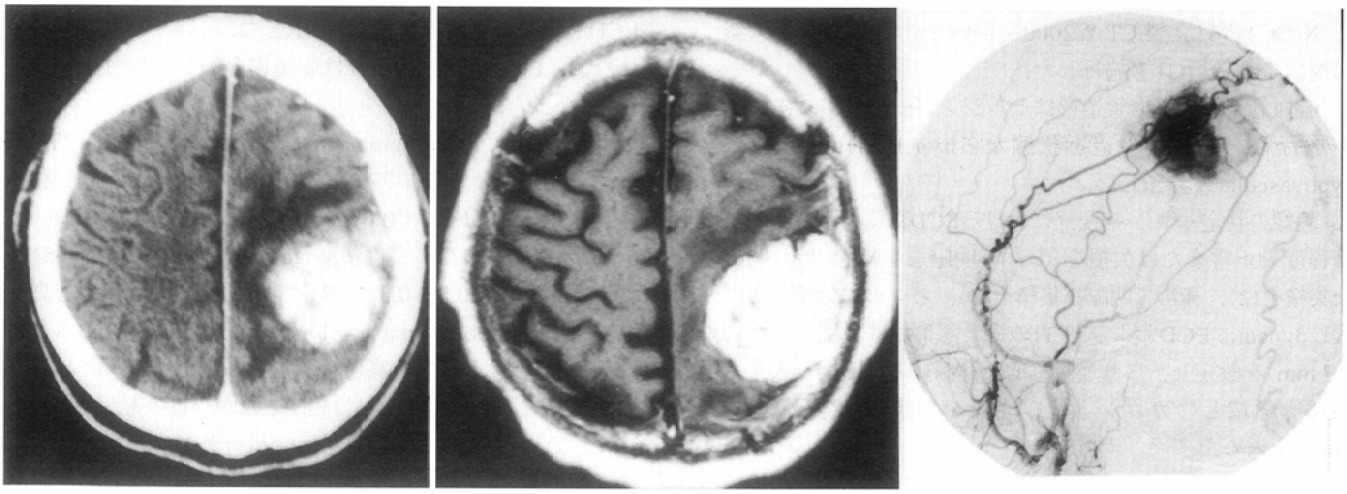

Fig.1 B. An enhanced mass was recognized with enhanced CT (left) and Gd-DTPA MRI (middle). Hypervascular tumor fed by middle meningeal artery was seen at the left parietal lobe with DSA (right).

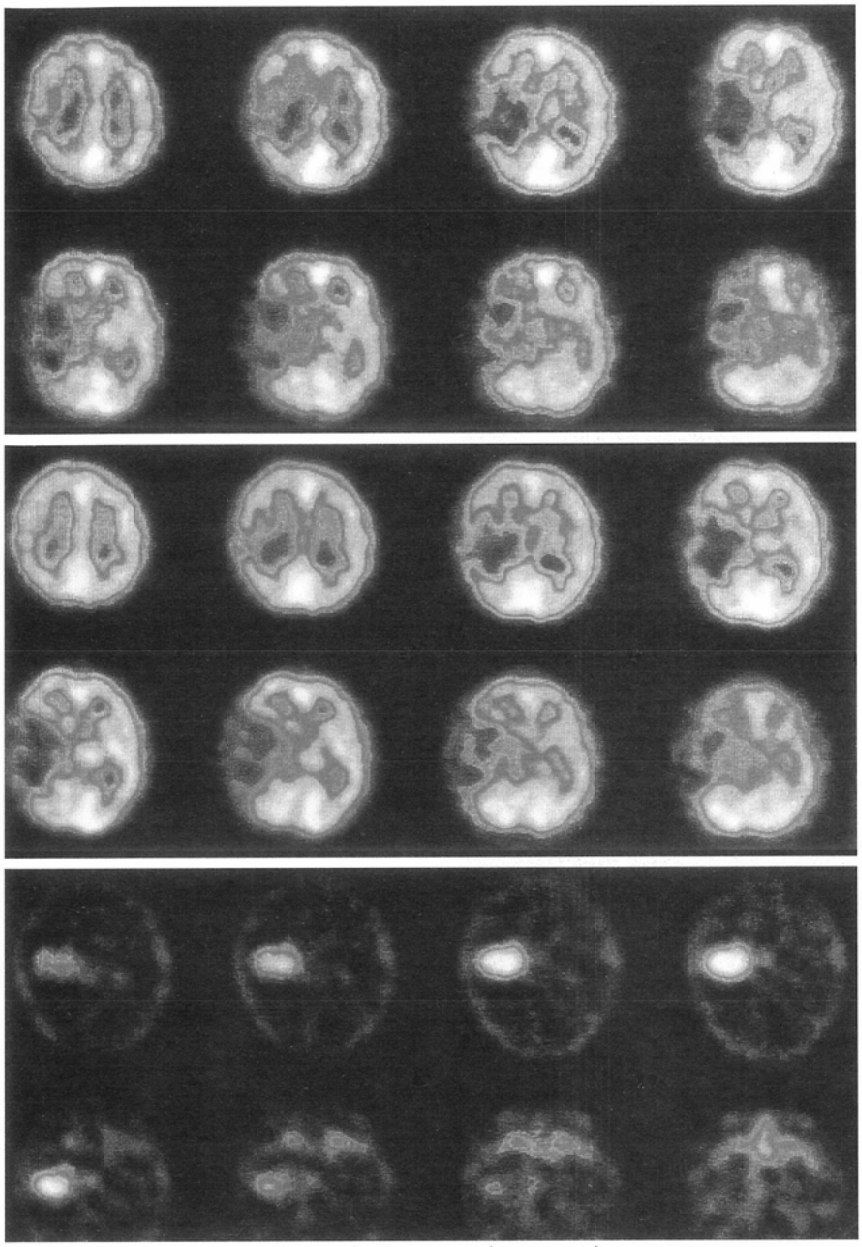

Fig.2 A. 46 year-old female (case 8). Metastasis (anaplastic).
Decreased uptake was recognized with dynamic (upper) and static (middle) ECD. However, marked uptake was recognized with ^{201}Tl SPECT (low).

考　察

ECDは通常血液脳関門を通過後エステル基が加水分解され水溶性となり脳組織に保持されると考えられている[11]．また脳内保持には酵素（エステラーゼ）が関与していると考えられている[11]．ECDは他の脳血流薬剤とは異なった性質を持ち，特に亜急性期の脳梗塞におけるぜいたく灌流では^{123}I-IMPや^{99m}Tc-HMPAOと異なり欠損を示すことが知られている[13]．

脳血流薬剤である^{123}I-IMPや^{99m}Tc-HMPAOによる脳腫瘍への集積はすでに多く報告されている[8)-10)]．^{99m}Tc-HMPAOではmeningioma，gliomaなどへの集積が報告されている．^{123}I-IMPでは特に悪性黒色腫に強い集積がある，とされている[8]．一方，ECDによる脳腫瘍の検索は少なく，わずかにmeningiomaにおける検討がなされている．すなわち，^{99m}Tc-HMPAOで集積してもECDでは集積しないとの報告や[6]，dynamic SPECTでは同腫瘍への集積は経時的に大きく変化した，との報告もある[7]．本研究においてはmeningiomaを含む脳腫瘍の検索を試みたところ，static（静注５分後）SPECTでは１例を除き欠損となったが，dynamicでは病理組織により異なった集積状態を示した（Table 1）．

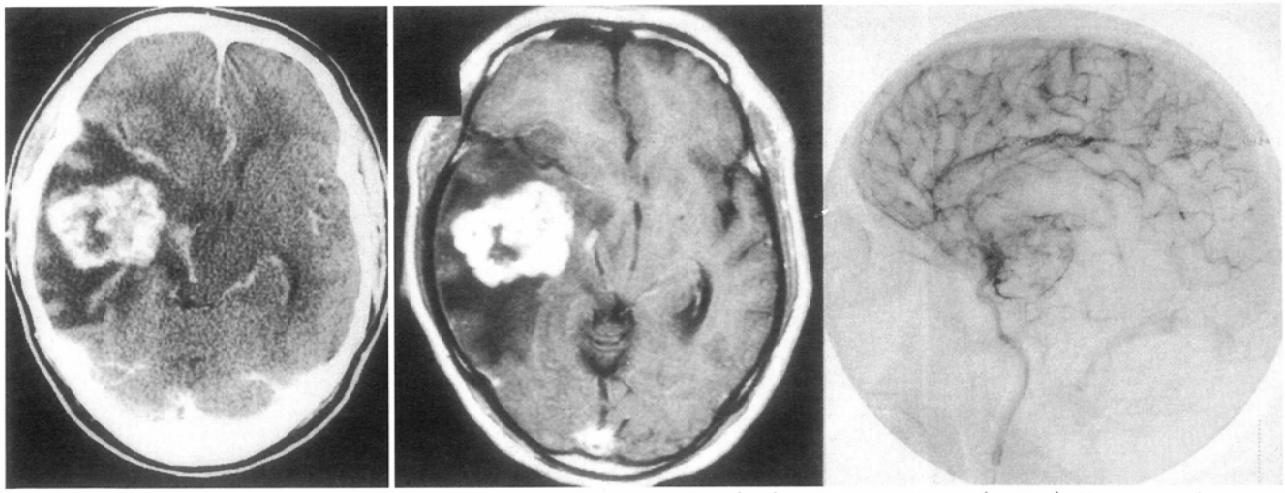

Fig.2 B. An irregularly enhanced mass was recognized with enhanced CT (left) and Gd-DTPA MRI (middle). Hypervascular tumor was seen with DSA (right).

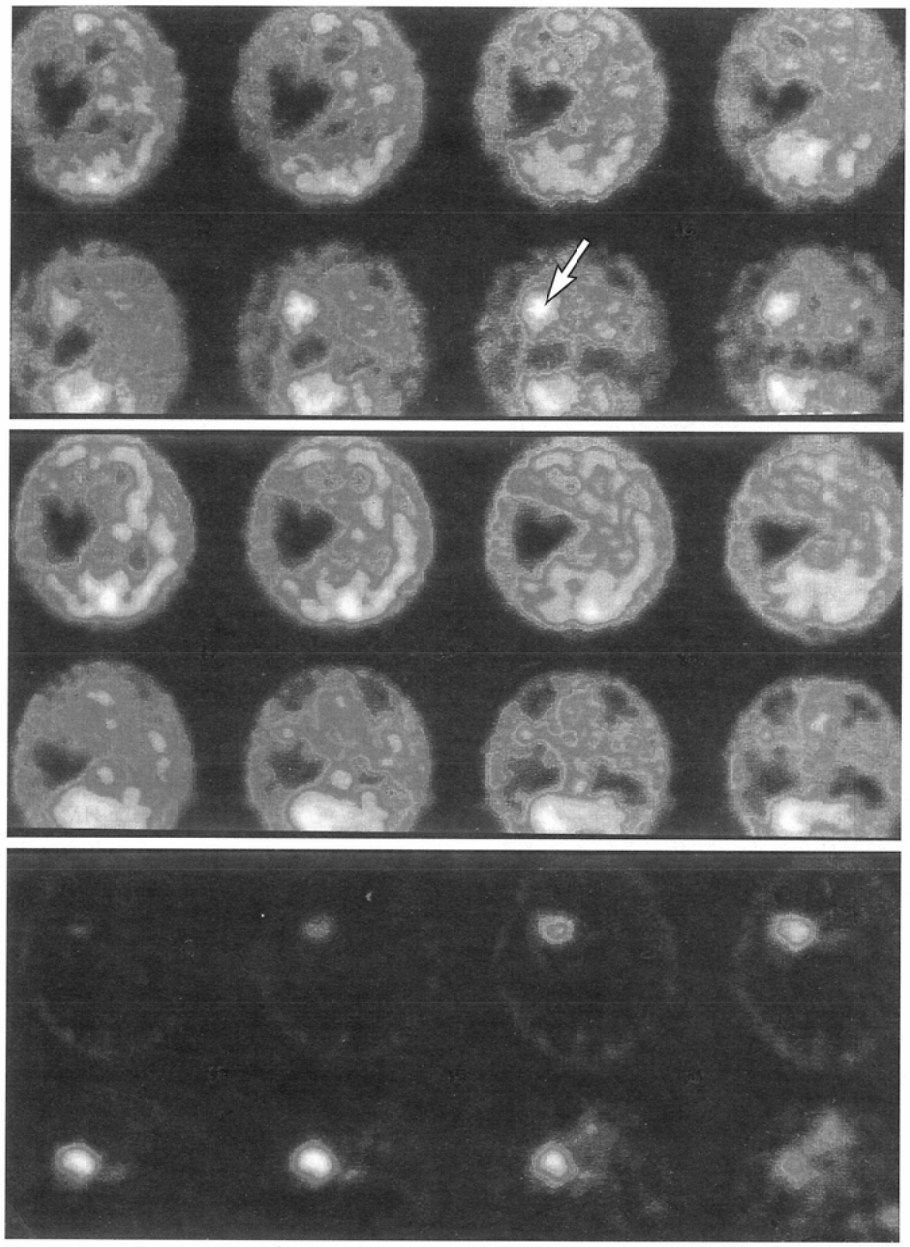

Fig.3 A. 62 year-old male (case 15). Glioblastoma.
A marked uptake was seen with dynamic ECD (upper). L/N ratio was 1.8. Decreased uptake was recognized with static ECD (middle). A marked uptake was recognized with ^{201}Tl SPECT (low). L/N ratio was 9.2.

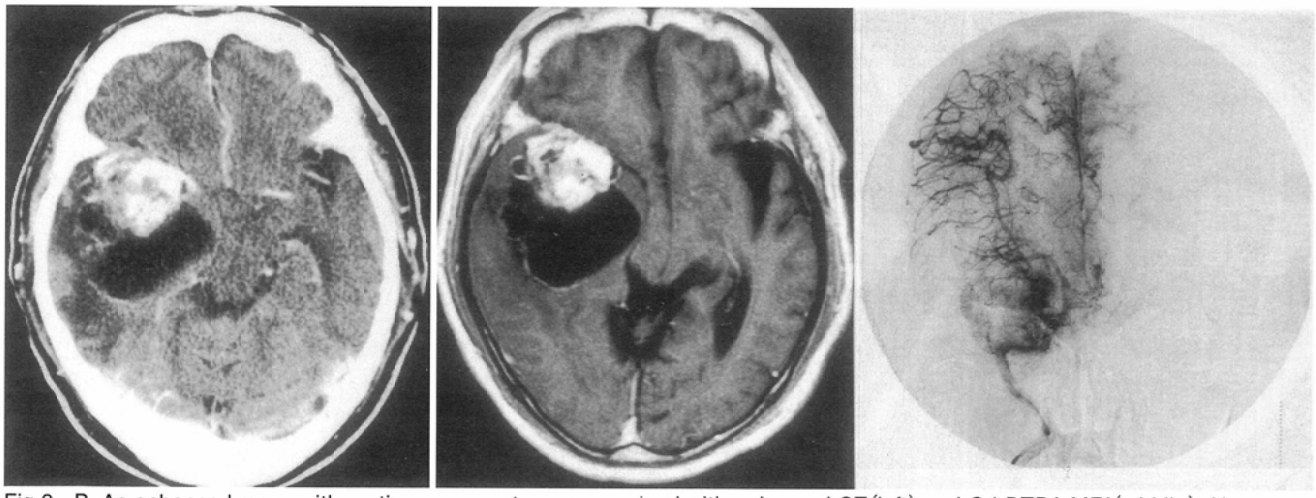

Fig.3 B. An enhanced mass with cystic component was recognized with enhanced CT (left) and Gd-DTPA MRI (middle). Hypervascular tumor was seen with DSA (right).

Jinnouchiら[4]は^{201}Tlによるmeningiomaの検討の結果，同じmeningiomaでも経時的にみて病理組織により集積の程度が異なる，すなわち，meningothelialに比べてmalignantでは遅延像にて高集積を示し，その結果早期像と遅延像の比，すなわち，retention indexが良，悪性の鑑別に有用である，としている．今回のわれわれのdynamic ECDでは悪性meningiomaの症例がなくこの点に関しては検討していない．MeningiomaのL/N比はECDは2例(case 2,5)を除き比較的高値であった．ただし^{201}Tlより低値だった．これはECDではバックグランド(血液プール)が高く，これがL/N ratioに影響していると思われる．

Oriuchi[5]らは^{201}Tlの集積はlow gradeよりgrade IV astrocytomaにて高値であった，としている．われわれの施設におけるL/N ratioも^{201}Tlではやはりlow grade(case12-14)よりglioblastoma(case15)で著明な集積を認めた(L/N = 9.2)．同様にdynamic ECDの結果もlow grade(0.8 ± 0.3)に比しglioblastomaでは高値(1.8)となった．ECDにおいて^{201}Tlより低値であるのはmeningiomaと同様にやはりバックグランド(血液プール)による影響があると思われる．

Craniopharyngiomaは^{201}Tlでは比較的高値であったが，ECDでは集積なく(0)，また2例の転移性脳腫瘍(case11, 12)も^{201}Tlは(3)(L/N = 5.3 ± 0.5)であったが，ECDは(0)(L/N = 0.7 ± 0.3)であり乖離があった．ECDでは^{201}Tlとは異なる集積機序が働いていることが予想される．

^{201}Tlによる脳腫瘍への集積機序はregional blood flow, BBB permeability, cellular uptake, cell growth rates などが働いていると考えれている[3]．ECDの集積の状態はTable 1に示すように造影CTや造影MRIさらに血管造影のvascularityともある程度相関し，markedly hypervascularな腫瘍(case 3, 4, 6, 7, 15)ではdynamic ECDも著明な集積を示した．すなわち，dynamic ECDは血流を反映していると考えることができるが，血管造影上血流が豊富でも必ずしも集積がまったくない症例(case 2, 5, 8, 9)もあり，血流だけでは必ずしも説明できない[7]．ECDでは腫瘍において血液脳関門が破綻し，水溶性に代謝されたECDが脳組織から速く洗い出される(washoutされる)ことも考えられる[13]．ECDの脳へのtrappingは必ずしも血流によらず，膜依存性(membrane dependent)によるとも考えられている[11]．この点に関して今回は基礎的検討がなされていないが，脳腫瘍への集積機序に関し，dynamic ECDは血流だけでなく腫瘍そのものの代謝(エステラーゼ活性[11])もある程度反映していることも考えられる．今後は1分またはそれ以下のdynamic SPECTもを施行し，腫瘍の超早期の集積の時間的変化も明らかにする必要があると思われる．

結　語

^{201}Tl SPECTは11/15の脳腫瘍に集積したがECD dynamic SPECTは7/15の脳腫瘍に集積した．ECDは^{201}Tl SPECTとは別の新たな情報(代謝，酵素活性など)を加え得ることが予想される．

文　献

1) Ishibashi M, Taguchi A, Sugita Y, et al: Thallium-201 in brain tumors: Relationship between tumor cell activity in astrocytic tumor and proliferating cell nuclear antigen. J Nucl Med 36: 2201-2206, 1995
2) 遠藤啓吾，油井信春，鈴木謙三，他：腫瘍の診断における塩化タリウム(^{201}Tl)注射液の有用性(第1報)．核医学　31：53-61，1994
3) Kim KT, Black KL, Marciano D, et al: Thallium-201 SPECT imaging of brain tumors:Methods and results. J Nucl Med 31: 965-969, 1990
4) Jinnouchi S, Hoshi H, Ohnishi T, et al: Thallium-201 SPECT for predicting histological types of meningiomas. J Nucl Med 34: 2091-2094, 1993
5) Oriuchi N, Tamura M, Shibazaki T, et al: Clinical evaluation of thallium-201 SPECT in supratentorial gliomas: relationship to histologic grade, prognosis and proliferative activities. J Nucl Med 34: 2085-2089, 1993
6) 鹿島田明夫，町田喜久夫，本田憲業，他：^{99m}Tc-ECDにて低集積，^{99m}Tc-HMPAOにて高集積を呈した髄膜腫の一例．核医学　29：1127-1131，1992
7) 小野志摩人，柳元真一，三村浩朗，他：中枢神経系疾患における^{99m}Tc-ECD SPECTの有用性－特に^{123}I-IMPおよび^{99m}Tc-HMPAO SPECTとの比較－．核医学　29：1429-1440，1992
8) Wada M, Ichiya Y, Katsuragi M, et al: Scintigraphic visualization of human malignant melanoma with N-isopropyl-p-(^{123}I) iodoamphetamine. Clin Nucl Med 10: 415-417, 1985
9) 大西　隆，星　博昭，渡辺克司，他：^{99m}Tc-hexamethylpropyleneamine oximeを用いた脳腫瘍，血管腫の脳血流dynamic SPECT. 核医学　25：431-439，1988
10) Irvine AT, Flower MA, Ott RJ, et al: An evaluation of ^{99m}Tc-HMPAO uptake in cerebral glioma-comparison with X-ray CT. Eur J Nucl Med 16: 293-298, 1990
11) Walovitch RC, Franceschi M, Cheesman EH, et al: Metabolism of ^{99m}Tc-L, L-ethylcystenate dimer in healthy volunteers. Neuropharmacology 30: 283-292, 1991
12) 米倉義晴，佐々木康人，久保敦司，他：局所脳血流イメージング剤^{99m}Tc-ECDの臨床的有用性の検討：多施設による第III相臨床試験．核医学　30：397-410，1993
13) 小笠原邦昭，藤原　悟，吉本高志：脳梗塞亜急性期の"luxury perfusion"における^{99m}Tc-ECD dynamic SPECT．核医学　32：1241-1247，1995