Osaka University Knowledge Archive

Title	ヘリカルスキャンCTの基礎的研究-体軸方向の空間分解能の評価-
Author(s)	安野, 泰史; 片田, 和廣; 辻岡, 勝美 他
Citation	日本医学放射線学会雑誌. 1992, 52(11), p. 1540-1544
Version Type	VoR
URL	https://hdl.handle.net/11094/17000
rights	
Note	

Osaka University Knowledge Archive : OUKA

https://ir.library.osaka-u.ac.jp/

Osaka University

日本医放会誌：52（11），1540—1544，1992（平4）

ヘリカルスキャンCTの基礎的研究

—体軸方向の空間分解能の評価—

[1]藤田保健衛生大学衛生学部診療放射線技術学科
[2]藤田保健衛生大学医学部放射線医学教室
[3]藤田保健衛生大学病院放射線部

安野　泰史[1]　片田　和廣[1]　辻岡　勝美[1]　井田　義宏[3]
大橋　一郎[2]　竹内　昭[1]　古賀　佑彦[2]

（平成4年1月8日受付）
（平成4年2月26日最終原稿受付）

Fundamental Study of Helical Scanning CT

—Evaluation of Spatial Resolution in the Longitudinal Axis—

Hirofumi Anno[1], Kazuhiro Katada[1], Katsumi Tsujioka[1], Yoshihiro Ida[3], Ichiro Ohashi[2], Akira Takeuchi[1] and Sukehiko Koga[2]

[1]Department of Radiological Technology, School of Health Sciences, Fujita Health University
[2]Department of Radiology, School of Medicine, Fujita Health University
[3]Fujita Health University Hospital

Research Code No. : 206.1, 501.1

Key Words : CT, Helical scanning CT, Spatial resolution

We evaluated spatial resolution in the longitudinal axis with helical scanning CT using a fourth-generation fast CT scanner. We made a phantom by stringing acrylic balls (6.5 mmϕ×8 and 9 mmϕ×6). The aquired images were processed by MPR and assessed visually to evaluate axis resolution.

With the conventional scanning method, the partial volume effect varied with the starting position, but helical scanning was able to reconstruct high-resolution images using continuous raw data.

During helical scanning, axis resolution varied depending on the slice width and sliding speed of the couch top. Even if the sliding speed was kept constant at 4 mm/sec, axis resolution was superior with a slice width of 2 mm than with one of 5 mm.

1. はじめに

ヘリカルスキャンCTとは，一方向連続回転によるスキャンと，寝台の連続移動を組合せて，生体を三次元的に計測する撮影法である．従来の一回転スキャン法（従来法）と比較して短時間の撮影で，オーバーラップした連続多断面像が得られる利点を持っている．

本法の原理については既に1980年頃より報告[1)2)]があったが，アーチファクト等の問題から臨床での使用に至らなかった．我々は1987年からヘリカルスキャン法についての基礎的研究を，1988年から臨床応用を開始した[3)4)]．本研究では，第4世代連続回転型CT装置を用いたヘリカルスキャン法における体軸方向の空間分解能についての基礎的検討を行った．

2. 装　置

第4世代連続回転型高速CT装置（TCT-900S 東芝製）を使用した．

パーソナルコンピュータ（PC-9801E NEC製）制御のステッピングモータ駆動により，任意の速度で移動可能な寝台移動システムを試作し使用した．制御プログラムにはアセンブラとBASIC言語を用いた．

3. 方　法

1）ファントム

アクリル製の球（直径6.5mmを8個と直径9mmを6個）を数珠状に寝台の長軸方向に並列したファントムを考案し使用した（Fig. 1）．

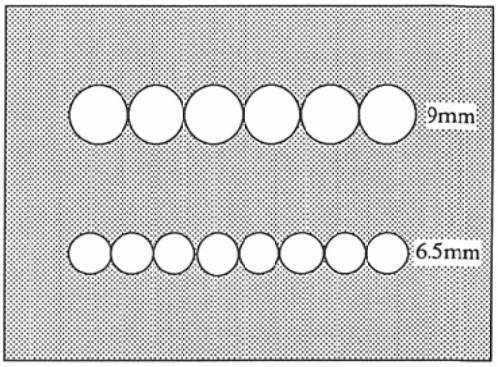

Fig. 1　Phantom of stringed acrylic balls (9mmϕ and 6.5mmϕ)

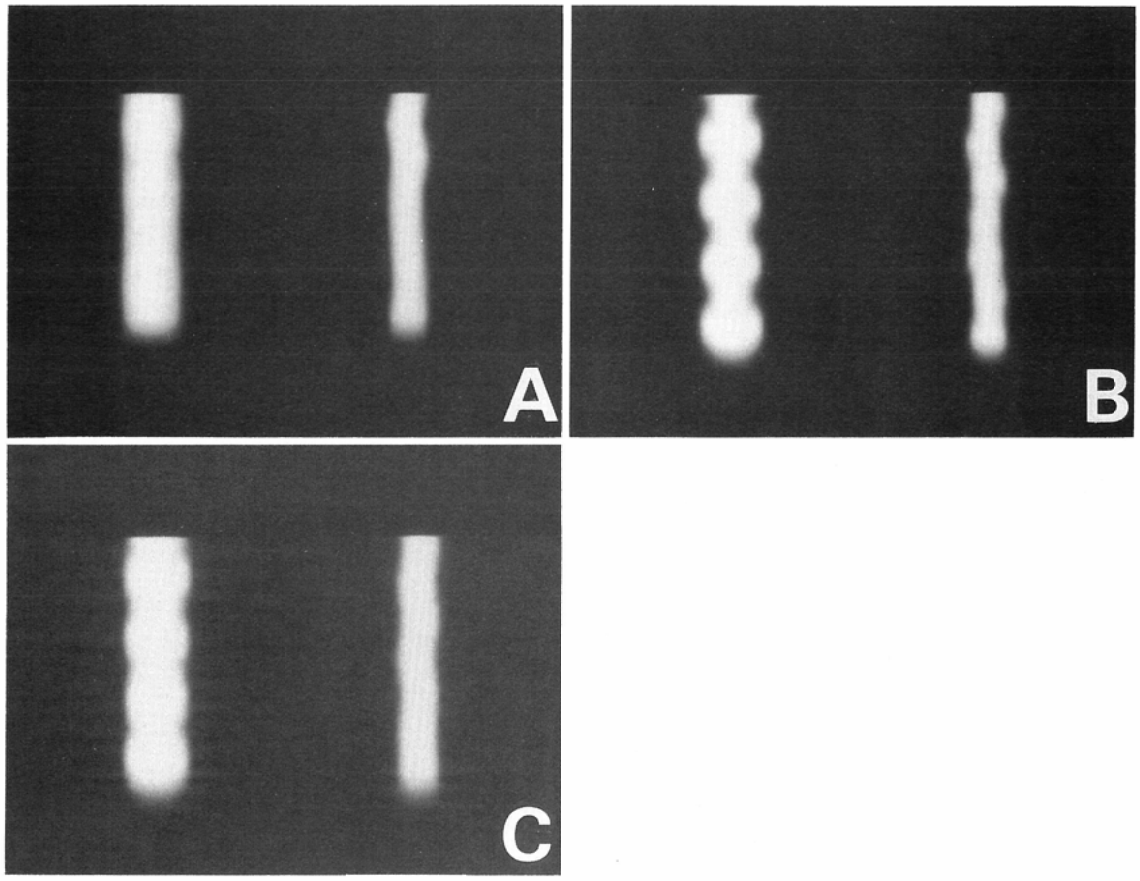

Fig. 2　Coronal images of phantom by MPR. A : conventional scan (slice width : 5mm, slice pich : 5mm), B : conventional scan of different scan position (slice width : 5mm, slice pich : 5mm), C : helical scan (slice width : 5mm, couch top speed : 5mm/s)

2）従来の撮影法

スキャンと寝台移動が交互に行われる従来の方法で，スライス幅5mm，スライスピッチ5mmにて12スキャン，およびスライス幅2mm，スライスピッチ2mmで30スキャンを撮影した．X線条件は140kv，200mAで，スキャン時間1秒(360°)を用いた．

スキャンのスタート位置をスライス幅の半分ずらした場合も撮影した．

3）ヘリカルスキャンの撮影法

同一方向連続回転のダイナミックスキャンモードと自製の寝台移動システムを用いてヘリカルスキャンを行った．スライス幅5mmに対し寝台移動速度5mm/秒と4mm/秒，スライス幅2mmに対し寝台移動速度2mm/秒と4mm/秒を用いて，毎秒一回転で12～30秒間の連続スキャンを行った．X線条件は140kv，100mAとした．

得られた連続する螺旋状の生データから任意の位置から360°のデータを使用し，1mm間隔の軸位多断面像を再構成した．また，前後のスライスにあたる生データからアーチファクトを補正する補間再構成法を行った場合と行わない場合とで比較した．

4）体軸方向の空間分解能の検討方法

体軸方向の空間分解能を解析するために，上記の条件で撮影された，従来の一回転スキャン法とヘリカルスキャン法の画像を多断面再構成（MPR）表示の冠状断像にて比較検討した．

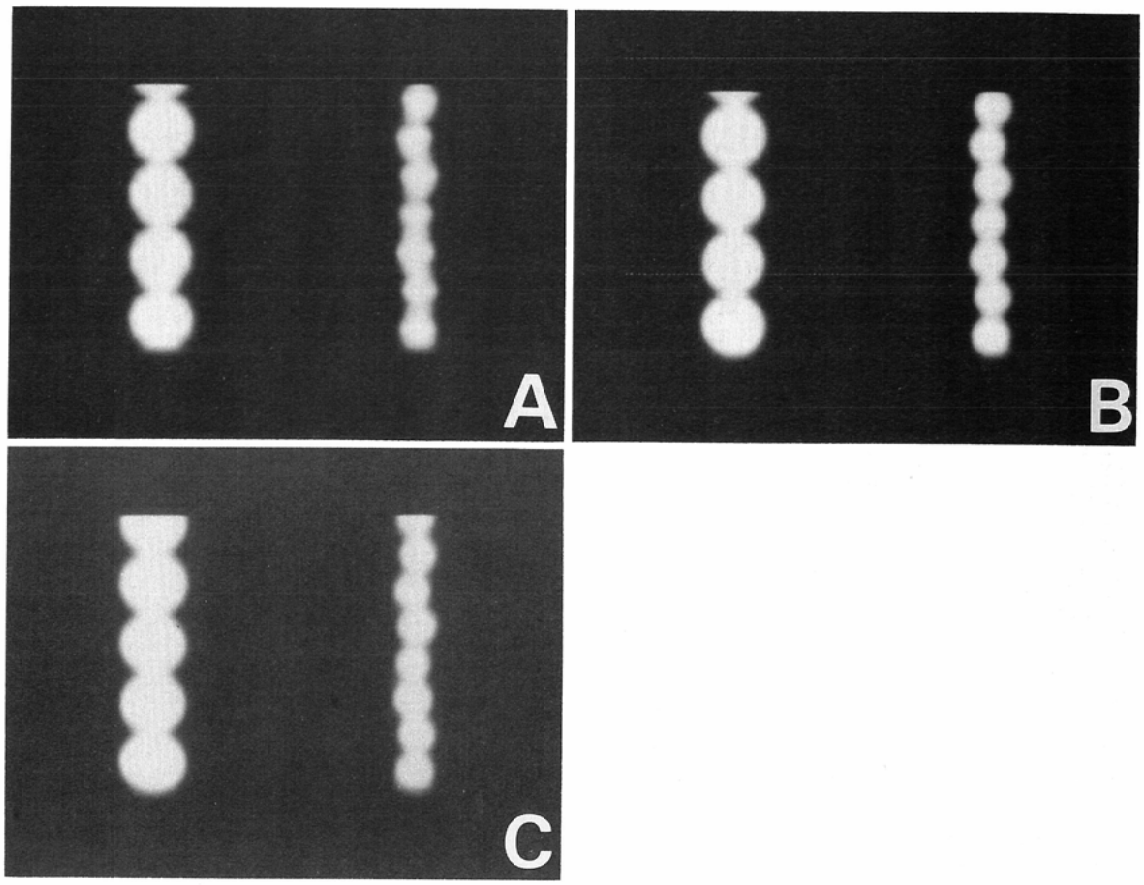

Fig. 3　Coronal images of phantom by MPR. A : conventional scan (slice width : 2mm, slice pich : 2mm), B : conventional scan of different scan position (slice width : 2mm, slice pich : 2mm), C : helical scan (slice width : 2mm, couch top speed : 2mm/s)

4. 結　果

スライス幅5mmを用いた数珠状のファントムの従来法による検討では，再構成冠状断像において，直径6.5mmと9mmの球はともに分離ができず，棒状に連続して認められた（Fig. 2A）．しかし，スキャン開始位置をずらすことによって直径9mmのファントムは数珠状に認められた（Fig. 2B）．スライス幅5mm，寝台移動速度5mm/秒で施行したヘリカルスキャン法では直径9mmの球は数珠状に分離して確認可能であったが，直径6.5mmの球は棒状に連続して認められた（Fig. 2C）．

スライス幅2mmスライスピッチ2mmの従来法では球状のファントムはいずれも数珠状に認められたが，形が歪んだ(Fig. 3A)．しかし，スキャン開始位置をずらすことによって，歪のない球状に認めることができた（Fig. 3B）．ヘリカルスキャン法ではいずれも歪のない球が数珠状に連なる様子が認められた（Fig. 3C）．

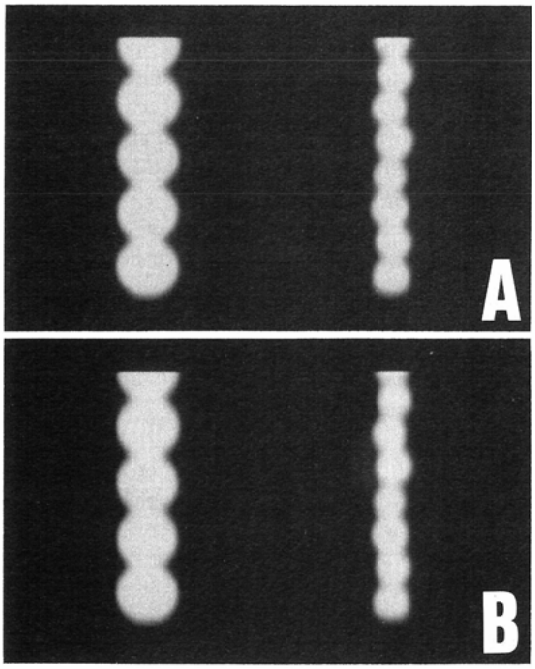

Fig. 4　Coronal images of helical scan (slice width : 2mm, couch top speed : 2mm/s)
A : without interpolation, B : with interpolation

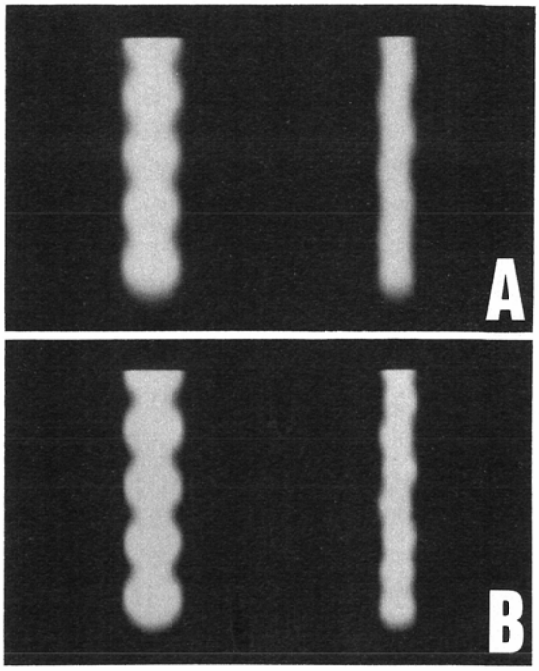

Fig. 5　Coronal images of helical scan (couch top speed : 4mm/s). A : slice width : 5mm, B : slice width : 2mm

スライス幅2mmのヘリカルスキャン法で補間再構成を行うと数珠状に連なる球の各々の分離が若干困難となった（Fig. 4）．

寝台移動速度を4mm/秒とし，スライス幅2mmと5mmでヘリカルスキャンを行った結果，スライス幅2mmでスキャンした方が各球の分離が良好であった（Fig. 5）．

5. 考　察

従来のCT撮影では，体軸方向の空間分解能は，スライス幅とスキャンピッチに依存している．しかし，通常の検査条件ではスライス厚とスキャンピッチは等しく設定されることが多いため，薄いスライス幅を用いなければ空間分解能は良くならない．ヘリカルスキャン法においては，体軸方向の分解能はスライス幅と寝台移動速度によって規定される[5]．今回の検討では，スライス幅と移動速度の組合せを変えてスキャンし，各々が体軸方向の分解能に与える影響を検討し，合せて従来の一回転スキャン法とヘリカルスキャン法の比較を

行った.

臨床的には，リンパ節や腫瘍のように，球状の病変が血管や他臓器と分離区別できるかが重要となる[6)7)]．このため，多数の球が数珠状に連なるファントムを考案し，より臨床に近い形でのファントム実験を行うよう工夫した.

結果に示すごとく，ヘリカルスキャン法による画像では体軸方向の空間分解能は従来法と比べて同等か，あるいはそれ以上に優れていた．従来法ではスキャン開始位置によってpartial volume effectの影響による識別能の差が認められた．しかし，ヘリカルスキャン法では，再構成開始位置は画像再構成時に自由に選択でき，任意のピッチで細かい間隔での再構成も可能なため，生データを得る際のスキャン開始位置による，体軸方向の分解能に影響を受けることはなかった.

オーバーラップなしで行われた従来法では，画像間隔はスライス幅と同じであるため，体軸方向の分解能はあまり良くない．しかし，MPR表示の際には，我々のシステムでは画像データからのスライス間補間を行って表示するために，スライス幅による凸凹は描出されなかった.

ヘリカルスキャン用補間再構成法では，補間による若干のスライス幅増加が認められたが，軸位断像上での突起からの特有のアーチファクトは明らかに減少した．臨床において補間再構成法を使用する場合には，実効スライス幅が若干厚くなることの認識が必要である.

ヘリカルスキャン法で寝台移動速度を一定とし撮影した場合，スライス厚が薄い方が空間分解能が良好であった．これは，体軸方向の分解能においてスライス開口幅が重要なことを示している．同時に，臨床例でのスキャンにおいて，寝台移動速度とスライス幅が必ずしも等しい必要はないことも意味している．しかし，スライス幅が薄いとSN比が低下するため，臨床的には適応を考える必要がある.

ヘリカルスキャン法は連続する生データからスライスピッチの細かい画像を再構成するため体軸方向の空間分解能が良いと思われる.

スキャン時間は，従来法では数分以上が必要であるのに対し，ヘリカルスキャン法では12～30秒であった．そのため，ヘリカルスキャン法では一回の息止めで短時間に広範囲のスキャンが可能となり，胸腹部領域の撮影では，従来法と比較して臓器の連続性が向上することが期待される.

6. 結　語

1）体軸方向の空間分解能を評価するために数珠状のファントムを考案した.

2）ヘリカルスキャン法は従来法と比較し体軸方向の空間分解能が良好であった.

3）ヘリカルスキャン法にてスライス補間法を用いると体軸方向の空間分解能が若干低下した.

4）寝台移動速度が一定であればスライス厚が薄い方が空間分解能が良好であった.

本論文の主な要旨は第49回日本医学放射線学会総会（1990年4月7日）にて発表した.

文　献

1) Mori I: Computerized tomographic apparatus utilizing a radiation source. US Pat 4630202, 1986
2) Nishimura H, Miyazaki O: CT system for spirally scanning subject on a movable bed synchronized to X-ray tube revolution. US Pat. 4789929, 1988
3) Tujioka K, Katada K, Anno H, et al: Basic examiantion of helical scanning CT. Radiology 177: 344, 1990
4) Katada K, Anno H, Koga S, et al: Three-dimensional angio-imaging with helical scanning CT. Radiology 177: 364, 1990
5) Kalender WA, Seissler W, Klotz E, et al: Spiral volumetric CT with singlebreath-hold technique, continuous transport, and continuous scanner rotation. Radiology 176: 181—183, 1990
6) Vock P, Soucek M, Daepp M, et al: Lung: Spiral volumetric CT with singlebreath-hold technique. Radiology 176: 864—867, 1990
7) 橋本直人，緑川重夫，藤田徹夫，他：ヘリカルボリュームCT(HVCT)の臨床的応用—肺野腫瘤性病変への有用性—，断層映像研究会雑誌，17: 158—163, 1990