The University of Osaka
Institutional Knowledge Archive

Title	X線検査による末梢気道病変へのアプローチ
Author(s)	田中, 満; 佐藤, 勝; 竹口, 甲三 他
Citation	日本医学放射線学会雑誌. 1983, 43(7), p. 897-904
Version Type	VoR
URL	https://hdl.handle.net/11094/17001
rights	
Note	

The University of Osaka Institutional Knowledge Archive : OUKA

https://ir.library.osaka-u.ac.jp/

The University of Osaka

X線検査による末梢気道病変へのアプローチ

慶応義塾大学医学部放射線診断部
田　中　満
慶応義塾大学医学部内科
佐藤　勝　竹口　甲三　小林　弘祐

（昭和57年9月1日受付）
（昭和57年11月17日最終原稿受付）

An Approach to Analysis of the Lesions in the Peripheral Airways by Radiological Examinations

Mitsuru Tanaka
Diagnostic Department of Radiology, School of Medicine, Keio University
Masaru Satoh, Kohzo Takeguchi and Hirosuke Kobayashi
Internal Medicine, School of Medicine, Keio University

Research Code No.: *506.9*

Keyords: *Peripheral airway, Selective alveolo-bronchography, Small airway disease*

We performed plain radiography of the chest in inspiration and expiration, enlargement radiography, selective alveolo-bronchography with and without the use of enlargement radiography of three to four magnifications, respiratory function tests and biopsy of the lung in 70 patients who were suspected of having localized lesions in the peripheral airways and studied the necessity and the role of each radiological examination in diagnosis. The results are as follows.

1) Abnormal radiological findings in the chest in patients with bronchiolitis are nodular shadows 2 mm or less in diameter, reticular shadows and ring shadows 5 mm or less in diameter. Predominant shadows change in this order according to the advance of the lesions. Selective alveolo-bronchography shows narrowing, dilatation and obstruction according to the degree of the lesions.

2) Routine examinations of the chest by plain radiography in inspiration and expiration and by selective alveolo-bronchography are necessary for diagnosis of lesions in the peripheral airways. Enlargement radiography should be used when the plain chest film shows no abnormal shadows.

3) Because 50% of the findings in selective alveolo-bronchography without the use of enlargement radiography can be classified, evaluation of selective alveolo-bronchograms is possible to some extent even in facilities that are not equipped with an appararus for enlargement radiography.

末梢気道に障害をあたえる疾患あるいは原因として，喫煙，大気汚染，ヴィールス，老人性退行性変化，系統疾患など，多岐にわたり，本疾患の臨床的意義[1)~3)]および呼吸器疾患全体に占める割合も低くない．にもかかわらず，臨床診断が難しく，細気管支の病変に関する病態の解明が十分でない理由は，自・他覚症状にくらべて，呼吸機能検査および形態学的検査で，客観的に障害の程度を的確に評価し難いためと思われる．そのために，末梢気道は，silent zone[4)]あるいは quiet zone[5)]と呼ばれている．ある原因による疾患が，この部位に発生し進行しても，著明になるまで発見されず

に放置されていることになる．加えて，呼吸器疾患の話題の1つになっている細気管支炎が，慢性気管支炎の初期像であるか，あるいは，全く異なる独立した疾患であるのか，この点をはっきりさせることは，慢性気管支炎の病因をみきわめるうえに重要なことである．このことから，この部位の研究の重要性を改めて強調する必要がある．本研究では，末梢気道の病変を主体とする肺疾患の病態を，形態学的検査方法の1つであるX線検査により的確に検出するために，末梢気道に病変が局在すると考えられる症例に，呼気時，呼気時の胸部単純X線撮影，拡大撮影，3～4倍拡大撮影による選択的肺胞気管支造影（selective alveolobronchography 以下SABと略す），拡大を行わないSABを施行し，各種のX線検査の必要性および断学的役割について検討した．同時に，各種の呼吸機能検査および肺生検を行った．

対象および方法

1．対象

われわれは，臨床的に末梢気道に病変が局在すると考えられる症例の臨床的診断基準[7]を定め，基準が2つ以上あてはまる70症例を対象とした．臨床的診断基準を下記のように定めた．

（1）咳嗽，労作時呼吸困難を主症状とし，しばしば，胸部圧迫感，喀痰，喘息を伴う．

（2）胸部聴診上，小水泡または捻髪音を聴取する．特に，下肺野に多く認められる．

（3）胸部X線写真上，肺野にびまん性粒状あるいは，網状陰影が認められる．

肺生検は，慢性肺気腫（7例），気管支喘息（3例）と診断された10例を除き施行した．肺生検は，経気管支肺生検が51例，開胸肺生検3例である．

2．撮影方法

末梢気道のX線検査方法として全対象例に，(1)胸部単純正面撮影（吸気時・呼気時），(2) 拡大撮影，(3) SABを行った．特にSABの撮影方法は下記の2つの方法で行った．

（1）正面仰臥位の3～4倍拡大撮影．

（2）(1)と同じ撮影体位で造影像を，拡大撮影しないで，消化管X線撮影装置による撮影．

われわれは，(2)の方法をmini-SABと呼んでいる．

3．SAB

外径6mm，内径2.5mmの町田製flexible気管支カテーテル（以下，FBCと略す）を使用する．検査の約5時間前から禁食にし，硫酸アトロピン0.5mgをFBCの挿入，10～15分前に筋注する．2％キシロカインを使用して絞扼反応がなくなるまで，咽喉頭，気管の表面麻酔をする．同時に，FBC挿入時に咳嗽が起らないように，3～4mlの2％キシロカインを喉頭注入器で気管内に注入する．FBCの挿入の簡単な方法は，被検者をX線テレビ透視撮影台の上に仰臥位にさせ，喉頭部位を透視で見ながら，FBCの先端部位を声帯の上部に誘導して吸気時に挿入するとよい．挿入後，FBCを右B^8に誘導する．次に，血管造影用の6.6Fの赤色のKIFAのカテーテルあるいは，先端部に金属片がついたポリエチレンチューブ（洗滌チューブ，内視鏡）を，FBCの造影剤注入用のチャンネルから挿入して，右B^8_a，場合によりB^8_bの末梢に胸部単純X線写真で，異常陰影の密度が高い部位にprewedgeする．右下肺野を造影する主な理由は，心搏動によるブレが左より少ないためである．造影剤は水性ディオノジールを使用する．X線テレビで透視を拡大にして，2～3mlの造影剤をゆっくりと注入する．撮影は3～4倍拡大で，管球焦点0.1mm，三相交流1,000mAの装置．撮影条件は，20mA，120KV，2/100～6/100秒である．

造影所見および形態分類（Fig. 1）

SABで造影所見を各々としてとらえるだけでなく造影所見の主にしたもの，即ち，全体の造影像の最も特徴を表わしているものを，その症例の造影像として形態分類[8]を行った．

形態分類は，呼吸細気管支から終末細気管支にかけて，細気管支の狭小を主にした終末細気管支狭小化群（I型），終末細気管支から肺胞にかけて高度の拡張が主にみられる終末細気管支拡張群（IIa型），終末細気管支から肺胞にかけて，軽度から中等度の拡張が主にみられる終末細気管支拡張群（IIb型），肺胞道の拡張が主にみられる肺胞道拡張群（III型），汎細葉性肺気腫を主にする肺胞像異常群（IVa型），小葉中心性肺気腫を主にする肺

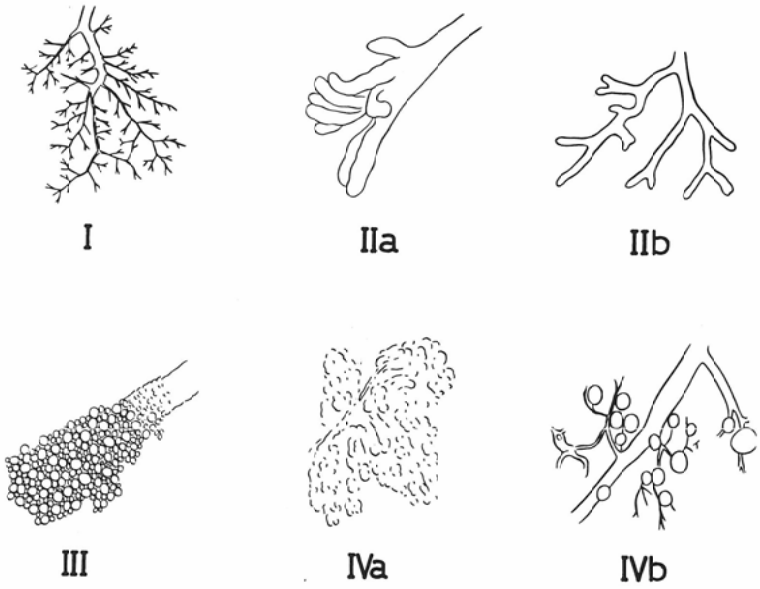

Fig. 1 Classification of selective alveolo-bronchographic findings.

胞像異常群（IVb 型）に分けた．

成　績

対象70例で，吸気時，胸部単純X線写真（Table 1）で，びまん性に陰影が認められたのは46例（65.7%）である．24例（34.3%）は明らかな陰影は認められなかった．

主な陰影は，2mm 以下の粒状陰影21例，網状陰影14例，5mm 以下の輪状陰影8例，2mm 以上の粒状陰影1例，5mm 以上の輪状陰影1例，蜂窩状陰影1例の順に多くみられた．陰影の分布密度は，軽度19例，中等度17例，高度10例である．陰影の広がりは，全肺野の1/3以下22例，全肺野の1/3～2/3，13例，全肺野の2/3以上11例である．吸気時と呼気時の胸部単純X線写真を比較すると，吸気時の胸部単純X線写真で高度の明らかな異常陰影を除く40例について，吸気時と呼気時の異常陰影と

Table 1 Findings in the plain chest film

N: 46

		Bronchiolitis	Interstitial pneumonia	Pulmonary fibrosis	Others
nodular	≦2mm	12	3	0	6
	2mm<	1	0	0	0
reticular		3	6	0	5
ring	≦5mm	7	0	1	0
	5mm<	1	0	0	0
honeycombing		0	0	1	0
density	low	11	4	0	4
	medium	8	3	0	6
	high	5	2	2	1
extent	1/3	13	3	0	6
	1/3~2/3	6	3	0	4
	2/3~3/3	5	3	2	1

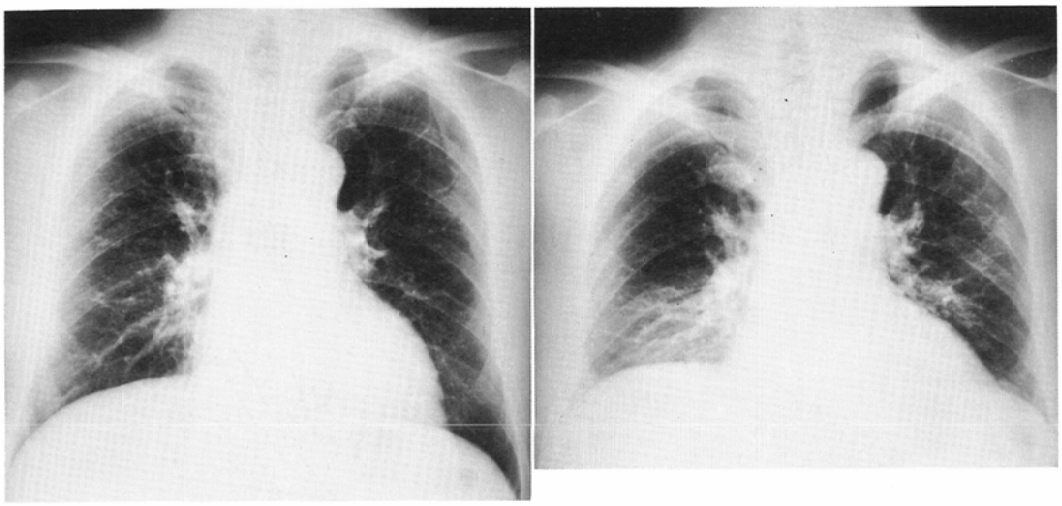

Fig. 2　A case of bronchiolitis. The left is the plain chest film in inspiration, and the right is that in expiration. Abnormal shadows are clearly seen in the latter, though they are unclear in the former.

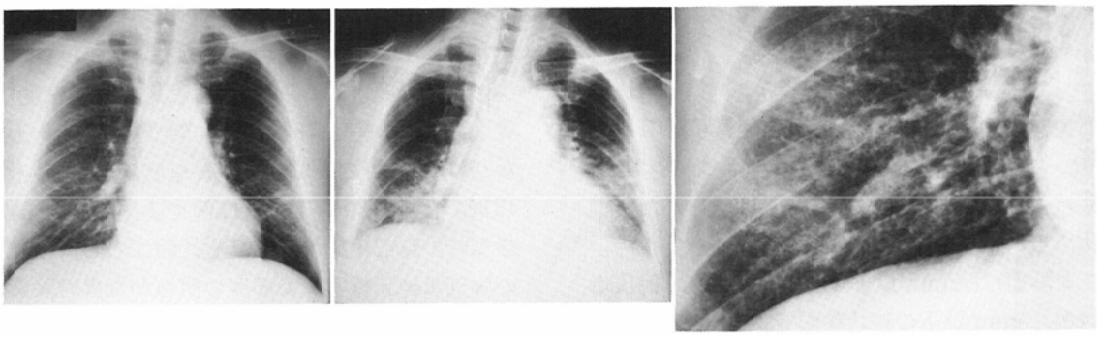

Fig. 3　A case of bronchiolitis. The left is the plain chest film in inspiration, and the middle is that in expiration. The right is the enlargement radiograph. Abnormal shadows are seen most clearly in the chest film in expiration.

比較すると，吸気時に比べ，呼気時で異常陰影が増加したもの20例（50%）である．他の20例は異常陰影は不変である．このうち，吸気時で全く異常陰影が認められなかった24例のうち9例(37.5%)に呼気時に粒状陰影が認められた．吸気時胸部単純X線写真と拡大単純写真を比較すると，40例のうち拡大写真で異常陰影が変化しなかったもの26例(65%)，撮影条件により異常陰影が減少，消失したもの9例(22.5%)，異常陰影が増加したもの5例（12.5%）である．

SABによる形態分類は，終末細気管支狭小化群（I型）29例，終末細気管支拡張群（IIa型）8例，終末細気管支拡張群（IIb型）15例，肺胞道拡張群（III型）9例，肺胞像異常群（IVa型）3例，肺胞像異常像（IVb型）4例，正常2例である．

形態分類と病理所見を対比（Table 2）してみると，細気管支炎28例は，I型13例，IIa型3例，IIb型8例，III型2例，IVa型1例，正常1例，間質性肺炎は，I型6例，IIa型1例，IIb型3例，慢性肺気腫は，I型1例，IVa型2例，IVb型4例，気管支喘息は，I型2例，III型2例，正常1例，肺線維症は，IIa型2例である．

Table 2 Classification of selective alveolo-bronchographic findings and pathological findings by lung biopsy

N: 70

	NORMAL	I	II		III	IV	
			a	b		a	b
Bronchiolitis	1	13	3	8	2	1	0
Interstitial pneumonia	0	6	1	3	0	0	0
Pulmonary emphysema	0	1	0	0	0	2	4
Asthma	1	2	0	0	2	0	0
Pulmonary fibrosis	0	0	2	0	0	0	0
Others	0	7	2	4	5	0	0

I: group with narrowed terminal bronchioles
II: group with dilated terminal bronchioles (a: slight-moderate)
III: group with alveolar ductectasis
IV: group with abnormal alveolar figures (a: severe, b: slight-moderate)

考　察

現在，末梢気道の病変を選択的に診断する方法として，呼吸生理学的診断方法[9~11]，各種のX線検査，肺生検が行われている．呼吸機能検査は動肺コンプライアンスの換気数依存性，flow-volume 曲線，closing volume, MMF, 動脈血ガス，肺胞気動脈血ガス分圧較差（$AaDo_2$）が行われている．これらの検査は，末梢気道の病変のみに特異的に反応して，病変を検出するのでなく，末梢気道の病変にも反応するにすぎない．そのために，これのみで末梢気道病変を診断することは難しい．large airway に病変がなく，末梢気道のみに病変が局在する場合にのみ，呼吸機能検査は評価することができる．すなわち，慢性気管支炎においても，末梢気道の狭小・拡張・閉塞などの変化を伴うことはしばしばある．このような時に，上気道に原因する障害とは無関係に，末梢気道に原因する障害を独立して検出することは極めて困難である．

X線検査の方法として，胸部吸気時単純X線撮影，拡大撮影，拡大撮影を行うSABが現在行われている．SABは末梢気道病変を診断するのに有力な方法としての評価[8~10)18)]が高まってきている．それ故に，この時期に各種のX線検査の必要性について検討する必要がある．すなわち，ルーチンに現在，行われている吸気時胸部単純X線撮影はこれだけでよいのか，拡大撮影は必要ないのか，など種々の問題がある．SABについても同様である．末梢気道の病変でも，初期の病変の段階であれば，まだ可逆性の要素があり，治療による改善が期待される．そのために早期診断が重要である．

胸部X線写真上での末梢気道病変の異常陰影[12)]は，(1) 病変の分布密度・拡がり，(2) air trapping による含気量，(3) 病変の波及による周辺の肺実質への変化，(4) 喀痰の貯留により形成される．従って，初期の病変の場合に粒状陰影がみられない．対象例で，吸気時胸部単純X線写真で34.3%にびまん性粒状あるいは網状陰影が全くみられなかった．胸部X線写真上異常陰影が消失している時期でも，呼吸機能検査で障害を認められる症例もある．しかし，胸部単純X線写真で異常陰影が認められないということは早期診断の1つの条件である．細気管支領域では，外側に平滑筋が内側に比べて多く，また，軟骨を有しないため迷走神経刺激，アレルギー反応，その他の原因により，平滑筋が容易に収縮し閉塞し易い．そのために，胸部X線写真上，粒状陰影が出現し易い．吸気時胸部単純X線写真で異常陰影が認められなかった症例中，37.5%に呼気時胸部単純X線写真に粒状

Fig. 4　A case of panacinous emphysema. The right is the plain chest film in inspiration, and the left is the enlargement radiograph. Abnormal shadows are seen more clearly in the enlargement radiograph than in the plain chest film in inspiration.

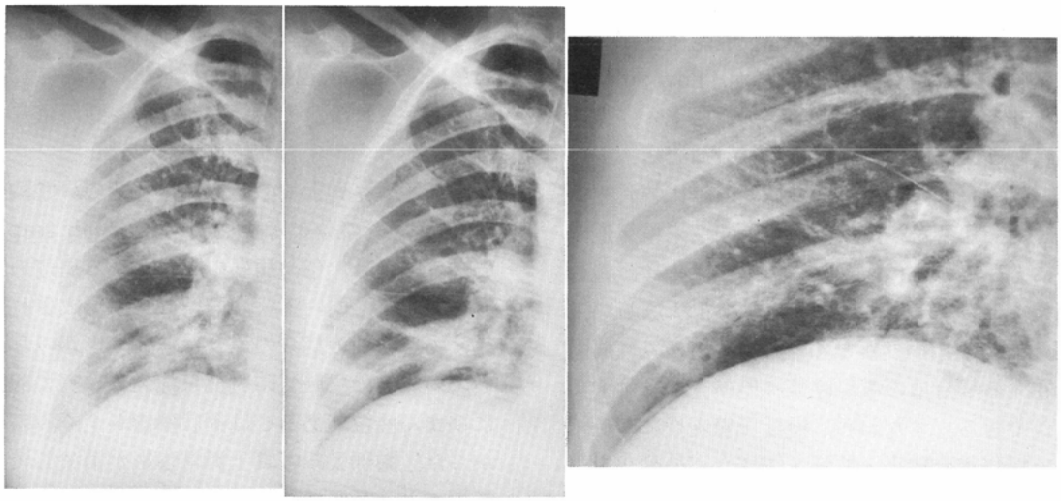

Fig. 5　A case of interstitial pneumonia. The left is the plain chest film in inspiration, and the middle is that in expiration. The right is the enlargement radiograph. There is on difference in abnormal shadows between the chest films in inspiration and expiration. Abnormal shadows are also unclear in the enlargement radiograph.

陰影が認められ，全例が細気管支炎であった．粒状陰影は呼気時の胸部X線写真に形成され易い．細気管支炎の早期検出（Table 3）のために，呼気時の胸部単純X線写真が必要である．細気管支炎は異常陰影として2mm以下の粒状陰影が多く，ついで，網状陰影として認められ，経過の悪化と共に5mm以下の輪状陰影に変化していく症例も中にあるものと思われる．また，細気管支炎の

45.8%が軽度の異常陰影で，54.1%が全肺野の1/3以下に局在している．間質性肺炎の異常陰影は網状陰影，粒状陰影として認められ，陰影の程度も軽度から高度，広がりも全肺野の1/3から全肺野と均等してみられる．肺線維症は，輪状陰影，蜂窩状陰影として認められ，広がりは全肺野に均等にみられる．拡大単純X線写真は，12.5%に吸気時胸部X線写真より異常陰影が増強して，陰影の分析に利点がみられる．全例に拡大写真を撮影する必要はなく，吸気時，呼気時の胸部単純X線写真で，異常陰影が認められない症例のみに，拡大撮影を試みてよい結果を得ている．

SABでは，細気管支炎は大部分の症例がI型，II型としてみられ，場合によりIII型として造影される．細気管支炎は，胸部単純X線写真，呼吸機能検査を検討してみると，病変の程度の差により，肺胞道の拡張，呼吸細気管支から終末細気管支にかけての狭小，拡張および閉塞を伴う所見としてとらえられる．間質性肺炎はI型，II型で吸気時と呼気時の胸部単純X線写真でもほとんど変化のない症例が大部分である．肺線維症は，造影像として終末細気管支から肺胞にかけて高度の拡張が認められる．拡大撮影を行わないSABでは，拡大撮影を行って形態分類した70例中の同一対象例24例を，拡大撮影を行わないで撮影し形態分類を試みると，24例中12例（50%）は同じように分類ができた．しかし，12例（50%）は分類が不可能であった．分類不可能の例は，I型およびIII型の判定，III型と正常例との区別であった．拡大撮影を行わない方法は，拡大撮影装置を持たない施設でも行なうことができ，ある程度のSABの評価は可能であること，比較的太い気管支を造影することにより，肺胞，細気管支と比較的太い気管支とのつながりがはっきりする．また，SABを行った以外の部位の細気管支とも比較し易いことである．細気管支炎のX線写真を検討すると，対象例70例中，病理学的に細気管支炎と診断された症例は28例である．吸気時胸部単純X線写真では，28例中24例(85.7%)，呼吸時胸部単純X線写真では，25例中24例(96%)，拡大単純写真では18例中15例（83.3%），SABでは28例中27例（96.4%），mini-SABでは12例中9例(75%)に異常所見が認められた．細気管支炎の診断には，呼気時胸部単純X線撮影，SABが不可欠であると思われる．

Table 3　Abnormal radiological findings in the chest with bronchiolitis

N: 28

		% Abnormal %
Plain film	inspiratory	85.7 (24/28)
	expiratory	96.0 (24/25)
Magnification		83.3 (15/18)
SAB	with magnification	96.4 (27/28)
	without magnification	75.0 (9/12)

むすび

末梢気道に病変が局在すると考えられる症例に，吸気時，呼気時の胸部単純X線撮影，拡大撮影，SABを行い，各種のX線検査の必要性および診断学的役割について検討を行ない，下記の結果を得た．

(1) 細気管支炎は胸部異常陰影として，2mm以下の粒状陰影，網状陰影，5mm以下の輪状陰影として認められ，この順に，主な陰影は変化していくものと思われる．造影所見は病変の程度によって，狭小，拡張および閉塞像がえられる．

(2) 末梢気道病変の診断には，ルーチンには吸気時，呼気時の胸部単純X線写真が必要である．拡大撮影は胸部単純X線写真で異常陰影が認められない症例のみに行う．また，SABは不可欠の検査である．

(3) mini-SABも，SABを行う時に同時に行うべきである．

文　献

1) Hogg, J.C., Macklem, P.T. and Thurlbeck, W. M.: Site and nature of airway obstruction in chronic obstructive lung disease. New Eng. J. Med., 278 : 1355—1360, 1968
2) Macklem, P.T., Thurlbeck, W.M. and Fraser, R.G.: Chronic obstructive disease of small airways. Ann. Int. Med., 74 : 167—177, 1971
3) Macllem, P.T.: Obstruction in small airways : A challenge to medicine. Amer. J. Med., 52 : 721—724, 1972

4) Woolcock, A.J., Vincent, N.J. and Macklem, P. T.: Frequency dependence of compliance as a test for obstruction in the small airways. J. Clin. Invest., 48: 1097—1114, 1969
5) Mead, J.: The lung's "quiet zone" New Engl. J. Med., 282: 1318—1319, 1970
6) 滝島　任：末梢気道の閉塞現象とその把握．呼吸と循環，20：563—571，1972
7) 佐藤　勝：末梢気道の病態に関する臨床的研究．日胸疾学会誌，14：71—76，1976
8) 田中　満，佐藤　勝：選択的肺胞気管支造影による末梢気道病変の形態分類について．臨床放射線，27：9—15，1982
9) 谷本普一，蒲田英明：細気管支炎の診断と治療．肺と心，22：21—230，1975
10) 川上義和，村尾　誠：末梢気道病変の早期診断の現状と問題点．日本臨床，36：102—108，1978
11) 山内俊忠，山村　一：呼吸器検査からみた末梢気道病変のとらえ方．日本臨床，36：109—114，1978
12) 中田紘一郎，谷本普一：びまん性汎細気管支炎，26：1133—1142，1981
13) 本間日臣：びまん性呼吸細気管支炎．日本臨床，36：58—61，1978
14) 山中　晃，渡辺　進，大坪浩一郎：細気管支炎の病理．肺と心，22：7—20，1975
15) Thurlbeck, W.M.: The incidence of pulmonary emphysema, with observations on the relative incidence and spatial distribution of various types of emphysema. Am. Rev. Resp. Dis., 87: 206—215, 1963
16) Snider, G.L., Brody, J.S. and Doctor, L.: Subclinical pulmonary emphysema, incidence and anatomic patterns. Am. Rev. Resp. Disp., 85: 666—683, 1962
17) Mitchell, R.S., Silver, G.W., Dart, G.A., Petty, T.L., Vincent, T.N., Ryan, S.F. and Filley, G. F.: Clinical and morphologic correlations in chronic airway obstruction. Am. Rev. Resp. Dis., 97: 54—57, 1968
18) 桐沢俊夫：選択的肺胞気管支造影（SAB）による慢性閉塞性疾患の研究．日胸疾学会誌，17：212—232，1979