The University of Osaka
Institutional Knowledge Archive

Title	消化管の二次元三次元CT診断
Author(s)	白神, 伸之
Citation	日本医学放射線学会雑誌. 2001, 61(12), p. 672-682
Version Type	VoR
URL	https://hdl.handle.net/11094/17017
rights	
Note	

The University of Osaka Institutional Knowledge Archive : OUKA

https://ir.library.osaka-u.ac.jp/

The University of Osaka

総　説

消化管の二次元三次元CT診断

白神　伸之

国家公務員共済組合連合会立川病院放射線科

Two-dimensional and Three-dimensional CT Diagnosis of Alimentary Tract

Nobuyuki Shiraga

The recent development of multidetector-row CT (MDCT) has made it possible to obtain three-dimensional images of the alimentary tract that offer new diagnostic potential. In its two-dimensional diagnosis of the alimentary tract, MDCT has also changed the concept of the oral contrast agent. Before MDCT, we routinely used a positive contrast agent to distinguish the stomach and intestine from other organs and masses. The excellent slice profile acquired by MDCT can distinguish the alimentary tract and depict abnormal findings without the use of a positive contrast agent. With the use of an intravenous contrast medium, the alimentary tract itself, alimentary tumors, and inflammatory disease are well demarcated with water and air. Moreover, the combination of two-dimensional and three-dimensional diagnostic images makes it possible to detect and assess early gastric and colonic cancers as conventional gastroscopy and colonoscopy. Although the lack of texture information is one of the disadvantages of three-dimensional CT, three-dimensional CT diagnosis of the alimentary tract is less invasive and more objective than conventional studies. Advances in three-dimensional imaging with isotropic data sets will lead to the use of two-dimensional and three-dimensional CT diagnosis as one of the standard examinations of the alimentary tract.

Research Code No.: *501.1, 511.1, 512.1, 513.1*

Key words: *CT, CT three-dimensional, CT multidetector-row, CT gastrointestional tract*

Received Oct. 15

Department of Radiology, Tachikawa Hospital

本論文は第60回日本医学放射線学会学術発表会(2001年4月)の一般教育講演「消化管の二次元三次元CT診断」の演題で発表されたもので，日本医学放射線学会誌編集委員会より執筆依頼した．

別刷請求先
〒190-8531　立川市錦町4-2-22
国家公務員共済組合連合会　立川病院放射線科
白神伸之

はじめに

従来消化管疾患の診断においてCTは他のmodalityと比べその適応は限られていた．それはすなわち進行癌の他臓器への浸潤の有無や粘膜下腫瘍の性状の評価などであり，粘膜面の評価については光学的内視鏡やX線バリウム撮影に遠く及ばず，早期癌や炎症性大腸疾患を診断，評価することは困難であった．Volume dataの取得可能なヘリカルCTの登場は，消化管を三次元的に内腔から表示する内視鏡モード，いわゆるvirtual endoscopyの作成を可能にしたが，z軸方向の分解能を保つためには限られた範囲の撮影しか出来ないため，現実的な臨床評価は依然困難であった．近年登場したmultidetector-row CT(MDCT)はz軸方向に複数の検出器列を有するもので，これにより十分なz軸方向の分解能を保ちつつ，広い範囲を撮影することが可能となった．これにより得られるスライスプロファイルのすぐれた軸位断像とそれらから再構成される三次元画像により，消化管疾患を内腔側からも十分な診断能をもって評価することができるようになった．軸位断像から再構築されるmultiplanar reformation(MPR)像もより薄い幅で撮影できるようになったため分解能が著しく向上し，これによる二次元診断を三次元画像と組み合わせることによって，光学的内視鏡やX線バリウム撮影に匹敵する消化管癌の深達度診断も可能となった[1-5]．本稿ではMDCTを用いた消化管の画像診断について概説する．

なお，呼称についてであるが，内視鏡的な三次元再構成画像はvirtual endoscopyと一般的に呼ばれており広く用いられているが，実際のデータを用いて再構成している点においてvirtualという語句は正しくないと考えられる．本稿では欧米に習って撮影部位によってCT gastrography(CTG)，CT colonography(CTC)などと表記することにした．

経口消化管造影剤について

消化管の二次元診断をする上で問題となるものに，経口造影剤がある．現在CT撮影時に用いられる経口消化管造影剤はヨード系造影剤(陽性造影剤)，水(陰性造影剤)，空気

(陰性造影剤)があり，その他にわれわれは小腸，大腸の陰性造影剤として大腸内視鏡の際の腸管洗浄剤を時として用いることがある。

1．ヨード系造影剤

初期のCTでは消化管のmotion artifactを抑えるために抗コリン薬を投与して撮影していたが，近年の高速スキャンの時代，ルチン検査で抗コリン薬を投与することはない．同じように，従来型のCTではスライスプロファイルが劣っていたため消化管とリンパ節や膵臓などを鑑別するために，薄めたバリウムやヨード系の陽性経口造影剤を検査前に飲用させていた．Hydro-CTの論文が発表されて以来[6]，ヘリカルCTにおいて水を経口造影剤として用いる有用性が論じられてはいたが，ヘリカルCTの時代においてもこのヨード系経口造影剤は多くの施設でルチンに用いられていたと思われる．しかし，ヘリカルCT，特にpartial volume effectの少ない像が得られるMDCTでは消化管を陽性造影剤なしで他の臓器と分離同定することは比較的容易であり，むしろX線高吸収のヨード系造影剤は消化管疾患を逆に隠すことが多い．これは特に経静脈造影剤を併用した場合に顕著であり，時には進行癌さえも見落とす原因となる(Fig. 1)．炎症性腸疾患が疑われる場合に炎症の部位，程度を知るために経静脈造影は患者の状態が許せば必須であるが，この場合にも炎症部位がヨード系造影剤との濃度差がなくなるため分かりにくくなる可能性が高い．これらの状況を考えると，ヨード系経口造影剤の適応は骨盤内疾患など限られたものにしかないと思われる．また，dynamic enhancement studyを行ってCT angiographyなどの三次元画像を再構成する際に陽性造影剤は障害物になり，この点からもMDCTでの検査時には勧められない．

2．水

ヘリカルCTの登場によって胃病変の診断がCTで積極的に行われるようになったが，これに伴って経口造影剤についての検討がなされるようになった．堀らが行ったHydro-CTによる胃癌の深達度診断[6-9]のほかにも従来のヨード系陽性造影剤に代わって陰性(中性)造影剤としての水の有用性についての論文が散見される[10,11]．経口造影剤としての水の利点は大きく2点あげられる．一つは安価で容易に用いることができること，2つ目は経静脈造影を行うことによって病変部の同定，質的診断が出来ることである．特に胃の場合は存在診断ばかりでなく胃癌の深達度診断もある程度行うことが出来るため積極的に用いることが勧められる(Fig. 2)．ただし，消化管運動賦活調整剤を用いないと水で良好に満たされるのは空腸と回腸の口側までであり，大腸に到達するまでには大部分が吸収されてしまうため大腸疾患についてはあまり適さない．

3．空気

空気を陰性造影剤として用いることの他の造影剤にはない大きな利点は三次元画像を再構成できることである．また，十分消化管液が除かれた状態であれば液面のアーティファクトも発生しない．反面大きな病変は良好に描出できるが，小さな病変は消化管壁が引き伸ばされすぎるために見えなくなってしまう可能性がある．しかし三次元画像から病変を同定でき，その部を二次元的にも評価できる空気による造影(Air-CT)は，他に比べ侵襲度がやや高いことを差し引いても有用性は高い．

4．等張腸管洗浄液(polyethylene glycol electrolyte lavage solution：ニフレック®)

水と同じ理由で小腸，大腸の病変を陰性の造影剤で満たすためには消化管で吸収されないことが必要である．現在大腸鏡前の腸管洗浄剤として用いられているニフレック®はほとんど消化管で吸収されることなく排泄されるためこの目的にかなっている．腸が水や洗浄液で十分充盈された状態で撮影す

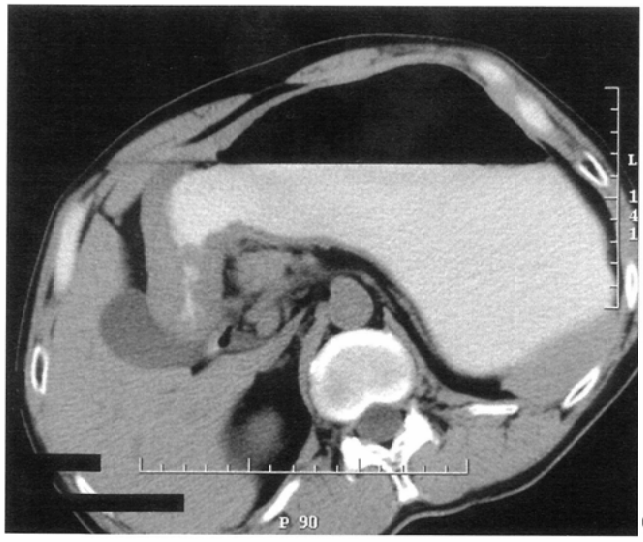

(A)

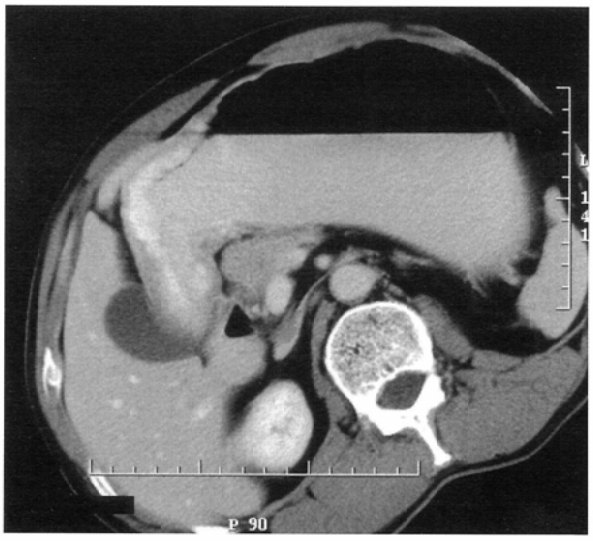

(B)

Fig. 1　Axial CT image of a 71-year-old-woman with advanced gastric cancer (T_3: SE) at gastric antrum obtained with 400ml of orally administered 5.0% iodinated contrast medium.
A: Non-enhanced image clearly shows gastric wall thickening at gastric antrum.
B: IV enhanced makes the border of the enhanced gastric wall and oral contrast medium unclear.

ると消化管壁の状態が良好に認識でき、癌や炎症の存在診断，深達度診断に役立つ(Fig. 3)．しかし大量に飲用させなければならない点やCTの前処置としての保険適応がないこと，撮影のタイミングが比較的難しいこと，大量に下痢を起こさせるため患者の負担が大きいことなどから，特に外来患者のルチン検査に用いるのは勧められない．実際には外来，入院患者とも大腸内視鏡直前にCT撮影を行うことによりこれらの問題を解決している．

以上をまとめると，従来用いられていたヨード系の経口造影剤の積極的な適応はMDCT時代にはほとんどなく，ルチン検査では水を，さらに症例にあわせて空気，等張消化管洗浄液を用いるのが良いと思われる．

各　論

1. 食道

食道のCTによる三次元診断は難しい．これは組織学的に食道壁が薄いということと，空気による拡張が特に頸部食道では困難であること，心臓のアーティファクトが大きいということなどが理由として上げられる．また，早期癌自体にも平坦なものが多く，CTでは描出できない可能性が高い．癌のほかに食道では異物の誤飲が問題になることがある．このような場合にもCTは有用である．症例は錠剤をPTP(push through package)に入れたまま誤飲したものであるが，PTPの存在部位，形，また大動脈との距離がCTで明瞭にあらわ

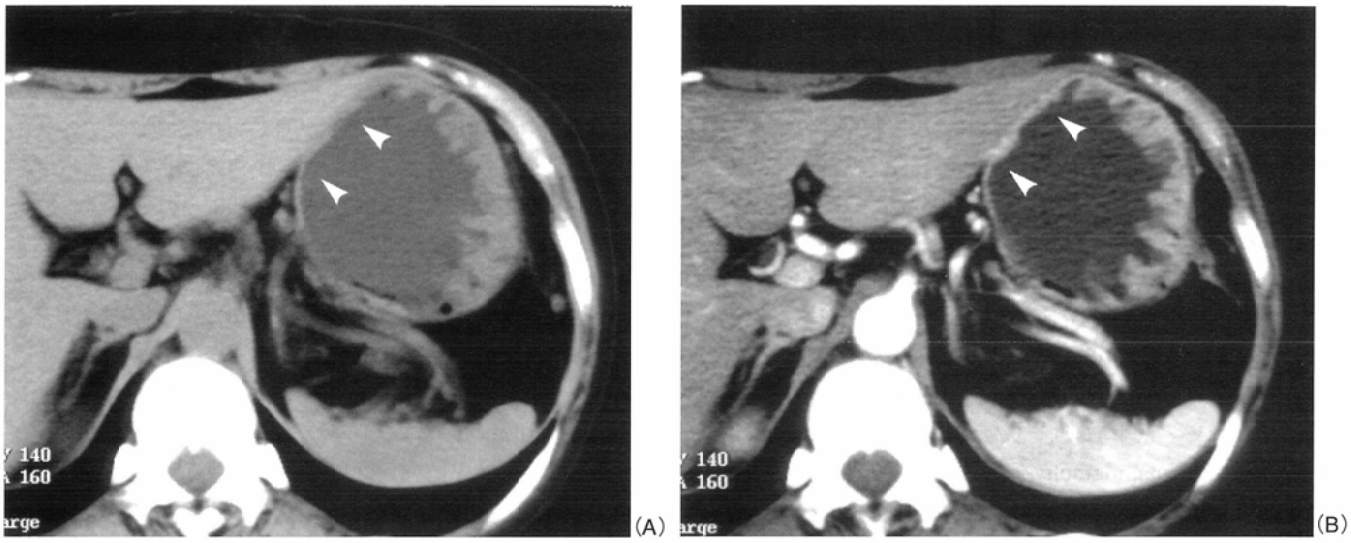

Fig. 2　Hydro-CT of the early gastric cancer(T_1: SM) in a 50 year-old-man.
A: Non-enhanced axial image can hardly depict the irregularity and thickening of the gastric wall at lesser curvature of the gastric corpus(arrowheads).
B: Arterial dominant phase of the dynamic the enhancement study shows the enhanced and slight thickened gastric wall at lesser curvature of gastric corpu(arrowheads). Because three-layered pattern is unclear, we could not assess the degree of tumor invasion acculately without three-dimentional images.

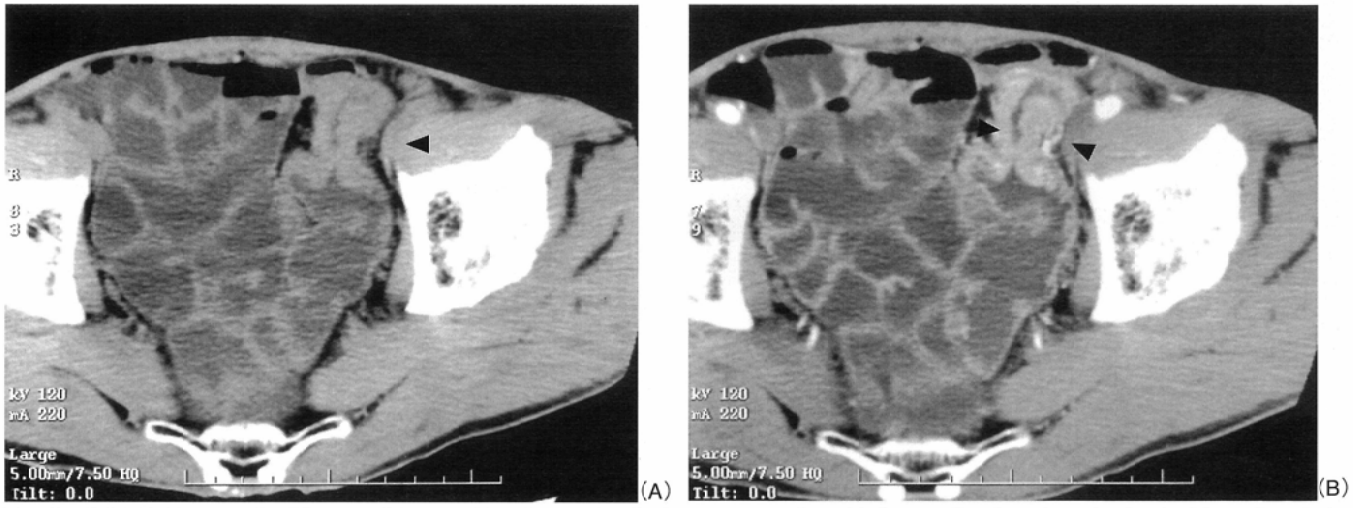

Fig. 3　Axial CT image of a 69-year-old man with advanced colonic cancer at sigmoid-descending junction obtained with orally administered polyethylene glycol electrolyte lavage solution(Niflec).
A: Non-enhanced axial CT image, B: IV enhanced axial CT image
A and B show prominent wall thickening at sigmoid-descending junction(arrowheads).

され，術前情報として非常に有用であった(Fig. 4)．

2．胃

胃壁は他の消化管壁に比べ厚く，このためMDCTを用いた癌腫の二次元的深達度診断が他の消化管に比べ比較的容易である．胃壁は内腔側から，粘膜層，粘膜筋板，粘膜下層，固有筋層，漿膜下層，漿膜という層構造からなる．このうち，粘膜層と粘膜筋板はCTでのdynamic enhancement studyの動脈相から濃染し，間質の疎な粘膜下層は遅れて染まってくる．固有筋層も比較的早期から染まるが，筋層自体が比較的高吸収であることから，dynamic enhancement studyの早期動脈相では粘膜下層が低吸収でその内外に高吸収の粘膜層と粘膜筋板，固有筋層と漿膜下層、漿膜が描出され3層構造として描出される[12]．CTでは粘膜層と粘膜筋板，固有筋層と漿膜下層、漿膜の分離，描出は今の段階ではできない．

（前処置）

胃を空気で満たすには発泡剤を用いる方法と，経鼻チューブを用いて注入する方法がある．前者は簡便で患者の負担も少ないが，服用に際し少量ではあるが水を用いなければならず，病変が水によって隠されてしまうことがある．また溶け残った顆粒や泡と病変の鑑別が困難な場合もある．これに対し経鼻チューブを用いる方法では患者の苦痛はあるが空気量の調節がたやすく，また右側臥位にして注入することにより胃液を十二指腸に流すことができる．この場合の空気量の目安は患者の体型などにもよるが，約400-600ml程度である．

初期のCTでは消化管の蠕動によるmotion artifactを抑える目的で検査前に抗コリン薬やグルカゴンを投与していたが，高速CTの時代になってこういった前処置は行われなくなった．しかし，消化管を三次元的に評価するためには蠕動運動によるmotion artifactの軽減のためだけでなく，消化管を均一に伸展させるためにも抗コリン剤などの投与は必要である．

撮影の実際と注意点：大腸と異なり胃の場合には，ほとんどが他の検査で胃癌を疑われるか生検で病理組織学的に胃癌と診断されたものであり，転移の有無の検索など術前検査としての性格が強い．その際多くの場合には癌の存在部位がCT施行前に分かっているために病変部が空気で十分満たされる体位を取ることが必要である．病変部位が不明な場合には軽い第1斜位と腹臥位を撮影する．われわれの使用しているCTはGE-YMS社製のLightSpeed QX/iであり使用可能なチャンネルは4つである．このため，通常は

(A)

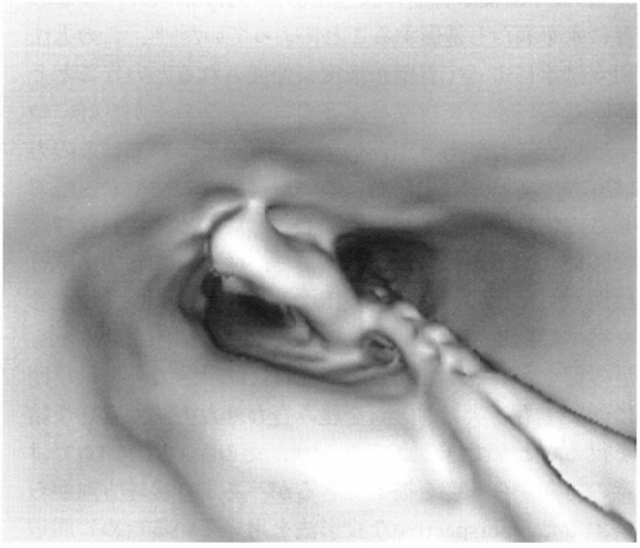

(B)

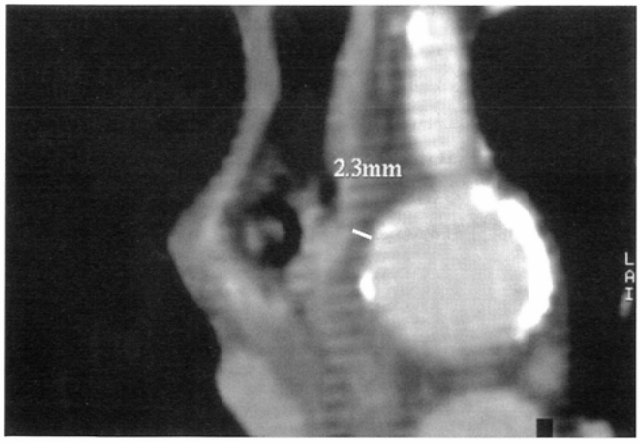

(C)

Fig. 4　A 75-year-old-woman with misswallowing of a PTP sheet one month before examination.
A: Conventional endoscopy shows misswallowed PTP sheet at the middle portion of the thoracic esophagus
B: CT esophagography shows the PTP sheet in the same way as clearly as conventional endoscopy.
C: Multiplanar reformatted image revealed that the distance from the nearest corner of the PTP sheet to aortic arch was sufficient to retrieve the PTP sheet endoscopically without the risk of aortic laceration.

2.5mm collimation, pitch: 3で撮影しており，胃が頭尾方向に短い患者の場合には1.25mm collimation, pitch: 3で撮影している．dynamic enhancement studyはprescan delay: 25sec，intergroup delay: 10-20sec，60-90secで撮影し，それぞれcollimationの半分の幅にretrospective reconstructionしたのち三次元再構成像を作成する．

（診断の実際と注意点）

健常胃壁は伸展が良く，空気や水で胃を拡張させた際，粘膜下層は引き伸ばされCTでは描出できないことも多い．また，粘膜下層には比較的太い血管が走行しており，部位、症例によっては粘膜下層に線維化が見られることもあり（多くは潰瘍瘢痕など陳旧性の炎症による）dynamic enhancement studyの遅い相では粘膜や筋層と同程度に濃染することもある．実際には健常胃壁が三層構造として描出される割合は比較的低い．ただし，進行胃癌や早期癌で粘膜下層に癌腫が塊状に浸潤している場合には病変部周囲に広げられた粘膜下層が見られることが多い．したがって適切なdynamic enhancement studyが施行され，病変部に粘膜下層が描出されないでかつ壁の肥厚が見られない場合には，早期癌の可能性が高い．MDCTによる撮影では，その優れたスライスプロファイルから，症例によっては粘膜下層までの小潰瘍が描出されることもあり，このような場合には深達度診断は二次元のみでも容易につく．

従来のCTによる胃癌の深達度診断はHydro-CT，すなわち胃に水を満たし造影することによっていた[6-9]．この方法の利点は水によって胃壁が適度に伸展されるということと経静脈造影によって胃壁と水とのコントラストが良好につく，ということである．確かに，進行癌についてはこの方法は有効であるが，早期癌については病変の検出が困難でありさらに良性疾患と癌の鑑別も難しいために良好な深達度診断の正診率を得ていない．また，従来のCTGでも進行癌に関しては比較的良好な検出率と深達度についての正診率を得てはいるが，早期癌に関しては検出率，正診率とも満足の行くものではない[13-15]．MDCTGの大きな特徴は早期癌についても二次元的診断を組み合わせた方法で良好な結果を得ることができる点である[1-4]．その際，MDCTGでは任意の方向から病変を描出できるが，あまり接線方向から観察すると，perspectiveな投影法を用いているために周辺ゆがみが強く，隆起や陥凹が強調されるといった特徴がある．これは病変の検出には有効であるが深達度診断に際してはover diagnosisしかねないので，適切な視点から観察，撮像することが大切である．MDCTGで病変の存在部位，性状が把握できたらポインターで病変部をくまなく走査しMPRにて二次元的に胃壁を直接評価し深達度診断を行う．

1）進行癌：CT診断がもっとも有用なのは進行癌のうち，粘膜には大きな所見をきたさず，粘膜下を進展していく腫瘍，いわゆるtype 4，linitis plastica癌である．CTでは三次元診断を組み合わせることにより他のmodalityとは異なり，胃壁全体と粘膜面の状態があわせて評価でき，粘膜病変の深部がどのようになっているか，さらに胃全体のどの部分にまで病変が及んでいるかを評価できるため，このような腫瘍に対しての正診率は非常に高い（Fig. 5）．また再構成用に補間した画像をページング法で動かしながら見ることによって，小さなリンパ節の検出と血管解剖の把握も可能であることから転移の検索も含め術前の正確なstagingと切除方法の検討を行うことが出来る[16]．

2）早期癌：二次元診断では早期癌の診断は困難である．それは病変の特定が出来ないことが大きな理由であるが，三次元診断を併用するとその問題は解決できる．MDCTGでは光学的内視鏡にせまる三次元画像が作成でき，従ってこれからのみでもある程度の深達度診断が可能である．また内視鏡では体上部後壁など見落としやすい場所がどうしても存在するが，CTGでは視点を任意に設定できるために基本的にブラインド部は存在しない（Fig. 6）．

早期癌を進行癌と誤りやすい原因のうちもっとも問題となるのは潰瘍瘢痕の合併である．胃癌に併発した潰瘍瘢痕はdynamic enhancement studyで濃染することが多く，UI III，IVの瘢痕がある際には漿膜外にも軟部組織の増生をきたすことがある．これをMPRで癌腫と評価して進行癌とすることが多い[3, 4]（Fig. 7）．しかし，潰瘍瘢痕の合併はMDCTGの三次元画像から内視鏡と同様に診断が可能で，このような場合にはMPRよりもMDCTGの所見を優先させることが肝要である．潰瘍瘢痕は時期，線維化の多寡によるが，基本的にはdynamic enhancement studyの早期から均一に濃染する．濃染の程度には線維化，炎症など潰瘍瘢痕のステージが大きく関係していると思われる．比較的早期の潰瘍瘢痕は濃染することが多いが，治癒と再発を繰り返す潰瘍で壁が肥厚しているような潰瘍瘢痕の場合にははほとんど造影されないことが多いようである（Fig. 8）．

3）良性潰瘍：良性潰瘍でCTを撮影する意義は無いように思われるが，MDCTを用いてdynamic enhancement studyを施行すると，潰瘍底にある血管（動脈）が描出できることがある（Fig. 9）．露出血管の存在を内視鏡像と対比させると出血の危険性が予測でき，このような場合には抗潰瘍薬の投薬だけでなく積極的なクリッピングの適応があると考えられる。

4）粘膜下腫瘍：粘膜下腫瘍の診断は内視鏡や上部消化管撮影よりもCTの方が優れている．これは胃壁を二次元で評価できるためであり，胃壁外からの圧排と粘膜下腫瘍を鑑別できるだけでなく，腫瘍の内部構造の把握も可能で質的診断に寄与する．近年消化管の間葉系腫瘍の新しい概念として注目されているGIST（gastrointestinal stromal tumor）についてもCTGによる粘膜面の所見と二次元画像の特徴から診断できる可能性もあると思われる．

3. 小腸

（前処置）

小腸を空気で満たす方法は経口，経肛門の2種類ある．十二指腸や空腸は経口でも十分空気を満たすことができる．しかし，回腸まで空気で満たそうとすると経肛門的に送気する必要がある．また，特に十二指腸は空気が抜ける

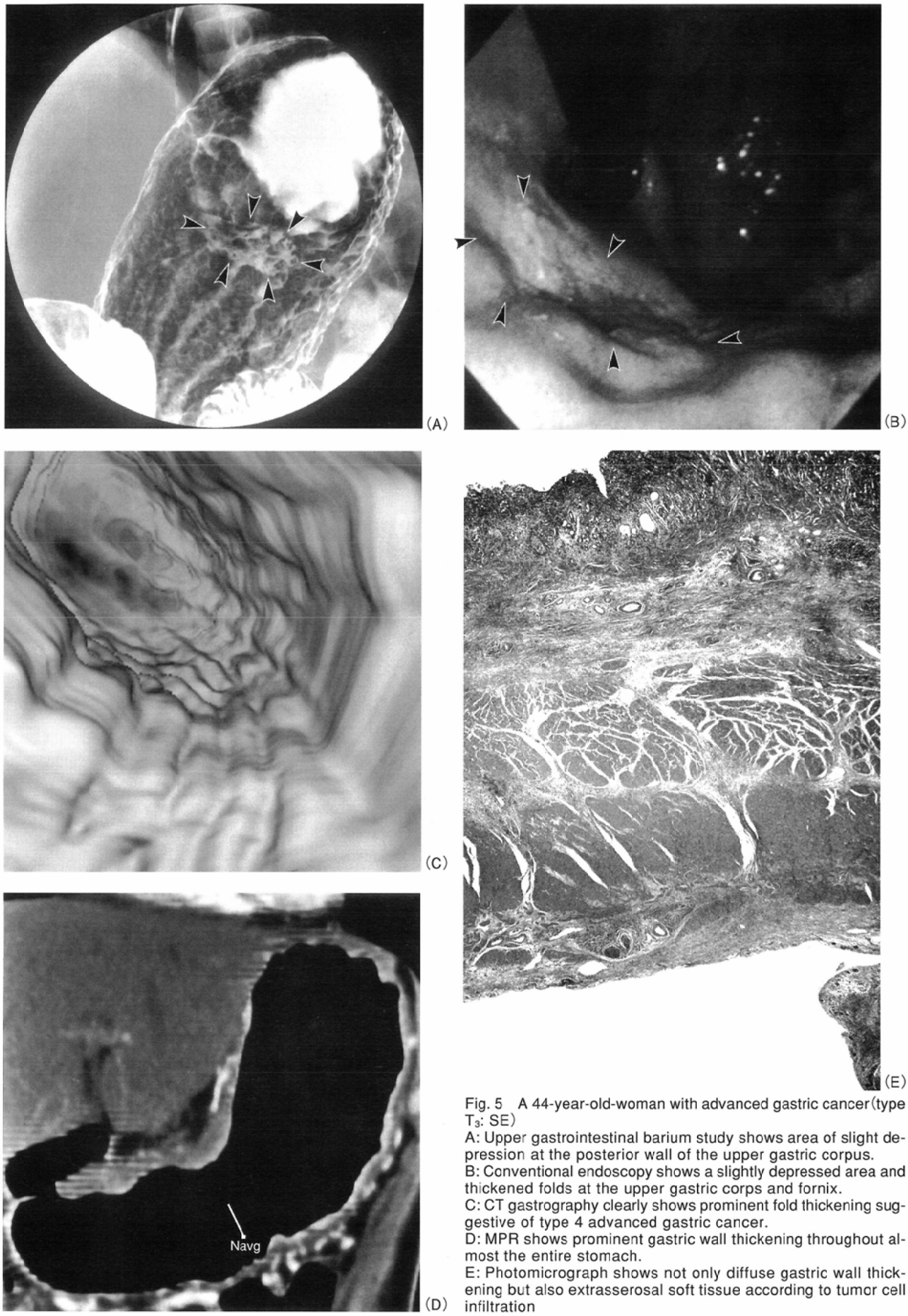

Fig. 5　A 44-year-old-woman with advanced gastric cancer (type T_3: SE)
A: Upper gastrointestinal barium study shows area of slight depression at the posterior wall of the upper gastric corpus.
B: Conventional endoscopy shows a slightly depressed area and thickened folds at the upper gastric corps and fornix.
C: CT gastrography clearly shows prominent fold thickening suggestive of type 4 advanced gastric cancer.
D: MPR shows prominent gastric wall thickening throughout almost the entire stomach.
E: Photomicrograph shows not only diffuse gastric wall thickening but also extrasserosal soft tissue according to tumor cell infiltration

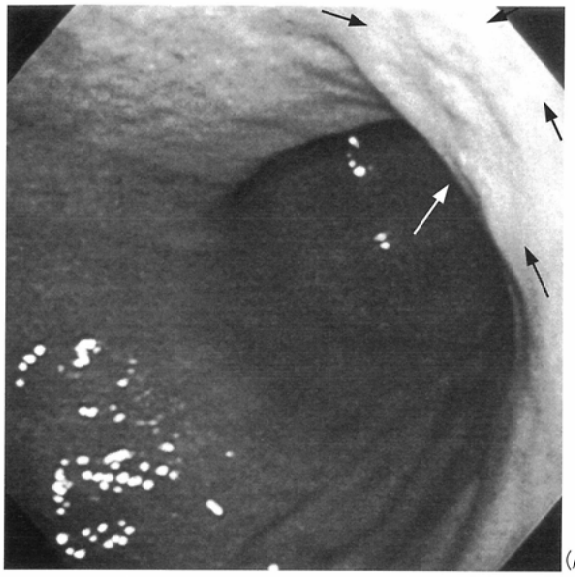
(A)

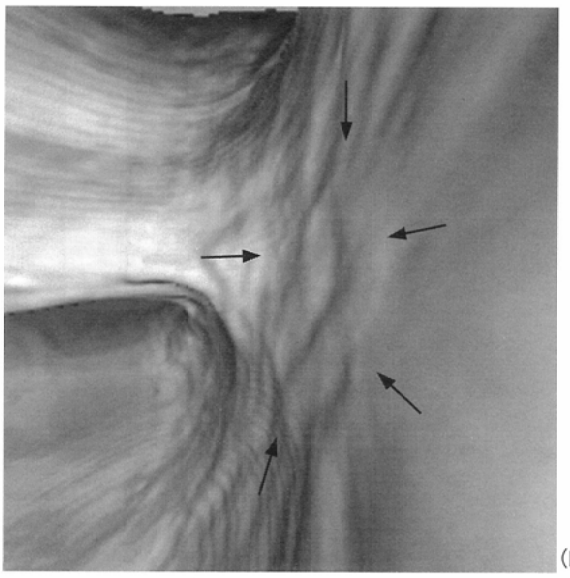
(B)

Fig. 6 A 53-year-old woman with early gastric cancer (T1: M).
A: Conventional endoscopy shows a superficial ulcer at the posterior wall of lower gastric corpus (arrow).
B: CT gastrography also shows slightly depressed area in the low mucosal elevation at the same site of the stomach, and more clearly demonstrates the whole figure of the lesion.

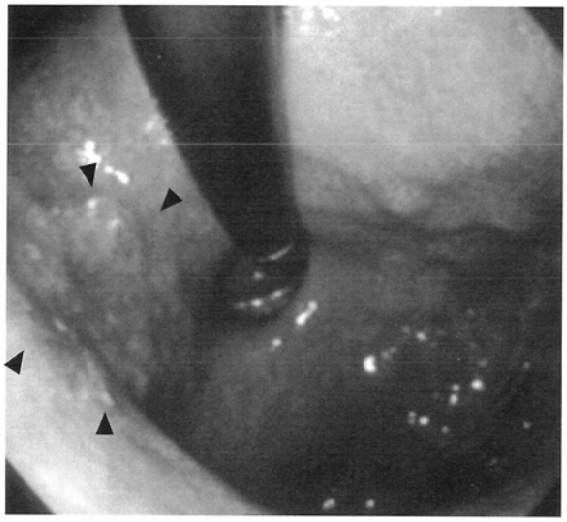
(A)

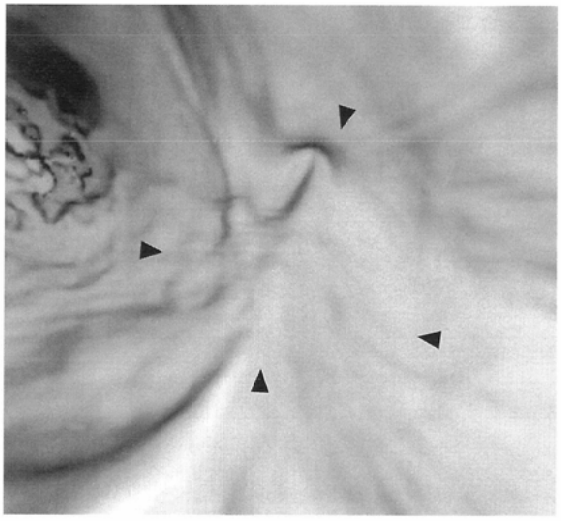
(B)

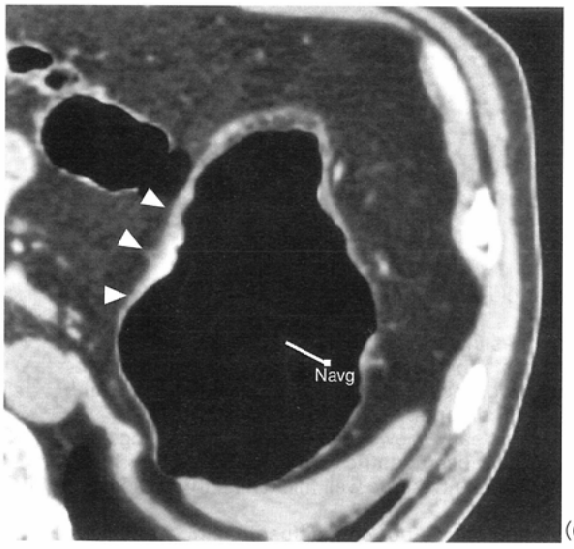

(C)

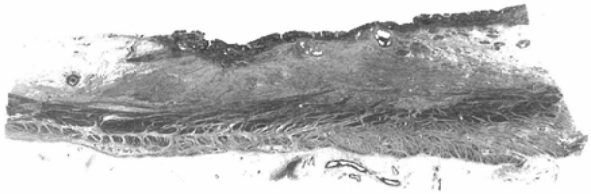
(D)

Fig. 7 A case of early gastric cancer (T1: SM) coexisting with an ulcer scar, mimicking advanced gastric cancer (63-year-old man)
A: Conventional endoscopy shows a superficial depressed area in low mucosal elevation (arrowheads) with abruptly intercepted fold convergence between the lesser curvature and posterior wall of upper gastric corpus. Fold convergence was not demonstrated very well because of the too much air.
B: CT gastrography more clearly shows fold convergence and the irregular mucosal feature in the slightly depressed lesion (arrow).
C: MPR in the arterial dominant phase shows well-enhanced and thickened gastric wall (arrowheads) with interruption of a low density stripe. Perigastric soft tissue component might confuse the degree of tumor invasion two-dimensionally (arrow).
D: Photomicrograph shows prominent thickening of submucosal layer with abundant fibrotic tissue caused by recurrent gastric ulcer. Cancer nest involves as deep as the submucosa.

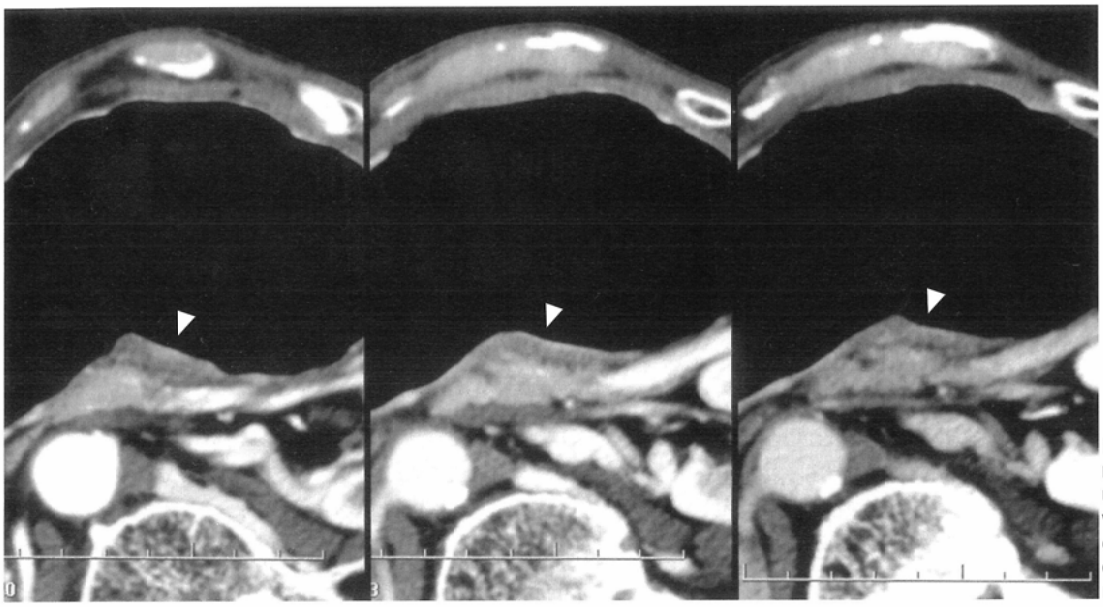

Fig. 8　A 63-year-old man with recurrent gastric ulcer. Thickened gastric wall (arrowheads) was not enhanced in every phase of IV dynamic enhancement study.

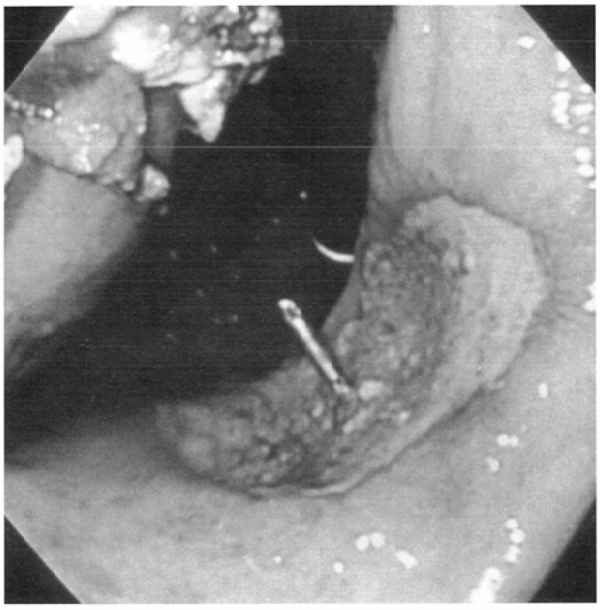

(A)

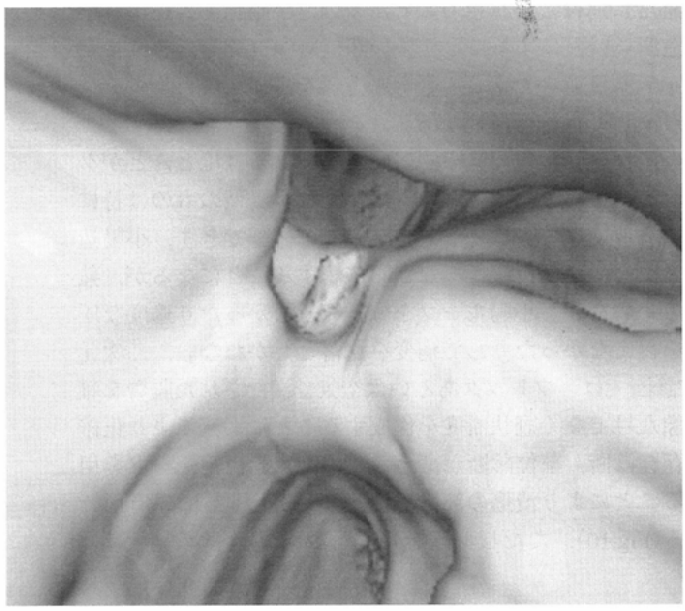

(B)

(C)

Fig. 9　A 75-year-old man with giant gastric ulcer at the lesser curvature of the middle portion of the gastric corpus.
A: Conventional endoscopy shows a giant, active gastric ulcer with previously placed metallic clip to stop active bleeding.
B: The same image obtained by CT gastrography.
C: MPR in early arterial phase of IV dynamic enhancement study shows a small artery branching from the left gastric artery, running very close to the ulcer (arrowheads).

のが早いため，左側臥位から腹臥位にして空気を満たしたあと，迅速に撮影する必要がある．ニフレックで満たす場合には全量を飲用したあと排便を1，2回した後がちょうど良いタイミングであるようであるが，個人差もあって最適なタイミングを得るのが難しいこともある．

1)十二指腸：十二指腸の病変でCT診断の最も良い適応は乳頭病変である．十二指腸乳頭癌は腫瘍そのものを通常のCTで描出することの困難な腫瘍のひとつであるが，Air-CTにより二次元的三次元的に良好に描出できる[17]．また十二指腸下行脚の場合は空気が比較的早く水平脚に流れ虚脱してしまうことが多い反面，胃液などが腹臥位でとどまりにくいという利点もある．このためわれわれは閉塞性黄疸で来院した患者の検査において，まずHydro-CTを撮影し，乳頭病変が疑われた場合や，腫瘍が十二指腸に浸潤していることが疑われた症例においては30分程度右側臥位で休んでもらったあとにAir-CTを施行している．

2)空腸，回腸：小腸疾患では癌の頻度は低く，炎症性腸疾患が問題となることのほうが多い．小腸腫瘍は早期での検出が難しく，発見されたときにはすでに転移していたりする非常に進行した状態のことが多い．小腸腫瘍の検出は小腸造影(透視)によることが多いが，MDCTでも水を飲ませて30分程度置いたあとで経静脈造影を併用すると，ルチンでも検出できる可能性がある．

炎症性小腸疾患で臨床的に問題となるのはほとんどがクローン病である．大腸型のものに比べ小腸型のものは特に回腸病変では実際に光学的内視鏡では確認できず，小腸造影により潰瘍や潰瘍瘢痕などを確認することになるが，熟練していないと小腸ループを分離できなかったり適度な圧迫を行えなかったりして病変を見落としかねない．二次元CT診断ではニフレックあるいは空気で満たされた腸管を軸位像だけでなく冠状断像を作成することによってより正確な存在診断，部位診断ができる．また，内視鏡モードを用いることにより潰瘍の部位，性状がわかり，診断に有用である(Fig.10)．ただしループが長いために全小腸の検索には小腸造影と同じくブラインド部の存在と，時間的な労苦が問題となる．

4．大腸

欧米では大腸疾患のスクリーニングとしてのヘリカルCTの有用性に関する検討が以前から行われているが，内視鏡モード(CT-colonography: CTC)によるポリープの検出能についての評価と進行癌の描出についての記述がほとんどである[18-23]．これは従来のヘリカルCTの機械的な限界と欧米では早期大腸癌についての認識が本邦ほど高くないためだと思われる．従来は1cm以上のポリープはCTCでの検出率が非常に高いという報告がほとんどであるが，大きなポリープのなかの癌は腺腫の中にあることが多く，茎に浸潤していることは少ない．これに対し，平坦型の腫瘍は早くから周囲に浸潤性に増殖し脈管に浸潤していくことが多く、より悪性度が高い．従来の報告では平坦な病変すなわちLST (lateral spreading tumor)や早期癌のIIa，IIc typeの腫瘍についてのCTの記述はほとんど見られない．これらde novo癌について本邦では消化器に携わる医師の認識が高く，内視鏡やBE (barium enema)はこれら早期癌あるいは異型性病変の検索も主眼としており，こういった病変の発見が生命予後の向上にかかわるだけに，MDCTCでこれらの病変の正確なひろいあげと診断が出来ない限りこれらの検査に伍して行くことは本邦では不可能である．逆に早期癌の検出，診断がこれらの検査と同程度にできれば，内視鏡やBEに比べ患者の負担が少ない本検査は被曝を考慮しなくてはならないが十分臨床的に有用な検査である．

(前処置)

前処置は大腸内視鏡(CF)に準じている．すなわち，前前日から低残渣食に切り替え，前日に下剤を処方し，当日朝ニフレック®2リットルを経口投与して腸管の洗浄を行う．症例によっては高圧浣腸により大腸の洗浄を図るがニフレック®に比べると食物残渣が見られることが多い．ここで三次元画像評価の際の大きな障害となるのが，残存消化管液(およびニフレック)であり，できるかぎりこれを消化管か

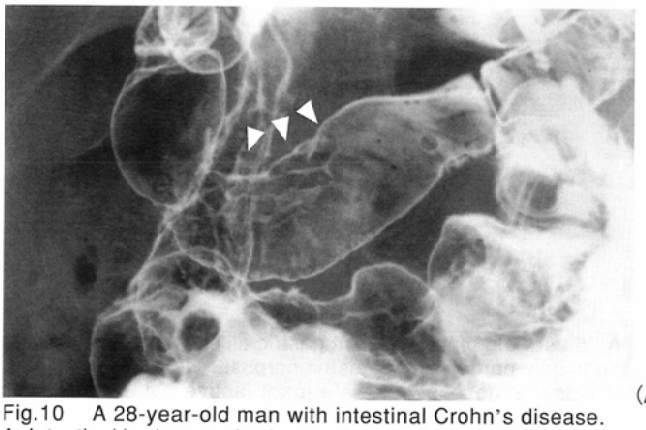
(A)

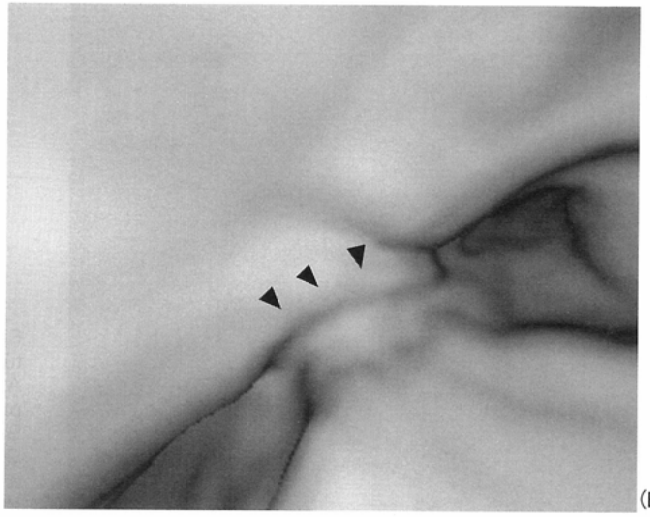
(B)

Fig.10 A 28-year-old man with intestinal Crohn's disease.
A: Intestinal barium study shows a longitudinal ulcer at the oral side of the ileum.
B: CT ileography also clearly demonstrates the longitudinal ulcer (arrowheads).

ら排除しなければならない．このためには消化管の蠕動を亢進させるシサプリドなどの薬剤も有用でありルチンで使っているが，最も大きな要因は検査までの時間であり，できうる限り検査までの時間をおいて排泄をさせることが重要である．また，実際どの程度効果があるか検証はされていないが，われわれは検査直前に患者を左側臥位にして10分程度横になってもらってから検査をしている．検査直前には抗コリン薬あるいはグルカゴンを筋注し肛門からダブルルーメンのカテーテルを用い2連球で患者が痛みを訴えるまで空気を送り込むが，送気量は約2500～3000mlが目安である．空気量が多すぎると小腸も空気で拡張し，三次元診断の妨げとなることがある．

(撮影の実際と評価)

胃と同様に十分な空間分解能を得るために，ルチンでは2.5mm collimation，pitch: 3で撮影し，1.25mmにretrospective reconstructionした像からCTC像を作成している．この場合全結腸をスキャンするのに約30-40秒かかることになり，高齢の患者や状態のあまりよくない患者にとっては1回の息止めでの撮影は不可能な場合もある．そのような場合には若干のオーバーラップをとって複数回に分けて撮影しているが，実際にはそのようなケースはほとんどない．今後予定されている出力チャンネルの多いMDCTが登場すれば息止め時間についての問題は簡単にクリアできる．スクリーニングで行う場合には，十分に洗浄液を排除したあとに空気を注入し仰臥位と側臥位の2回撮影しブラインドをなくすようする．

(診断の実際と注意点)

初学者が最初に戸惑うのはCTではtexture情報が無いために内腔に突出したものをすべてポリープと診断し，CF所見と比べ乖離していることであろう．一般には食物残渣が誤診の大きな原因であるといわれているが，実際には気泡も誤診の原因となる．残渣は体位変換により移動したりなくなったりした場合には診断は容易である。またポリープに比べ不整型をしていることが多く，残存腸液の近傍にみられることが多い．我々の検討ではこれらのほかに，大腸憩室が合併している患者に偽陽性例が多かった．これは実際にCFを行うと分かるのだが，憩室に残渣がはまり込むことがあるためであり，このような場合には残渣とIs, Isp型のポリープとの診断が紛らわしいことがある．気泡はMPRでみると空気が確認できるためにポリープとの鑑別がつくが，憩室にはまり込んだ残渣はMPRでも分からないことが多く、憩室症の合併があった際には留意しなくてはいけない点である．また，CTCでは半月襞の裏側の情報も容易に得ることができ，見落としが少ないとされているが、内視鏡と同様に強度に屈曲した腸管ではブラインドができやすく，注意深い観察が必要である．

従来のCTCではLSTやIIc病変については論じられることはほとんどなかった．これは空間分解能のためでもあると思われるが，MDCTCでは平皿状の隆起や浅い陥凹も描出できる(Fig.11)．チャンネル数の増加やz軸方向の検出器幅がさらに薄くなり，等方向ボクセルで三次元像が作成できるようになれば，ゆがみのない三次元画像の作成ができ，さらに細かな病変の検出や微細な粘膜像の描出も期待できる[24]．また分解能の向上は，残渣など偽病変の鑑別能の向上にもつながると思われ，BEやCFにせまる質的診断能の獲得が期待できる．

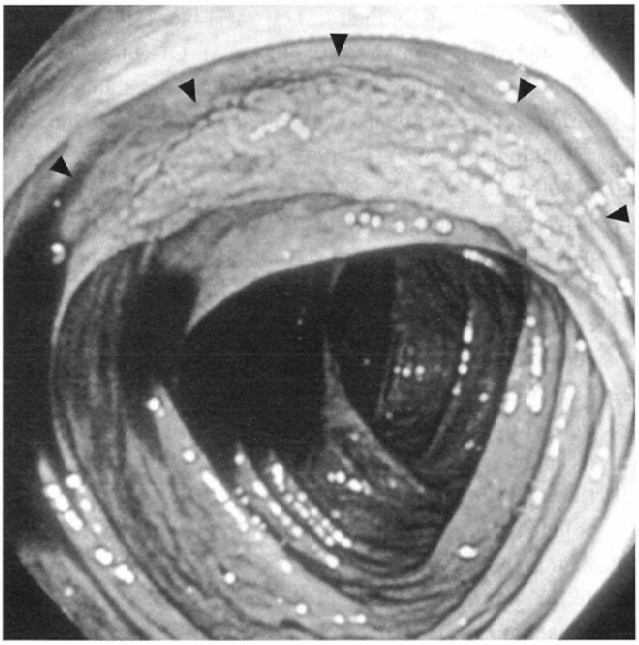
(A)

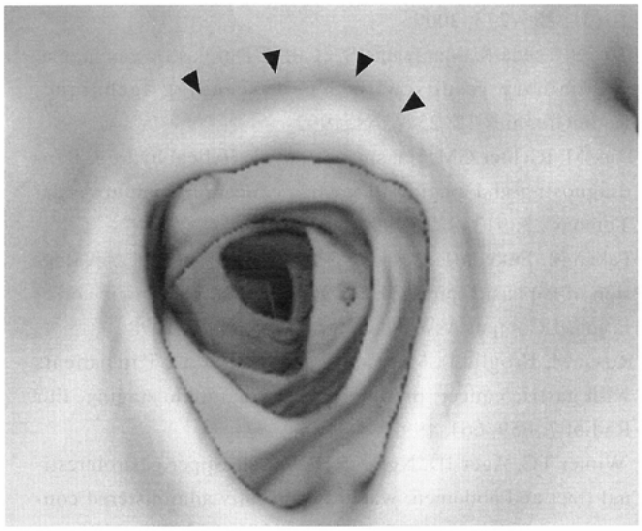
(B)

Fig. 11　A 60-year-old man with lateral spreading tumor at the transverse colon.
A: Conventional colonoscopy shows flat elevation at the colonic wall (arrowheads).
B: CT colonography also shows flat elevation and minute mucosal irregularity (arrowheads).

最後に

MDCTの登場により消化管のCT診断は大きな進歩を遂げた．二次元診断を三次元診断と組み合わせることにより早期癌の診断がCTで可能になり，光学的内視鏡では到達できない小腸病変も三次元的に診断できるようになった． z軸方向の分解能が出力チャンネルの増加とz軸方向の厚みのより薄い検出器の開発によりさらに向上し，等方向ボクセルでの三次元画像の再構成が可能になればさらに診断能は向上すると思われる．今後はこれら撮影装置の性能向上とともに，できるだけ消化管液と食物残渣の排除をさせる前処置の方法と再構成画像の迅速な評価を行えるソフトウェアの開発が課題となってくると考える．さらに，臨床的に広く受け入れられるためには放射線科以外の医師とのディスカッションとコメディカルの教育を積極的に行う必要がある．

謝　辞

本稿を完成させるにあたり貴重なご意見をいただいた，国家公務員共済組合連合会　立川病院放射線科部長　甲田英一先生，慶應義塾大学医学部放射線科　杉野吉則先生に深謝いたします．また，慶應義塾大学医学部放射線科　佐藤浩三先生，立川病院内科　松川英彦先生と放射線科の技師諸兄の多大なご協力に対しあわせて深謝いたします．

文　献

1) 白神伸之：複数検出器列CTを用いた胃癌深達度診断の有用性．慶應医学 77：11–22，2000
2) Shiraga N, Kobayashi S, Sugino Y, et al：Multi-detector-row CT for gastric cancer: correlation with conventional gastroscopy. Radiology 213(P): 510, 1999
3) Shiraga N, Kobayashi S, Sugino Y, et al：Two-dimensional and three-dimensional diagnosis of gastric cancer using multidetector-row CT: Its potential and limitation. Radiology 217(P): 169,2000
4) Shiraga N, Sugino Y, Kohda E, et al: Two-dimensional and three-dimensional MDCT diagnosis of early gastric cancer. In: Computer Assisted Radiology and Surgery, Lumke HU, Vannier MW, Inamura K et al:(eds) Elsevier Science B.V. (International Congress Series 1230) Amsterdam, 1101, 2001
5) Shiraga N, Kobayashi S, Sugino Y, et al: Clinical application of multidetector-row CT for diagnosis of gastric cancer and degree of tumor invasion. Japanese J of Diagnostic Imaging 20(3): 266–273, 2000.
6) Hori S, Tsuda K, Murayama S, et al: CT of gastric carcinoma: preliminary results with a new scanning technique. RadioGraphics 12: 257–268, 1992
7) Dux M, Richter GM, Hansmann J, et al: Helical hydro-CT for diagnosing and staging of gastric cancer. J Comput Assist Tomogr 23: 913–922,1999
8) Takao M, Fukuda T, Iwanaga S, et al: Gastric cancer: evaluation of triphasic spiral CT and Radiologic –pathologic correlation. J Comput Assist Tomogr 22: 288–294, 1998
9) Rossi M, Broglia L, Maccioni F, et al.: Hydo-CT in patients with gastric cancer: preoperative radiographic staging. Eur Radiol 7: 659–664, 1997
10) Winter TC, Ager JD, Nghiem HV, et al. Upper gastrointestinal tract and abdomen: water as an orally administered contrast agent for helical CT. radiology 201: 365–370, 1996
11) Horton KM, Fishman EK: Helical CT of the stomach: Evaluation with water as an oral contrast agent. AJR 171:1373–1376, 1998
12) Minami M, Kawauchi N, Itai Y, et al: Gastric tumors: Radiologic-pathologic correlation and accuracy of T staging with dynamic CT. Radiology 185: 173–178, 1992
13) Ogata I, Komohara Y, Yamashita Y, et al: CT evaluation of gastric lesions with three-dimensional display and interactive virtual endoscopy: comparison with conventional barium study and endoscopy. Am J Roentogenol 172: 1263–1270, 1999
14) Lee DH: Three-dimensional imaging of the stomach by spiral CT. J Comput Assist Tomogr 22: 52–58, 1998
15) Springer P, Dessi A, Giacomuzzi SM, et al: Virtual computed tomography gastroscopy: a new technique. Endoscopy 29: 632–634, 1997
16) 小林成司：上腹部動脈分岐変異診断における複数検出器列CTを用いたpaging法の有用性．慶應医学：76：209–219，1999
17) 白神伸之，杉野吉則，小林成司，他：Multidetector-row CTを用いたVirtual endoscopyについての研究．癌の臨床 46(9)：1107–1116，2000
18) Fenlon HM, Nunes DP, Schery」 PC, et al: A Comparison of Virtual and Conventional Colonoscopy for the Detection of Colorectal Polyps. N Engl J Med; 341:1496–1503, 1999
19) Royster AP, Fenlon M, Clarke PD, et al: CT colonoscopy of colorectal neoplasms: Two-dimensional and three-dimensional virtual-reality techniques with colonoscopic correlation. Am J Roentogenol 169: 1237–1242, 1997
20) Beaulieu CF, Napel S, Daniel BL, et al: Detection of colonic polyps in a phantom model: Implications for virtual colonoscopy data acquisition. J Comput Assist Tomogr 22: 656–663, 1998
21) Johnson CD, Hara AK, Reed JE: Computed tomographic colonography(virtual colonoscopy): A new method for detecting colorectal neoplasms. Endoscopy 29: 454–461, 1997
22) Hara AK, Johnson CD, Reed JE, et al: Colorectal polyp detection with CT colonography: Two- versus three-dimensional techniques, work in progress. Radiology 200: 49–54, 1996
23) Hara AK, Johnson CD, MacCarty RL, Welch TJ, et al. CT colonography: single- versus multi-detector row imaging. Radiology 219: 461–465, 2001
24) Sato Y: Introduction to three-dimensional image processing: Impact of isotropic voxels. Japanese J of Diagnostic Imaging 20(5): 499–508, 2000.