The University of Osaka
Institutional Knowledge Archive

Title	先端球状柔軟カテーテル(Ball Tip Supple Catheter)による新しい血管造影法
Author(s)	松下, 正樹; 堀, 信一; 鳴海, 善文 他
Citation	日本医学放射線学会雑誌. 1989, 49(6), p. 728-734
Version Type	VoR
URL	https://hdl.handle.net/11094/17023
rights	
Note	

The University of Osaka Institutional Knowledge Archive : OUKA

https://ir.library.osaka-u.ac.jp/

The University of Osaka

日本医放会誌：49（6），728—734，1989（平1）

先端球状柔軟カテーテル（Ball Tip Supple Catheter）による新しい血管造影法

八尾市立病院放射線科
松下正樹　堀信一
大阪府立成人病センター放射線診断科
鳴海善文　藤田真
大阪労災病院放射線科
友田要

（昭和63年8月29日受付）
（昭和63年12月26日最終原稿受付）

Superselective Arterial Catheterization using a Ball Tip Supple Catheter

Masaki Matsushita, Shinichi Hori, Yoshifumi Narumi*, Makoto Fujita* and Kaname Tomoda**
Department of Radiology, Yao Municipal Hospital
*Department of Diagnostic Radiology, The Center for Adult Diseases, Osaka
**Department of Radiology, Osaka Rohsai Hospital

Research Code No. : 501.4

Key Words : Interventional angiography, Superselective catheterization, Ball tip supple catheter

We have devised a non torque, supple and flexible catheter with a Ball-tip and have applied this catheter (combined) with the plastic coated guide wire in a supeselective angiography to a total of 43 patients, namely, 41 hepatic and 2 renal tumor patients.

Since the pulling forces of the arterial blood flow carries the Ball-tip supple catheter to the distal part of the desired artery, the new system seldom causes spastic change and subintimal injury.

We have achieved successful catheterization and embolization in all but one cases, even when there are extensive curves in the arteries leading to the affected site.

Our conclusion is that cases which cannot be embolized by the conventional method due to the extensive curves of the artery can be safely treated by using this catheter system.

はじめに

近年，interventional radiology の発達に伴い，超選択的に挿入できる血管カテーテルの開発が試みられている．我々は極めて柔軟なカテーテル材料を用いて安全に超選択的血管造影が可能な Ball tip supple catheter を工夫し，主に肝腫瘍の症例を中心に43例に使用した．新しいカテーテルは，先端を球状に膨らませた外径1.3mm，1.0mm の single lumen catheter であり，caliblated leak balloon catheter を腹部血管に応用できるように工夫したカテーテルである．バルーンカテーテルと同じように，血流に乗せて安全に末梢動脈に進めることができると同時に，分岐部において血管選択が可能である．このカテーテルを用いると，屈曲した血管や狭窄した末梢動脈に容易に挿入でき，それにより肝区域動脈造影などの超選択的動

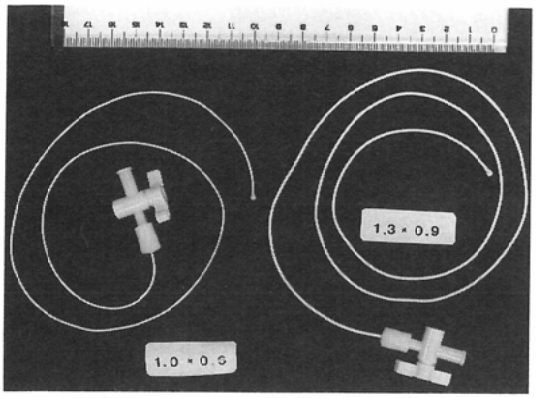

Fig. 1　Ball tip supple catheter. Two sizes are available ; an outer diameter of 1.3mm or 1.0mm and an inner diameter of 0.9mm or 0.6mm.

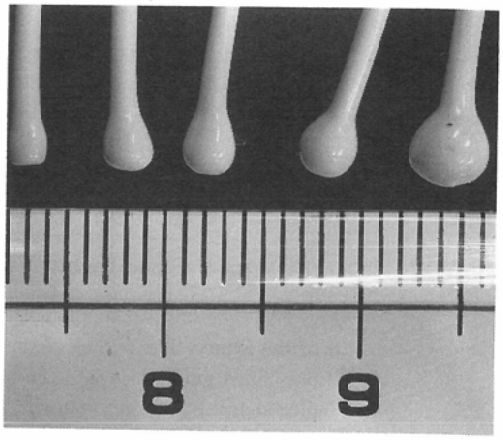

Fig. 2A　Ball tip supple catheter. The size of the ball tip can be modulated from 2.0mm to 4.0mm in diameter.

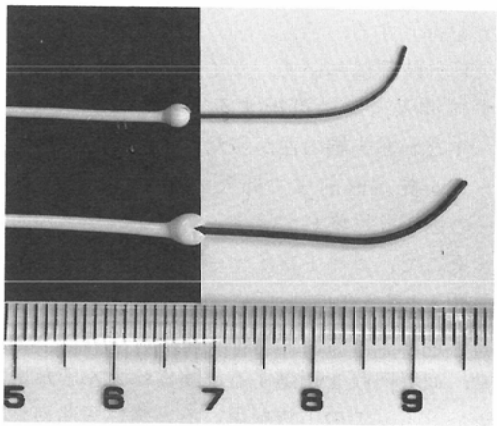

Fig. 2B　A slit is made in the end of the ball tip.

脈造影が可能であった．臨床的に有用と思われるので報告する．

I. 対象と方法

1987年8月より1988年4月までにBall tip supple catheterを用いて超選択的カテーテル法を43症例に試みた．疾患内訳は，肝腫瘍41例，腎腫瘍2例，年齢は45～76歳である．

我々が用いたカテーテル（BALT-日本マリンクロット）は外径1.3mm，1.0mm，内径が0.9mm，0.6mmの2種類で，素材はポリウレタンとシリコンであり，極めて柔軟な性質を持つ．従ってこのままではカテーテルの方向性をコントロールできないので，超選択的血管造影に用いることができない．そこでこれらのカテーテルの先端を球状に膨らませ，Flow guided catheterとして使えるように工夫した（Fig. 1）．先端を球状に膨らませるためにカテーテル先端を加熱しながら反対の端より注射器で空気を送りこみ，目的に合わせ2.0mmから4.0mmまでの適当な大きさに調節した（Fig. 2A）．先端球状部には，スリットを入れた．これは先端からガイドワイヤーを出し易くすると共に，造影剤注入時に細いジェットができ反跳力が働くのを抑えるためである．

Ball tip supple catheterを挿入するには，ガイドワイヤーによるカテーテル交換法を用いた．動脈穿刺部位にはシースイントロデューサーを用いることが不可欠である．Ball tip supple catheterの先端部がシースイントロデューサー内の弁を通る際に球状先端部は変形するが，問題はない．Ball tip supple catheterの先端は5Fよりも大きいからシースイントロデューサーは6Fを使用しなければならない．使用ガイドワイヤーとしては通常のスプリングワイヤーはカテーテルとの摩擦抵抗が大きく，適当ではない．従って滑り易いガイドワイヤーを用いることが不可欠で，Plastic coated guide wire[1]（テルモ社ラジフォーカス）が適している．外径1.3mmのBall tip supple catheterには，0.032inchのガイドワイヤーが，外径1.0mmのBall tip supple catheterには，0.018inchのガイドワイヤーが適している（Fig. 2B）．

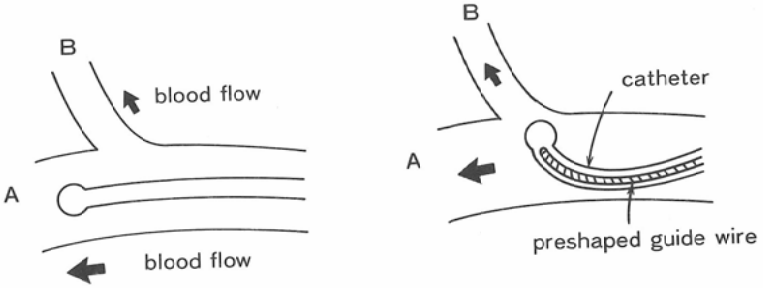

Fig. 3A　The ball tip supple catheter can be advanced into a small branch (B) of the artery. The curves of the catheter can be controlled by the inserting a preshaped guide wire into the ball tip catheter up to the ball tip, and can be placed for the target branch. Then the catheter can be advanced into the peripheral part by blood stream itself.

従来の方法でガイドワイヤーを目的血管に留置後，ガイドワイヤーに沿って Ball tip supple catheter を挿入する．

血管分岐部において，ガイドワイヤーを先進させずに挿入方向に選択することもできる（Fig. 3）．すなわち先端の曲がったガイドワイヤーをカテーテル先端直前まで挿入すると，ガイドワイヤーの曲がりに応じてカテーテル先端部分が曲がる．そこで，ガイドワイヤーを回転させ先端球状部を挿入したい分岐動脈に向け，血流に乗せて末梢側に挿入できる．先端部が柔らかく球状であるので，血管内膜を損傷する危険はほとんどないと考えられる．この方法を用いると強い屈曲のためにガイドワイヤーを挿入できない血管へも，先端部が通る太さがあれば屈曲を乗り越えて挿入することができる．

造影剤の注入速度は2ml/sec以下で使用できる．

II. 結　　果

43症例に超選択的カテーテル法を試み，42症例（肝腫瘍40例と腎腫瘍２例）について目的血管へ挿入することができた．肝腫瘍１例については，肝動脈全体の狭小化のため固有肝動脈起始部にまでしか挿入できず，目的とする左右肝動脈分岐部に挿入できなかった．

肝腫瘍40例の挿入部位は次の通りである．胃大網動脈より分岐する腫瘍栄養動脈（大動脈より60 cm 以上末梢）に挿入したのが１例，腹腔動脈起始部部に狭窄があり上腸間膜動脈より膵十二指腸動脈と胃十二指腸動脈を介して固有肝動脈へ挿入したのが１例，残り38例は左右肝動脈分岐部またはより末梢動脈に挿入した．このうち上腸間膜動脈より分岐する右肝動脈に挿入したのが14例，左胃動脈より分岐する左肝動脈へ挿入したのが７例あった．肝区域及び亜区域動脈造影は18例に行なった．腎腫瘍２例は脾動脈から分岐する腫瘍栄養動脈へ挿入したもの１例と，左腎動脈起始部の屈曲を乗り越えて末梢動脈へ挿入したもの１例である．

造影剤の注入速度は1ml/sec または2ml/sec で行ない，左肝動脈及び右肝動脈の造影能は満足できるものであった．

塞栓物質としてスポンゼルを用いたが，2mm 角までの細片であればカテーテル内を通過し円滑に注入できた．

III. 症　　例

代表的な Ball tip supple catheter によるカテーテル挿入例を症例１～３に呈示する．

＜症例１＞（Fig. 4）70歳，女性

肝右葉の肝細胞癌の疑いで肝動脈塞栓術を目的として血管造影を行なった．総肝動脈から固有肝動脈に強い屈曲があるために固有肝動脈へガイドワイヤーを挿入することができなかった．そこで，ガイドワイヤーを先行させずに Ball tip supple catheter を総肝動脈へ挿入すると，血流に乗り容易に屈曲を越えて右肝区域動脈まで挿入することができた．Ball tip supple catheter を挿入しても

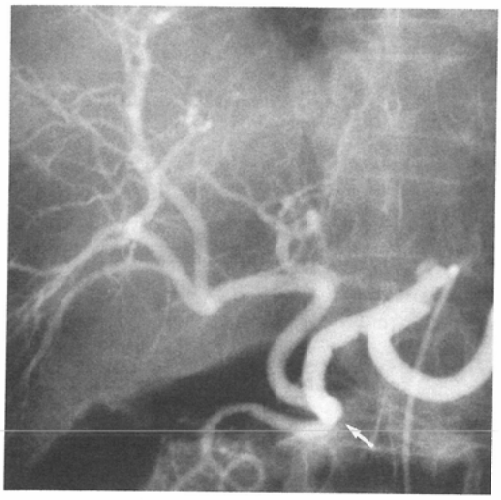

Fig. 4A　Case 1. Celiac arteriogram of a 70-year-old woman with hepatic tumor shows extensive curvatures in the hepatic arteries. The guide wire could not be inserted into the proper hepatic artery (⇧).

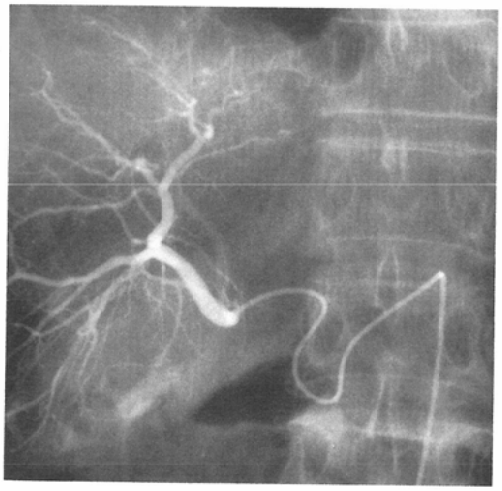

Fig. 4B　Case 1. Right hepatic arteriography using a ball tip supple catheter. The ball tip catheter was placed according to the extensive curvature in the artery.

血管の伸展が認められず，血管に無理な力が加わっていないことが想像できる．

＜症例2＞（Fig. 5）53歳，男性

肝右葉の肝細胞癌で，塞栓術を目的に血管造影を行なった．腹腔動脈起始部が狭窄しているため，上腸間膜動脈から膵十二指腸アーケードを介して肝への血流が保たれていた．従来の方法では固有

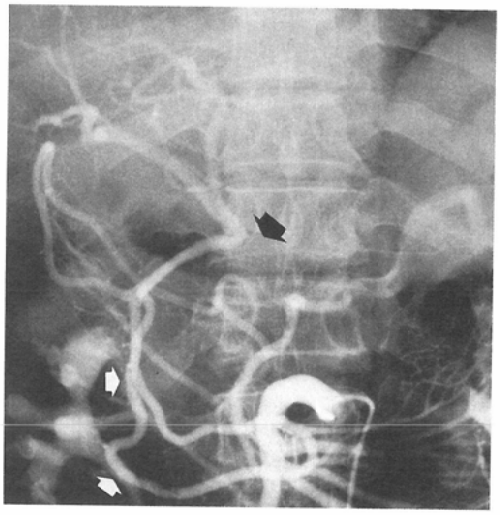

Fig. 5A　Case 2. Superior mesentric arteriography in a 53-year-old man with hepatocellular carcinoma. There is severe stenosis in the common hepatic artery (↑), and the hepatic arterial blood flow is supplied through the collaterals between the inferior pancreaticoduodenal artery (⇧) and gastroduodenal artery.

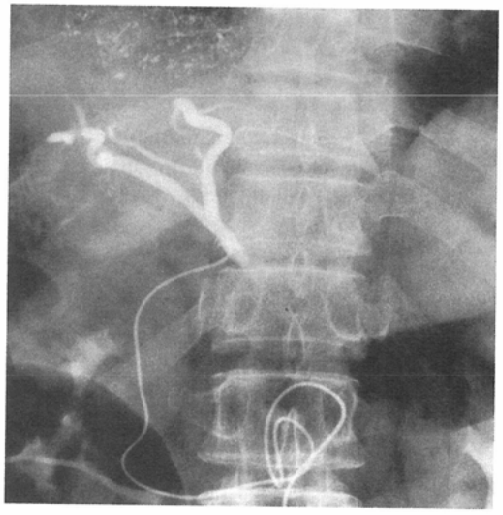

Fig. 5B　Case 2. Hepatic arterial catheterization using a ball tip supple catheter. The ball tip was placed in the proper hepatic artery through a collateral artery with the extensive curvature. (Fig. 5A ⇧)

肝動脈へカテーテルを挿入するのは困難と考え，Ball tip supple catheter を用いた．上腸間膜動脈から血流に乗せて固有肝動脈まで Ball tip supple

catheter を挿入し，塞栓術を行なうことができた．Ball tip supple catheter は膵十二指腸動脈の血管走行に従って，複雑に屈曲している．

＜症例 3＞（Fig. 6）60歳，男性

肝右葉の腫瘍を CT により指摘され，血管造影を行なった．Ball tip supple catheter を用いて右葉の区域動脈造影を行なった．右肝後区域動脈造影で腫瘍濃染像が認められ，右肝前区域動脈造影で腫瘍を取り囲む動脈のリング状の displacement が認められる．

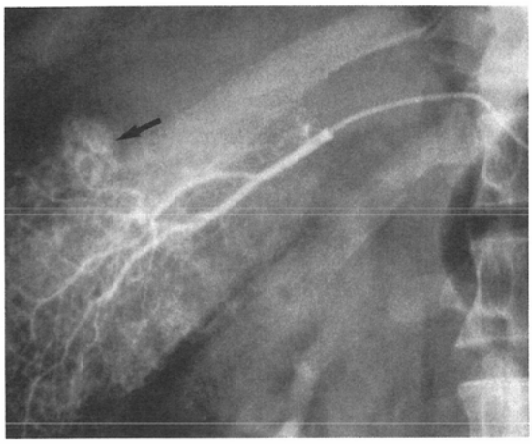

Fig. 6A　Case 3. Selective angiogram of the right posterior segment using a ball tip supple catheter shows the tumor staining（↑）.

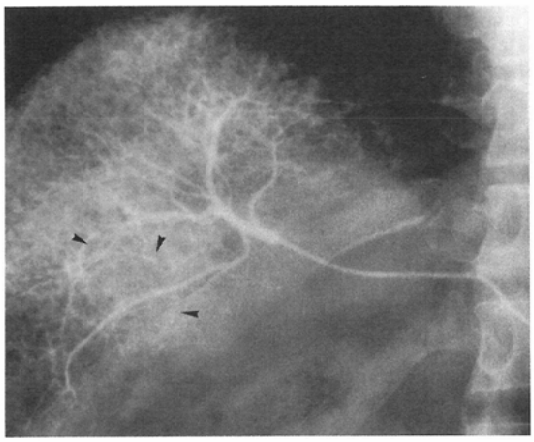

Fig. 6B　Case 3. Selective angiogram of the right anterior segment using a ball tip supple catheter shows displacement of the artery by the tumor（▲）.

IV. 考　察

通常のカテーテルでは挿入困難な腹部血管にカテーテルを挿入する技術として，long tapered catheter 法[2]，3F カテーテルによる二重管法[2]，Tracher-18 infusion catheter system[3)~5)]，3F バルーンカテーテルをガイドとして用いる方法[6]，先端開口ガイドワイヤー法，親水性ポリマーマイクロカテーテルガイドワイヤーシステム[7]などが報告されている．屈曲した末梢血管に選択的にカテーテルを挿入するためにはカテーテルを柔軟にすることと，遠隔操作の際にカテーテルをコントロールし易くすることの両者が必要である．両者を両立させようと試みる様々な優れた工夫がなされてきている．しかしカテーテルを柔軟にするとコントロールし難くなり，逆にコントロールを良くするためにある程度柔軟性を犠牲にすると，合併症を起こし易くなるという矛盾が存在する．我々が使用した各方法の問題点を次に述べる．

long tapered catheter 法は，比較的多くの施設で用いられている方法である．この方法では，ガイドワイヤーが挿入できてもカテーテルが追従しなかったり，無理に挿入すると合併症を起こすことがあった．最近ではポリウレタンやポリビニールを材質としたより柔軟なカテーテルが開発されており，これを用いると追従性は改善される．しかし呼吸により自然抜去したり，造影剤注入時に反跳して抜けることがある．

二重管法では long tapered catheter よりも細くて柔軟なカテーテルを用いているので，より末梢の血管に挿入することができる．その反面，子カテーテルの径が必然的に小さくならざるをえないために造影剤の注入速度が遅くなり，その結果血流の多い血管については診断目的では用いにくい．また，親カテーテルとの摩擦抵抗に打ち勝って子カテーテルを挿入及び回転させるために，カテーテルはある程度の硬さが必要となる．このために屈曲血管での追従性が失われ合併症を起こす危険性が存在する．これらの問題を解決しようとしたものとして親水性ポリマーマイクロカテーテルガイドワイヤーシステム，Tracher-18 infusion catheter system がある．

親水性ポリマーマイクロカテーテルガイドワイヤーシステムでは親水性ポリマー膜により親カテーテルと子カテーテルとの間の摩擦抵抗を減少させることにより，柔軟な子カテーテルを操作しやすくしている．しかし，まだ柔較性が不十分であり，強く屈曲した末梢血管には挿入できない場合がある．一方で小林ら[7]が指摘するように操作性を向上させるために軟性を押えることが必要であるという矛盾した問題を抱えている．

Tracher-18 infusion catheter system は，先端からシャフトの硬さと径がなだらかに硬く太くなっているカテーテルを，ガイドワイヤーをコアとして用いて末梢血管に進める二重管法である．先端が柔軟であるが手元は硬いのでコントロールし易い優れたシステムである．Tracher-18 infusion catheter system は欧米において頭部血管領域で広く用いられており，腹部血管への応用例も報告されている[4)5)]．腹部血管で用いる場合には，先端の内径が0.53mm と細いので DSA を用いないと造影能が不十分である．

Ball tip supple catheter は，安全に腹部末梢血管を造影及び塞栓するために工夫したものである．カテーテルそのもののコントロール性を犠牲にして，柔軟性と安全性を高めることを追求した新しい概念のカテーテルで，カテーテルのコントロールは滑り易いガイドワイヤーを用いることと血流に乗せることによって行なう．同様の概念の single lumen catheter としては，頭部血管領域で脳動脈瘤や arteriovenous malformation などの塞栓術用として開発された Calibrated leak balloon catheter[8)9)]と Microcatheter with spherical tip[10)11)]が報告されている．Calibrated leak balloon catheter は，小孔を有す latex の balloon をもつ single lumen catheter である．造影剤注入時に balloon は膨張し小孔から造影剤が出る仕組みになっている．Microcatheter with spherical tip は，血管内で先端が引っ掛からないように先端をわずかに膨らませたものであり，頚動脈より挿入し血流に乗せて末梢に進めるシステムである．前大脳動脈・中大脳動脈の分岐動脈まで挿入できると報告されている[11)]．

腹部血管にこれらのカテーテルを応用するには，次の3つの問題がある．①穿刺部から大動脈の血流に逆行して目的血管へ挿入しなければならない．②穿刺部から目的血管まで距離があり，カテーテルを微妙に操作することが難しい．③径が小さいので造影用として用いることができない．また，大きな塞栓物質を注入できない．

この①②の問題を克服して，腹部血管に頭部血管用の Microcatheter を応用するものとして，我々は Microcatheter と propulsion chamber を用いる二重管法[12)]を既に発表している．このシステムは極めて細い末梢動脈（肝亜区域動脈の分枝など）にまで安全に挿入できる点が優れているが，③の問題が克服できにくいことと，システムが複雑で操作技術がやや高度であるという欠点がある．そこで我々は，Microcatheter をもつ安全に超選択的カテーテル挿入ができるという長所を生かすと同時に，より造影能を高め操作手技を容易にするシステムを追求して，Ball tip supple catheter を工夫した．

Ball tip supple catheter（外径1.3mm，1.0mm）は Microcatheter（外径0.85mm，0.65mm）よりすこし太いので Microcatheter ほど末梢にカテーテル先端を進めることはできない．しかし，腹部領域で一般に要求されている肝区域及び亜区域動脈より近位の動脈への超選択的なカテーテル挿入の大部分は，Ball tip supple catheter により可能である．Microcatheter は，Ball tip supple catheter が挿入できない末梢細血管に挿入するための方法と考えている．すなわち，我々は挿入したい血管径や屈曲程度を判断して，5F カテーテル，Ball tip supple catheter, Microcatheter の3者から安全に挿入するために最も適切と思われるカテーテルを選び使用することを方針としている．肝動脈造影においては原則として次のように使い分けている．

5F カテーテルは総肝～固有肝動脈，Ball tip supple catheter は固有肝動脈～肝亜区域動脈，Microcatheter は肝亜区域動脈～肝亜区域動脈の分岐動脈．

他のカテーテルシステムと Ball tip supple

catheter とを比べると，柔軟性については外形1.3mm の supple catheter は親水性ポリマーマイクロカテーテルよりも柔軟で，Tracker-18 infusion catheter の先端柔軟部よりやや硬い．内径は両者よりも Ball tip supple catheter が太い．従って Ball tip supple catheter は DSA を用いなくても左肝動脈及び右肝動脈より末梢の造影が可能であり，塞栓物質の注入も容易である．また，ガイドワイヤーを挿入できない屈曲した血管にでも，血流に乗せて末梢にまで挿入できる点が優れている．

通常のバルーンカテーテルと比べた場合，血管分岐部において挿入方向をガイドワイヤーを用いてコントロールする点が優れている．また，先端部の材質が滑りやすくカテーテル全体が柔軟なので，屈曲部をより容易に通過することができる．

ガイドワイヤー交換法を用いる点では long tapered catheter 法と共通であるが，血管を無理に変形させないので挿入し易いと同時に，合併症を起こし難い．そして先端が球状なので血管内で安定しており，呼吸により自然抜去することはほとんどない．Ball tip supple catheter の操作手技については高度な技術は不要であり，通常の操作手技に熟練していれば容易である．先端に無理な力が伝わらないので，安全に操作することができる．

最大注入速度は2ml/sec であり，太い血管の造影には使えないという短所があるが，左肝動脈及び右肝動脈より末梢動脈の造影には十分な量と思われる．DSA 装置を用いれば太い動脈の造影は可能である．また，造影剤注入時に反跳しやすいという欠点があるので，注入速度とカテーテル位置を慎重に設定する必要がある．

今後は，ガイドワイヤーやシースなどの工夫を行ないより容易に操作できるように改良すると共に，幅広く応用したいと考えている．

ま と め

Ball tip supple catheter を用いて43症例のうち42症例について超選択的カテーテル挿入に成功した．その結果，以下のような有用性を認めた．

1）血管内膜損傷や血管攣縮が極めておきにくい．

2）細く屈曲した血管でも先端が通る太さがあれば円滑に挿入できる．

3）カテーテルの進む方向を操作して目的血管だけに超選択的に挿入できる．

稿を終えるにあたり，御校閲をいただいた大阪大学医学部小塚隆弘教授に深甚なる謝意を表します．

文　献

1) Takayasu K, Muramatsu Y, Moriyama N, et al: Plastic coated guide wire for hepatic arteriography. Radiology 166: 545—546, 1988
2) 草野正一，村田晃一郎，大内　寛，他：選択的肝動脈カテーテル挿入術の標準化 long tapered curved catheter 法，日本医放会誌，45: 807—820, 1985
3) Kikuchi Y, Strother CM, Boyer M: New catheter for endovascular interventional procedures. Radiology 165: 870—871, 1987
4) Quinn MF, Lundell CJ, Daniels JR, et al: Transpancreatic catheterizatin of the right hepatic artery for chemoembolizatin using a new infusion system. Cath Cardiovasc Diag 14: 115—117, 1988
5) Chuang V: Superselective hepatic tumour embolisation with tracker-18 catheter. Journal Int Rad 3: 69—71, 1988
6) Sawada S: Selective hepatic angiography using a balloon catheter guide. Radiology 156: 545—546, 1985
7) 小林尚志，平木嘉幸，西元英東，他：超選択的血管造影法のための親水性ポリマーマイクロカテーテルガイドワイヤシステムの試作，日本医放会誌，48: 770—772, 1988
8) Kerber CW, Bank WO, Cromwell LD: Calibrated leak balloon microcatheter: A device for arterial exploration and occlusive therapy. AJR 132: 207—212, February 1979
9) Debrun GM, Vinuela FV, Fox AJ, et al: Two different calibrated-leak balloons: Experimental work and applications in humans. AJNR 3: 407—414, July/August 1982
10) Rufenacht D, Merland JJ: Modifications of a supple catheter avoiding the need of a balloon for flow-guidance. Hyperselective Catheterization and Embolization of Brain Avm's, Neuroradiology 1985/1986. Elserier Science Publishers BV 1986
11) Kapp JP, Perker JL, Tucker EM, et al: Supraophthalmic carotid infusin for brain chemotherapy experience with a new single-lumen catheter and maneuverable tip. J Neurosurg 62: 823—825, 1985
12) 堀　信一，竹内規之，鳴海善文，他：Flow directed micro catheter による肝動脈塞栓術，臨放，33: 377—381, 1988