The University of Osaka
Institutional Knowledge Archive

Title	甲状腺腫瘤性疾患の超音波ドプラー診断-特にカラードプラー法とパワードプラー法との対比検討-
Author(s)	成尾, 孝一郎; 宮本, 幸夫; 多田, 信平
Citation	日本医学放射線学会雑誌. 1999, 59(1), p. 3-11
Version Type	VoR
URL	https://hdl.handle.net/11094/17041
rights	
Note	

The University of Osaka Institutional Knowledge Archive : OUKA

https://ir.library.osaka-u.ac.jp/

The University of Osaka

甲状腺腫瘤性疾患の超音波ドプラー診断
－特にカラードプラー法とパワードプラー法との対比検討－

成尾孝一郎　宮本　幸夫　多田　信平

東京慈恵会医科大学放射線医学教室

Diagnosis of Thyroid Nodules by Doppler Ultrasonography: A comparison between color Doppler and power Doppler ultrasonography

Kouichirou Naruo, Yukio Miyamoto and Shimpei Tada

The purpose of this study was to assess the usefulness of color and power Doppler imaging in thyroid nodules. The following 4 items were compared between malignant thyroid nodules (34 cases) and benign nodules (51 cases): 1) vascularity; 2) distribution of tumor vessels (none, marginal, peripheral, central); 3) nature of tumor vessels (tortuosity, interruption); and 4) FFT analysis. The distribution of tumor vessels on color Doppler images, nature of tumor vessels on power Doppler images, and the indices of PI, RI, and ATI in FFT analysis were useful in making the differential diagnosis between malignant and benign nodules. In terms of vascularity, including the distribution of tumor vessels on power Doppler images and nature of tumor vessels on color Doppler images, no statistically significant differences were found between malignant and benign nodules. Power Doppler images depicted tumor vessels in more detail than color Doppler images and were considered to extend the application of FFT analysis.

Research Code No. *: 504.2*

Key words *: Thyroid nodule, Ultrasound, Color Doppler, Power Doppler*

Received Feb. 13, 1998; revision accepted Nov. 4, 1998

Department of Radiology, Jikei University School of Medicine

はじめに

甲状腺腫瘤性疾患の画像診断は，核医学，CT，Bモード超音波検査等を中心に行われている．しかしながら核医学検査は，良性悪性の鑑別にある程度役立つとの報告もみられるが，現時点では，悪性腫瘍に特異的な所見は，得られない[1]．CTや超音波検査(Bモード)は，腫瘤の進展範囲の同定に適し，良性悪性の鑑別にもある程度有効であるが，やはり診断能には限界がある[2]．今回，われわれは甲状腺腫瘤性疾患の良性悪性の鑑別において，カラードプラー法(以下CD法)とパワードプラー法(以下PD法)の有用性を検討したので報告する．

対象および方法

対象は，当院において，1994年９月より1996年10月にかけて，CD法または，PD法が施行され，その後，病理組織診にて診断された甲状腺悪性腫瘍34例，病理組織診または細胞診にて診断された良性腫瘤性疾患51例の計85例である．良性腫瘤は51例中７例に病理組織診および細胞診が施行され，残りの44例は，細胞診にて診断された．なお，細胞診の判定法としてClass 1～3のものを良性，とした．悪性腫瘍34例の内訳は，乳頭癌27例，髄様癌３例，悪性リンパ腫２例，濾胞癌２例である．良性腫瘤51例の内訳は，濾胞腺腫３例，腺腫様甲状腺腫４例，細胞診にて，Class 1のもの２例，Class 2のもの40例，Class 3のもの２例である．腫瘍径は，最小0.7cm，最大5.3cm，平均2.67cmであった．

以上の症例について，病理組織診および細胞診に先立ち，まず，Bモード像を撮像し，次に，CD法又はPD法における腫瘍血流像を描出し，更に，最も明瞭で直線的に長く描出されている腫瘍血管上にSampling pointを設定しFFT (Fast Fourier Transformation)解析を施行した．FFT解析のパラメーターとして，Vmax(収縮期最高流速)，Vmin(拡張期最低流速)，Vmean(時間平均血流速度)，PI(Pulsatility Index)，RI(Resistive Index)，ATI(Acceleration Time Index)を測定した．なお，PIは，収縮期最高流速と拡張期最低流速の差を時間平均流速で除したもの，RIは，最高流速と最低流速の差を最高流速で除したもの，ATIは，一心拍内で加速に要した時間の割合(acceleration time/periodic time)である．全85症例のうち，CD法を施行した症例は，69例(良性

腫瘤43例，悪性腫瘍26例），PD法を施行した症例は，49例（良性腫瘤29例，悪性腫瘍20例），CD法とPD法の両方を施行した症例は，33例（良性腫瘤21例，悪性腫瘍12例）である．また，CD法又はPD法を用いてFFT解析が施行された症例は78例（良性腫瘤46例，悪性腫瘍32例）である．なお，使用機種は，GE-YMS社製LOGIQ500（7.5MHz電子リニアスキャナー使用）で，ドプラーゲイン，MTI フィルター，PRF等を適宜調節し，最もノイズが少なく，かつ血流信号が十分に描出されている状態で検査を施行した．

良性腫瘤，悪性腫瘍間で以下の項目について検討した．

1．腫瘍の血流信号量

CD法の行われた良性腫瘤43例，悪性腫瘍26例の間で，腫瘍の血流信号量につき比較検討した．また，PD法の行われた良性腫瘤29例，悪性腫瘍20例の間で，腫瘍の血流信号量につき比較検討した．次にCD法が行われた69例について，腫瘍径が2.0cm未満の群（13例），腫瘍径2.0cm以上の群（56例）の２群に分け，同様に腫瘍の血流信号量につき比較検討した．また，PD法の行われた49例についても腫瘍径が2.0cm未満の群（10例）と2.0cm以上の群（39例）の２群に分け，腫瘍の血流信号量につき比較検討した．さらに，CD法，PD法の両者が施行された33例につき，CD法における腫瘍の血流信号量とPD法におけるそれとを比較検討した．なお腫瘍の血流信号量の評価にあたっては，以下のようなVascularity score に基づいて0～4の５段階でscore 化した．すなわち，血流信号の全く認められないものをGrade 0とし，わずかに認めるものをGrade 1，中等度の血流信号を認めるものをGrade 2，高度の血流信号を認めるものをGrade 3，著しく高度の血流信号を認めるものをGrade 4とした（Fig.1）．

2．腫瘍血管の分布

CD法が行われた良性腫瘤43例，悪性腫瘍26例の間で，腫瘍血管の分布につき比較検討した．また，PD法が行われた良性腫瘤29例，悪性腫瘍20例の間で，腫瘍血管の分布につき比較検討した．次に，CD法が行われた69例について，腫瘍径2.0cm未満の群（13例），2.0cm以上の群（56例）の２群に分け，同様に腫瘍血管の分布につき比較検討した．さらに，PD法が行われた49例についても，腫瘍径が，2.0cm未満の群（10例）と2.0cm以上の群（39例）の２群に分け，腫瘍血管の分布につき同様に，比較検討した．なお，腫瘍血管の分布パターンを以下のごとく分類し検討した．即ち，腫瘍血管の描出されないものを，None，腫瘍周辺部にのみ分布するものを，Marginal，腫瘤の辺縁部のみ又は，辺縁部と周辺部にのみ分布するものをPeripheral，腫瘤中心部に血流の認められるものをCentralとした（Fig.2）．なお，今回われわれの検討した症例には，腫瘤全体が嚢胞性となったものは無く，乳頭成分をもつcystic massの場合も，乳頭成分の中心部側に血流が認められた場合はcentralとした．

3．腫瘍血管の走行

CD法の行われた良性腫瘤43例，悪性腫瘍26例の間で，腫瘍内で途絶する腫瘍血管（Encasementを示唆する）（Fig.3）の出現頻度を比較検討した．次に，CD法の行われた良性腫瘤43例，悪性腫瘍26例の間で，またPD法の行われた良性腫瘤29例，悪性腫瘍20例の間で腫瘍内を屈曲，蛇行する血管（Fig4）の出現頻度を比較検討した．

4．腫瘍血管のFFT解析

CD法又はPD法にてFFT 解析の行われた良性腫瘤46例，悪性腫瘤32例の間で，PI，RI，Vmax，Vmin，Vmean，ATIの各パラメーターにつき比較検討した．検定は，Mann-Whitney's U testにて行った．同一腫瘤中で，２箇所以上でFFT 解析が施行されている症例では，FFT 解析の各パラメーター値は，PI，RIが最も高い部位での数値を採用した．各パラメーターのうち，良性悪性間で数値に有意差が認められたものについては，Cut off値の算出を行った．次に，病理組織診により確定診断の得られた32例に関しては，乳頭癌25例，髄様癌３例，悪性リンパ腫２例，濾胞癌２例の間で，FFT 解析の各パラメーターの数値につき有意差が認められるかを比較検討した．検定は，Kruskal-Wallis testにて行った．

結　果

1．腫瘍の血流信号量

CD法が施行された良性腫瘤43例，悪性腫瘍26例の間で，腫瘍の血流信号量について，統計上有意差は認められなかった．また，PD法の施行された良性腫瘤29例，悪性腫瘍20例の間で腫瘍の血流信号量ついて，統計上有意差は認められなかった．

次に，腫瘍の大きさによる血流信号量の比較では，CD法，PD法それぞれで，径2.0cm以上の腫瘤は，2.0cm未満の腫瘤に比べ，Vascularity scoreは有意に高値であった（$P < 0.05$）（Fig.5）．

更にCD法，PD法の両方が行われた33例について，CD法およびPD法における腫瘍の血流信号量を比較検討したが，PD法におけるVascularity scoreは，有意に高値であった（$P < 0.05$）（Fig.6）．

2．腫瘍血管の分布

CD法が行われた良性腫瘤43例，悪性腫瘍26例の間で，腫瘍血管の分布を比較検討したところ，良性腫瘤43例中29例（67.4％），悪性腫瘍26例中23例（88.5％）で腫瘤中心部に血流を認めた．良性腫瘤43例中14例が辺縁又は周辺部のみ，悪性腫瘍26例中３例に辺縁部のみに血流を認めた．次に，PD法における同様の比較では，良性腫瘤29例中23例（79.3％），悪性腫瘍20例中19例（95.0％）で腫瘍中心部に血流を認めた．良性腫瘤29例中６例が，辺縁部又は周辺部のみ，悪性腫瘍20例中１例が周辺部のみに血流を認めた（Table1）．CD法，PD法いずれにおいても，良性腫瘤，悪性腫瘍共に腫瘤中心部に血流を認める傾向が高かった．なお，良性腫瘤，悪性腫瘍共に，PD法でより腫瘤中心部に血流を認めるものの頻度が上昇した．CD法では，腫瘤辺縁部または周辺部のみに血流を認める割合は，良性腫瘤は悪性腫瘍に比べ統計上，有意に高値であった（$P < 0.05$）．しかし，PD法では，良性腫瘤に高い傾向がみられたが，統計上，有意差はみられなかった．腫瘍径2.0cm以上の群，2.0cm未満の群の２群に分け，腫瘍血管の分布につき比較検討したところ，両群共に，CD法，PD法いずれにおいても腫瘤中心部に血流を認めるものの頻度が高かった（Table 2）．

Table 1　Comparison of the vascular distribution in benign and malignant tumors on color Doppler imaging and power Doppler imaging

		None	Marginal	Peripheral	Central
Color Doppler	Benign（N＝43）	0	1	13	29
	Malignant（N＝26）	0	0	3	23
Power Doppler	Benign（N＝29）	0	1	5	23
	Malignant（N＝20）	0	1	0	19

On color Doppler imaging, central vascularities were demonstrated in majority of benign (67.4％) and malignant (88.5％) tumors. Frequency of demonstration of marginal or peripheral pattern were higher in benign tumors than in malignant ones on color Doppler imaging ($P < 0.05$). On power Doppler imaging, central vascularities were demonstrated in majority of benign (79.3％) and malignant (95.0％) tumors. There were no statistical difference in frequency of demonstration of marginal or peripheral pattern between benign and malignant tumors on power Doppler imaging.

Table 2　Comparison of vascular distribution between masses with less than 2.0cm in diameter and those with greater than 2.0cm in diameter on color Doppler imaging and power Doppler imaging

		None	Marginal	Peripheral	Central
Color Doppler	Less than 2.0cm (N＝13)	0	0	4	9
	Greater than 2.0cm (N＝56)	0	1	13	47
Power Doppler	Less than 2.0cm (N＝10)	0	2	1	7
	Greater than 2.0cm (N＝39)	0	0	0	35

Central vascularity was demonstrated in majority of both nodules regardless of their size on color Doppler imaging and power Doppler imaging.

3．腫瘍血管の走行

CD法が行われた良性腫瘤43例，悪性腫瘍26例の間で腫瘍内で途絶する血管（Encasementを示唆する）の出現頻度を比較検討したところ，良性腫瘤43例中８例，悪性腫瘍26例中10例であり，統計上良性悪性間で有意差は認められなかった（Table3）．次に，CD法およびPD法にて腫瘍内の屈曲，蛇行する血管の出現頻度を良性悪性間で比較検討した．CD法では，良性腫瘍43例中１例，悪性腫瘍26例中３例に，PD法では，良性腫瘍29例中１例，悪性腫瘍20例中５例に屈曲，蛇行する腫瘍血管を認めた．CD法では，統計上，良性悪性間で出現頻度に有意差は認められなかった．しかし，PD法では，悪性腫瘍は良性腫瘤に比べ屈曲，蛇行する血管の出現頻度は有意に高値であった（Table 4）．

4．腫瘍血管のFFT解析

FFT解析を施行した良性腫瘤46例，悪性腫瘍32例の間で，PI，RI，ATI，Vmax，Vmin，Vmeanの各パラメーターにつき比較検討したところ，PIの値は，良性腫瘍1.07±0.406（平均値±標準偏差，以下同様），悪性腫瘍1.60±0.723，RIの値は，良性腫瘍0.636±0.129，悪性腫瘍0.749±0.115と悪性腫瘍は良性腫瘤に比べ有意に高値であった（$P < 0.05$）．また，ATIの値は，良性腫瘍0.215±0.068，悪性腫瘍0.144±0.057と悪性腫瘍は良性腫瘤に比べ，有意に低値であった（$P < 0.05$）（Fig.7，9，10）．Vmax，Vmin，Vmean については，良性悪性間で有意差は認められなかった．さらに，乳頭癌25例，髄様癌３例，悪性リンパ腫２例，濾胞癌２例の間で各パラメーター値につき比較検討したが，いずれも有意差は認められなかった（Fig.8）．

考　察

甲状腺腫瘤性疾患の画像診断として，従来より，核医学検査（^{123}I，^{99m}Tc，^{201}Tl，^{67}Gaシンチグラフィー等），CT検査，US等が行われている．シンチグラフィーでは，hot noduleを呈する腫瘤は，95％が良性であるなど，良性悪性の鑑別にある程度有用である[3]．しかし，甲状腺腫瘤の大部分を占めるcold noduleについては，良性悪性の鑑別を行うことは，困難である．^{201}Tlシンチグラフィーでは，delayed imageが，良性悪性の鑑別に役立つとの報告も見られるが，必ずしも，悪性腫瘍に，特異的な所見ではない[1]．^{67}Gaシンチグラフィーも，悪性リンパ腫，未分化癌に高率に集積するが，慢性甲状腺炎にも集積し，悪性腫瘍に特異的に集積するものではない[1]．

CT検査では，完全な嚢胞性病変は良性，辺縁不整，嚢胞内に石灰化を伴う乳頭状の結節を認める腫瘤，リンパ節転移を認める腫瘤などは，悪性の可能性が高いが[2]，辺縁平滑でリンパ節転移を伴わない腫瘤を認めた場合には腺腫と癌との鑑別は困難である．砂粒状石灰化は乳頭癌に特徴的とされるが，それ自体小さく，また，甲状腺の濃度が高く，CTではかえって見落としやすい．また，粗大な石灰化は，良性でも悪性でもみられ，その確率は半々であり，鑑別には有用ではない[4]．

日本超音波医学会の甲状腺結節超音波診断基準によればBモード上の良性悪性の鑑別は，腫瘤内部の石灰化（砂状多発，大小不同，不規則配列が悪性所見），境界エコー（不鮮明，鋸歯状～辺縁粗造，低エコー帯なしが悪性所見），前頸筋への浸潤所見の有無，気管の変化（不整な変形が悪性所見）によってなされている[5]．また山田らによれば甲状腺癌の70～90％を占める乳頭癌では超音波Bモード像のみでも悪性と診断できることが多いが，濾胞癌の中には腺腫と区別のつかないものもみられる[6]．したがって，甲状腺腫瘤性疾患の超音波診断においては，従来のBモード像のみでは，良性悪性の鑑別に十分とはいえない．そこで，今回，われわれは，超音波ドプラー法の有用性の検討を行った．

CD法が施行されてから初期の間は，甲状腺悪性腫瘍は，良性腫瘍に比べ高度の血流信号を有するという報告がみられた[7]．しかし，近年，Shimamotoらの報告にみられるように腺腫様甲状腺腫，腺腫でも，甲状腺癌と同等の血流信号を有する症例があるとの報告も認められる[8]．今回CD法及びPD法において，良性腫瘤と悪性腫瘍の血流信号量について比較検討したが，CD法，PD法共に，良性悪性間で差は認められなかった．森田らの血管造影における報告によれば，乳頭癌，濾胞癌，濾胞腺腫，腺腫様甲状腺腫のいずれも，高率に，（乳頭癌100％，濾胞癌100％，濾胞腺腫66.7％，腺腫様甲状腺腫100％）腫瘍内血管の増生が認められている[9]．また，濾胞腺腫の腫瘍内血管の増生は，細小血管が

Table 3 Demonstration of interrupted tumor vessels in benign and malignant tumor on color Doppler imaging

	Interruption of tumor vessels +	Interruption of tumor vessels −
Benign (N = 43)	8	35
Malignant (N = 26)	10	16

Interrupted tumor vessel was depicted in 8 of 43 (18.6%) benign tumors and in 10 of 26 (38.5%) malignant ones. Although frequency of demonstration of interrupted tumor vessel were higher in malignant tumors than in benign tumors, there was no significant statistical difference between malignant and benign tumors.

Table 4 Demonstration of tortuous vessels in benign and malignant tumor on color Doppler imaging and power Doppler imaging

		Tortuosity (+)	Tortuosity (−)
Color Doppler	Benign (N = 43)	1	42
	Malignant (N = 26)	3	23
Power Doppler	Benign (N = 29)	1	28
	Malignant (N = 20)	5	15

On color Doppler imaging, tortuous vessel was depicted in 1 of 43 (2.3%) benign tumors and 3 of 26 (11.5%) malignant ones. On power Doppler imaging, tortuous vessel was depicted in 1 of 29 (3.4%) benign tumors and in 5 of 20 (25.0%) malignant ones. There was no statistical difference in frequency of demonstration of tortuous vessels between benign and malignant tumors on color Doppler imaging. But frequency of demonstration of tortuous vessels were higher in malignant tumors than in benign ones on power Doppler imaging ($P < 0.05$).

網状かつ密に増生しているパターンが多く認められたとしている[9]．福成らによれば甲状腺良性腫瘤と悪性腫瘍ともに患側の上甲状腺動脈の血流量増加を認め，良性悪性間で有意差がなかったとしている[10]．したがって今回のわれわれのCD法およびPD法における結果は血管造影による森田らの報告や福成らの上甲状腺動脈の血流測定の報告と一致するものであり，ShimamotoらのCD法による報告がPD法においても一致するものであることを示すものと考えられる．今回のわれわれの検討において，腫瘍の血流信号量 が良性悪性間で明らかな差が認められなかった原因は，初期の報告に比してわれわれの用いたの超音波ドプラー装置の血流描出感度がはるかに向上していたため腫瘍内血管の増生が，濾胞腺腫における細小血管の網状の増生を含めて良好に捉えられたことによると思われる．今回の検討では，腫瘍の血流信号量は，良性悪性よりも腫瘍の大きさに依存し，良性悪性の鑑別には有用でなかった．しかし，PD法はCD法に比し，より微細な腫瘍血管を描出することが可能でありFFT解析の適応を広げる上で有用と考えられた(Fig.11，12)．

CD法とPD法のいずれでも，良性腫瘤，悪性腫瘍共に，腫瘤中心部に腫瘍血管を認めるものの頻度が高かった．また，CD法とPD法を比較したとき，良性腫瘤，悪性腫瘍共にPD法ではCD法より更に腫瘤中心部に血流を認めるものの頻度が上昇した．これは，PD法における血流描出感度の優位性を示しているものと思われる．今回のわれわれの検討では，CD法においては，腫瘤辺縁部または周辺部のみに血流を認める割合は，良性腫瘤は悪性腫瘍に比べ有意に高値であった．しかし，PD法では，良性腫瘤に高い傾向がみられたが，統計上有意差は認められなかった．甲状腺腫瘤の血管造影所見として，濾胞腺腫，および腺腫様甲状腺腫共に血管増生が認められるが甲状腺癌に比し細い血管が増生している[9]．今回のわれわれの検討で上記の様な結果が出たのは，PDに比し血流描出感度が劣るCD法においては良性腫瘤のなかには腫瘤中心部の血流が描出できない症例があった為と思われる．PD法で有意差が認められなかった原因として，血流信号描出能の上昇によりCD法では中心部に血流が描出されない腫瘤でもPD法では描出されるようになった為か，または，PD法が施行された症例が症例数が少なかった為，症例数がふえればPD法でも良性悪性間で有意差がみられるのか，今後更に検討が必要と思われる．

腫瘤中心部に血流が認められない原因として，嚢胞性の変化が考えられる．今回のわれわれの検討では腫瘤全体が嚢胞となったものは無かったがCD法が施行された69例中30例(悪性1例，良性29例)，PD法が施行された49例中14例(悪性1例，良性13例)に腫瘤内に嚢胞性の変化を認めた．CD法においては30例の嚢胞性の変化を伴う腫瘤のうち19例(63%)に腫瘤中心部の充実性部分に血流信号を認めた．嚢胞性の変化を伴わない39例については33例(85%)に腫瘤中心部に血流信号を認めた．CD法においては嚢胞性の変化を伴う腫瘤は，伴わない腫瘤に比し腫瘤中心部に血流を認める頻度が低かった．PD法においては，14例の嚢胞性の変化を伴う腫瘤のうち12例(85%)に腫瘤中心部の充実性部分に血流信号を認めた．嚢胞性の変化を伴わない35例については30例(85%)に腫瘤中心部に血流信号を認めた．CD法に比しPD法の血流描出感度が優れていることはよく知られている事実である．PD法においては血流描出感度の上昇に伴い嚢胞性の変化を伴う腫瘤も伴わない腫瘤と同等に中心部に血流信号が認められることを示唆している．今回のわれわれの検討した症例でCD法において良性腫瘤は悪性腫瘍に比し腫瘤辺縁部または周辺部のみに血流を認める頻度が有意に高かった．CD法が行われた43例の良性腫瘤のうち嚢胞性の変化を伴う腫瘤が29例だったのに対しCD法が行われた26例の悪性腫瘍のうち嚢胞性の変化を伴う腫瘤が1例であったことも原因の1つと考えられる．

甲状腺腫瘤の血管造影所見として，甲状腺癌では，動脈相における腫瘍内血管の屈曲，蛇行，途絶が特徴的とされている[9]．今回，CD法及びPD法にて，腫瘍内で途絶する血管(encasementを示唆する)，腫瘍内を屈曲，蛇行する血管の出現頻度に良性悪性間で有意差があるかどうかを検討した．腫瘤内で途絶する血管の出現頻度は，悪性腫瘍でやや高い傾向が認められたが，統計上，有意差は認められなかった．腫瘤内を屈曲，蛇行する血管の出現頻度は，CD法においては良性悪性間で有意差は認められなかった．しかし，PD法においては，悪性腫瘍は，良性腫瘤に比べ有意に高値であった．これは血管造影において屈曲，蛇行する血管が甲状腺癌に特徴的であるのと一致している．PD法における血流mapping がsensitivityは25%と低いが良性悪性の鑑別に有用であることが示唆された．今回の検討では，甲状

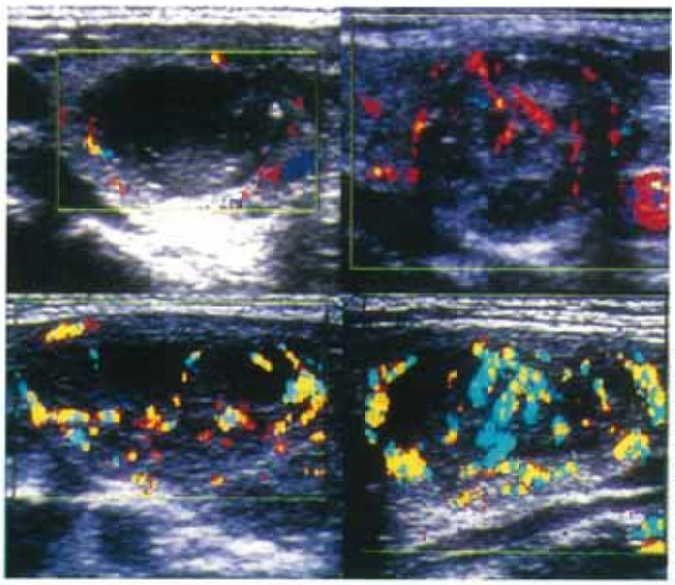

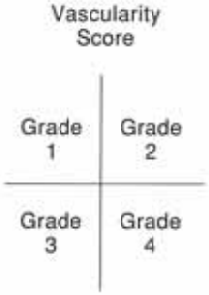

Fig.1　Vascularity score.
Grade 0: No vascularity, Grade 1: Minimal vascularity, Grade 2: Moderate vascularity, Grade 3: High vascularity, Grade 4: Markedly high vascularity.

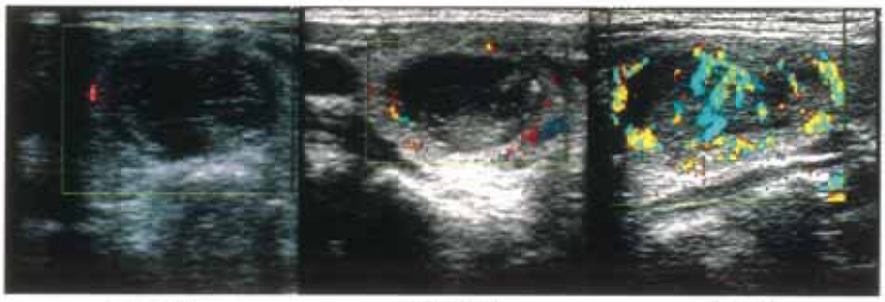

Marginal　Peripheral　Central

Fig.2　Classification of tumor vascular distribution.
None: Absence of vascularity, Marginal: Peritumoral vascularity, Peripheral: Peripheral vascularity, Central: Central vascularity.

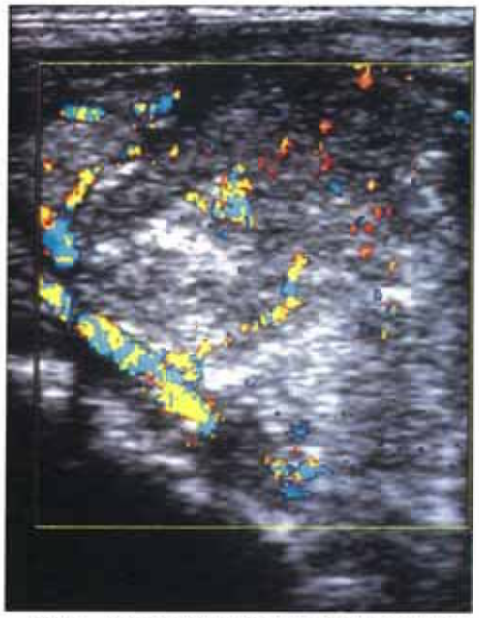

Fig.3　58-year-old man with papillary carcinoma.
Longitudinal scan shows a huge and inhomogeneous mass. In color Doppler imaging, entering artery is interrupted within the thyroid mass, suggesting vascular encasement.

Fig.4　43-year-old woman with papillary carcinoma.
Longitudinal scan shows inhomogeneous mass. In color Doppler imaging, tortuous vessels are demonstrated.

腺悪性腫瘍の腫瘍内で途絶する血管のCD法における出現頻度は，血管造影における出現頻度(乳頭癌92～96%，濾胞癌60%)[9,11]に比べ著しく低率である．また，甲状腺悪性腫瘍の，腫瘍内で屈曲，蛇行する血管のCD法及びPD法における出現頻度も，PD法では良性腫瘤に比べ有意に高値であったにもかかわらず血管造影における出現頻度(乳頭癌88～92%，濾胞癌60%)[9,11]に比べ，著しく低率である．CD法およびPD法における腫瘍血管の途絶，屈曲，蛇行の描出能が血管造影に比べ劣った原因は，CD法およびPD法における血流mappingでは，腫瘍内血管が実際の血管径よりはるかに太く描出されることも稀ではなく，血流mappingの空間分解能が極めて低いことに起因するものと考えられる．血流mappingにおける分解能の向上が超音波ドプラー装置の今後の課題と思われた．また，血流mappingで描出される腫瘍血管が二次元像であり，三次元的な構築の把握が困難であったことも，CD法及びPD法が血管造影に比し劣った原因であると思われる．腫瘍血管の三次元表示法により腫瘍血管の走行の把握はより容易となると思われる．浜崎らのCD法を用いた検討では，甲状腺悪性腫瘍10例中8例に腫瘍内で屈曲，蛇行する血管を認めたとし，血管造影における出現頻度とほぼ一致している[12]．なおPD法においては血流方向の情報が得られず，腫瘍から流出する血管と腫瘍内で途絶する血管の区別が不可能である．従ってPD法の行われた症例については，腫瘍血管走行として，屈曲，蛇行する血管のみを比較検討した．また，甲状腺悪性腫瘍に特徴的な血管造影所見として，血管の広狭不整像があるが，超音波ドプラー法の血流mappingの空間分解能が低く判定不能と思われ検討を行わなかった．

良性腫瘤46例，悪性腫瘍32例の間で，腫瘍血管のFFT解析についての比較では，PI，RI，ATI，の各パラメーターで，良性悪性間で有意差が認められた．PI，RIは末消血流抵抗を反映する指標として知られている．甲状腺腫瘤性疾患の血管造影所見では，悪性腫瘍は，良性腫瘤に比べ，途絶した腫瘍血管の増生を認める頻度が有意に高いとされている[9,11]．ま

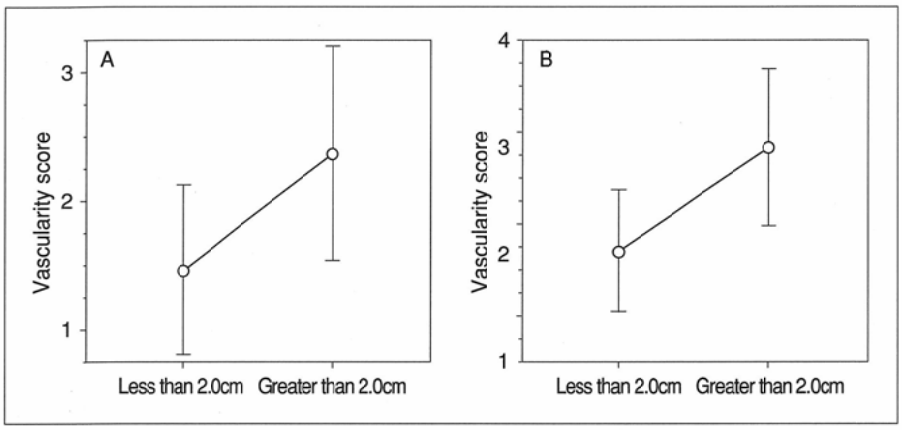

Fig.5 Comparison of vascularity score between tumors with less than 2.0cm in diameter vs those with more than 2.0cm in diameter on color Doppler imaging (A) and power Doppler imaging (B).
A: Vascularity score of tumors with more than 2.0cm in diameter is higher than those with less than 2.0cm in diameter on color Doppler imaging ($P < 0.05$).
B: Vascularity score of tumors with more than 2.0cm in diameter is higher than those with less than 2.0cm in diameter on power Doppler imaging ($P < 0.05$).

たencasementを示唆する血管壁の不整像は甲状腺癌のみに認められている[9),11)]．これらの原因により，甲状腺悪性腫瘍の末梢血管抵抗が増大し，良性腫瘤に比べ，PI，RIが有意に高値になったと思われる．また，いわゆるWind-kessel Modelを前提にした場合，ATIは，末梢血管壁の硬さを表わす指標の一つと思われる．一般に，悪性腫瘍では，新生血管の血管壁内の平滑筋に乏しいことがよく知られている．しかし，腫瘍にencaseされた新生血管は，拡張性が制限されているため，結果的に，腫瘍の硬さが血管壁の硬さを反映することになる．さらに血管造影で示される複数の狭窄部位を伴う腫瘍血管内を走行する血流は，狭窄部位を通過するたび位相の遅延を繰り返すことになる．今回の検討で，甲状腺悪性腫瘍において，ATIが有意に低値であった原因は，こうした理由によると考えられた．

PI，RIを低下させる原因として，AV－shunt 形成，及び，平滑筋を欠き拡張した新生血管の存在が考えられる．藤原らのフローファントムを用いた検討では，シャント部及びその中枢側でPIが有意に低下したとしている[13)]．また，Taylorらの報告では，肝，腎，副腎，膵の悪性腫瘍では，systolic/dyastolic index（収縮期最高流側を拡張期最低流側で除したもの）が低値であったとし，組織学上これらの腫瘍には平滑筋を欠き内皮でおおわれた薄壁の拡張した類洞様の

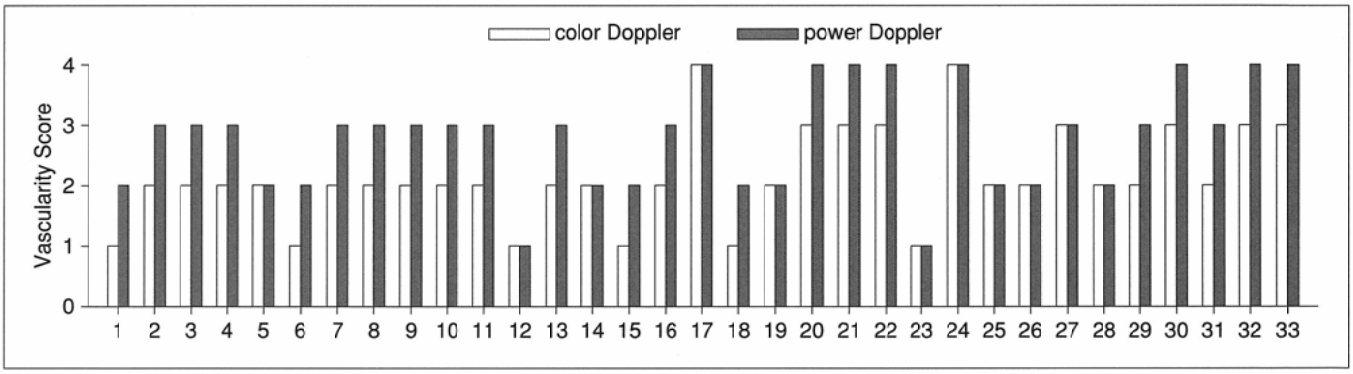

Fig.6 Comparison of vascularity score of 33 thyroid tumors on color Doppler vs. power Doppler imaging.
Vascularity score of 33 thyroid tumors on power Doppler imaging is higher than those on color Doppler imaging ($P < 0.05$).

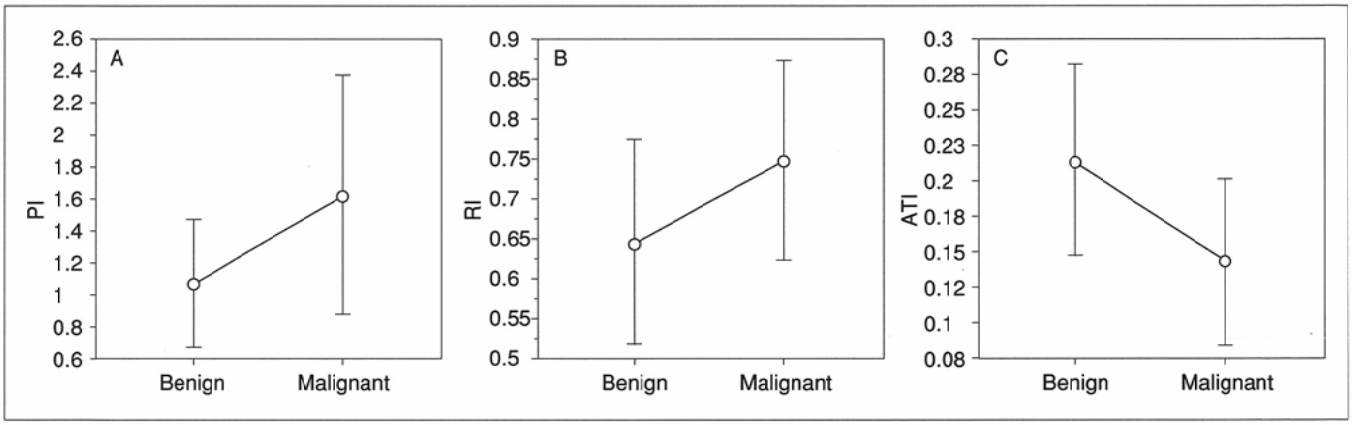

Fig.7 Comparison of PI, RI, ATI between benign and malignant tumor.
A: PI in malignant tumors is higher than that in benign ones ($P < 0.05$).
B: RI in malignant tumors is higher than that in benign ones ($P < 0.05$).
C: ATI in malignant tumors is lower than that in benign ones ($P < 0.05$).

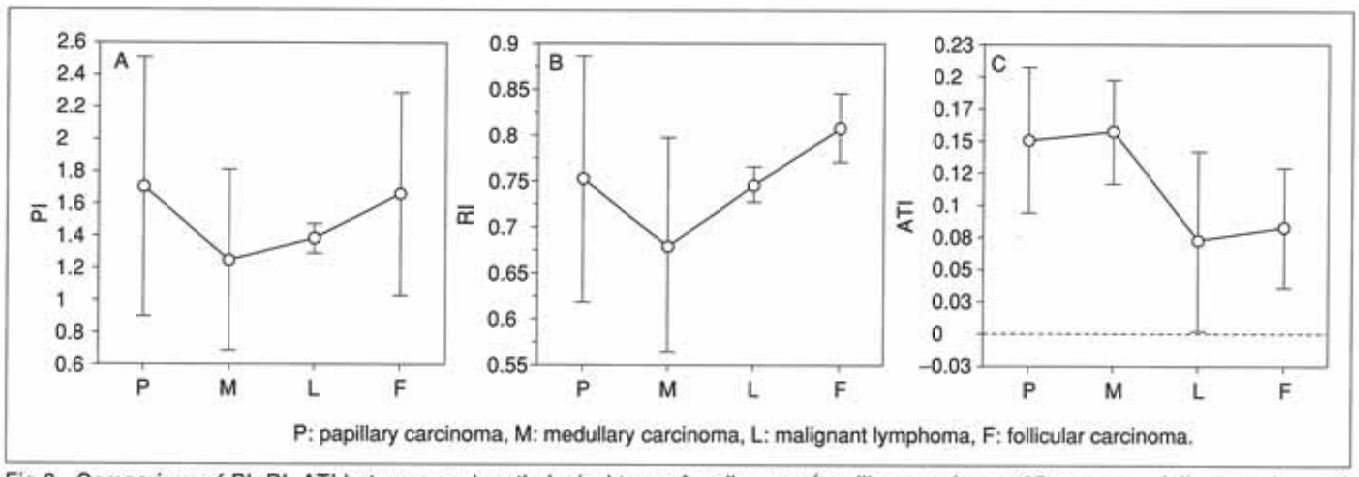

Fig.8　Comparison of PI, RI, ATI between each pathological type of malignancy (papillary carcinoma 25 cases, medullary carcinoma 3 cases, malignant lymphoma 2 cases, follicular carcinoma 2 cases).
A: There was no difference in PI between each pathological type statistically.
B: There was no difference in RI between each pathological type statistically.
C: There was no difference in ATI between each pathological type statistically.

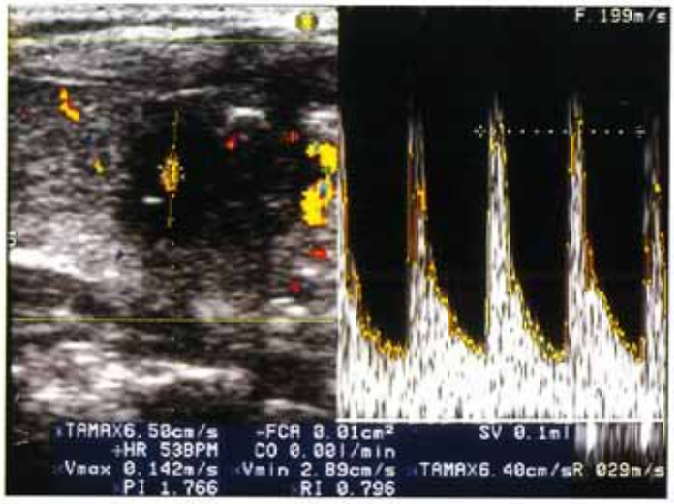

Fig.9　55-year-old woman with papillary carcinoma.
Longitudinal scan of the left lobe shows a poorly defined hypoechoic mass with internal calcification. Blood flow is depicted in central and peripheral part of the mass. In FFT analysis, PI and RI shows high value and ATI shows low value.

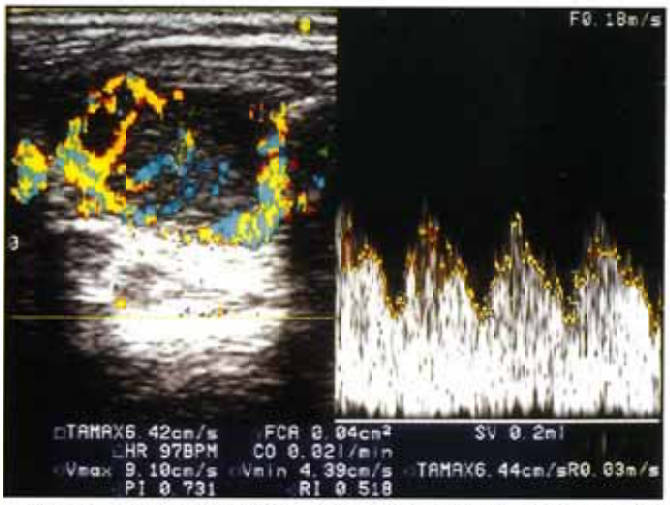

Fig.10　49-year-old woman with benign thyroid mass (Class 2).
Transverse scan of the right lobe shows a well-defined hypoechoic mass. Blood flow is depicted in central and peripheral part of the mass. In FFT analysis, PI and RI shows low value and ATI shows high value.

腫瘍血管を認めたとしている[14]．これに対し，甲状腺癌の血管造影所見では，AV－shuntは非常にまれである[14),15]．また，本間らによれば，甲状腺癌の病理組織学的検討では，拡張した腫瘍血管は認められなかったとしている[15]．AV－shuntや平滑筋を欠き拡張した類洞様の腫瘍血管が存在しないことも，甲状腺癌のPI，RIが高値であることの原因となっていると思われる．

今回のわれわれの検討では甲状腺良性腫瘤のVmaxの平均値は，0.26m/s，悪性腫瘍のVmaxの平均値は，0.28m/sと，良性悪性間で有意差はなかった．Taylorらの報告では，肝臓，膵臓，副腎，腎臓の悪性腫瘍では，high velocity doppler signalを認め，AV－shunt がその原因としている[14]．藤原らのフローファントムを用いた検討でも，シャントが存在する場合，シャント部及びその中枢側で最高流速が有意に上昇したとしている[13]．一方，甲状腺癌の血管造影所見では，甲状腺静脈の早期出現は認められず[15),16]，AV－shuntを形成しないことを裏づけている．甲状腺悪性腫瘍で良性腫瘤に比しVmaxが高値とならない原因の一つとして，AV－shuntを形成しないことが考えられた．

甲状腺腫瘤性疾患のFFT解析のindexに関しては，Shimamoto らの報告によれば，papillary carcinoma（N＝13），follicular adenoma（N＝14），adenomatous goiter（N＝20）のRIはそれぞれ，0.57±0.20，0.52±0.25，0.57±0.22と，良性悪性間で有意差が無かったとしている[8]．しかし，Argaliaらの報告によれば，thyroid hyperplasia及びadenomaはほとんどRI＜0.75であった（59例中57例）．また，thyroid carcinomaはVmax＜50cm/sの時は，常にRI＞0.75，Vmax≧50cm/sの時は，RIが0.75より大きい時と小さい時があり，一定の傾向は無かったとしている[17]．われわれの検討では，悪性腫瘍は27例中19例がRI＞0.70，良性腫瘍は46例中33例がRI＜0.70でありこれらの報告と必ずしも一致するものではない．こうした解離の原因として，使用機種の感度の差

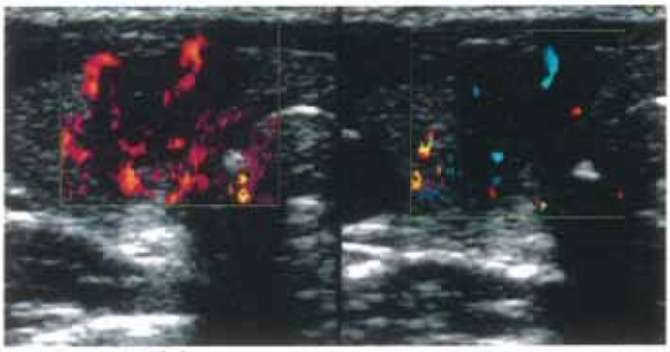

(A) (B)

Fig.11 31-year-old woman with papillary carcinoma.
Transverse scan shows a poorly defined hypoechoic mass. Power Doppler imaging (A) depicted more tumor vessels than color Doppler imaging (B).

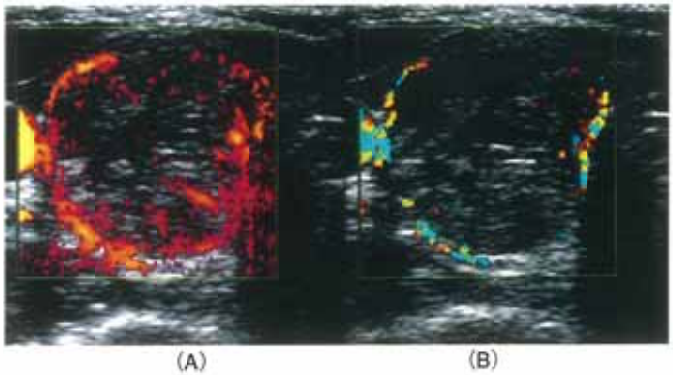

(A) (B)

Fig.12 50-year-old man with adenomatous goiter.
Transverse scan shows a inhomogeneous mass. On power Doppler imaging (A), blood flow is depicted at both central and peripheral part of the mass. On color Doppler imaging (B), blood flow is depicted only in peripheral part.

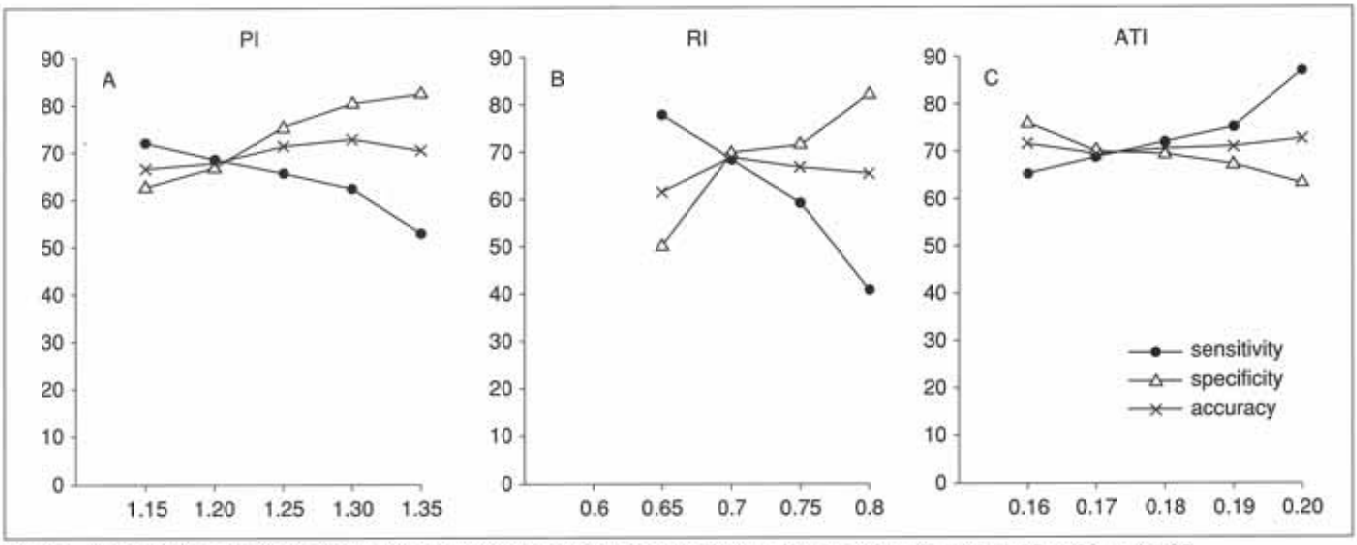

Fig.13 A: Sensitivity, specificity and accuracy corresponding to each PI cut off value of 1.15, 1.20, 1.25, 1.30 and 1.35.
B: Sensitivity, specificity and accuracy corresponding to each RI cut off value of 0.60, 0.65, 0.70, 0.75 and 0.80.
C: Sensitivity, specificity and accuracy corresponding to each ATI cut off value of 0.16, 0.17, 0.18, 0.19 and 0.20.

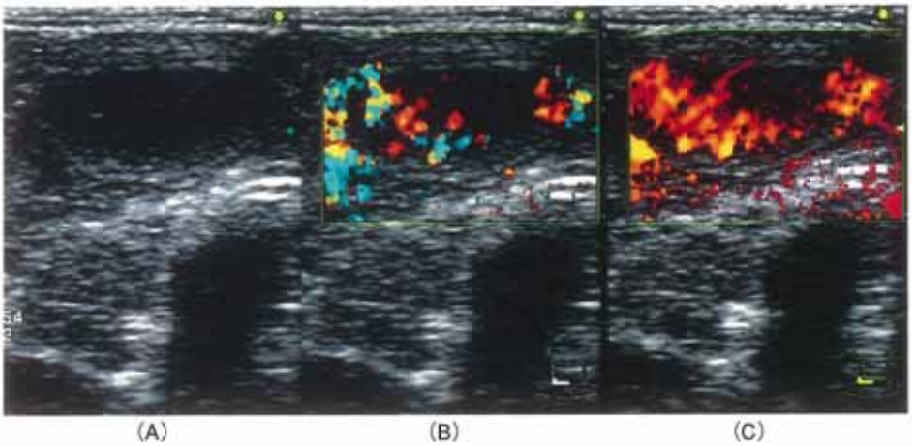

(A) (B) (C)

Fig.14 45-year-old man with malignant lymphoma.
Transverse scan shows hypoechoic and homogeneous mass in right thyroid lobe (A). Power Doppler imaging (C) depicted more tumor vessels than color doppler imaging (B). Blood flow is depicted in central and peripheral part of the mass.

も考慮されねばならないが，今後症例を重ね検討する必要があると思われる．また今回の検討では，乳頭癌25例，濾胞癌2例，髄様癌3例，悪性リンパ腫2例の間で，PI，RI，Vmax，Vmin，Vmean，ATIの各indexにつき比較検討したところPI，RIでは，乳頭癌と髄様癌との差が示唆され，また，ATIでは，乳頭癌，髄様癌は濾胞癌，悪性リンパ腫に比し高値である傾向がみられたが，共に統計的な有意差は認められなかった．今回の検討対象は，乳頭癌の症例が大部分であり，他の悪性腫瘍の組織型は2～3例と少なく，今後症例数を増やしさらに検討をする必要があると思われた．現在までRIについて良性悪性間で比較検討した報告はみられるが，PI，ATIについて比較検討した報告はみられない．

今回のわれわれの検討では，悪性腫瘍の組織別検討は症例数が少なく十分な比較ができなかったが，甲状腺悪性腫瘍では種類によって生物学的，病理学的特徴の差異が大きいにもかかわらず，組織型間でFFT解析における各indexの値に顕著な差が認められず，かつこれらの悪性腫瘍全体をひとまとめに平均した場合，甲状腺良性腫瘤と悪性腫瘍との間でPI，RI，ATIの各indexに有意差がみられたことは有用な所見と思われる．

以上よりFFT解析におけるPI，RI，ATIの各index は，甲状腺腫瘤の良性悪性の鑑別に有用であると考えられた．accuracy，sensitivity，specificityの変化を各indexの値の変化に対応させ，これらの交差値を最適なcut off値とした場合PI，RI，ATIのcut off値はそれぞれ1.20，0.70，0.18であった(Fig.13)．

今回の検討では，FFT解析単独で良性悪性を決定するには，十分な成績は得られなかった．したがってBモード像で周囲甲状腺実質への浸潤所見，リンパ節転移といった高率に悪性を示唆する所見が認められた場合は，あえてFFT解析を行う意義は少ないと思われる．しかし，Bモード像で腫瘍辺縁が平滑であっても必ずしも悪性を否定できない．この様にBモード像のみでは良性悪性の鑑別が困難である場合は，PI，RI，ATIの数値，腫瘍血管の分布，走行が参考になると思われる．PIが1.20より高値，RIが0.7より高値，ATIが0.18より低値である場合，PD法で腫瘍内に屈曲，蛇行する血管を認めた場合は，積極的に吸引細胞診を行うべきであろう．悪性リンパ腫では，内部均一で著明な低エコーを呈し，嚢胞と類似した像を呈することがある．今回われわれは，２例の悪性リンパ腫を経験したが，いずれも内部均一で著明な低エコーであり(Fig.14)，これらの所見は，辰野らの報告と一致するものであった[18]．FFT解析では，PI，RIは高値，ATIは低値であった．内部エコーが均一で著明に低い腫瘤でかつPI，RI高値，ATI低値を呈する腫瘤は悪性リンパ腫の可能性を考慮する必要があると思われた．

結　語

カラードプラー(CD)法及びパワードプラー(PD)法における腫瘍の血流信号量，分布(none，marginal，peripheral，centrai)，走行(腫瘍内での途絶，屈曲蛇行)，FFT解析における各因子(PI，RI，ATI，Vmax，Vmin，Vmean)について，甲状腺良性腫瘤と悪性腫瘍との間で比較検討した．これらの項目のうち，良性悪性の鑑別に有用であったものは，CD法における腫瘍血管の分布，PD法における腫瘍血管の走行，FFT解析におけるPI，RI，ATIの各因子であった．腫瘍の血流信号量，PD法における腫瘍血管の分布，CD法における腫瘍血管の走行については，良性悪性間で有意な差は認められなかった．また，CD法とPD法を比較した場合，PD法はより微細な腫瘍血管を描出することが可能でありFFT解析の適応を広げるものと考えられた．

文　献

1) 小西淳二：甲状腺腫瘍シンチグラフィー．久田欣一，古館正従，佐々木康人，他編：最新臨床核医学，151-156，1991，金原出版，東京
2) 関谷　透：甲状腺腫瘍のCT診断．多田信平編：新編　頭頸部の画像診断，218-222，1996，秀潤社，東京
3) Rojeski MT, Gharib H: Nodular thyroid disease. N Engl J Med 313: 428, 1985
4) Sekiya T, Tada S, Kawakami K, et al: Clinical application of computed tomography to thyroid disease. Comput Tomogr 3: 185-193, 1979
5) 日本超音波医学会：甲状腺結節超音波　診断基準(案)．超音波医学　19：558-559，1992
6) 山田恵子：甲状腺疾患の超音波診断．多田信平編：新編　頭頸部の画像診断　210-217，1996，秀潤社，東京
7) Fobbe F, Finke R, Reichenstein E, et al: Appearance of thyroid disease usung color-coded duplex sonography. Eur J Radiol 9: 29, 1989
8) Shimamoto K, Endo T, Ishigaki T, et al: Thyroid Nodules; Evaluation with Color Doppler Ultrasonography. J Ultrasound Med 12: 676-678, 1993
9) 森田　穣，篠原正裕，入江五朗，他：結節性甲状腺腫における血管造影診断．臨放　20：639-650，1975
10) 福成信博，川内章裕，長倉穂積，他：甲状腺腫瘍患者における腫瘍側，健常側上甲状腺動脈血流測定とその臨床的意義．日外会誌　10：1780-1785，1989
11) 森田　穣，篠原　正裕，今村文元，他：血管造影による甲状腺癌診断の問題点．臨放　25：1369-1375，1980
12) 浜崎直樹，池　義純，須崎康恵，他：甲状腺結節性病変の診断に対する超音波ドプラー法の有用性－速度表示法とパワー表示法の比較－．超音波医学　24：873-877，1997
13) 藤原良将，久　直史，吉田祥二：フローファントムを用いた血流パターンの評価－シャントおよび狭窄の及ぼす影響－特に肝血流モデルにおける検討．超音波医学　22：169-179，1995
14) Taylor KJW, Romas I, Corter D, et al: Correlation of Doppler US Tumor Signal with Neovascular Features. Radiology 166: 57-62, 1988
15) 本間光雄，大場　覚，小野田孝治，他：選択的甲状腺動脈造影法による甲状腺癌の診断．日独医報　18：421-431，1973
16) Takahasi M, Ishibasi T, Kawanami H: Angiographic Diagnosis of Benign and Malignant Tumors of the Thyroid. Radiology 92: 520-526, 1969
17) Argalia G, D'Ambrosio, Lucarelli F, et al: Echo Doppler in the characterization of thyroid nodular disease. Radiol-Med-Torino 89(5): 651-657, 1995
18) 辰野　聡，宮本幸夫，石原　潔，他：甲状腺原発悪性リンパ腫の超音波断層像．日本医放会誌　54：853-859，1994