Osaka University Knowledge Archive

Title	胸部単純X線写真の読影-葉間線を中心として
Author(s)	佐藤, 功
Citation	日本医学放射線学会雑誌. 2005, 65(1), p. 10-15
Version Type	VoR
URL	https://hdl.handle.net/11094/17043
rights	
Note	

Osaka University Knowledge Archive : OUKA

https://ir.library.osaka-u.ac.jp/

Osaka University

総　説

胸部単純X線写真の読影—葉間線を中心として

佐藤　功

香川大学医学部放射線科

Chest Radiography Based on the Interlobar Fissures

Katashi Satoh

Recognition of which interlobar fissure in the right lung is major or minor is important in chest radiography. Based on assessment of the interlobar fissure, the location of diseases or the degree of expansion of the lobes is comprehensible. As a general rule, the major fissure is not seen in normal cases. However, the major fissure is visualized in the presence of volume loss of the lower lobe. Although the medial end of the minor fissure is at the intermediate artery between the upper and lower lobe bronchi, that of the major fissure is continuous to the central portion of the mediastinum. The following cases will be presented: post-pleuritis, atelectasis of the superior segment of the lower lobe (S^6), obstructive pneumonia in the middle and lower lobes due to stenosis of the intermediate bronchus, pneumonia of the upper lobe, and superior accessory fissure with atelectasis of the upper lobe.

Research Code No.: *506*

Key words: *Chest radiography, Interlobar fissure, Accessory fissure*

Received Oct. 18, 2004

Department of Radiology, Kagawa University Faculty of Medicine

本論文は第63回日本医学放射線学会学術集会(2004年4月)の教育講演において，「教育講演11『肺癌の画像診断』」の演題で発表されたもので，日本医学放射線学会編集委員会より執筆依頼した．

別刷請求先
〒761-0793　香川県木田郡三木町池戸1750-1
香川大学医学部放射線科
佐藤　功

はじめに

胸部X線写真上で肺葉や区域の拡がりを理解するためには各区域支の分岐とその末梢の血管影の分布を把握する必要がある[1]．そのための直接的な肺葉の拡がりを理解するための証拠の一つに葉間線の同定がある．葉間裂で境された二つの肺葉が接する部位を，葉間裂の方向にX線が進むことにより，フィルム上に線状影が描出されることになり，通常は右肺の上葉と中葉の境界である葉間がminor fissureとして認められる．一方，右肺の上葉と下葉，中葉と下葉，および左肺の上葉と下葉の間の葉間裂は，X線が葉間に対して斜め方向に位置するために，画像上は描出されない[2]．基本的には葉間線が描出されると，葉間を境にして上下の両葉に含気があることを示し，いずれかの肺葉に含気がない場合は葉間線で明瞭に境界されることになる．

本稿では右肺に描出される葉間線，および葉間で境される陰影の解析について触れたい．

右上中葉間の葉間裂(minor fissure)と上下葉間の葉間裂(major fissure)

胸部X線写真の読影法では，右肺は気管分岐部，右主気管支の分岐，中間気管支幹およびその遠位端より分岐する中葉支を同定し，下葉の分布を把握することになる．さらには肺葉の拡がりには気管支および血管陰影の読影も重要である．

これらの位置関係を立体的に捉えるためにはCTが有効であろう．Fig. 1に，右上葉支から中葉支や下葉の第一分枝であるB^6の分岐を示す．ここで重要な点は，上葉と中葉の葉間胸膜がCT断方向に一致するのは心臓が右方に突出した高さに相当する．そのため，上中葉間胸膜であるminor fissureは原則として内側の縦隔側端が，上葉支と中葉支との間に位置することになる．しかも縦隔側端の位置は心臓の外方，中間気管支幹の外側に接する中間肺動脈幹の辺縁になる．このminor fissureは上葉と中葉の容積がおのおの増減することで上下に偏位するが，縦隔側端の位置は上葉支と中葉支との間，中間肺動脈幹の辺縁に位置する．minor fissure

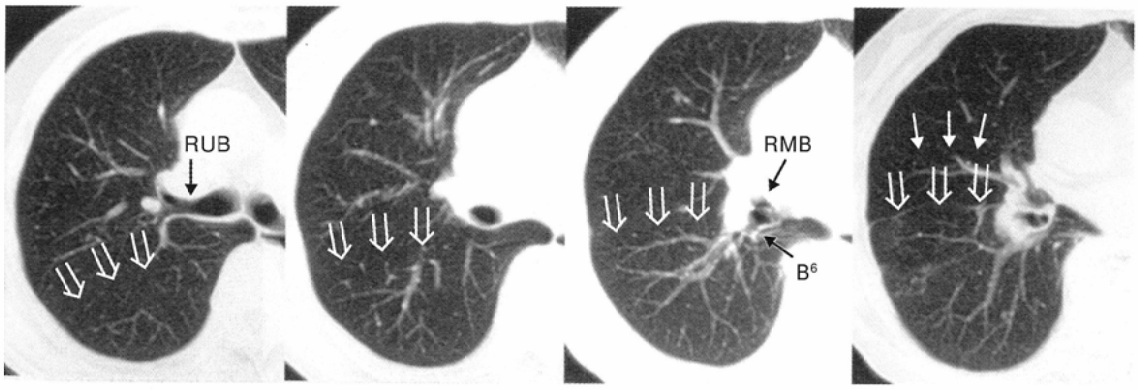

Fig. 1　Minor and major fissures on CT.
Right upper lobar bronchus (RUB), middle lobar bronchus (RMB), superior bronchus of the lower lobe (B^6) are shown. Both minor fissure (arrow) and major fissure (double arrow) are also shown.

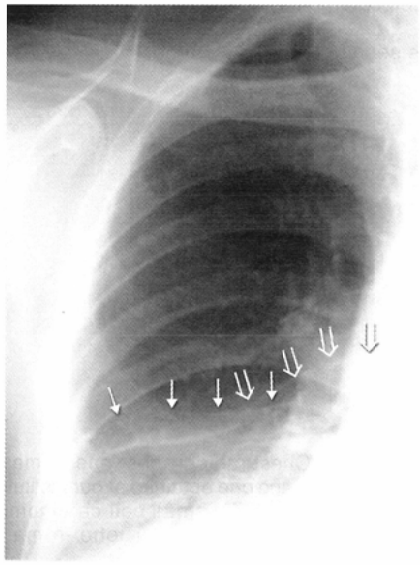

Fig. 2　Minor and major fissures on chest radiograph.
This case is post pleural effusion. Two interlobar fissures are seen, minor (arrow) and major (double arrow).

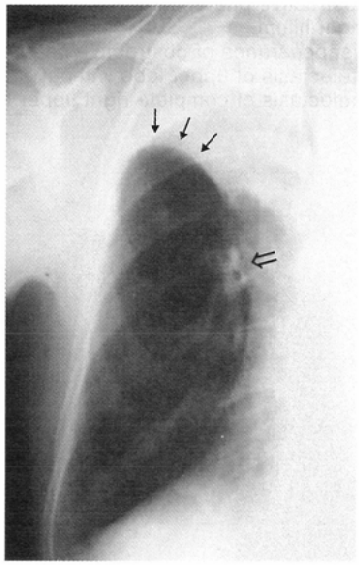

Fig. 3　Atelectasis of right upper lobe.
An inverted S sign with interlobar fissure (arrow) between upper and middle lobes (double arrow), and tumor, squamous cell carcinoma, around the upper lobar bronchus are shown.

の外側端が挙上すると，それにしたがって中葉支も挙上する．反対にminor fissureが下垂すると，通常単純X線写真でみられる上葉のB^3bの下垂も認められる場合がある．一方，上葉と下葉のmajor fissureは椎体の前面まで及び，症例によれば正中よりも左方にまで及ぶことになる．

minor fissureと異なり，major fissureは通常の状態では描出されないが，正常例および異常例ともに描出されることがある．正常例では元来，下葉が小さい場合，また病的な場合は下葉の容積が減少し，つまり下葉が小さくなる場合，上下葉間の葉間裂の背側部が下垂するため，X線の照射方向と一致することでフィルム上に直線的な線状影として描出される．この場合，解剖学的に重要な点は，右上葉と下葉の接する領域は上述したように椎体の前縁の正中にある場合や，さらには多くの症例で正中よりは左方にまで至るようになっていることである．このことから，正面胸部X線写真では縦隔側端が縦隔内にまで達することが認められる．しかも縦隔側端は右上葉支よりも高い部位に位置することとなる．Fig. 2に，minorとmajor fissureの二つの葉間線の描出例を示す．

minor fissureによる陰影

minor fissureで境される陰影の代表に逆Sサイン(inverted S sign)がある(Fig. 3)．これは肺門部の腫瘤と，そのために右上葉が無気肺となり挙上したminor fissureで形成されるSの文字の逆になった様を表したものである．しかし，無気肺の前段階である閉塞性肺炎の存在が診断できる場合があり注意が必要である．Fig. 4は，minor fissureの上方に接する上葉S^3の区域性の閉塞性肺炎が一度は軽減するものの，次第に完全な上葉無気肺に至る経過を示している．この症例では肺門部の腫瘤の存在が見逃されると同時に，右中肺野の浸潤影が閉塞性肺炎との疑いが持たれなかった．

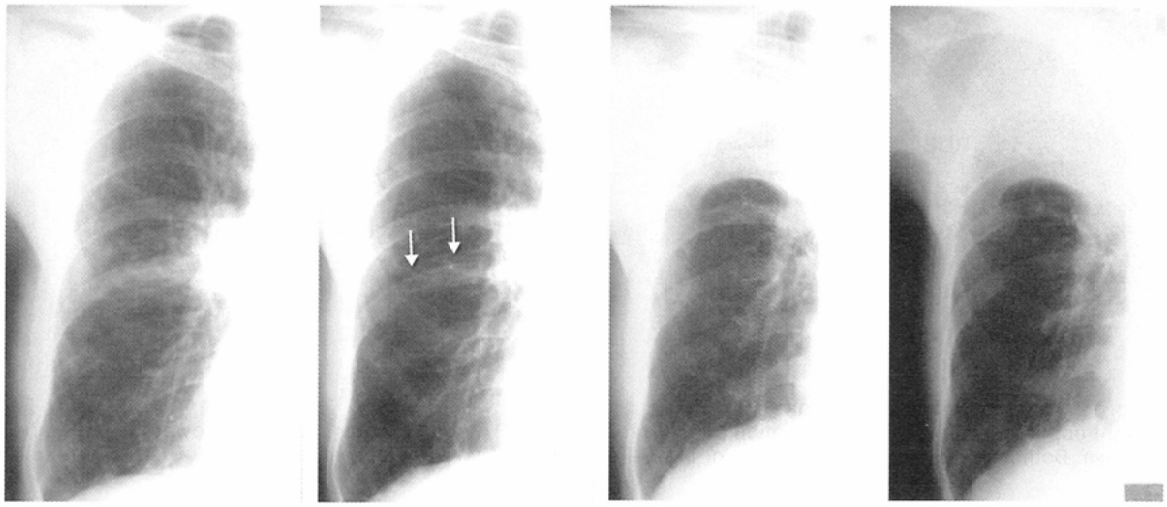

A | B | C | D

Fig. 4 Progression from obstructive pneumonia to atelectasis of right upper lobe.
A: Obstructive pneumonia of the upper lobe, S^3, with tumor, squamous cell carcinoma, of the right hilum.
B: Disappearance of obstructive pneumonia of S^3. Minor fissure (arrow) is seen.
C: Atelectasis of upper lobe without S^1.
D: Atelectasis of complete right upper lobe.

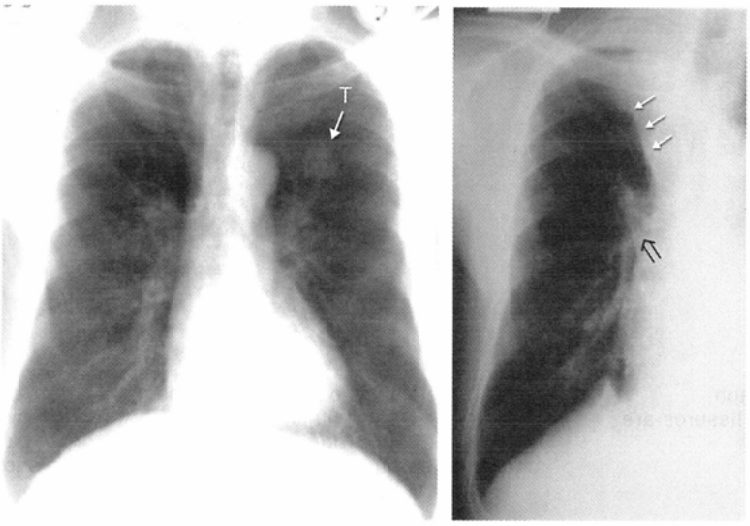

A | B

Fig. 5 Chest radiographs: one of mass screening and one obtained at our institute.
A: The tumor (T), small cell carcinoma, is seen in the left upper lobe in mass screening for lung cancer.
B: This chest radiograph was taken for further examination in our institute. Atelectasis of the right upper lobe is also seen with deviation of the middle lobar bronchus (double arrow) due to squamous cell carcinoma. Minor fissure (arrow).

無気肺は短期間で形成される．Fig. 5では集団検診時に左肺の小細胞癌の結節影を指摘され，精査受診時に扁平上皮癌による右上葉無気肺のためにminor fissureと中葉支の挙上がみられる．さらに右上葉の容積が減少するとminor fissureはほぼ垂直に近くまで挙上するため，縦隔構造と同じ縦方向に極端に縮小することがある．この場合，正面胸部X線写真では一見正常とも見えることとなる(Fig. 6)．

葉間線と類似し葉間線との鑑別が必要となるいくつかの線状影がある．そのような線状影の一つに過剰分葉による線状影が挙げられる．Fig. 7に挙上したminor fissureと中葉支が認められ，右上葉無気肺と診断されるが，それに加えて右下葉のS^6の下縁，S^{10}との境界が過剰分葉による線状影が認められる．右中肺野の線状影を全てminor fissureと診断してはならない[3]．

minor fissureとmajor fissureによる陰影

minor fissureとmajor fissureとの両者の陰影が描出される症例を供覧する．右中肺野に二つの線状影を認める場合，Fig. 1およびFig. 2に述べたような鑑別点から両者を同定する必要がある．Fig. 8の二つの線状影のうち，縦隔側が高く外側端が低いものがmajor fissureで，水平に近いものがminor fissureであり，肺底区の腫瘤による下葉の縮みによることに起因する．二つの葉間線による線状影がともに下垂する閉塞性肺炎例を示す(Fig. 9)．本例では葉間の線状影の同定に加えて上葉のB^3bの下垂もみられた．胸部X線写真上，右下肺野の粒状影のみにとらわれてはならない．

肺葉のほぼ全体に閉塞性肺炎が生じた例では診断が困難な場合がある．Fig. 10は閉塞性肺炎のために両者の葉間が

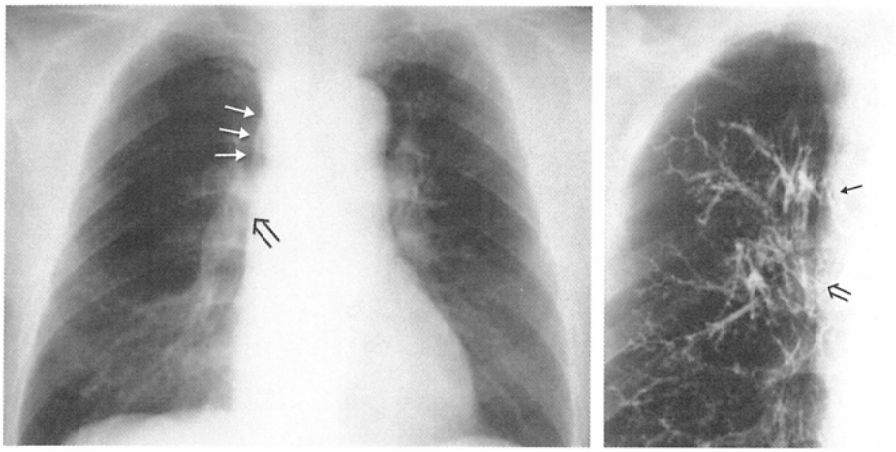

A　B

Fig. 6　Atelectasis of right upper lobe.
A: Chest radiograph shows that the atelectasis of the right upper lobe is also seen with deviation of the middle lobar bronchus (double arrow) and minor fissure (arrow) due to bronchial tuberculosis.
B: Bronchogram shows the upper bronchus (arrow) with blind end within the mediastinum and the middle lobar bronchus (arrow).

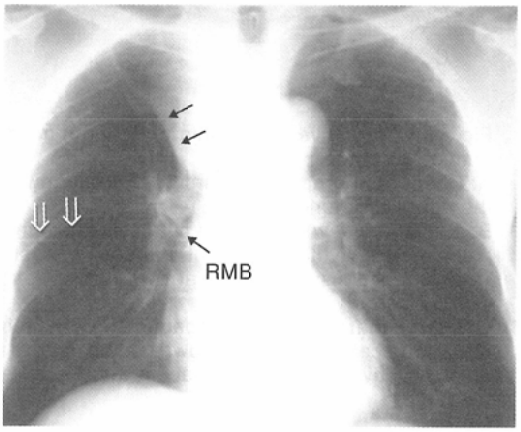

Fig. 7　Atelectasis of the right upper lobe and accessory lobe.
Atelectasis of the right upper lobe is also seen with deviation of the middle lobar bronchus (RMB) due to squamous cell carcinoma. Accessory fissure, beneath the superior fissure of the lower lobe, S^6, is seen as mimicking the minor fissure (double arrow). Minor fissure (arrow).

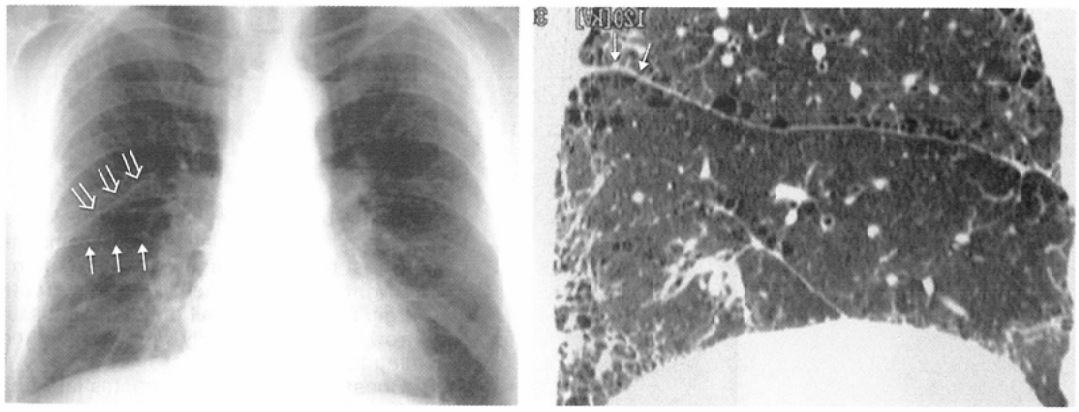

A　B
C

Fig. 8　Minor and major fissures on chest radiograph.
A: Chest radiograph shows two linear shadows, indicating minor (arrow) and major (double arrow) fissures.
B: Sagittal image of MPR (multiplanar reconstruction) shows the deviation of the major fissure inferiorly (arrow).
C: Sagittal image also shows the tumor (double arrow), adenocarcinoma, in the basal segment.

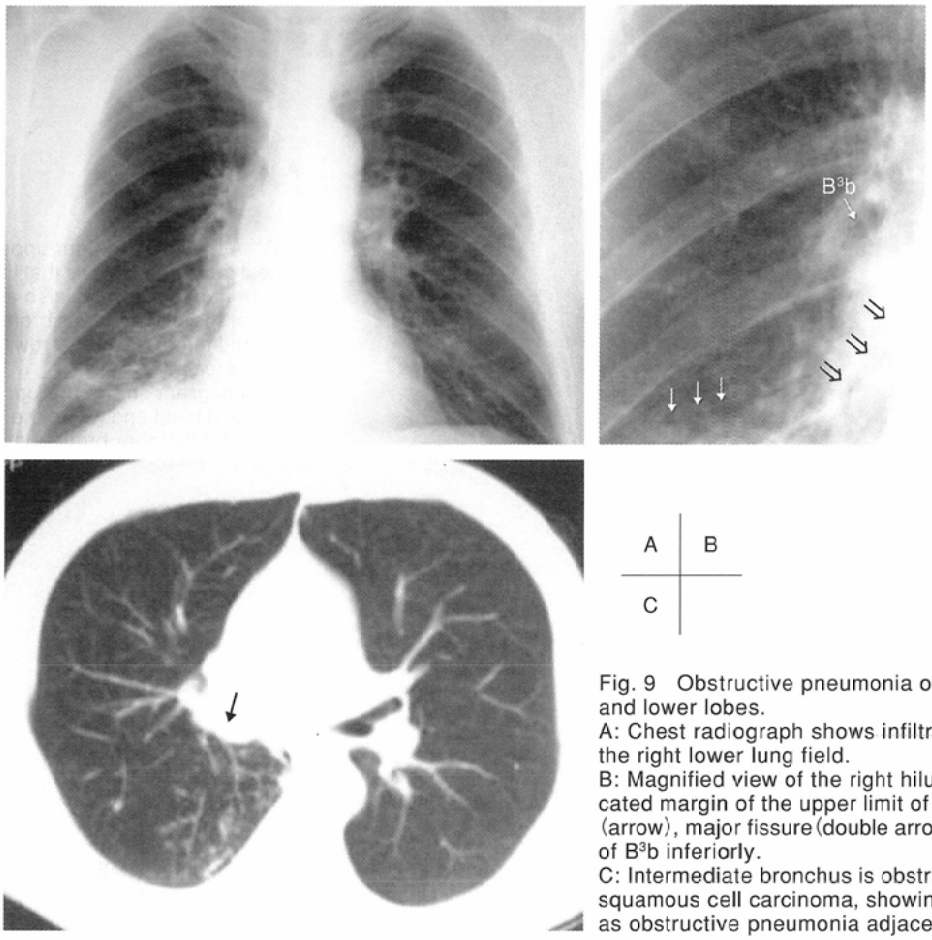

Fig. 9 Obstructive pneumonia of the right middle and lower lobes.
A: Chest radiograph shows infiltrative shadows in the right lower lung field.
B: Magnified view of the right hilum shows demarcated margin of the upper limit of the minor fissure (arrow), major fissure (double arrow), and deviation of B^3b inferiorly.
C: Intermediate bronchus is obstructed with tumor, squamous cell carcinoma, showing small opacities as obstructive pneumonia adjacent to the pleura.

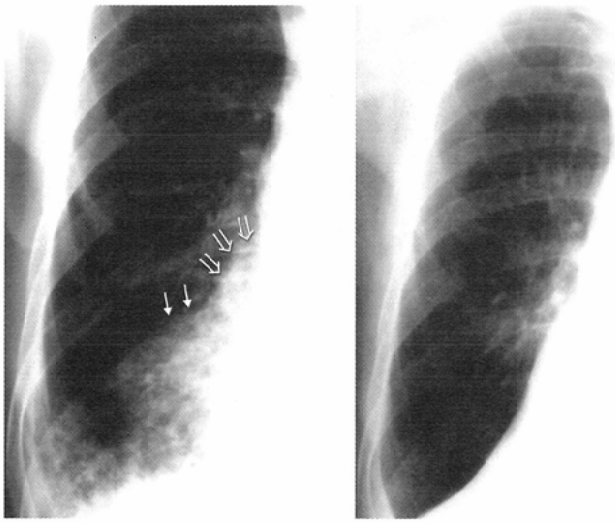

Fig. 10 Obstructive pneumonia and atelectasis of the middle and lower lobes three months later.
A: Chest radiograph shows consolidation in the right lower lung field with demarcated margin of the upper limit of the minor fissure (arrow) and linear opacity (double arrow) indicating the major fissure.
B: Chest radiograph three months later than that of Fig. 10A shows complete atelectasis of the right upper lobe due to squamous cell carcinoma.

下垂した症例で，minor fissureは中葉全体の病変のために線状影ではなく中葉の上端を示す境界面となり，major fissureは斜めの位置で縦隔側端が縦隔陰影内まで及ぶ線状影として認められる．中間気管支幹での腫瘤により，高度の肺気腫を生じた右中葉と下葉とに閉塞性肺炎が生じたためである．単に右下肺野と読影すると，中下葉の閉塞性肺炎とは診断されない．3カ月後には中下葉の完全無気肺を示した．

major fissureによる陰影

胸部X線写真上，単独に葉間の線状影あるいは異常陰影の辺縁が葉間で境される場合には，どちらの葉間かの鑑別

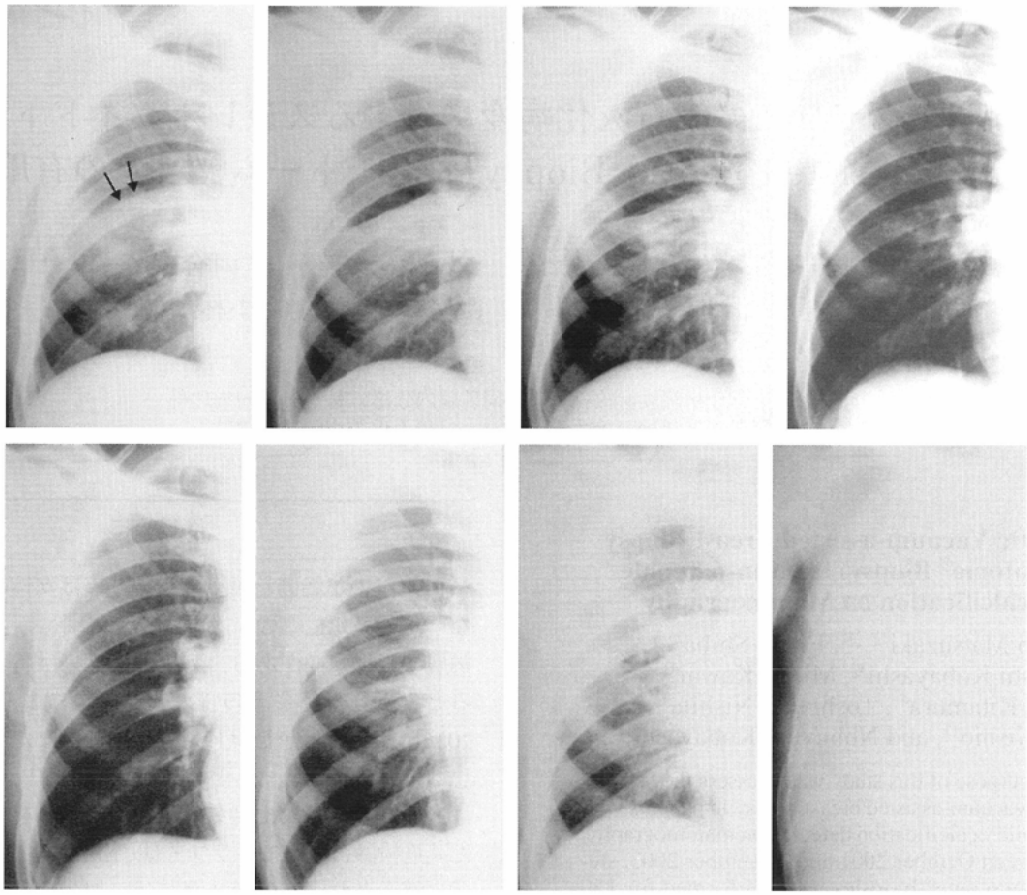

Fig. 11　Repeated recurrence of obstructive pneumonia of right S^6.
A: Initial visit to local hospital. The infiltrative shadow in the middle lung field is demarcated with linear opacity as the major fissure (arrow).
B: This case was diagnosed as pneumonia, and treated with antibiotics. Two weeks later, the upper margin of the infiltrative shadow is becoming clearer due to squamous cell carcinoma.
C: One month after the initial visit. The opacity of the middle lung field is decreasing.
D: Two months later. The opacity of the middle lung field has disappeared, with the hilar mass persisting without diagnosis.
E: One year later. Recurrence of the same shadow is seen repeatedly during the past one year.
F: Three years and two months later. The right hilar mass is increasing.
G: Three years and three months later. Infiltrative shadow is increasing around the mass.
H: Three years and four months later. The right lung shows complete atelectasis.

A	B	C	D
E	F	G	H

はさらに重要となる．Fig. 11に右下葉S^6の閉塞性肺炎例を示す．この症例では初診時，右中肺野の浸潤影の上端の一部が葉間で境され，肋間で直線として認められる．この異常陰影の変化は軽微で認識は容易ではなく，肺炎として抗生剤を投与され2週後にはS^6の縮みにより，葉間による境界がさらに明瞭となる．肺門部の陰影が腫大は診断されぬままS^6の陰影の軽減が認められる．その後，S^6に繰り返して閉塞性肺炎を認め，次第に右肺全体の無気肺へと進展した．

おわりに

肺癌における胸部X線写真は検診であれ一般診療であれ，通常，胸部の画像診断の第一歩となり，さらに次の段階としてCTを撮像することになる．この場合，異常陰影の存在診断に加え，占拠部位や進展領域を把握することが重要となる．本稿では胸部X線読影のポイントの一つとして，葉間線についての注意点を述べた．

文　献

1) Yamashita H: Rentgenologic anatomy of the lung, 1978, Igaku-Shoin, Tokyo
2) 中田　肇，松永尚文：正常像，正常変異．林　邦昭，中田　肇編：胸部X線診断．画像の成り立ちと読影の進め方，10–29，1996，秀潤社，東京
3) Godwin JD, Taver RD: Accessory fissures of the lung. AJR 144: 39–47, 1985