The University of Osaka
Institutional Knowledge Archive

Title	舌根部或いは口蓋扁桃部悪性腫瘍に対する打抜き照射法の応用（原体照射法の研究 第4報)(Co遠隔照射法の研究第12報)
Author(s)	森田, 皓三; 北畠, 隆
Citation	日本医学放射線学会雑誌. 1961, 21(2), p. 107-113
Version Type	VoR
URL	https://hdl.handle.net/11094/17047
rights	
Note	

The University of Osaka Institutional Knowledge Archive : OUKA

https://ir.library.osaka-u.ac.jp/

The University of Osaka

舌根部或いは口蓋扁桃部悪性腫瘍に対する打抜き照射法の応用

原体照射法の研究（第 4 報）

^{60}Co 遠隔照射法の研究（第 12 報）

名古屋大学医学部放射線医学教室（主任　高橋信次教授）
森田皓三　北畠　隆

（昭和36年3月18日受付）

Application of hollow out technique to irradiation for carcinoma of tongue or palatine tonsil.
Studies on Rotatory Conformation Radiotherapy, 4. Report.
Studies on Telecobalttherapy, 12. Report.

By
Kohzoh Morita. and Takashi Kitabatake.
(Department of Radiology, Nagoya University Hospital,
Director: Prof. S. Takahashi.)

1. A phantom of the standard man was produced with Mix-D, and three types of full rotational radiation combined with the hollow out irradiation technique were applied to malignant tumors in the base of the tongue or palatine tonsil of this phantom.

2. The actual measurement of the dose was carried out by the midget condenser chamber (S.R.W.) under the similar conditions of the actual ^{60}Co irradiation for the patient, and practical usefullness of these isodose chart made was discussed.

3. In the experiment 1 (Fig. 1 and 2), both the primary lesion and the submaxillary and subdigastric lymph nodes were irradiated by only the full rotating irradiation technique under the condition of rotation center of radiation source at the point located 7 cm. in the depth from the skin surface, 2 cm, lateral from the lips on the median line and with the field size of 6×8 cm. at the position of the lesion. In this case the dose irradiated to the hypopharynx and contralateral oral cavity was nearly equal to the dose given to the primary lesion and regional lymph nodes.

4. In the experiment 2 (Fig. 4 and 5), the hollow out irradiation technique was combined to the full rotation technique for protecting the hypopharynx. A lead block (cylinder 22 mm. in diameter, 40 mm. in length) for hollow out irradiation, was attached to the radiation mouth for hitting the hypopharynx. Thus, the primary tumor and

homolateral submaxillary and subdigastric lymph nodes were irradiated homogeneously, while the neighboring not illed tissues were shielded by the lead-rod so that hypopharynx was irradiated only 60%, cervical spinal cord less than 70%.

5. In the experiment 3 (Fig. 7), the hollow out irradiation technique was used for protection of the cervical spinal cord as well as the hypopharynx. The cervical spinal cord was shielded well but the primary lesion and the regional lymph nodes were poorly irradiated. In addition to this, too complicated technique made difficult to the clinical practice.

6. This method was not applicable to the patient having metastasis to the contralateral lymph nodes.

（実験目的） 舌根部あるいは口蓋扁桃部の悪性腫瘍に対して，打抜き照射法が如何に応用され得るかについて実験して確かめようとした．

（実験方法と結果） 線量測定用の頚部のファントーム模型はすでに報告した喉頭部照射法[1]の実験に使用したものをそのまゝ利用した．舌根，口蓋扁桃部としては頚部と全く同様の方法で6例の健常成人（男子4例女子2例）の横断写眞より作つたものである．その大きさは頚部は横径11cm，前後径12cm，材料は mix-D である．舌根部は横径14cm，前後径17.2cmである．

このファントームに電離槽（midget condenser chamber S.R.W. 製）を入れるために直径8mm深さ55mmの穴を体軸に平行である様にして15mm間隔であけた．特に精密な値を知る必要のある舌根部，口蓋扁桃部，頚部リンパ節部，頚髄部では10mm間隔にあけた．測定中電離槽を入れない穴には直径8mm弱で比重0.90のパラフィンのろうそくで埋めて測定を行なつた．

照射線源，測定装置は前報[1]と同様である．

実験 1 原発巣及び患側の顎下，上深頚リンパ節を同時に廻転照射する場合

ファントームを患者が正しく仰臥位をとる様に固定する．照射野の大きさは体軸方向（これを照射野の長さとする）に8cm，体軸とは直角方向（これを照射野の幅とする）に6cmとする．廻転中心は原発巣の中心におく．即ちこの実験では，人体の正中を通る矢状面より患側方向に2cm片寄つた

Fig. 1. Isodose chart of oral cavity made by usual full rotation of the radiation source around the rotation center, 7 cm. deep from the skin surface and 2cm. lateral from the lips on the median line, under the treatment condition of the size of radiation field: 6×8 cm. Dotted line showing the expected size of radiation field at the rotation center; Solid line showing the actual dose distribution; palatine tonsil or base of tongue, 100%; oral cavity of opposite side 70-80%.

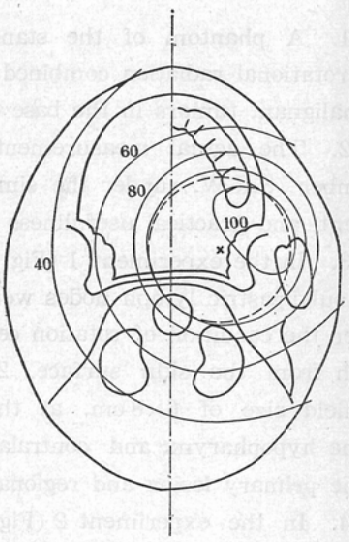

矢状面上で顔の皮膚表面から鉛直線上7cmの深さにおいた．この位置は顔部のファントームでは同じ矢状面上で前頸部皮膚表面より鉛直線上 2.3cm の深さにあたる．線源はファントームの周囲を全廻転する．測定には電離槽を4本同時に使用した．その結果を Fig. 1 及び2に示す．線量分布は舌根扁桃部での測定点中の最大線量を 100%としてある．患側扁桃舌根部及び顎下，上深頸リンパ節は完全に80%線量域内に含まれる．頸部断面は舌根扁桃部断面に比べて小さいので，80%線量域を比較すると頸部ではかなり大きくなつている．そのため下咽頭は完全に 100%線巣内に入り，頸髄のうける線量も80～90%に達する．口腔においても反対側の口腔粘膜は70%程度の照射をうけることになる．

実験 2 反対側口腔及び下咽頭粘膜を保護しようとする場合

線源の前に鉛の遮光体をつける．その原理及び他の部位に対する実際の応用はすでに余等の教室より報告されているものである[2)～5)]．鉛の遮光体は直径22mmの円柱でファントームの位置では 1.5 倍に拡大される．この鉛円柱の中心はファントーム上で線源の廻転中心より21mmはなれてその

Fig. 2. Isodose chart of the neck of Fig. 1. Digastric lymph node, 100%, hypopharynx, 100% and spinal cord 70-90%.

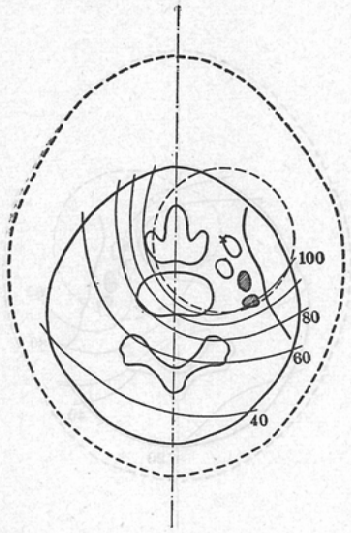

Fig. 3. Schema of irradiated area of the oral cavity and neck at the combined use of rotating irradiation and hollow out irradiation technique. Hypopharynx(point stained area) is poorly irradiated due to the hollow out technique by using the lead-rod.

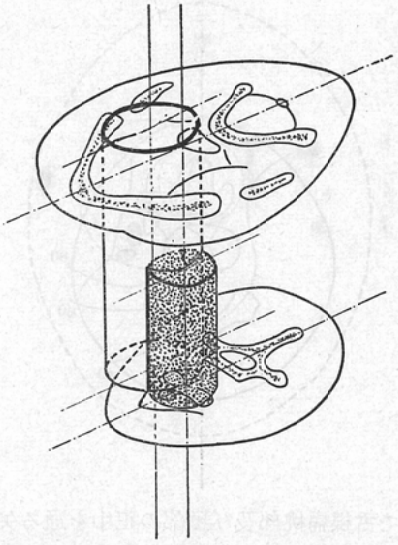

Fig. 4. Isodose chart of the oral cavity irradiated by full rotation technique combined with the hollow out radiation technique. Palatine tonsil being irradiated in high density of dose. Contralateral oral cavity irradiated less than 70%.

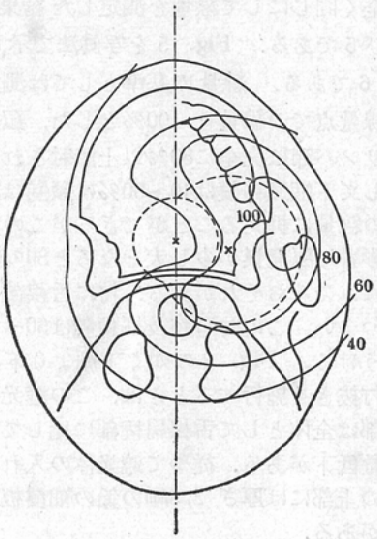

Fig. 5. Isodose chart of the neck of Fig. 4. Digastric lymph node irradiated more than 80%, hypopharynx, less than 60%, spinal cord, 50-70%.

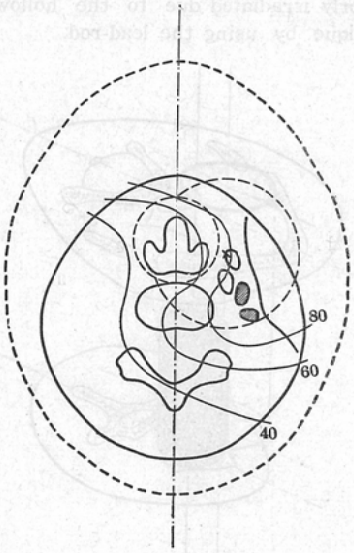

内方で舌根扁桃部及び頚部の正中を通る矢状面上に位置し，線源がファントームの周囲を廻転しても同じ位置を保つて丁度中，下咽頭部が保護できる様にしてある．この遮光体を照射野の全体に亘つて使用しないで頚部にのみ使用することも簡単にできる．この場合の照射領域と保護領域との関係を示したのが Fig. 3 である．他の条件は実験1と全く同じにして線量を測定した結果が Fig. 4 及び5である． Fig. 5 を写眞法で示したのが Fig. 6 である． 線量の基準としては測定し得た最大線量点での線量を 100%とした．頚部では上深頚リンパ節は完全に80%以上照射される．それに対して下咽頭粘膜は40～60%に頚髄は50～70%程度の線量に抑えることができるがこの鉛の遮光体の影響で原発巣が少し大となると80%線量域の外にはみでるおそれがある．特に舌根部でこの傾向がつよい．この時口腔及び頚髄は50～70%の照射をうける． Fig. 3 の如く下顎より下の頚部にのみ打抜きを施行するときは，この遮光体の影響で頚部は全体として舌根扁桃部に比して15%程度の線量低下がある．従つて遮光体の入れてない照射野の上部には厚さ 2.5mmの鉛の補償板を入れる必要がある．

Fig. 6. Radiogram of Fig. 5. showing distribution of dose.

Fig. 7. Isodose chart of the neck irradiated by full rotation therapy technique applied to hollow out irradiation. Two lead-rods were used for the shielding of the hypopharynx and the cervical spinal cord. Digastric lymph node irradiated 100%, hypopharynx, less than 60%, cervical spinal cord, 30—55%.

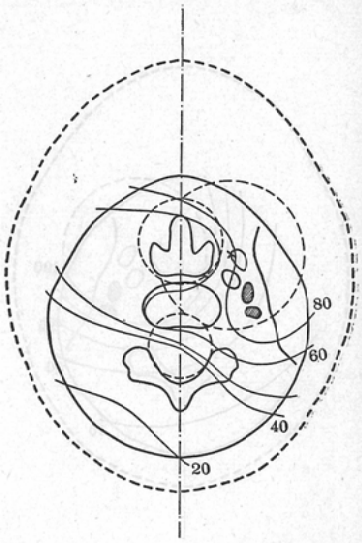

実験3 実験2に加えて更に頚髄も保護する試み

実験2において使用した遮光体の他に更に直径16mmの鉛の円柱を頚髄が選択的に保護される様に

つけた．即ちこの円柱の中心はファントーム上で線源の廻転中心より43mmはなれて頚部正中を通る矢状面上に位置している．他の条件は実験2と同じにして頚部に対してのみその線量を測定した．その結果が Fig. 7である．線量の基準としては測定し得た最大線量点での線量を 100%とした．実験2に比べて頚髄の線量は40%程度で約10～20%減少し得たが，この鉛の円柱の附加によつて更に全体としての線量がかなり減少し結果的には technique が複雑となるに拘わらずあまり利点はない．

実際の照射と病期との関係

余等のこれらの方法を実際に適用するには原発巣の大きさと拡大の方向，リンパ節転移の有無とその部位について考慮に入れる必要がある．T.N.M. 分類の第1期のものでは原発巣が小さいので全照射野に亘つて鉛の遮光体をつけて原発巣の照射と共に同側の所属リンパ節の予防照射を施行する．但し舌根部腫瘍では打抜きの部位の関係より第1期でも照射野の下部のみに打抜きを限つた方が良い．第2期及び第3期では病巣の進展の方向を正しく判断して鉛の遮光体による保護を照射野の下部即ち下咽頭に施行する．この時保護しすぎない様に注意する．照射の進行と共に病巣が縮小すればそれと共に保護する領域を下の方より順次拡大する．第4期ですでに遠隔転移のあるとき，反対側リンパ節にも転移をみとめるとき，などには余等の方法でなく従来の多門固定照射によらねばならない．夫々の症例に対しては仰臥位の横断写眞と臨床所見などより廻転中心と保護の範囲を決定して照射する．

（考按）

1. 実験方法に関する考察

ファントームを用いて等量曲線を作製する場合，ファントームは均質に作製されるのであるので，病巣部がどこに位置しているかが不明であるから，それを先づ決めねばならない．下咽頭部にある上深頚リンパ節は胸鎖乳突筋の直下に存在する．これは頚椎椎体の側方に相当する．顎下リンパ節はそれより稍ゝ前上方で下顎角のすぐ下方にある．横断写眞では下咽頭及び頚椎が写つて来る．これによつて下咽頭後縁は前頚部正中皮膚面より4cmに，頚椎椎体前縁は5cmに存在すると考えた．これより頚髄は6～7.5cmにあると推定される．実際の照射は頚椎前縁を結んだ線が水平になる如くにして行うので，頚部と口蓋扁桃部の横断写眞は頚椎前縁が一致する様に重ね合わせて考えることができる．口蓋扁桃部の横断写眞より考えると頚椎前縁は口唇より矢状面上 9.5cmにあり，咽頭後壁は 7.5～ 9.5cmにある．又舌根及び口蓋扁桃はその部分に造影剤を附着させて横断写眞をとり口唇表面より 5.5～ 8.0cmの深さで正中より稍ゝ側方にあることが分つた．それを参考にして Fig. 1～7が画かれたのである．

その実験方法はすでに前報[1]にて考按した如くである．

2. リンパ節転移及び治療の適応

舌根部悪性腫瘍のリンパ節転移は諸家の報告[6)～11)]を綜合すると55～85%程度である．両側性転移は18～25%に達する．侵されるリンパ節は Sachs[7)]によれば舌根部，舌外側縁共に顎下リンパ節と顎二腹筋下リンパ節（上深頚リンパ節に属し所謂 tonsillar lymph node と呼ばれる）に最も多く，リンパ節転移のある症例中80～90%に見られる．ついで頤下腺が15～20%の順となつている．下深頚リンパ節及び遠隔への転移は少ない．口蓋扁桃悪性腫瘍のリンパ節転移の頻度は60～80%という高率に達する[12)～22)]．両側リンパ節転移は10～15%である．その特色は Martin など[10)17)19)22)]がのべている如く，その95%以上が顎二腹筋下リンパ節に先づ転移するということである．このリンパ節は総頚動脈の分岐部の高さで丁度下顎角の少し下にあたり，扁桃の高さより僅か1～2cm下の外側後部に存在する．従来より扁桃に対する照射法が殆んど転移したリンパ節も含めて行い得たのはこの様な位置的有利性があつたからであろう．このリンパ節に転移が来るとついで顎下及び中下深頚リンパ節に至る．これに対する治療の適応は原発巣に関しては舌根部・口蓋扁桃部共に初期の症例以外はその進展が早いためとその部位的関係より手術よりも放射線による方が予後良好と

いうのが諸家の意見[6)~11)]である．他方所属リンパ節の処理に関しては色々の見解がある．舌根部のリンパ節転移では放射線による効果は原発巣より良好であるとしてRaによる小線源遠隔照射を行うという報告[8)]もあるが，手術又は手術と放射線の共用の方が有効という意見[6)23)28)]が現在の所多い．但し従来のこれらの報告はその殆んどが200KV程度のX線によるものである．これに対して口蓋扁桃部のリンパ節転移ではその放射線感受性に関して色々と論議[15)17)21)]されているが定説はない．それにも拘らずその治療に関しては手術よりもむしろ放射線によるという意見[13)17)21)30)31)]が多数である．これはMartin[16)17)]も指摘する如く，大多数が先づ顎二腹筋下リンパ節に転移し，且つこのリンパ節が扁桃の近くにあつて共に照射し易いことによるのであろう．予防照射に関してもリンパ節転移が大なるため施行すべきであるとする見解[19)21)]が多い．

3.　健常粘膜と頚髄の保護

舌根及び口扁桃部の照射は屢々つよい粘膜反応のため摂食を困難ならしめ，加えて組織弱化の結果，混合感染も生じ易く，一般状態に重大な影響を与える[16)17)30)32)~34)]．このため充分な線量を病巣に送りこむことなく治療を中断することもかなり多い[12)15)18)]．照射野の拡大と共に照射によるmyelodegenerationも発生する可能性がある．口腔粘膜は200KVのX線にて中等度の照射野で1日200r投与した時，3500～4000rで第2度の粘膜炎が発生する例が多い．1日の照射量が減少すれば粘膜の耐性はこれよりも上昇するものと思われる．頚髄に関しては前にのべた如く最大4800～5000r[19)35)36)]である．

4.　従来の照射法との比較検討

舌根部の悪性腫瘍に関する照射療法は体腔管による近接照射又はRa針，Rn-seedによる組織内照射と遠隔照射とに大別されるが一般にこれらは併用される．遠隔照射ではX線又は^{60}Coでは両側より相対する2門で照射する方法が多く[6)21)25)]，照射野が相対しているので皮膚線量は病巣線量と略ゝ等しくなる．従つて健常側の口腔粘膜，中下咽頭壁粘膜のうける線量も病線量に近くなる．この結果生ずる粘膜炎は一般状態維持に重大な影響を及ぼし治療を中止する例もすくなくない．Ra小線源による多門照射[8)23)24)]はこの欠点を補つて皮膚線量を軽減すると共に病巣部に対して良好な線量分布を得ることができる．しかし実際の照射技術はかなり繁雑となる．廻転照射を試みている人は少なく[36)~38)]，Ennueyer[37)38)]はX線で180°振子照射を試みているが小照射野のため所属リンパ節のうける線量がすくない．従つてその処理に関しては別の方法を必要とする．

口蓋扁桃部悪性腫瘍においては初診時すでに平均4cm以上に達し，周囲への浸潤のつよい進展した形のものが多い．従つてMartin[17)]，Walker[15)]などは先づ遠隔照射で原発巣をリンパ節と共にできる限り縮小させ，残存部に組織内照射を行うのが妥当と云つている．遠隔照射は大多数が固定照射でX線では相対する2門[13)15)17)18)31)]又は4門[16)32)]，Raは多門[30)33)39)]でその他Betatronによる1門照射[40)]もあるが，その得失は舌根部と同様である．

余等の実験1の場合はFriedman[41)]が2MeVのX線を使用して，すでに報告したのと同じ方法であるがこれは健常粘膜及び頚髄のうける線量は大きい．実験2では下咽頭のうける線量は60%程度に低下する．それで原発巣の縮小と共に遮光体による保護を順次上方に向つて拡大して健側口腔粘膜も保護して行くことができる．又頚髄のうける線量は最大70%に抑えることができるので最もよい方法だと思う．更に実験3では頚髄のうける線量は軽減するが，病巣に集中する線量も鉛の遮光体の影響で10%程度減少するので，照射技術が複雑となるだけであまり利点はない．実験2の方法の欠点としては，反対側リンパ節転移のあるときには，従来の多門の固定照射によらねばならない．又患側頚部皮膚面にでる100%線量域が大きい．しかしながら余等の現在迄の経験によれば病巣量が6500r/5～6w程度であれば乾性皮膚炎に終つている．これは^{60}Coの如き高エネルギーの線源による“build up”効果によるものであろ

う．尙この遠隔照射の結果，腫瘍の残存がみとめられる時は従来と同様に組織内照射を追加するのが良いと考える．

（結論）

1. 舌根部口蓋扁桃部の悪性腫瘍に対して打抜き照射法を応用した照射法を計画し，線量分布を測定した．その結果を従来の照射法と比較検討した．

2. 線源には ^{60}Co 1000c 格納の島津 RT-2000 型を使用した．ファントームは成人の横断写眞より平均化して作られたものである．測定にはこのファントームに1～1.5cmおきに直径8mmの穴をあけて Siemens 製の midget condenser chamber をそこに入れて行なつた．

3. この照射法（実験2）によつて健常な下咽頭粘膜，健側口腔粘膜は60%程度，頚髄は最大70%に抑え得ると共に，原発巣と患側の顎下及び顎二腹筋下リンパ節は均等に照射することができる．この照射法の場合に線源として ^{60}Co の如き高エネルギーのものを使用すれば頚部皮膚は病巣量6500r 程度は耐え得る．

4. この照射法は反対側にリンパ節転移のあるときは適用することができない．

（本論文の要旨は第19回日本医学放射線医学会総会35. 7. 1，において発表した）．

文　献

1）森田：日医放誌，21：13，1961. —2）高橋：臨床放射線，5：653，1960. —3）Takahashi, S. Kitabatake, T. et al: Strahlenther. in press. —4）北畠他：日医放誌印刷中. —5）北畠：日医放誌印刷中. —6）Gibbel, M.I. et al: Cancer 2：411, 1949. —7）Sachs, M.D.: Amer. J. Roentgenol. 42：833, 1939. —8）Wood, C.P.: Amer. J. Roentgenol. 63：27，1950. —9）Marcial, V.A.: Amer. J. Roentgenol. 81：420，1959. —10）Oeser, H.: Sonder. zur Strahlenth. 31: 1954. —11）Frank, C.: Surgery 40：378, 1956. —12）Schall, L.A.: New Engl. J. Med. 211: 997, 1934. —13）Sheline, G.E. et al: Amer J. Roentgenol. 80：775，1958. —14）Scanlon, P. W. et al: Amer. J. Roentgenol. 80：781，1958. —15）Walker, J.H. et al: Radiology 49：162, 1947. —16）Parshall, D.B. et al: Radiology 60：564, 1953. —17）Martin, H. & Sugarbaker, E.L.: Amer. J. Surg. 52：155, 1941. —18）Macchi, L.: Radiol. med. 38：247, 1952. —19）Murphy, W.T.: Radiation therapy 212, 1959. —20）Barth, G.: Sonder. zur Strahlenth. 43：57, 1959. —21）Schwab, W.: Strahlenth. 104：36, 1957. —22）Tapley, N. DuV. et al: Amer. J. Roentgenol. 82：626，1959. —23）Bervan, E.: Amer. J. Roentgenol. 63：712, 1950. —24）Windeyer, B.W.: Amer. J. Roentgenol. 63：719, 1950. —25）Fletcher, G.H. et al: Amer J. Roentgenol. 83：405, 1960. —26）Baud, J.: Amer. J. Roentgenol. 63：701，1950. —27）James, A. G.: Amer. J. Roentgenol. 83：421，1960. —28）Guiss, L.W. & Macdonald, I.: Amer. J. Roentgenol. 83：412，1960. —29）Schönbarer, L.: Strahlenth. 69:121, 1941. —30）Dahl, O. et al.: Sonder. zur Strahlenth. 35：253，1956. —31）Quick, D.: Amer. J. Roentgenol. 31：367, 1934. —32）Coutard, H.: Amer. J. Roentgenol. 28: 313, 1932. —33）Burnam, C.F.: Surg. Gyne, & Obst. 55：633，1932. —34）Hilliger, H. und Schwenkenberher, H.: Strahlenth. 103：48, 1957. —35）Dynes, J.B. et al: Amer. J. Roentgenol. 83：78，1960. —36）Sebek, A. et al: Strahlenth. 108：567, 1959. —37）Ennueyer, A. et Guenot, J.: Annales d'Oto-Laryngologie 74：93，1957. —38）Ennueyer, A. et Guenot, J.: J. de Radiol. et d'Electr. 38：25，1957. —39）Berven, E.G.E.: Amer. J. Roentgenol. 28: 332, 1932. —40）Pirquin, B. et Gasiorowski, M.: J. de Radiol. et d'Electr. 41：375, 1960. —41）Friedman, M. et al: Amer. J. Roentgenol. 81：402, 1959.