The University of Osaka
Institutional Knowledge Archive

Title	腹部CTに対する試作経口造影剤Barium-Polysaccharide Suspensionの有用性
Author(s)	佐古, 正雄; 長谷川, 正和; 渡辺, 英明
Citation	日本医学放射線学会雑誌. 1984, 44(1), p. 93-95
Version Type	VoR
URL	https://hdl.handle.net/11094/17050
rights	
Note	

The University of Osaka Institutional Knowledge Archive : OUKA

https://ir.library.osaka-u.ac.jp/

The University of Osaka

研究速報

腹部CTに対する試作経口造影剤 Barium-Polysaccharide Suspensionの有用性

兵庫県立姫路循環器病センター放射線科
佐古 正雄 長谷川正和 渡辺 英明

(昭和58年9月22日受付)
(昭和58年10月19日最終原稿受付)

A New Contrast Medium for Bowel Opacification in Abdominal CT Scans

—With Comparative Studies on Water-Soluble Iodinated Contrast and on Fat Emulsion—

Masao Sako, Masakazu Hasegawa and Hideaki Watanabe
Department of Radiology, Hyogo Brain and Heart Center at Himeji

Research Code No.: *502.1*

Key Words: *Contrast medium, Abdominal CT scans, Barium sulfate, Polysaccharide*

Diluted water-soluble iodinated contrast has usually been administered for bowel opacification on the abdominal CT scans. However, the results are not always desirable because of the presence of streak artifacts and the lack of coating effect upon the intestinal wall. In the present study, a new contrast agent was devised, which was a viscous, aquaous suspension of barium sulfate microspheres (2—3μ, 1%) the solution consisted of sodium carboxymethylcellulose (1.5%) and polyethylene glycol (0.5%).

The agent was evaluated on the abdominal CT scans in 30 patients in accordance with its filling and coating effects, and the degrees of streak artifacts. In addition, comparative studies were made on water-soluble iodinated contrast (Gastrografin 3—5%), as well as on fat emulsion (Intralipid 10%).

The results obtained indicated that the new agent had most sufficient coating and filling effects on the bowel with minimal streak artifacts. From this, we consider the agent can be widely used for bowel opacification on the abdominal CT scans, especially for identifying the pancreas from the intestine.

1. はじめに

我々は腹部CT検査用の経口造影剤を試作し，これを主として上腹部CT scanに用いた結果膵周囲消化管の優れた識別能とartifactの軽減がえられたので報告する．

2. 試作造影剤

試作造影剤の組成はTable 1aに示す．製法は，局方硫酸バリウムをまずpolyethylene glycolと乳鉢で研磨懸濁し，これを予め調整した1.5%carboxymethylcellulose-Na溶液及び単シロップ5mlに加え全量100mlとし，更に振盪懸濁する．造影剤は乳白色の粘稠な液体で，その比粘度は440 centipoise（27℃）pH 6.8で，服用後の胃内でのCT値は平均160H.U.である．以下CM-Baと略称する．

carboxymethylcellulose-Naは保護コロイド剤や膨化性緩下剤として用いられている安全な多糖類で，硫酸バリウムの分散性を高めること及び造

影剤が腸管内腔を充満し，更にその粘稠性により，腸管壁に附着残存することを意図し添加した．また polyethylene glycol も安全な界面活性剤であり，分散能を高めるために用いた．CM-Ba を光学顕微鏡下で観察すると，硫酸バリウム粒子は2～3 μ で，夫々が凝集することなく良好に分散しているのが確認された．

3. 方　法

上腹部 CT 検査を目的とした30例を対象として CM-Ba 150～200ml を経口投与し，5～10分後に scan を開始した．造影能の評価は CT 画像上，1) 胃内ガス量及び artifact の程度，2) 十二指腸下行脚等の造影能と artifact，3) 空腸での造影能と artifact の夫々につき，これを3段階に分類し検討した．更に水溶性ヨード系造影剤（3～5％ gastrografin 300ml)，及び脂肪乳剤（10％ Intralipid 300ml）を経口投与した夫々30例についても同様の検討を行い，3者を比較検討した．またいずれの造影剤も鎮痙剤は併用しなかった．なお使用装置は TCT 60A 30D で，scan time は9秒である．

4. 成　績（Table 1b）

a) CM-Ba（Fig. 1）

Table 1-a　Content of CM-Ba

Barium sulfate	1.0g
Sodium carboxymethylcellulose	1.5g
Polyethylene glycol	0.5ml
Sirupus simplex	5.0ml
Aq.	ad. 100ml

全例で十二指腸下行脚及び空腸が明確に識別され，膵輪郭の読影が容易となった．このうち65％は造影剤が腸管内を充満し，“marked”と評価されたもので，残りの35％は充満はしていなかったが，いずれも腸管内に附着残存した造影剤により識別が容易で“moderate”と評価されたものである．一方造影剤の服用に伴う胃泡ガス量の評価でも，CM-Ba は他の2者と比べて最も少く，これに伴う streak artifact の出現も20％にみられたに

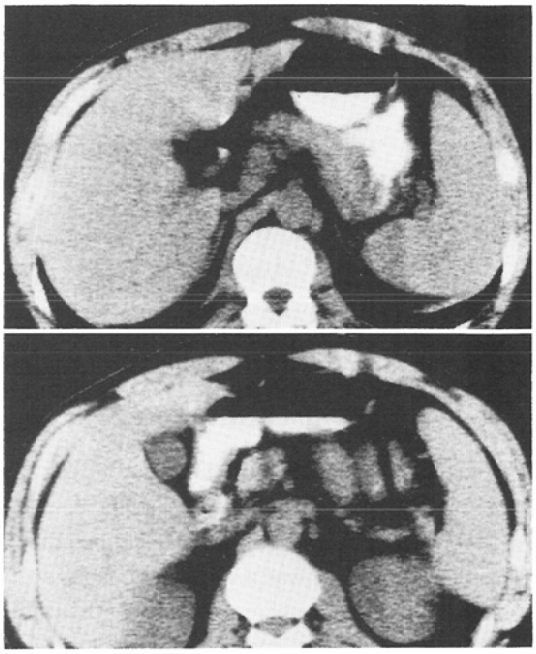

Fig. 1　Abdominal CT scans obtained after CM-Ba administration. The pancreas was clearly delineated without any streak artifacts.

Table 1-b　Evaluation of CM-Ba compared with other contrast media

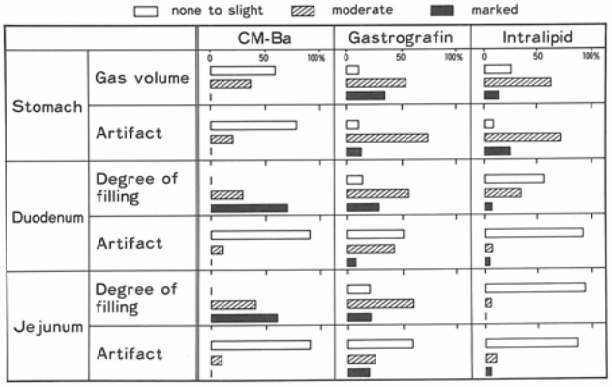

すぎず，読影に支障をきたした例はなかった．

b）水溶性ヨード系造影剤

膵周囲の腸管が識別されたものは83%にみられたが，腸管が充満されていたもの（marked）は25%にすぎず，膵の輪郭が十分同定しえない例（none to slight）は17%にみられた．また胃泡からのstreak artifactは90%と高率にみられ，そのうち13%は読影に支障をきたすもの（marked）であった．

c）脂肪乳剤

膵周囲腸管が識別されたものは43%と3者のうち最も低く，また胃泡を中心とするstreak artifactも93%と高率にみられた．更に54%の症例では胆のうの収縮がみられ，中には軽度の腹痛や下痢を訴える例がみられた．

5. 考案並びに結語

上腹部CT検査において経口造影剤を併用する目的は主として膵の輪郭を明確にし読影を容易にすることにある．この観点からも，今回我々は腸内腔が充満され，また腸管の収縮時でも壁に附着残存する造影剤が必要であると考え試作した．造影剤に対し更に要求されることはartifactの発生が少ないことである．streak artifactの発生は，腸管内の空気と造影剤との著るしい濃度差や更に腸管の蠕動に伴うmotion artifactにも起因するものと考えられる．従って，造影剤は腸管を刺激しないものが望ましい．これらの点からも，我々はバリウム製剤が合理的であると考えた．バリウム製剤によるCT scanへの併用は他にMegibow等の報告をみるのみである[1]．彼等も希釈バリウム製剤を用い，これを水溶性ヨード造影剤と比較検討した結果，消化管壁への附着残存性やstreak artifact及び，鎮痙剤の投与の点では両者間で特に明らかな差異を見出していない．しかしバリウム製剤が服用がより容易であることや，消化管への刺激が少なくより合理的であろうと述べている．

今回我々が試作したCM-Baは壁附着性と充満性を目的として比粘度440centipoiseときわめて粘稠な溶液を基剤とした．この結果投与量が150～200mlでも，水溶性ヨード系造影剤と比べ，膵周囲消化管の識別がより明確となり，またartifactの出現を軽減することができた．膵周囲消化管の識別能が向上した理由として，粘稠なcarboxymethylcelluloseによるバリウムの壁附着性と膨化作用による消化管内での充満性によると考えられる．更にバリウム製剤であることから腸管への刺激が軽微であり，また投与量が少ない点，胃へ空気の嚥下も少なくartifactを軽減しえたものと解される．本剤は服用も容易で，安価で簡単に調剤できることから，上腹部CT検査に広く用いられるべき優れた造影剤と考えられる．

今後，下腹部，骨盤内CT検査への応用についても更に検討を加えたい．

本論文要旨は第198回日本医学放射線学会関西地方会において発表した．

文　献

1) Megibow, A.L. and Bosniak, M.A.: Dilute Barium as a contrast agent for abdominal CT. A.J.R., 134 : 1273—1274, 1980