The University of Osaka
Institutional Knowledge Archive

Title	N-isopropyl-p-[123I]iodoamphetamine(IMP)のSPECT像による脳血管障害の局所脳血流の評価-IMPの脳半球摂取計数と133Xe道注による脳血流量の比較-
Author(s)	瀬戸, 光; 二谷, 立介; 亀井, 哲也 他
Citation	日本医学放射線学会雑誌. 1985, 45(8), p. 1135-1141
Version Type	VoR
URL	https://hdl.handle.net/11094/17067
rights	
Note	

The University of Osaka Institutional Knowledge Archive : OUKA

https://ir.library.osaka-u.ac.jp/

The University of Osaka

日本医放会誌：45（8），1135—1141，1985（昭60）

N-isopropyl-p-[^{123}I] iodoamphetamine（IMP）の SPECT 像による脳血管障害の局所脳血流の評価

—IMP の脳半球摂取計数と^{133}Xe 動注法による脳血流量の比較—

富山医科薬科大学放射線医学教室
瀬戸　光　二谷　立介　亀井　哲也
瀧　邦康　柿下　正雄
同　脳神経外科学教室
本　敦　文　遠藤　俊郎

（昭和59年12月27日受付）
（昭和60年4月11日最終原稿受付）

Assessment of Regional Cerebral Blood Flow (rCBF) in Cerebrovascular Disease Using SPECT and N-isopropyl-p-[^{123}I] iodoamphetamine (IMP): Comparison with IMP Hemispheric Uptake Count and Mean CBF by ^{133}Xe Arterial Infusion Method

Hikaru Seto*, Ryusuke Futatsuya*, Tetsuya Kamei*, Kuniyasu Taki*, Masao Kakishita*, Atsufumi Moto** and Toshiro Endo**
Departments of Radiological Sciences* and Neurosurgery**, Toyama Medical and Pharmaceutical University

Research Code No. : *705.2*

Key Words : *N-isopropyl-p[^{123}I] iodoamphetamine (IMP), Single photon emission computed tomography (SPECT), Computed tomography, Regional cerebral blood flow (rCBF), Cerebrovascular disease, IMP hemispheric uptake count*

Regional cerebral blood flow (rCBF) was assessed in patients with cerebrovascular disease using single photon emission computed tomography (SPECT) and N-isopropyl-p-[^{123}I] iodoamphetamine (IMP). Twenty patients with cerebrovascular disease had both IMP brain perfusion and CT studies performed within seven days of each other except for three cases. Sixteen had positive and four had negative perfusion studies. Of the sixteen patients with positive perfusion studies, two had negative CT studies which were performed within eleven days after the onset of symptoms. In the fourteen patients with positive perfusion and CT studies, eleven of the studies revealed areas of perfusion defects that were larger than the areas of low-density on the CT studies. Of the four patients with normal perfusion studies, one had a positive CT study showing small lacunar infarcts, which were beyond the resolution of SPECT.

Ragional CBF was also assessed in ten patients using ^{133}Xe arterial infusion method. Relationship between IMP hemispheric uptake count (y) and mean CBF (x) was examined. Good correlation coefficient was obtained; $r=0.73$ ($p<0.025$), $y=2.37x-22.75$. SPECT with IMP and measurement of IMP hemispheric uptake count were simple and clinical use to assess rCBF in patients with cerebrovascular disease.

I. 緒　言

局所脳血流検査はシンチレーション検出器あるいはカメラを使用する^{133}Xe の脳クリアランス法が普及している．しかし^{133}Xe の γ 線エネルギーが81keV と低いため分解能が悪く，さらに脳表部の二次元の情報しか得ることができない欠点が有り，臨床上問題を残している．1980年に Winchell らが開発した N-isopropyl-p-[^{123}I] iodoamphetamine (IMP)はその動物実験により，脂肪親和性があり，初回の循環で脳細胞に高率に摂取されることが分かり，局所脳血流イメージング用剤として使用できることが報告された[1)2)]．近年，諸家によりIMPのsingle photon emission computed tomography (SPECT) による人間の局所脳血流の三次元の情報の評価がなされ，その有用性が報告されている[3)~6)]．

我々は脳血管障害患者において，1) IMP の SPECT 像と X 線 CT 像の比較，2) IMP の脳半球摂取計数と^{133}Xe 動注法による脳半球平均脳血流量の比較を行ない，IMP の SPECT 像の局所脳

Table 1 Summary of 20 Patients with Cerebrovascular Disease.

Patient No.	Age/Sex	Clinical Diagnosis	Neurological Findings	IMP-SPECT Duration after Onset of Symptoms	IMP-SPECT Results	X-ray CT Duration after Onset of Symptoms	X-ray CT Results
1	76/F	l cerebral infarction	r hemiparesis dysarthria	40 day	(−)	27 day	(−)
2	70/M	l cerebral infarction	r hemiparesis	3.5 yr	(+)	3.5 yr	(+)
3	58/M	l cerebral hemorrhage	r hemiparesis r sensory deficit	50 day	(+)*	50 day	(+)
4	78/F	transient ischemic attack	l sided weakness	1 day	(+)	0 day	(−)
5	57/M	aneurysm of I-PCA arachnoiditis	binasal hemianopsia	8 day	(−)	6 day	(−)
6	68/M	l cerebral infarction	r sensory deficit	60 day	(−)	53 day	(−)
7	47/M	l cerebral infarction	r homonymous hemianopsia	2 day	(+)*	2 day	(+)
8	56/M	l cerebral infarction	r sensory deficit	5 yr	(+)*	5 yr	(+)
9	52/F	subarachnoid hemorrhage	headache	45 day	(+)*	46 day	(+)
10	5/F	l cerebral infarction	r homonymous hemianopsia	70 day	(+)*	23 day	(+)
11	70/M	multiple lacunar infarction	r facial palsy dysarthria	7 day	(−)	6 day	(+)
12	67/M	r cerebral infarction	l homonymous hemianopsia dysarthria	28 day	(+)*	26 day	(+)
13	79/M	l cerebral infarction	r hemiparesis aphasia	31 day	(+)*	28 day	(+)
14	65/M	r cerebral infarction	l hemiparesis dysarthria	7 day	(+)	6 day	(+)
15	14/M	moyamoya disease	r hemiparesis r sensory deficit	9 day	(+)*	8 day	(+)
16	69/M	l cerebral infarction	r hemiparesis	11 day	(+)	14 day	(−)
17	55/M	r cerebral infarction	l hemiparesis aphasia	15 day	(+)	10 day	(+)
18	57/M	l cerebral infarction	r hemiparesis aphasia	30 day	(+)*	35 day	(+)
19	7/F	moyamoya disease	r hemiparesis	1.3 yr	(+)*	1.3 yr	(+)
20	57/M	moyamoya disease	headache	60 day	(+)*	40 day	(+)

*Ischemic areas demonstrated on IMP-SPECT study appear larger than low-density areas on CT study

血流評価における臨床的有用性について検討したので報告する.

II. 対象および方法

1) 放射線医薬品

N-isopropyl-p-[^{123}I] iodoamphetamine [日本メジフィジックス社製, N-イソプロピール-p-ヨードアンフェタミン(^{123}I), 以下IMPと略す] は水溶性の注射剤でその組成はヨウ素123 (^{123}I) をN-イソプロピール-p-ヨードアンフェタミンの形で含み, 1ml中に^{123}Iを1.0mCi, N-イソピロピール-p-ヨードアンフェタミン塩酸塩を0.15mg, 安定剤としてアスコルビン酸 (日本薬局方) を1mg含んでいる. サイクロトロンで26MeVの陽子を使用して^{124}Te (p, 2n) ^{123}I反応により製造された^{123}I (物理的半減期：13時間, 主要γ線エネルギー：159keV) は放射性核種的不純物として検定日で約5％以下の^{124}I(物理的半減期：4.15日, 主要γ線エネルギー：511keV) を含んでいる. 患者には仰臥位開眼の状態でこのIMPを3mCi (111MBq)/3ml静注した.

2) 患者

脳血管障害患者22症例に術後の経過観察を含めて合計26回, IMPによるSPECTを施行した. 今回はSPECT施行前に既に手術を受けている脳出血術後の2名の女性の患者は検討対象から除外した. 対象患者20症例の内訳は男性15名, 女性5名, 年齢は5～79歳で平均年齢は55.4歳であった. 臨床診断の内訳は脳梗塞13例, モヤモヤ病3例, 脳出血1例, 一過性脳虚血発作1例, クモ膜下出血1例, 脳動脈瘤1例であり, 臨床診断は患者の神経症状, X線CTおよび脳血管造影所見により行った. 患者の内訳および入院時神経症状等はTable 1に示した.

3) Single photon emission computed tomography (SPECT)

シンチレーションカメラおよびデータ処理装置は中エネルギー用平行コリメーターを装着したGE社製のMaxi Camera 400A/TおよびMaxi Starを使用した. SPECTはエネルギーウィンドウを159KeV±10％として, IMP静注30分後より回転半径を20cmとして1フレーム30秒で64方向, 360度カメラを回転させて行ない, データは64×64マトリックスサイズで収集した.

画像はRamp-Hanning filterを使用して重量積分を行ない逆投影をして再構成を行なった. この際, フィルタのカットオフ周波数はF＝0.5 cycles/pixel, 吸収補正係数は0.025としてスライス幅6mmで横断, 矢状断および冠状断の各断層像を得た.

定性的評価法としては本装置のSPECTの空間分解能が半値幅 (FWHM) で約20～30mmであることを考慮して, 患側脳半球の各断層像で健側と比較して約3×3cm以上の面積にわたり集積の低下もしくは増加を認める場合を陽性所見とした. また定量的評価法としてはIMPの脳半球摂取計数を算出した. この摂取計数はOM線から頭頂部まで患側脳半球の横断像のカウントを加算して, 投与量3mCi当りで基準化した値を使用した. 患者間の頭蓋の厚さや大きさの差異については上記のコンピュータ画像処理以外の特別な補正は行なわなかった.

4) ^{133}Xe動注法による局所脳血流量の測定

^{133}Xe溶液10mCi (370MBq) を内頚動脈からカテーテルを介して急速注入して多結晶型ガンマカメラ (オートフロオロスコープSystem 77, Baird社製) により撮像するとともにデータを収集した. 患側脳半球の局所脳血流量は初期相傾斜解析法により算出した.

5) X線コンピュータ断層撮影 (X線CT)

20症例全例でIMPによるSPECT施行の前後に東芝製TCT 10AあるいはGE社製CT/T 8800によりX線CTを施行した. 20例中17例では7日以内に施行した.

6) 脳血管造影

症例番号3と10の2症例を除いた20例中18例に東芝製血管撮影装置 (KXO-1250) で脳血管造影を施行した.

III. 結　果

1) IMPのSPECT像とX線CT像の比較

Table 1に患者の神経症状の発症からIMPのSPECTおよびX線CTの施行までの期間と各々のイメージの陽性所見の有無について示した.

Table 2 IMP Hemispheric Uptake Count and Mean CBF by ^{133}Xe Arterial Infusion Method in 10 Patients.

Patient		IMP Hemispheric Uptake Count (×10⁴ count/administered dose)	Mean CBF (ml/100g/min)
No.	Age/Sex		
1	76/F	56.3	33.1
2	70/M	38.1	19.8
4	78/F*	41.4	35.7
5	57/M	48.7	42.7
6	68/M	56.0	36.5
7	47/M	16.8	22.1
8	56/M	34.2	31.8
15	14/M*	119.3	53.8
16	69/M	94.1	35.6
17	55/M	84.5	33.3

*Assessed after the operation of STA-MCA anastomosis

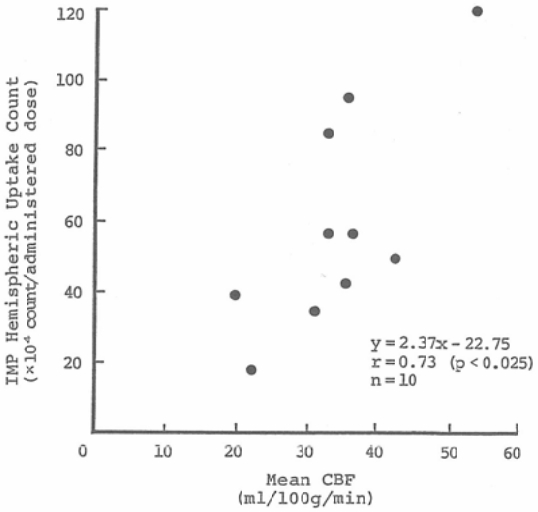

Fig. 1 Comparison with IMP hemispheric uptake conut and mean CBF by ^{133}Xe arterial infusion method.

SPECT 像での陽性所見はいずれも患側脳半球の集積低下所見であり，20例中16例（80.0%）で認められた．しかし患側脳半球の集積増加所見は認められなかった．X線 CT 像では20例中15例(75.0%)で低吸収領域を認めた．しかし，両者のイメージ検査で陽性所見を呈した14例中11例(78.6%)で IMP の SPECT 像はX線 CT 像よりもはるかに広範囲で血流低下所見を呈した．SPECT 像が陰性の4例中1例のみでX線 CT 像が陽性であった．この症例は頭頂葉の側脳室の両側の部位の長径が数 mm の小さな lacunar infarction の症例であった(症例番号11)．しかし他の3症例ではX線 CT 像も陰性であった．X線 CT 像陰性で SPECT 像陽性の2症例は発症期間が1日と11日であり，比較的発症から検査期間までが短い症例であった(症例番号4，16)．

2）IMP の脳半球摂取計数と ^{133}Xe の脳血流量との比較

14歳から79歳までの患者で IMP の患側脳半球摂取計数と ^{133}Xe 動注法による患側脳半球の平均脳血流量との比較を行なった．Table 2 にその内訳を示した．両者の相関係数は $r=0.73$ ($p<0.025$)．回帰式は $y=2.37x-22.75$ と良好であり IMP の脳半球摂取計数と ^{133}Xe 動注法による平均脳血流量とは相関することが分かった(Fig. 1)．

3）症例

[症例1] M.M.（No. 4）78歳．女性．一過性脳虚血発作（Fig. 2）

昭和59年2月28日左下肢の脱力発作が出現し，当院脳外科に入院．当日のX線 CT 像では異常所見は認められなかったが IMP の SPECT 像では右側頭葉から頭頂葉にかけて軽度の血流低下を認めた．右椎骨動脈造影では右中大脳動脈の M_1 部に狭窄を認めた．3月3日に左片麻痺が増悪してきたため右浅側頭動脈―中大脳動脈吻合術を施行し，一時的に症状の改善が認められた．

[症例2] T.H.（No. 15）14歳，男性．モヤモヤ病（Fig. 3）

昭和59年7月30日，突然全身の間代性痙攣と右片麻痺，右感覚麻痺，顔面神経麻痺を認め，8月2日当院脳外科に入院，左内頚動脈造影および右椎骨動脈造影で右内頚動脈末端側の狭窄と左内頚動脈の閉塞を認めた．さらに脳底部ならびに小脳テント部にモヤモヤ血管を認めた．X線 CT 像では左シルヴィウス溝の拡張と左側頭葉の小さな軽度の低吸収領域を認めるにすぎないが IMP の SPECT 像では左の側頭葉，頭頂葉，後頭葉にかけて高度の血流低下領域が認められた．

IV. 討　論

脳血管障害患者では発症早期に局所脳血流量を

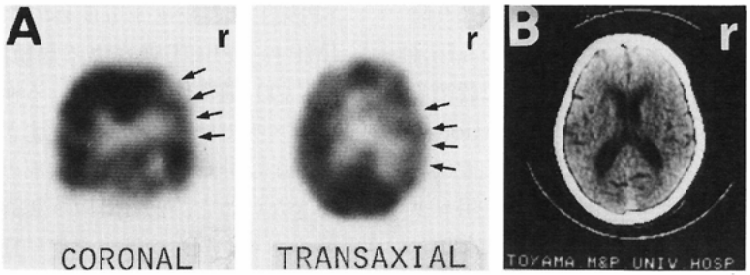

Fig. 2　78-year-old female (No. 4), Transient ischemic attack
A. Initial IMP study obtained one day after an acute onset of symptoms shows a slight decrease in perfusion in the right temporal and parietal lobes (arrows). Left ; Coronal section, Right ; Transaxial section, 5cm above OM line
B. CT study performed on the day of an acute onset of symptoms however shows no abnormality.

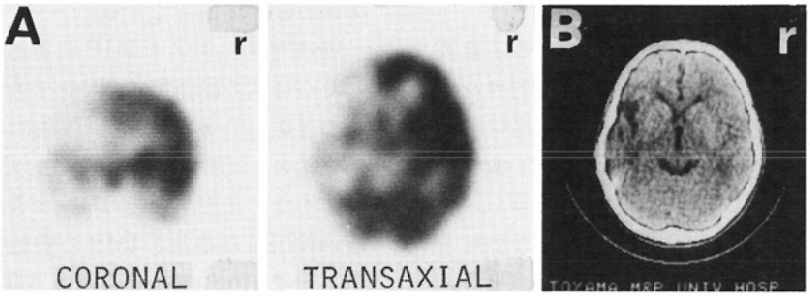

Fig. 3　14-year-old boy (No. 15), Moyamoya disease
A. IMP study shows a marked decrease in perfusion in the territory of left middle cerebral artery.
B. CT study however shows a small low-density area in the left temporal lobe associated with a dilatation of left Sylvian fissure. Left ; Coronal section, Right ; Transaxial section, 3cm above OM line

定量評価することは内科的および外科的治療を計画する上で客観的判定基準となり，患者の予後にも重要となってくる．X線CT像では脳梗塞の早期では陽性所見を呈さず[8)9)]，治療の効果の客観的評価には不適である．現在普及している^{133}Xeの脳クリアランス法による局所脳血流検査は^{133}Xeの物理的半減期が5.3日と長く，いつでも施行できる利点はあるがγ線のエネルギーが81keVと低く，コンプトン散乱線の影響を受け，分解能が悪いため脳の深部の局所脳血流状態を評価できない欠点があった[10)]．しかし近年Winchellらによる脳に集積するN-isopropyl-p-[^{123}I] iodoamphetamine (IMP) の開発とSPECT装置の普及により，局所脳血流の三次元の情報の入手が可能となり，脳表部ばかりでなく脳深部の血流状態の評価もできるようになってきている[3)~6)]．

我々の脳血管障害患者でのIMPのSPECT像の検討では20症例中16例 (80.0%) で血流低下を認めた．またIMPのSPECT像およびX線CT像の両者で陽性所見を呈した14症例中11例 (78.6%) でIMPのSPECT像がより広範囲で血流低下領域を呈した (Fig. 3)．これはX線CT像で認めた梗塞部の低吸収領域の周囲に虚血領域が存在し，IMPのSPECT像で検出されていると考えられた[11)]．2症例でIMPのSPECT像のみ陽性所見を呈したが発症第1日と11日目の一過性脳虚血発作と脳梗塞症例であり，臨床上，外科的治療計画に有用であった．IMPのSPECT像での陰性所見を

呈した4症例中3症例ではX線CT像もやはり陰性であった．しかし1症例でX線CT像のみ陽性であった．これは頭頂部の側脳室の両側に認められた長径数mmの小さなlacunar infarctionの症例であった．我々の使用したSPECT装置は物理的条件が良い^{99m}Tcと低エネルギー用汎用コリメータを使用した場合でさえも回転半径が20cmでは半値幅(FWHM)が14.2mmであり[12]，今回のIMPのSPECTでは中エネルギー用平行コリメータを使用していることと放射核種的不純物の^{124}I(半減期：4.15日，主要γ線エネルギー：511keV)によるコリメーターを貫通した散乱線の影響で半値幅はさらに劣化する．このため脳深部の微小な血流低下領域の検出は困難である．

IMPのSPECT像による局所脳血流の定量評価については動脈血を採取する方法が報告されている[4]．しかし繁雑で侵襲的なため一般化していない．我々は^{133}XeおよびIMPのSPECT像では両薬剤の分布がほぼ一致する報告[5]に着目し，14歳以上の10名の患者でIMPの脳半球摂取計数と^{133}Xe動注法による患側脳半球の平均脳血流量との相関を検討した．相関係数は$r=0.73$ ($p<0.025$)と比較的良好であり，IMPの脳半球摂取計数により，脳血流量を予測できる可能性が示唆された．また今回は患者間の頭蓋の厚さおよび大きさの差異や局所脳血流低下領域の部位については考慮をしなかったが，症例数を増やして検討することにより両者の検査結果の相関係数は向上すると予想される．さらにSPECT像の定性的評価では診断が困難な脳萎縮によるび漫性の脳血流低下にもIMPの脳半球摂取計数が利用できる可能性がある．IMPによる局所脳血流量の定量評価に関してはさらに脳のアミン結合部位との関係や時間的な再分布の影響などが問題になってくる[2]．しかしIMPの脳の分布はマイクロスフェア動注による分布と良く一致しており[4]，局所脳血流を反映すると考えられる．再分布の問題では一側の内頚動脈にIMPを注入した場合，反対側の脳半球に摂取は認められず[13]，さらに諸家の報告でもIMP静注1時間以内では皮質と髄質の計数比の変化は5％以内であり[5,6]，臨床的には通常のSPECT装置でも十分使用できると考えられる．

IMPのSPECT像による局所脳血流評価の問題点は，1）通常使用されている検出器が一つの回転型カメラでは時間がかかりすぎること，さらに感度および分解能が悪く脳深部の微細な変化は評価できないこと，2）IMPの供給が1～2週間に1度であり，脳血管障害発症早期に自由に使用ができないこと，3）IMPが長時間脳に残留するため種々の負荷試験前後で施行できないことなどがあげられる．

1)に関しては多検出器型やリング型検出器により解決が可能であり[3]，2)に関しては将来，大型サイクロトロンの導入によりIMPの迅速な供給体制の確立が期待できる．

脳血管障害患者でIMPによるSPECTを施行したが全例の副作用は認められなかった．また従来のX線CT像や^{133}Xe動注法による局所脳血流検査結果と比較したが局所脳血流の評価には非常に有用であった．今後はリング型の高感度高分解能の検出器の普及とIMPの供給体制が確立されることにより，脳血管障害の早期の局所脳血流評価および経過観察にIMPのSPECTが普及すると考えられる．

IMPを提供して戴いた日本メジフィジックス社に深謝致します．

文　献

1) Winchell, H.S., Baldwin, R.M. and Lin, T.H.: Development of I-123-labeled amines for brain studies: Localization of I-123 iodophenylalkyl amines in rat brain. J. Nucl. Med., 21: 940—946, 1980
2) Winchell, H.S., Jorst, W.D., Braun, L., Oldendorf, W.H., hattner, R. and parker, H.: N-isopropyl-〔^{123}I〕p-iodoamphetamine: Single-pass brain uptake and washout; Binding to brain synapses; and localization in dog and monkey brain. J. Nucl. med., 21: 947—952, 1980
3) Hill, T.C., Holman, B.L., Lovett, R., O'Leary, D. H., Front, D., magistretti, P., Zimmerman, R.E., moore, S., Clouse, M.E., Wu, J.L., Lin, T.H. and Baldwin, R.M.: Initial experience with SPECT (Single-photon computed tomography) of the brain using N-isopropyl I-123 p-iodoamphetamine. J. Nucl. Med., 23: 191—195, 1982
4) Kuhl, D.E., Barrio, J.R., Huang, S.C., Selin, C.,

Ackerman, R.F., Lear, J.L., Wu, J.L., lin, T.H. and phelps, M.E.: Quantifying local cerebral blood flow by N-isopropyl-p〔^{123}I〕iodoamphetamine (IMP) tomography. J. Nucl. Med., 23: 196—203, 1982

5) Lassen, N.A., Henriksen, L., Holm, S., Barry, D.I., paulson, O.B., Vorstrup, S., Rapin, J., le Poncin-Lafitte, M., Moretti, J.L., Askienazy, S. and Raynaud, C.: Cerebral blood-flow tomography: Xe-133 compared with isopropyl-amphetamine-iodine-123. J. Nucl. med., 24: 17—21, 1983

6) Hill, T.C., Magistretti, P.L., holman, B.L., Lee, R.G.L., O'Leary, D.H., Uren, R.F., Royal, H.D., Mayman, C.I., kolondny, G.M. and Clouse, M. E.: Assessment of regional cerebral blood flow (rCBF) in stroke using SPECT and N-isopropyl-(I-123)-piodoamphetamine (IMP). Stroke, 15: 40—45, 1984

7) 松田博史1関　宏恭，石田博子，久田欣一：指運動および音続時における局戸脳血流変化の検討 N-isopropyl-p〔^{123}I〕iodoamphetamine 静注法と^{133}Xe 吸入法の比較．核医学，21：859—865, 1984

8) Campbell, J.K., houser, O.W., Stevens, J.C., Wahner, H.W., Baker, H.L.Jr. and Folger, W. N.: Computed tomography and radionuclide imaging in the evaluation of ischemic stroke. Radiology, 126: 695—702, 1978

9) Inoue, Y., Takemoto, K., Miyamoto, T., yoshikawa, N., Taniguchi, S., Saiwai, S., Nishimura, Y. and Komatsu, T.: Sequential computed tomography scans in acute cerebral infarction. Radiology, 135: 655—652, 1980

10) Lassen, N.A. and Ingavar, D.H.: Radioisotopic assessment of cerebral blood flow (In) potchen. E.J. and McCready, V.R. eds: Progress in nuclear medicine vol. 1, Neuro-nuclear medicine. p. 389, 1972

11) Abstrup, J., Siesjo, B.K. and Symon, L.: Thresholds in cerebral ischemia —The ischemic penumba—. Stroke, 12: 723—725, 1981

12) Larsson, S.A., Bergstrand, G., Bergstrand, H., Berg, J., Flygare, O., Schnell, P.O., Anderssonn, N. and Lagergren, C.: A special cut-off gamma camera for high-resolution SPECT of the head. J. Nucl. Med., 25: 1023—1030, 1984

13) Hill, T.C., Holman, B.L. and Magistretti, P.: SPECT and N-isopropyl I-123 p-iodomaphetamin (IMP): Quantitative assessment of changes in regional brain perfusion related to medical and surgical therapy. Proceeding of the Third World Congress of Nuclear Medicine and Biology. Vol. II, pp. 1735—1738, 1982