The University of Osaka
Institutional Knowledge Archive

Title	酸化ゲルマニウム果糖液及び精製痘苗のマウスX線障害に対する影響について 第3報 酸化ゲルマニウム果糖液のX線障害マウスに対する病理組織学的検討
Author(s)	鶴見, 登
Citation	日本医学放射線学会雑誌. 1959, 18(11), p. 1517-1528
Version Type	VoR
URL	https://hdl.handle.net/11094/17073
rights	
Note	

The University of Osaka Institutional Knowledge Archive : OUKA

https://ir.library.osaka-u.ac.jp/

The University of Osaka

酸化ゲルマニウム果糖液及び精製痘苗のマウスX線障害に対する影響について

第3報 酸化ゲルマニウム果糖液のX線障害マウスに対する病理組織学的検討

東京大学伝染病研究所
痘瘡特別研究室（主任 荒川清二助教授）
鶴 見 登

（昭和33年11月7日受付）

1. 緒 論

酸化ゲルマニウム果糖液（以下ゲ果液と略す）が精製痘苗（以下精痘と略す）と共にマウスX線障害に有効であり，体重の推移，生存状況，末梢血液所見から治療効果のみでなく予防効果も期待出来る事は前報[1)2)]に述べた．今回はこのゲ果液及び精痘の治療効果及び予防効果を病理組織学上より検討するために LD_{50} の 550r 全身照射マウスについて，肝，脾，腸間膜リンパ腺，睾丸，骨髄の逐日的所見の推移を観察した．

従来マウスを用いてX線障害をおこさせ，その耐過したマウスについて病理組織学的検索を行つたものに矢追[3)4)5)6)7)]，天野[8)]，松岡[9)]，谷川[10)]等がある．しかるにゲ果液のX線障害に対する影響についての記載は未だ全く見られず，ましてその病理学的検索は行われていない．著者は前報にひきつゞき病理組織学的にゲ果液のX線障害に対する影響を検討し，同時に矢追の行つた精痘の影響を追試対照して検索を行い，些か知見を得たので報告する．

2. 実験材料及び方法

本篇では前報[2)]で血液所見を検討したマウスについて病理組織学的検索を実施した．即ち実験動物は20g前後の伝研産 dd 系マウスの雄のみである．

飼育方法は17×30×10cm大のアルミニウム製飼育箱に切藁を敷き6～8匹ずつ入れ，小麦及び菜を与え水は与えなかつた．

X線照射には東芝TX—200 型の連続自己整流方式深部治療用のものを用い，照射条件は管電圧 200KVP，管電流20mA，濾過板 0.5mm Al+0.5mm Cu，半価層 0.8mm Cu，距離40cm，照射野10×10cm，空中分レントゲン33.0r/min で全身照射した．尚，照射に当つては10×10×5cm大の木箱にマウスを5～6匹宛入れガーゼで覆つた．X線量は 550r である．

使用した薬剤はゲ果液及び精痘であるが，ゲ果液は石炭綜合研究所で試作した17mg/cc 酸化ゲルマニウムを含有するものを用い，精痘は保護物質その他を含まない生精痘で，グロートの矢追氏変法[11)]で力価が10万倍稀釈でも家兎皮膚に 0.2cc皮内注射した場合5～6日目に8～10mmの発痘を認めるものである．両薬剤無菌試験陰性のものを用い，ゲ果液の滅菌は濾過滅菌である．

薬剤投与方法は治療実験の場合，ゲ果液及び精痘共にX線全身照射直後より各0.05cc皮下注射し8日間行つた．実験群及びマウス数はゲ果液群20匹，精痘群19匹，無処置対照群20匹非X線照射無処置対照群（以下正常群と略す）20匹の4群である．又予防実験はX線全身照射24時間前にゲ果液

又は精痘0.05cc 1回のみ皮下注射し，ゲ果液群19匹，精痘群20匹，無処置対照群20匹の3群で行つた．

病理組織学的検索方法は次の如く実施した．即ち治療実験の場合はX線照射後5日目，10日目，15日目，20日目，予防実験では1日目，5日目，10日目，15日目と夫々4回ずつ各群の生存マウスを4匹ずつえらび血球所見検索後頚髄を切断屠殺し，直ちに肝，脾，腸間膜淋巴腺，睾丸及び骨髄をとりその一部は重量を Torsion balance で計量した後10%ホルマリン液で固定した．固定した臓器はパラフィン包埋後薄切してヘマトキシリン・エオジン染色を行い，逐日的所見を検鏡し比較検討した．

3　実験成績

1）　治療実験

a）臓器重量の推移．肝重量の推移は図1の如く正常群では5日目平均 1,145mg（以下すべて平均値），10日目 1,005mg，15日目 1,120mg，20日目 1,020mgで 1,000mg以上であつた．これに対してゲ果液群では5日目 875mg，精痘群 995mg，無処

図1　肝重量の推移（治療実験）単位：mg

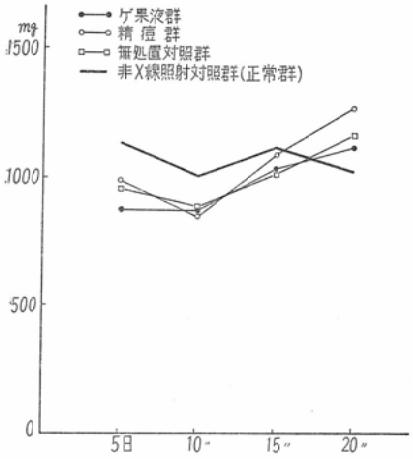

置対照群 965mgでゲ果液がやゝ軽く，10日目では夫々 870，855，885mgと3群とも軽くなつた．しかし15日目では夫々 1,035，1,095，1,025mgとなり正常群と差なく，20日目も夫々 1,120，1,275，1,170mgでむしろ正常群より重かつた．

図2　脾重量の推移（治療実験）単位：mg

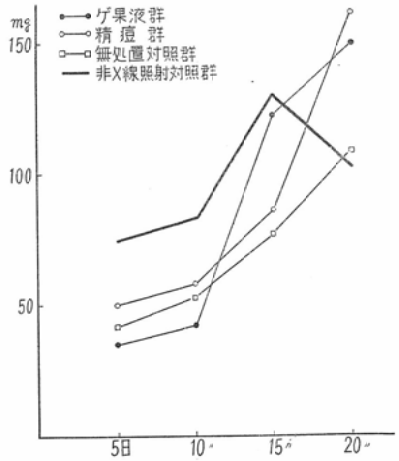

図3　睾丸重量の推移（治療実験）（左右）単位mg

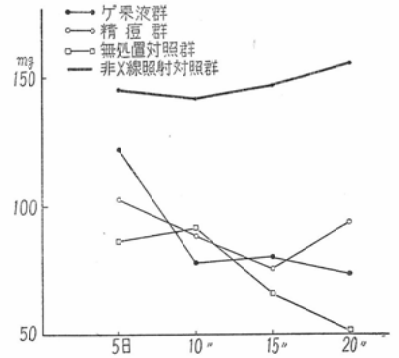

脾重量の推移は図2の如くで，正常群は5日目 74mg，10日目83mg，15日目 130mg，20日目 103mgと逐日的に増加の傾向を示したが，これに対し他3群の5日目ではすべて減少して居り，ゲ果液群 35mg，精痘群50mg，無処置対照群42mgであり，10日目も夫々42mg，58mg，53mgであつたが，15日目にはゲ果液群の増加が著明で 122mgを示したが，精痘群86mg，無処置対照群77mgで正常群より劣つていた．しかし20日目ではゲ果液群 150mg，精痘群 161mg，無処置対照群 109mgと大きくなつている．

睾丸重量の推移は図3の如く左右合計して比較すると，正常群では5日目 145mg，10日目 142mg，15日目 147mg，20日目 156mgであつたが，他3群は逐日的に減少を示している．即ち5日目で

はゲ果液群 122mg，精痘群 103mg，無処置対照群 87mgであり，10日目では夫々78，89，92mgと著減し，15日目も夫々80，76，66mgと減少，20日目も74，94，51mgで各群とも正常群より劣つていた．

b）病理組織学的所見．

i）ゲ果液群．骨髄の5日目（写真1）は骨髄組織の著明な消失が見られるが，僅かながら骨髄組織の細胞群を認め，骨髄巨細胞も認められる．しかし幼若細胞は少い．しかるに10日目（写真2）になると下記精痘群と同様又はそれ以上の再生像を示し，骨髄組織はよく残存し細胞群も多く，幼若細胞も又比較的多い．骨髄巨細胞の増加も著明である．さらに15日目（写真3）には骨髄組織は瀰蔓性に認められ，幼若細胞多く骨髄巨細胞も多数見られ，正常群骨髄の所見に近い．20日目（写真4）は殆んど正常である．

脾の5日目は著明な淋巴濾胞の萎縮と淋巴球の減少があり，赤髄には萎縮と血鉄症が見られる．しかし一部に大單核細胞の多少の増加を見，再生を疑わせる．10日目では淋巴濾胞は比較的大となり，構成細胞も多く，中には幼若細胞も見られ，後者の増殖は赤髄内に及んでいる．血鉄症は軽い．15日目になるとさらに幼若細胞の増殖が目立ち，その中に骨髄系細胞も見られる．20日目は殆んど正常に恢復している．

淋巴腺の5日目は小さい淋巴濾胞が多少残つているが，淋巴球の減少も見られ比較的大型の細胞が目立つ．淋巴洞の細網細胞の増殖が見られる．10日目にはやはり淋巴濾胞は小さいが，淋巴球の増殖が目立ち幼若細胞が多い．15日目では皮質の淋巴濾胞がやゝ目立つが，主として髄質の細胞増殖が著明で，大型の幼若細胞も混じ多様である．淋巴洞にはやはり細網細胞の増殖が見られる．しかし20日目は殆んど正常となり，正常群と同様の所見である．

肝の5日目の所見は著変なく，10日目になると一部に細胞の多様性が見られるが殆んど正常である．15日目には処々に巨細胞様の肝細胞を見，肝細胞核の腫大したものあり多様である．20日目では殆んど正常像である．

睾丸は5日目では比較的変化少く精糸形成も残つているが，一部に強い変化を見，精糸の減少著明なものあり，一様な変化でない．10日目では変性像が比較的少く，一部に再生像を認めるが，15日目は精糸の減少著明で精子形成細胞も減少している．20日目も同様な所見である．

ii）精痘群．骨髄の5日目（写真5）の所見はゲ果液群と同様であるが，骨髄細胞群は比較的多く，中に多少の幼若細胞も見られ，骨髄巨細胞も認められる．10日目（写真6）もゲ果液群同様再生を思わせ，骨髄組織はかなりよく残り幼若細胞も比較的多く，骨髄巨細胞も増加している．15日目（写真7）には骨髄細胞は瀰蔓性に見られ，幼若細胞も多く又骨髄巨細胞も著明で殆んど正常であり，20日目（写真8）では全く正常に恢復している．

脾の5日目では淋巴濾胞の縮小，淋巴球の減少を見，一部その所見の軽度のものもある．又細網細胞が赤髄全般に目立つものもあり，幼弱細胞は少く，血鉄症は見られない．10日目には淋巴濾胞の萎縮は軽く，淋巴球は減少しているが幼若細胞がやゝ目立ち，その増殖は多少とも赤髄の方へのびている．血鉄症は軽い．15日目には淋巴球の増加が著明となり幼若細胞の増殖も目立ち，巨細胞様細胞も見られ，20日目には殆んど正常像を示している．

淋巴腺は5日目では淋巴濾胞の消失，淋巴球の減少，細網細胞の増殖が見られ，更にこれより大型の細胞の目立つ場合もある．10日目では淋巴濾胞は小さいが，細胞は増加し，中に幼若な淋巴球も見られ再生を思わせる．15日目になると全般的に髄質内を主とした淋巴球の多様な増殖が著明である．20日目には皮質の組織は正常で胚中心も認められ，髄質内では多様な細胞の増殖がまだ著明である．

肝の5日目は著変なく，10日目も殆んど正常であり，15日目は肝細胞核の腫大したものが見られ多様である．20日も殆んど同様の所見である．

睾丸では5日目すでに精子形成の著明に障害されたものがあるが，比較的軽いものもあり所見は一様でない．10日目も又一様な所見でなく，精子

も多く比較的軽いものもあるが，変化の強いものも見られる．15日目になると精糸は減少し精子形成細胞の減少が見られるが，細精管の基底部から精子形成細胞の増殖が見られる．20日目も又同様の所見であるが，細精管内には全く細胞を見ない．

iii）無処置対照群．骨髄5日目(写真9)の所見は骨髄組織の高度の消失を認め，主に成熟した骨髄細胞の小群の散在を認めるにすぎない．しかし10日目(写真10)ではかなり骨髄組織が見られ，細胞の小群も見られる．幼若細胞も混在し，又骨髄巨細胞も小数ながら認められる．15日目(写真11)も同様で骨髄組織は少く細胞群も少いが，骨髄巨細胞もわずかで，細胞も成熟型が比較的多い．しかし20日目(写真12)になると殆んど正常である．

脾は5日目には著明な淋巴濾胞の萎縮と淋巴球の消失があり，赤髄には萎縮と血鉄症が見られ，10日目になるとさらに淋巴濾胞は萎縮し，淋巴球の減少も著明である．又著明な血鉄症が見られる．しかし15日目では淋巴濾胞を中心としてかなりの細胞増殖が見られる．血鉄症は著明である．20日目には淋巴濾胞の再生がかなり目立ち，細胞形態も多様で大きい．血鉄症は尚著明である．

淋巴腺では5日目には皮質の淋巴濾胞は消失し，淋巴球の減少が著明で細網細胞が目立つが，10日目になると1例にのみ淋巴濾胞の小さいものを見たのみで，他は濾胞不明であるが淋巴球は増加し，幼若細胞も見られ再生を思わせる．これは15日目になると皮質の淋巴濾胞は多少見られる様になり，多様な細胞の増殖が目立つ．淋巴洞の一部に細網細胞の増加している例もある．20日目は殆んど15日目と同様で，髄質には尚多様な細胞の増殖が目立つ．

肝の5日目は著変はないが，10日目になると肝小葉中心部の肝細胞が暗染し，核の大小不同があり，15日目には肝細胞核に肥大像が目立つがその他の所見は少い．20日目にも肝細胞核の腫大が見られる．

睾丸では5日目に未だ精糸形成が残り，精糸も見られるが，10日目には精糸は減少し精糸形成も強く障害され，一部に変性像をみる．15日目ではその障害のつよいものが多く，細胞の減少著明で精糸を全く見ない例もある．20日目では細精管の中に全く細胞なく，基底部からの精糸形成細胞増殖が著明であり，又間質がかなり肥厚している．

iv）小括．治療実験の5日目，10日目，15日目，20日目の各臓器所見を比較検討した所，骨髄所見では5日目になると無処置対照群はじめゲ果液及び精痘群共に骨髄組織の著明な消失が見られたが，ゲ果液及び精痘群は比較的骨髄細胞の小群多く，精痘群にはすでに幼若細胞も見られ，ゲ果液及び精痘群には少数ながら骨髄巨細胞が残っていた．10日目になると，3群とも幼若細胞が見られたが，ゲ果液及び精痘群の恢復が著明で，骨髄巨細胞も多く，15日目になると以上の差はさらに著明となり，ゲ果液及び精痘群は殆んど正常像を示したが，無処置対照群は未だ恢復していなかつた．20日目も同様の所見でゲ果液及び精痘群は略々正常であつた（写真1～12).

脾所見の5日目は3群共著差はなかつたが，ゲ果液及び精痘群には血鉄症は見られなかつた．しかし10日目になると，精痘群には幼若細胞の出現を認め血鉄症も軽く，ゲ果液群も同様であつたが，無処置対照群には未だ幼若細胞なく血鉄症も著明であつた．15日目では3群ともに恢復像を認めたが，精痘群には血鉄症なくゲ果液群には僅に認められ，無処置対照群ではまだ著明であつた．さらに20日目ではゲ果液及び精痘群は正常に恢復していたが，無処置対照群は未だ正常でなく血鉄症も見られた．

淋巴腺は5日目，10日目，15日目と3群間に差を示さなかつたが，20日目にはゲ果液及び精痘群は正常であつた．しかし，無処置対照群は未だ充分に恢復していなかつた．肝所見も5日目では3群とも著変を示さなかつたが，10日目のゲ果液及び精痘群は殆んど正常であるのに，無処置対照群ではわずかであるが異常所見をみとめた．15日目では3群とも差はなくなり，20日目には精痘及び無処置対照群はわずかに変化を認めたが，ゲ果

写真1　550r全身照射後17mg/ccゲ果液0.05cc治療群5日目マウス骨髄所見

写真2　同上10日目

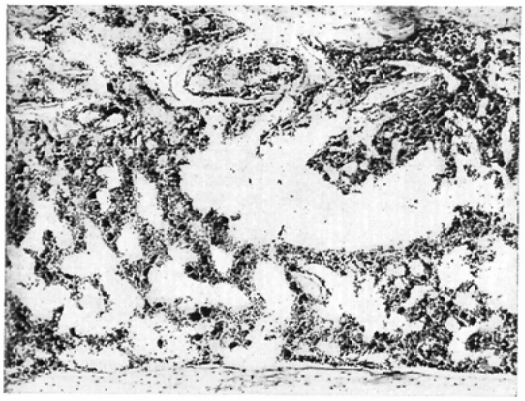

写真3　同上15日目

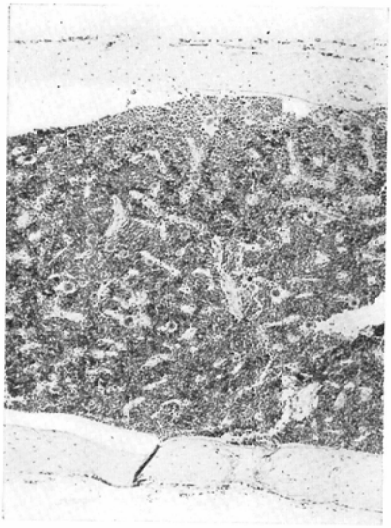

写真4　同上20日目

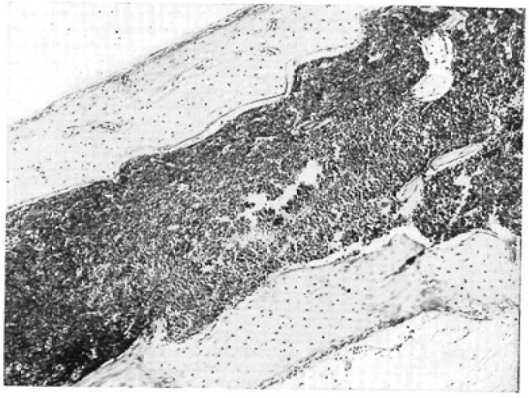

写真5　500r 全身照射後精痘0.05cc治療群5日目マウス骨髄所見

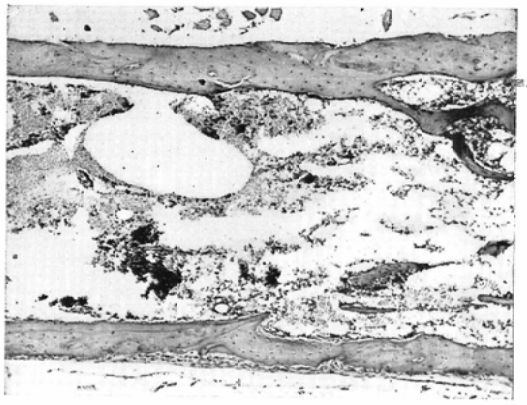

写真6　同上10日目

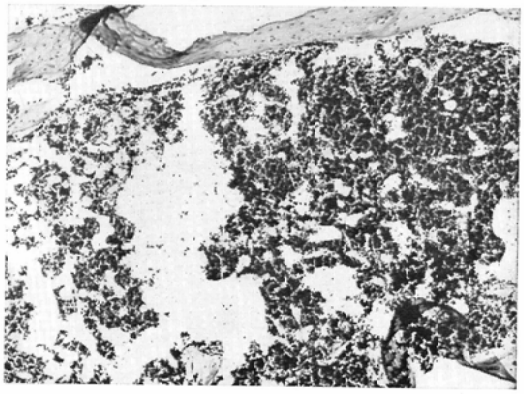

写真7　同上15日目

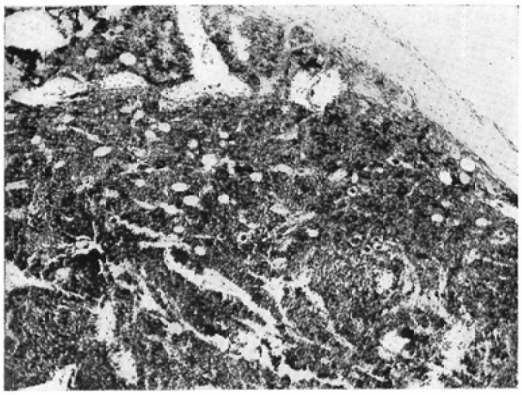

写真8　同上20日目

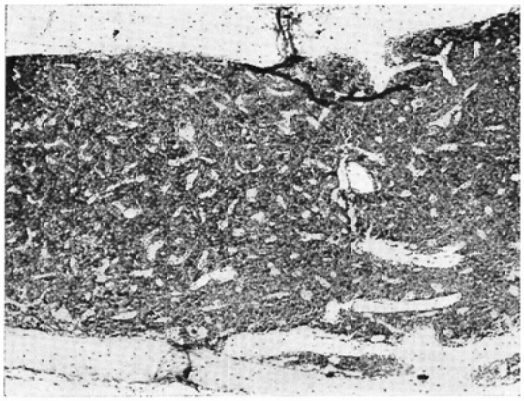

写真9　550r 全身照射後無処置対照群5日目マウス骨髄所見

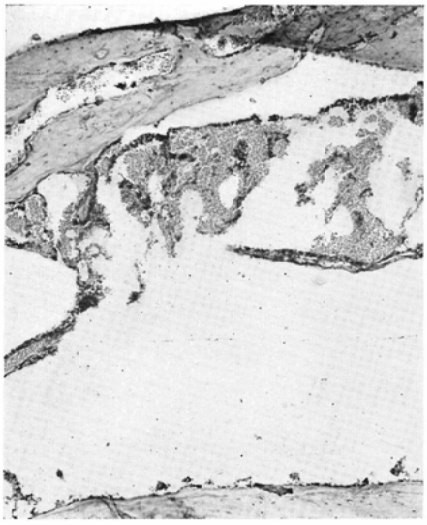

写真10　同上10日目

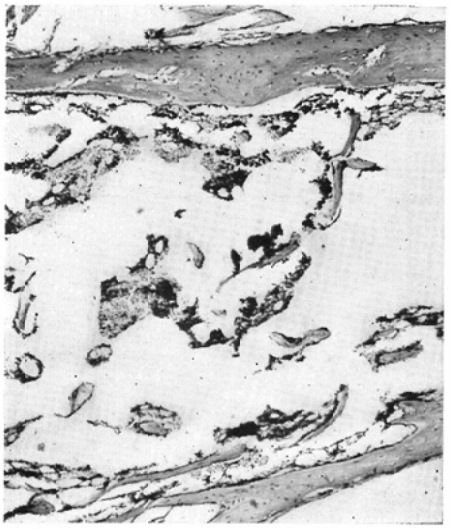

写真11　同上15日目

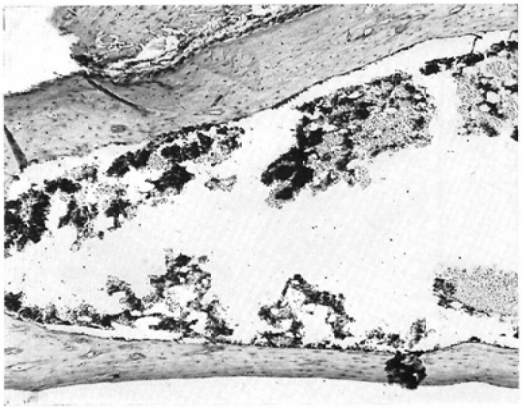

写真12　同上20日目

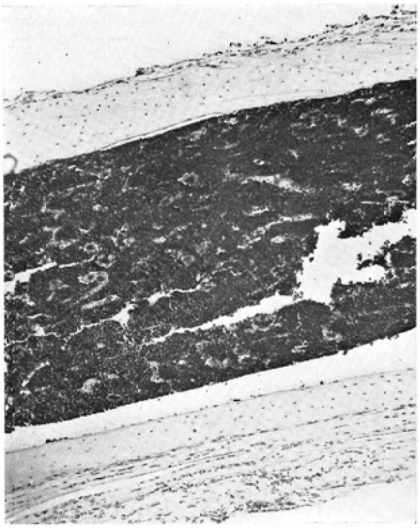

液群は正常像を示した．睾丸所見は一様でないので比較が困難であつたが，5日目，10日目では3群に差を認めにくゝ15日目も精痘群及び無処置対照群で差がなく，多少乍らゲ果液群の所見が軽く，20日目でも3群間に著明な差を認めなかつた．

2） 予防実験

a）臓器重量の推移．肝の1日目は図4の如くゲ果液群 930mg，精痘群 990mg，無処置対照群 1,030mgであるが，5日目には夫々 930，1,055，940mgとなり，10日目には夫々 1,070，1,050，845mgで無処置対照群が減少したが，15日目もゲ

図4 肝重量の推移（予防実験）単位：mg

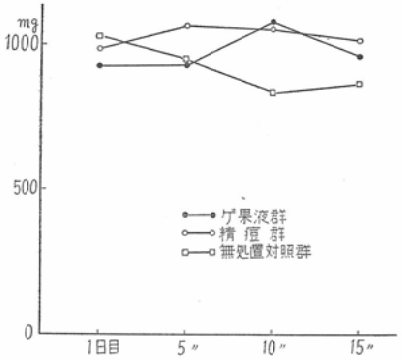

図5 脾重量の推移（予防実験）単位：mg

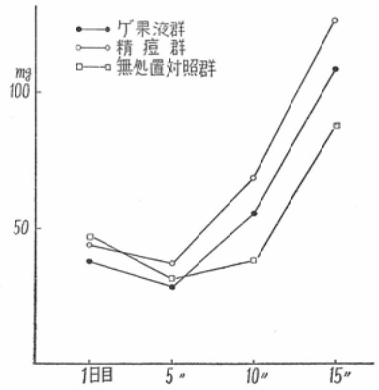

果液群 970mg，精痘群 1,120mgに対し，無処置対照群は 865mgであつた．脾は図5の如くで1日目には3群とも減少しゲ果液群38mg，精痘群44mg，無処置対照群47mgであつた．5日目には夫々29，37，31mgとさらに減少したが，10日目に至りゲ果

図6 睾丸重量の推移（予防実験）左右合計．単位：mg

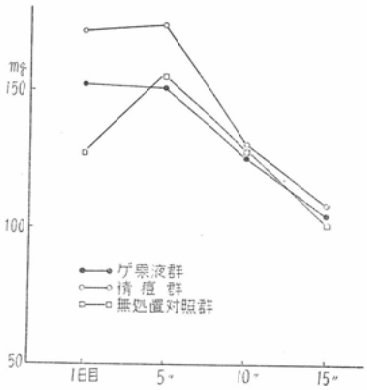

液群55mg，精痘群68mg，無処置対照群39mgであり，15日目には夫々 109mg，126mg，87mgであつた．睾丸重量の推移は左右合計で比較すると図6の如く，1日目のゲ果液は 151mg，精痘群 172mg，無処置対照群 127mgであり，5日目は夫々 152mg，174mg，155mgであり，又10日目ではゲ果液群 126mg，精痘群 130mg，無処置対照群 128mgとなり，15日目は夫々 105mg，108mg，101mgであつた．

b）病理組織学的所見

i）ゲ果液群．骨髄の1日目はすでに骨髄組織はつよく障害され，成熟骨髄細胞がわずかに残存するのみで骨髄巨細胞はない．5日目になつても同様であり，10日目になると骨幹部に比較的著明な細胞の集合を見，幼若細胞も骨髄巨細胞もかなり多い．15日目になると骨髄細胞の増殖が目立ち，幼若細胞，骨髄巨細胞も多く，骨端部はほゞ正常所見である．

脾の1日目は淋巴濾胞の軽度の萎縮，淋巴球の減少，赤髄には骨髄巨細胞様の細胞が見られるが，5日目になると淋巴濾胞は明らかに萎縮し，赤髄もせまく細胞の減少もみられ，血鉄症も認められた．しかし10日目になると淋巴濾胞は大きく，濾胞及び赤髄内の細胞増殖が見られるが，一部にはやはり血鉄症が見られ，15日目には淋巴濾胞も明らかとなり，細胞増殖はさらに著明で血鉄症は認められない．

淋巴腺の1日目は皮質，髄質とも構造はよく維

持されて居り，細胞も多いが，胚中心は見られず，5日目になると所見は多様で，淋巴球が全般的に減少するものがあるが，又逆に淋巴球がよく残り，幼若細胞の増殖をみるものもある．しかし10日目には幼若細胞の増殖が漸蔓性に認められ，細胞も多く，15日目になると淋巴濾胞は再び完成し，細胞も豊富で多様であり，再生は著明である．

肝の1日目は肝細胞の萎縮傾向を示し暗染するものもあり，肝細胞は多様で腫大した核も見られ，5日目も又全般的に肝細胞の暗染が見られ，核所見も多様である．10日目には著変なく，15日目には Kupffer 氏星細胞の腫大増殖が見られ，肝細胞の所見も多様であるが，一部正常像のものも見られる．

睾丸の1日目は細精管の細胞はよく残り所見も軽いが，5日目になると変化がつよく精糸形成細胞の減少が目立ち，10日目も同様であるが，多くは軽い変化で細胞もよく残つている．15日目にも細胞はよく残つて居り，一部に再生が認められる．

ii）精痘群．骨髄の1日目はゲ果液群同様に骨髄組織がつよく障害されているが，骨髄性細胞の小群が比較的多く見られ，骨髄巨細胞もわずかであるが存在する．5日目もほゞ同様であるが，細胞小群の中には幼若細胞を若干認める．10日目では骨幹部に比較的著明な細胞の集合が見られ，幼若細胞も多く骨髄巨細胞も多い．15日目はゲ果液群と殆んど同様で，ほゞ正常に近い．

脾の1日目は淋巴濾胞の軽度の縮小及び淋巴球の減少が見られ，5日目ではさらに高度となり，明らかに淋巴濾胞は萎縮し，赤髄の萎縮も見られ，細胞減少著明で血鉄症も見られる．しかし10日目では淋巴濾胞は大きくなり，細胞の増殖も著明で血鉄症は見られず，15日目ではさらに細胞増殖著明で，濾胞も明らかとなり血鉄症はない．

淋巴腺の1日目は皮質，髄質ともに構造はよく維持され，細胞も多い．又淋巴洞には著変ないが，胚中心は見られない．5日目では淋巴球が比較的よく認められ，特に髄質に幼若細胞が多く見られる．10日目になると細胞増殖が全般的に認められるが胚中心はなく，15日目には淋巴濾胞は再び完成し，細胞も豊富且つ多様となつている．

肝の1日目の所見では肝細胞が比較的大で明るく核も大きいが，5日目では一部肝細胞が暗染し核所見は多様となるが，多くは著変がない．10日目では著変なく，15日目も又殆んど変化を認めない．

睾丸は1日目に精細管の細胞がよく残存し，多少萎縮してはいるが一様な変化でなく，5日目では変化つよく精糸形成細胞の減少，特に成熟精糸の減少が目立つものもあるが，多くは軽い所見である．10日目では再生が或程度見られるが軽く，15日目も未だ再生はつよくない．

iii）無処置対照群．骨髄の1日目はやはり組織がつよく障害され，成熟骨髄細胞がわずかに残り，骨髄巨細胞はない．5日目も殆んど同様で，10日目になると骨幹部に細胞の小群が見られ幼若細胞も認められるが，骨髄巨細胞は不明であり，15日目になると細胞の増殖が著明で，幼若細胞が多く又骨髄巨細胞も多い．

脾の1日目では淋巴濾胞は軽度の萎縮を見，又淋巴球の減少も認められる．5日目では濾胞の明らかな萎縮及び赤髄の萎縮が見られ，淋巴球も減少著明である．10日目では5日目と大差はないが，一部にはわずかに幼若細胞を認めるものもあり．血鉄症は1，5日目共に尚著明である．15日目にはすでに細胞増殖が見られ，淋巴濾胞は明らかである．しかし血鉄症は著明である．

淋巴腺の1日目では，皮質の淋巴濾胞は未だかなり大であるが，一般に淋巴球の減少著明で胚中心はない．淋巴洞には著変はない．5日目になると淋巴球の全般的な減少があり，10日目では幼若細胞の増殖が見られ，細胞も多数且つ多様となり，15日目では淋巴濾胞は再び完成している．

肝の1日目では肝細胞は萎縮し，暗染している．この変化は小葉中心部に著明である．5日目も同様で，肝細胞は萎縮性で暗く，核の大きさも不ぞろいである．10日目も同様であり，20日目には Kupffer 氏星細胞の腫大増殖が見られ肝細胞

も多様のものがある．

睾丸の1日目では，未だ精細管の細胞はよく残り一様な変化でなく障害は軽い．5日目も10日目も変化は一様でなく，障害の強いものもあるが軽いものも見られ，15日目も再生像を見るものと見ないものとおり，所見がまちまちである．

iv）小括．予防実験の1日目，5日目，10日目，15日目の各臓器所見について検索した所，骨髄では精痘群が比較的良好な所見を示し，1日目では他2群に比し骨髄組織の残存が多く，又5日目で幼若細胞を認めたが，他群はこれに劣つた．10日目では3群とも恢復を認めたが，骨髄巨細胞はゲ果液及び精痘群にのみ見られた．しかし15日目では3群間に差をみとめることは出来なかつた．脾の所見は1日目及び5日目では3群間に差なく，10日目にやゝ精痘群が他群に比し恢復が早いが，15日目には3群共に再生を認め差を認めた．即ちゲ果液及び精痘群に比し無処置対照群の障害が強く，5日目でも尙同様で精痘群では幼若細胞をみとめている．10日目及び15日目では3群とも同程度に恢復し差がない．肝所見は1日目及び5日目では差が見られないが，10日目では差を認め，ゲ果液及び精痘群は殆んど正常像であつたが，無処置対照群は未だ正常となつていない．睾丸所見は3群とも所見がまちまちで比較が困難であり，障害の强弱さまざまであつたが，3群間に著明な差は認めにくい様であつた．

4. 総括並びに考按

著者はX線障害マウスにゲ果液及び精痘を投与して病理組織学的検索を行い，その効果を検討した．即ち伝研産 dd 系マウスを用い LD_{50} X線量（550r）全身照射後，肝，脾，睾丸の重量を逐日的に観察した所，治療実験では脾重量に差を認め，ゲ果液群の恢復早く15日目に正常となり，又精痘群もそれに勝るとも劣らなかつた．しかし無処置対照群では20日目に於ても未だ正常重量に及ばなかつた．又肝及び睾丸重量の推移も脾程著明ではなかつたが，ゲ果液群及び精痘群での減少が少かつた．しかし睾丸重量は全経過中各群とも正常には恢復しなかつた．一方予防実験では脾，睾丸重量の逐日的推移は殆んど差を認めなかつたが，肝では10日目より無処置対照群が減少したに比し，ゲ果液及び精痘群は減少を示さなかつた．

矢追[3)4)5)]等は著者同様マウスを使用してX線障害を生ぜしめ，精痘を投与し臓器重量の逐日的推移について報告しているが，著者同様に脾，肝，睾丸重量の恢復が対照に比し早いとのべ，特に脾の恢復が著明であつたと云う．かくの如く脾重量の恢復がゲ果液又は精痘投与によつて速くなる事は，Dowdy[12)]等が急性X線障害の病因が脾の萎縮にあるとのべている点より考え，これ等薬剤の有効性を示唆しているのではあるまいか．

次に病理組織学的所見についてのべると，治療実験では明らかに造血臓器，特に骨髄に於て，ゲ果液及び精痘投与の効果を認める事が出来た．即ちゲ果液及び精痘群の骨髄では10日目すでに再生像が見られ，15日目には殆んど正常に恢復しているが，無処置対照群では恢復がおくれ，20日目に恢復を認める事が出来た．特に興味あることは，ゲ果液及び精痘群では5日目すでに骨髄巨細胞を認めていることで，血小板母細胞と云われるこの細胞の出現は，前報[2)]に報告した末梢血液中の血小板数の増加所見と関連がある如く考察される．尙無処置対照群は10日目にわずかに巨細胞を認めたにすぎない．矢追[5)6)7)]等の報告でも精痘投与群の骨髄は5日目から対照と差が認められ，8日目でその恢復は著明であつたと云い，著者の場合と略々一致している．

その他脾，淋巴腺，肝所見では骨髄所見程著明ではないが明らかに差が認められ，脾ではゲ果液及び精痘群共に無処置対照群に比し淋巴濾胞の障害が少く，又淋巴球の減少も軽く，矢追[6)]等の報告と殆んど同様であつた．淋巴腺も又脾と同様，ゲ果液及び精痘群において再生が早かつた．尙，無処置対照群の骨髄，脾，淋巴腺の所見は諸家の成績と一致した所見を得，夫々高度の変化が見られた．しかるに肝のX線障害によつて生ずる変化について諸説があり，Bacq[13)]等は LD_{50} X線量では変化がないと云い，一方 Ellinger[14)]は肝細

胞には変化がないが脂肪変性があるとのべ，又天野[8]は逐日的に検索すれば組織学的に変化を認めるとのべている．著者は天野と同様逐日的に検討した所，やはり組織学的の変化を認めた．しかし無処置対照群では5日目は正常で，10日目に肝細胞の暗染，核の大小不同を認めた程度であつた．この様に肝所見については異説があるにしても，著者の場合はゲ果液群が他2群に比し殆んど変化を認めず，すぐれていた．又X線障害により生ずる睾丸の変化は，Schönberg[15]以来必発所見とされているが，著者の場合無処置対照群はじめゲ果液群及び精痘群ともに所見がまちまちで一様でなく，比較が困難であつたが，3群とも逐日的に見て著明な差を認め得なかつた．矢追[3][4]等によると精痘投与はX線によつて生じた睾丸の組織細胞の破壊，変性を軽減するとのべ，Champan[16]等の如く，1匹ずつ照射せず著者同様数匹ずつ照射してもほゞ一定の所見を得ているが，著者の場合は矢追等と異つた所見であり，その差の生じた原因を今後更に究明し検討したい．

さらに予防実験の結果は，骨髄の逐日的変化が精痘群に於て照射後1日目及び5日目に，他2群に比し，やゝすぐれているのみであり，著明な予防効果を認めにくかつた．しかし治療実験同様骨髄巨細胞の動きはゲ果液及び精痘群には早期に見られ，前報[2]の末梢血液所見の血小板数と関連ある如く興味ある点と考える．又脾の所見でも，やはり精痘群の恢復がわずかに早く血鉄症も少い．淋巴腺所見も同様に，ゲ果液及び精痘群が1日目にやゝ良好な所見を得たのみで，殆んど差を認めなかつた．その他肝，睾丸の所見も3群共に略々同様の変化で，予防効果を認める事が出来なかつた．矢追[3]は精痘の予防効果を病理組織学的に検討し，肝，脾，睾丸の所見が対照に比し軽度であつたとのべているが，精痘の投与量が矢追の0.1ccに対し著者は0.05ccであり，又X線量が前者の400rに対し著者は550rであるので，今後さらに検討すれば矢追同様の結果が得られるのではなかろうか．又ゲ果液に関しては比較検討の文献がないので明言は出来ないが，それにしても著者の実験では精痘程の結果は得られず，むしろ無処置対照群に近い所見であつた点から見て，予防効果の期待は薄い様である．この点も今後更に検討したい．

以上より精痘及びゲ果液は前報[2]の末梢血液所見と併せ考え明らかに治療効果が認められ，造血促進作用があると思考されるが，ゲ果液は稀元素のゲルマニウムの酸化物から製造され，精痘は牛痘から作製されたもので，その成分は明らかに異つたものである．この両者が造血作用と云う点で一致したと云う原因は何であろうか．矢追[17]は精痘の作用機序は精痘中に含まれるDNAに関係するとのべ，又佐藤[18]は人間に対する精痘の影響から内分泌系統に関係があるのではないかとのべている．しかしこの現象から直ちに精痘の造血作用に結びつけて立論するには飛躍が多すぎるように思われるし，今後更に実体論的究明の根拠となる諸現象の検索が必要と思われる．他方ゲ果液の造血作用に関する機序についても全く不明で，Hammett[19]が酸化ゲルマニウム水溶液を用いて健康ラッテに投与し，その骨髄，肝及び脾に造血作用を認め，刺戟的に作用するのではないかとのべているにすぎない．この機序についても更に究明を要する．いずれにしても精痘及びゲ果液に造血促進作用があり，前報[1][2]にものべた如く末梢血液所見でも治療の場合は白血球数又は赤血球数の増多を促すことは，今回の病理組織学的所見から思考して間違いのない事実と云えよう．

然りとすればゲ果液と精痘とはいずれがすぐれているのであろうか．前報[1][2]にものべた如く，白血球減少には精痘の効果が著明であり，貧血にはむしろゲ果液が有効と云うことが出来るが，両者の投与量をさらに検討すればより以上の成績が得られるのではなかろうか．精痘0.05cc 8日間連続皮下投与は，矢追の方法を著者がまねたもので，矢追[17]のDNAに関する報告から見て，さらに大量且つ長期間投与すればよりすぐれた結果が得られるであろう．又ゲ果液（17mg/cc酸化ゲルマニウム含有）0.05cc 8日間皮下投与も，さらに量を増加すれば或は精痘に勝るとも劣らぬ結果を

得るかも知れない．たゞこゝで問題となるのは生体に対する両薬剤の毒性である．精痘は著者[20]も認めているが，相当の大量を投与しても何ら副作用を認めない．しかしゲ果液は前報[1)2)]の如くある程度の副作用が見られ，今回の投与量もそれを考慮した安全量として用いたのである．即ち副作用の点に関する限りはゲ果液よりも精痘がすぐれている．しかし前報[2)]の毒性検討で20 g 前後のマウスを使用した場合は体重の減少は見られたが，死亡マウスはなく且つ病理組織学的検討所見も異常が見られなかつた所から，更にある程度の増量も可能かと考えられる．さすれば或は精痘以上の好結果を得られるとも思われ，この点に関しては今後更に究明検索する予定である．

5. 結　論

1) X線障害マウスに対するゲ果液の効果は，LD_{50} の 550r 全身照射後17mg/cc酸化ゲルマニウム含有ゲ果液0.05cc 1日1回8日間皮下注射の場合，病理組織学的に骨髄，脾，肝，淋巴腺の造血臓器，特に骨髄に好影響を与え，造血作用を促す．

2) 精痘0.05cc 1日1回8日間皮下注射の場合も，ゲ果液同様，造血臓器に好影響を与え，造血作用を促す．

3) X線障害マウスに対する17mg/cc 酸化ゲルマニウム含有ゲ果液の0.05cc 1回，550r 全身照射前投与では，病理組織学的には著明な予防効果を得られなかつた．

4) 精痘0.05cc 1回，550r 全身照射前投与では造血作用をやゝ認め，一応予防効果を認めることが出来た．

5) 無処置対照動物ではゲ果液，精痘投与例に比し障害の程度が強かつた．

終りに荒川清二，佐藤寛六両博士，並びに東大分院大津正一助教授の御校閲並びに御指導を感謝し，又御援助下さつた原子力研究，所科学技術庁の各位及び石炭綜合研究所浅井一彦博士，東大分院病理所沢剛学士，山田耕司学士，並びに当研究室村上勝俊学士の御好意を感謝する．

文　献

1) 鶴見登：日医放誌，18 (11)：30，1959. — 2) 鶴見登：日医放誌，18 (11)：39，1959. — 3) Yaoi, H., Takei, M. and Maeda, H.: Yokohama Med. Bull. 2：35, 1951. — 4) Yaoi, H., Kyu, K. and Kimura, Y.: Yokohama Med. Bull. 5：141, 1954. — 5) Yaoi, H., Kimura, Y. and Kyu, K.: Yokohama Med. Bull. 6：143, 1955. — 6) Yaoi H., Kyu, K. and Kimura, Y.: Yokohama Med. Bull. 6：334, 1955. — 7) Yaoi, H., Kyu, K. and Kimura, Y.: Yokohama Med. Bull. 7：195, 1956. — 8) 天野道夫：日医放誌，15：1106，1956. — 9) 松岡竜平：日医放誌，17：758, 1957. — 10) 谷川福夫：日医放誌，18：91, 1958. — 11) 矢追秀武：実験医学雑誌，22：1, 1938. — 12) Dowdy, H.A. and Benett, R.L.: Roentgenol,Rad, therapy and Nuclear Med. 73, 1953. — 13) Bacq, Z.M.: B.J. Rad, 24：617, 1951. — 14) Ellinger, F.: Science, 104：502, 1946. — 15) Schönberg, A.: Münch Med. Wchschr. 50：1859，1903. — 16) Chapman, W.H., Cronkite, E.P., Chambers, F.W. and. Morgan, J.E.: Radiology, 57：90, 1951, — 17) 矢追秀武，矢追秀昭，柴野登，富野一，中村彌，小杉緑朗：日本細菌学雑誌，13：660, 1958. — 18) Sato, K., Tsurumi, N., Murakami, K. and Matsumura, A.: Yokohama, Med. Bull. 9：209, 1958. — 19) Hammett, F.S. and Nowrey, J.E.: Jour. Exper. Med. 35：507, 1922. —20) Sato, K., Tsurumi, N. and Murakami, K.: Yokohama Med. Bull. 7：207, 1956.

On the Influence of Germanium Dioxide Fluctose Solution or Purified Vaccine Lymph against X-ray Injury in Mice.
Report III. Histopathologic Observation of X-ray Injuries in Hematopoietic Organs of Mice by Treatment or Protection used to 17 mg/cc Germanium Dioxide Fluctose Solution.

By

Noboru Tsurumi, M.D.
Institute for Infectious Diseases, University of Tokyo, Laboratory of Smallpox and Other Vrial Diseases
(Director: Assoc. Prof. S. Arakawa)

The results were as follows:

1) The subcutaneous injections of 17 mg/cc germanium dioxide fluctose solution 0.05 cc each for 8 times daily after 550 r (LD_{50}) whole body irradiation on mice promoted hematopoietic action in bone marrow, spleen, liver and lymph node.

2) Also purified vaccine lymph treated daily 0.05 cc each for 8 times promoted hematopoietic action in same organs.

3) A subcutaneous injection of 17 mg/cc genmarium dioxide fluctose solution 0.05 cc before 550 r (LD_{50}) whole body irradiation in mice had no noteworthy histopathological Protective effect.

4) A subcutaneous injection of purified vaccine lymph 0.05 cc before 550 r (LD_{50}) whole body irradiation in mice had tolerable hematopoietic effect.

5) The untreated control group was more injured than the treated groups in each case of treatment.