The University of Osaka
Institutional Knowledge Archive

Title	肺小細胞癌における99mTc-MIBIによる化学療法の効果予測の可能性
Author(s)	山本, 由佳; 西山, 佳宏; 川崎, 幸子 他
Citation	日本医学放射線学会雑誌. 1996, 56(13), p. 980-981
Version Type	VoR
URL	https://hdl.handle.net/11094/17096
rights	
Note	

The University of Osaka Institutional Knowledge Archive : OUKA

https://ir.library.osaka-u.ac.jp/

The University of Osaka

肺小細胞癌における^{99m}Tc-MIBIによる化学療法の効果予測の可能性

山本　由佳[1)]　西山　佳宏[1)]　川崎　幸子[2)]　佐藤　功[1)]
高島　均[1)]　大川　元臣[1)]　田邉　正忠[1)]

1）香川医科大学放射線医学教室　2）麻田総合病院放射線科

Evaluation of ^{99m}Tc-MIBI to Predict Chemotherapeutic Response in Patients with Small Cell Lung Carcinoma

Yuka Yamamoto[1)], Yoshihiro Nishiyama[1)], Yukiko Kawasaki[2)], Katashi Satoh[1)], Hitoshi Takashima[1)], Motoomi Ohkawa and Masatada Tanabe[1)]

The purpose of this study was to evaluate the relationship between ^{99m}Tc-MIBI (MIBI) accumulation and the response to chemotherapy.

Twelve patients with small cell lung carcinoma (SCLC) underwent MIBI SPECT before chemotherapy. SPECT data were acquired 15 minutes and 2 hours after the injection of 600MBq MIBI. The early ratio (ER), delayed ratio (DR) and retention index (RI) was measured. Tumor response were classified into complete remission (CR), partial remission (PR) and no change (NC) by follow-up CT examination. The mean ± standard deviation of ER was 3.10 ± 0.85 (n = 4) for CR, 2.72 ± 0.46 (n = 5) for PR and 2.43 ± 0.95 (n = 3) for NC. DR was 3.05 ± 1.11 for CR, 2.64 ± 0.30 for PR and 1.90 ± 0.82 for NC. RI was −3.0 ± 11.69 for CR, −1.84 ± 11.03 for PR and −18.19 ± 38.51 for NC. CR, DR and RI were not significantly correlated with tumor response (CR, PR, NC) MIBI has the potential to predict the response to chemotherapy in SCLC.

Research Code No. : 722

Key words : *^{99m}Tc-MIBI, Lung cancer, Small cell carcinoma*

Received Jul.26, 1996; revision accepted Sep.2, 1996

1) Department of Radiology, Kagawa Medical University
2) Department of Radiology, Asada General Hospital

はじめに

^{99m}Tc-MIBI (hexakis 2-methoxy isobutyl isonitrile) による肺癌陽性描画例の報告が散見され[1),2)]，また近年では，多剤耐性腫瘍のイメージング剤として注目されている．今回，化学療法前の肺小細胞癌患者に^{99m}Tc-MIBIを施行し，その集積程度と治療効果について検討したので報告する．

対象と方法

対象は肺小細胞癌12例（うち男性 8 例，女性 4 例）で，平均年齢61.9歳（39～74歳）である．治療前後の胸部CT像より，治療効果を固形癌化学療法効果判定基準に従い，complete remission (CR)，partial remission (PR)，no change (NC) の 3 群に分類した．

方法は^{99m}Tc-MIBI（第一ラジオアイソトープ研究所）600MBqを静注後，15分後に胸部SPECTの早期像，2 時間後に後期像を撮像した．使用装置はPicker社製Prism 2000（京都）で，低エネルギー用高分解コリメータを装着し，5°ごとに36方向（1 方向45秒収集）からのデータ収集を行った．腫瘍と健側肺とにROIを設定し，腫瘍/健側肺カウント比を早期像，後期像より求めそれぞれ，early ratio (ER)，delayed ratio (DR) とした．さらに，利波ら[3)]が提案したretention indexを算出した．

結　果

CR，PR，NC群における腫瘍体積，ER，DR，retention indexについての結果をTableに示す．腫瘍体積は，各群で有意な関係は認められなかった．ER，DRはともにCR，PR，NC群の順に小さくなる傾向がみられた．NC群のretention indexはCR，PR群に比べ小さく，washoutを示す傾向が強かった．しかし，これらの間に有意差は認められなかった．

^{201}Tl-chlorideは集積を示し，^{99m}Tc-MIBIではほとんど集積を認めなかったNC症例の 1 例を示す (Fig.1)．

考　察

癌細胞の抗癌剤耐性には，自然耐性と獲得多剤耐性がおもに考えられる．近年，後者についてはP-糖蛋白が中心的な役割を担っていると考えられている．Piwnica-Wormsらは^{99m}Tc-MIBIが，多剤耐性グループの薬剤と同様にP-糖蛋白のポンプ作用によって細胞内から細胞外へ排出されると報告し，多剤耐性腫瘍の同定に有用であるとしている[4]．今回の症例のうち，NC群に属したものはいわゆる自然耐性によるものと考えられ、P-糖蛋白と自然耐性との関連は，現在のところ不明である．

今回，小細胞癌12例で検討し，CR，PR，NC群の順にER，DRともに小さくなる傾向が，また retention indexではNC群がCR，PR群に比べwashoutする傾向が認められたが，症例数が少なく，各群間の統計的有意差は証明されなかった．しかし，これらの傾向から，^{99m}Tc-MIBIは化学療法前に治療効果を予測しうる可能性があると考えている．今後，症例をふやしてさらなる検討をすすめる予定である．

Table　Results of tumor volume, ER, DR and retention index in small cell carcinoma before chemotherapy
CR: complete remission, PR: partial remission NC: no change, ER: early ratio, DR: delayed ratio

	tumor volume (cm³)	ER	DR	retention index
CR (n = 4)	46.25 ± 27.27	3.10 ± 0.85	3.05 ± 1.11	−3.06 ± 11.69
PR (n = 4)	37.80 ± 23.22	2.72 ± 0.46	2.64 ± 0.30	−1.84 ± 11.03
NC (n = 4)	54.67 ± 41.68	2.43 ± 0.95	1.90 ± 0.82	−18.19 ± 38.51

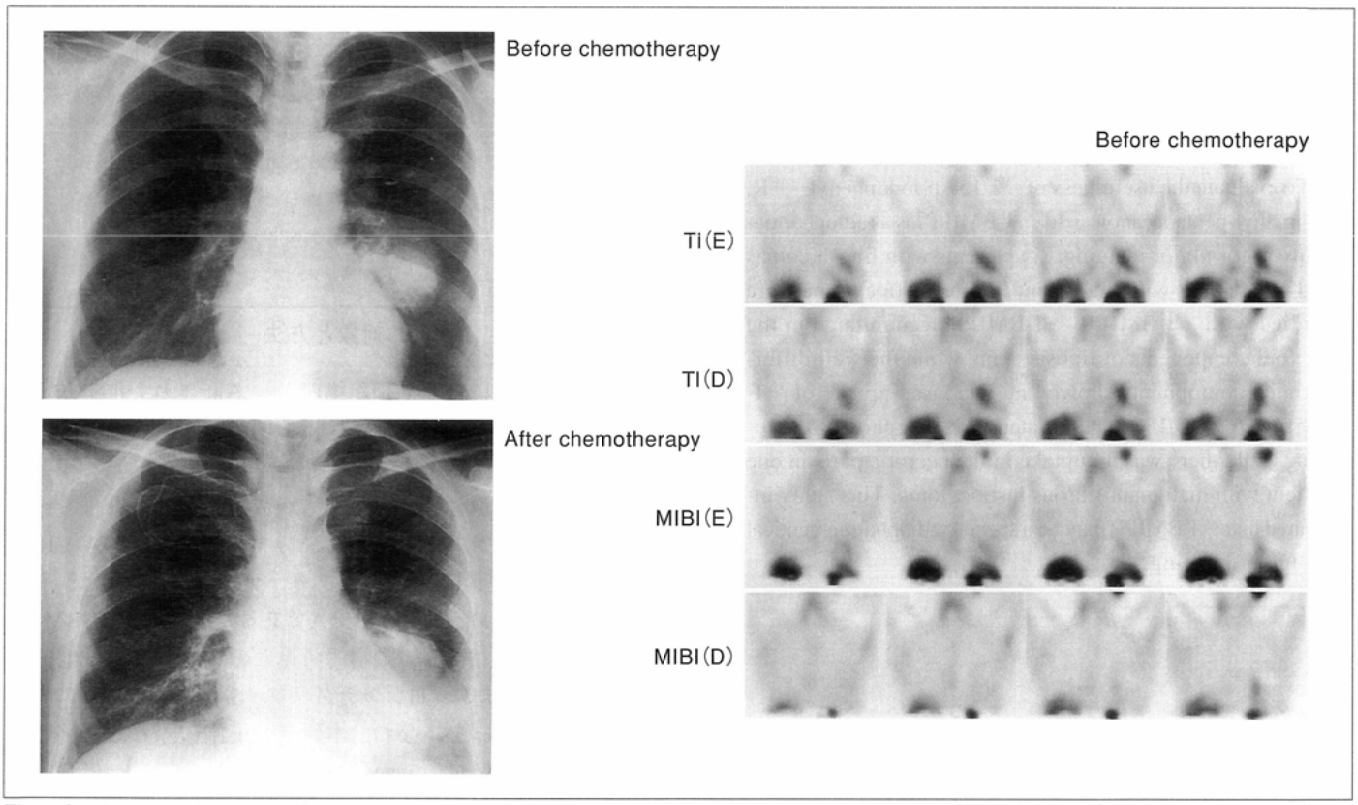

Fig.　A 44-year-old female with small cell carcinoma in the lower lobe of the left lung. Both early and delayed coronal images of ^{201}Tl-chloride SPECT demonstrate an abnormal accumulation corresponding to the lesion. ER, DR, retention index for this abnormal accumulation area were 3.2 and 3.5 and 9.4. However, ^{99m}Tc-MIBI SPECT demonstrate no abnormal accumulation. Treatment was commenced with a combination chemotherapy protocol comprising cyclophosphamide, doxorubicin, vincristine. Since no response was observed, the protocol was changed to cisplatin and etoposide. But no response was observed.

文　献

1)白川崇子，森　豊，守谷悦男，他：胸腔内悪性および良性病変に対する^{99m}Tc-MIBIのSPECT像．日本医放会誌　55：587-592，1995

2)山本由佳，川崎幸子，西山佳宏，他：原発性肺癌における^{99m}Tc-MIBIと^{201}Tl-chlorideの原発腫瘍描出能の比較検討．核医学　33：501-511，1996

3)Tonami N, Shuke N, Yokoyama K, et al: Thallium-201 single photon emission computed tomography in the evaluation of suspected lung cancer. J Nucl Med 30: 997-1004, 1989

4)Piwnica-Worms D,Chiu ML, Budding M, et al: Functional imaging of multidrug-resistant p-glycoprotein with an organotechnetium complex. Cancer Res 53: 977-984, 1993