The University of Osaka
Institutional Knowledge Archive

Title	悪性リンパ腫の進展経過とその終末像
Author(s)	清野, 邦弘; 輪湖, 正; 大畑, 武夫 他
Citation	日本医学放射線学会雑誌. 1978, 38(6), p. 539-546
Version Type	VoR
URL	https://hdl.handle.net/11094/17103
rights	
Note	

The University of Osaka Institutional Knowledge Archive : OUKA

https://ir.library.osaka-u.ac.jp/

The University of Osaka

悪性リンパ腫の進展経過とその終末像

信州大学医学部放射線医学教室（主任　小林敏雄教授）
清野邦弘　輪湖　正　大畑武夫
渡辺俊一　小林敏雄

（昭和52年11月11日受付）
（昭和53年2月3日最終原稿受付）

Mode of Spread and Terminal of Disease in Malignant Lymphoma after Radiation Therapy

Kunihiro Kiyono, Tadashi Wako, Takeo Ohata, Toshikazu Watanabe and Toshio Kobayashi
Department of Radiology, Faculty of Medicine, Shinshu University

Research Code No.: *613*
Key Words: *Malignant lymphoma, Extension and termination, Reticulum cell sarcoma*

A total of 313 patients with malignant lymphoma were treated at the Department of Radiology, Shinshu University Hospital, between 1951 and 1975. Of these, 191 cases or 61% of the patients had reticulum cell sarcoma. One hundred and twenty-five patients in stages I-III, treated later than 1965 after lymphangiography became available for staging, were evaluated for initial reactivation. In more than 80% of the patients the primary site was found to be in the head-and-neck region. Secondary spread occurred in 63 (72.4%) of the 87 cases and appeared within 1 year in 83% of the cases after admission for radiotherapy. There does not seem to be any particular site for first relapse or significant difference between Hodgkin's disease and non-Hodgkin's lymphomas in the mode of spread of the disease.

At the end stadium of malignant lymphomas, intra-abdominal involvement was predominant, the incidence increased to 93% (67 of 72 cases) compared with 4.5% (4 of 89 cases) at admission. Importance of the upper abdomen as a terminal of malignant lymphoma was briefly discussed.

緒　言

悪性リンパ腫には，一般に頭頸部に初発し，全身的な拡がりを示す傾向がある．我が国における悪性リンパ腫は細網肉腫が大半を占めるが，細網肉腫はホジキン病と比較して進展形式が異なる特徴を持つとされている．信州大学放射線科を受診した悪性リンパ腫の症例について，その診療経過を整理し，初回放射線治療後の腫瘍の進展形式を検討した．悪性リンパ腫の拡がり方の特徴として，病巣の進展が腹部に及び，その末期的病期（Terminal stadium)には上腹部に腫瘍が集中するという印象に関連して，2，3の点から考察を加えて今後の治療の参考とし，成績の向上をはかることを目的とした．

対　象

1951年から1975年末までに信州大学放射線科を訪れた細網肉腫，ホジキン病，リンパ肉腫，巨大沪胞性リンパ腫，ならびに分類不能悪性リンパ腫の

Table 1　Clinical staging classification in malignant lymphoma according to Ann Arbor Conference (1971)

Stage	Reticulum cell sarcoma	Hodgkin's disease	Lymphosarcoma	Giant follicular lymphoma	Unclassified malignant lymphoma	Total (%)
I	38	10	8	1	11	68 (21.7)
II	83	15	12	0	26	136 (43.5)
III	50	8	3	1	8	70 (22.4)
IV	18	6	1	0	8	33 (10.5)
Uncertain	2	1	1	0	2	6 (1.9)
Total (%)	191 (61.0)	40 (12.8)	25 (8.0)	2 (0.6)	55 (17.6)	313

患者数は313名である．その組織別，病期別分類をTable 1に示した．病期分類としては，Ann Arbor会議（1971年）によるホジキン病の国際分類に準じて，その他の悪性リンパ腫にも適用した．病期決定の際の諸検査，特にリンパ管造影は原則として全例に施行することにしているが，積極的に行うようになつたのは1965年以降である．また消化管造影も施行し，1971年以降は ^{67}Ga-citrate によるシンチグラフィも行い，病期判定の資料としている．当科において，リンパ管造影，消化管造影検査によつて病期を変更した症例の割合はそれぞれ6.0%，8.5%程度である[1]．

細網肉腫が191例で最も多く，全体の61%を占め，次いでホジキン病40例，12.8%，リンパ肉腫25例，8%，巨大沪胞性リンパ腫2例，0.6%の順であつた．病期別分類では Stage II が最も多く，136例，43.5%を占めた．

結　果

検討の対象にしたのは，当科で悪性リンパ腫に対してリンパ管造影，消化管造影を原則的に行うようになつた1965年以降の Stage I～III，125例である（Table 2）．同期間内の Stage I～III 細網肉

Table 2　Distribution of 125 cases with malignant lymphoma according to the site of the primary lesion (1965–1975)

Stage	Site	Reticulum cell sarcoma	Hodgkin's disease	Lymphosarcoma	Total
I, II	Head-and-neck	51	9	5	
	Head-and-neck and axilla	10	1	1	
	Mediastinum, hilum	2#1)	2#2)	1	
	Abdomen, groin	2	2	0	
	Others	2*	0	1**	
	Total of stages I and II	67	14	8	89
III	Head-and-neck and abdomen	21#3)	2#4)	0	
	Head-and-neck and groin	3	0	0	
	Head-and-neck, axilla and groin	3	3	2	
	Axilla and abdomen	2	0	0	
	Total of stage III	29	5	2	36
Total		96	19	10	125

Supraclavicular region is included in the neck involvement.
Others : *bone=1, breast, axilla, and elbow=1 ; **testis and thigh=1
Concurrences : #1) head-and-neck=1, axilla=1, #2) head-and-neck=2, #3) axilla=4, chest=2, groin=4, #4) axilla=1, chest=1

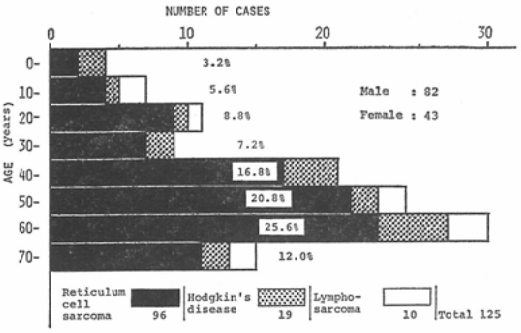

Fig. 1. Age distribution of 125 cases with malignant lymphoma, stages Ⅰ, Ⅱ, and Ⅲ

腫，ホジキン病，リンパ肉腫症例133例の94%に相当する．当科受診以前に長期間化学療法剤による治療を受けた症例，および外科的に摘出手術を受けたり放射線治療を受けた後，当科受診までにあらたな部位に腫瘤の発生をみた症例は除いた．

細網肉腫96例，ホジキン病19例，リンパ肉腫10例で，男女比はおよそ2対1，年齢分布は60歳台が最も多くて約1/4を占め，次いで50歳台，40歳台，70歳台であつた（Fig. 1）．

1. 悪性リンパ腫の初発部位

初診時における病巣の拡がり方によつて125症例を分類し，悪性リンパ腫の初発部位を検討した（Table 2）．

(1) Stage Ⅰ，Ⅱ群：頭頸部限局症例（鎖骨上窩は頸部に含めた）が圧倒的に多く，細網肉腫，ホジキン病，リンパ肉腫でそれぞれ76.1%（51/67例），64.3%（9/14例），62.5%（5/8例）を占めた．症例数の最も多い細網肉腫で，腋窩との併発例をも含めた頭頸部病巣は91.0%（61/67例）であつた．このうち頸部リンパ節に腫瘤の存在するものが最も多数を占め，67例中52例，77.6%，次いでWaldeyer 輪中心のものが35例，52.2%であつた（Table 4 参照）．

一方，胸部や腹部，そけい部に腫瘤を認めたものは，細網肉腫4例，ホジキン病4例，リンパ肉腫1例であつた．

Stage Ⅰ，Ⅱで，Waldeyer 輪以外のいわゆる extra nodal 初発例は7例（鼻腔3，上顎，口腔，甲状腺各1＝細網肉腫；甲状腺1＝ホジキン病）にみられた．

(2) Stage Ⅱ群：横隔膜の上下にわたつて腫瘤の分布するものと規定されている．横隔膜下の病巣は腹部又はそけい部であつて，腹部の腫瘤25例の内わけは，上腹部（胃，脾を含む）12例，回盲部4例，後腹膜ないし旁腸骨7例（以上細網肉腫），後腹膜および腸骨2例（ホジキン病）であつた．横隔膜上部では Stage Ⅰ，Ⅱ群と同様に頭頸部に腫瘤の分布する例が圧倒的で，細網肉腫の2例（腋窩）を除く他の34例が該当した．胸部に腫瘤を認めた例は細網肉腫2例，ホジキン病の1例のみであつた．

2. 悪性リンパ腫の初回再燃部位

前節で検討した125例のうち，初診から6カ月以上経過を観察した87例について，初回の再燃部位と，その時期を検討した（Table 3）．初診時における病巣が再び出現した「再発」を含め，照射野の内，外を問わず，放射線治療後あらたに腫瘤を認めた場合を全て「再燃」とした．

再燃は63例（72.4%）に認められた．このうち52例（82.5%）は1年以内であつて，再燃までの期間は Stage Ⅰ，Ⅱ群と Stage Ⅲ群とであまり差がなかつた．初回の再燃部位の分布は，頭頸部と腹部にやや多いものの全身に平均しており，更に Stage Ⅰ，Ⅱ群と Stage Ⅲ群との間にも病巣の分布に偏りはみられない．

初回の再燃部位のうち，遠隔進展の頻度と隣接領域への進展の頻度を比較した．遠隔進展は全て腹部又はそけい部であり，特に Stage Ⅰ，Ⅱ群での腹部及びそけい部再燃の大部分は，頭頸部領域からの遠隔進展例であつた．Stage Ⅰ，Ⅱ群での遠隔進展例は，細網肉腫37.9%（11/29例），ホジキン病42.9%（3/7例）であつて差が認められないが，腹部，そけい部再燃例中で遠隔進展例の占める割合は，細網肉腫では91.7%（11/12例）であるのに対して，ホジキン病では50.0%（3/6例）であつた．但し，ホジキン病，リンパ肉腫については症例数が少く，はつきりしたことはいえない．

Table 3　Distribution of first major site of relapse in malignant lymphoma

		Reticulum cell sarcoma		Hodgkin's disease		Lymphosarcoma		Total	
Stage		I, II	III	I, II	III	I, II	III	I, II	III
No. of cases		46	21	8	4	7	1	61	26
Time of secondary spread	< 6 mo.	23	12	5	4	1	0	29	16
	6 mo. — 1 yr.	2	4	0	0	0	1	2	5
	1 yr. — 2 yr.	2	2	1	0	1	0	4	2
	2 yr. ≦	2	0	1	0	2	0	5	0
Site of secondary spread	Disseminated	2	2	0	0	1	0	3	2
	Head-and-neck	8	5	3	1	1	0	12	6
	Axilla	5	5	0	2	1	1	6	8
	Mediastinum, hilum	5	3	2	1	0	1	7	5
	Abdomen	8(7)	5(1)	4(2)	3	0	1(1)	12(9)	9(2)
	Groin	4(4)	4	2(1)	1	0	0	6(5)	5
	Others	3	1	1	1	1	0	5	2
Total cases, relapsed		29	18	7	4	4	1	40	23
None		17	3	1	0	3	0	21	3

Number in parentheses refer to number of distant extension.

3.　悪性リンパ腫の最終的時期(end stadium)における病巣部位

悪性リンパ腫の最終的病状をみるために，死亡時における病巣の分布を72症例について検討した（細網肉腫29，ホジキン病8，リンパ肉腫2の剖検例を含む）.部位を頭頸部，腋窩，胸部，腹部，そけい部，その他にわけ，初診時（Stage I，II）と比較した（Table 4）.

初診時には頭頸部に圧倒的に多く（80/89例，89.9%），胸部，腹部ではそれぞれ5例（5.6%），4例（4.5%）のみであつたのが，死亡時における病巣の拡がり（end record）では頭頸部病巣が減少しているのに比べて，胸部，腹部の病巣が著しく増加している．すなわち細網肉腫では腹部が54例中50例，92.6%，次いで頭頸部37例，68.5%，胸部36例，66.7%であつた．ホジキン病では，頭頸部と胸部の順位が入れかわるものの同様の傾向を認め，腹部病巣は平均して93.1%(67/72例）にみられ，各部位中最多であつた（Fig. 2）.

もう少し詳細に病巣の分布をみると，腹部のうち特に上腹部に高頻度に病巣を認めた点が注目され，この傾向は，症例数の少いリンパ肉腫を別にしても，細網肉腫，ホジキン病とも同じであつた．ここで上腹部病巣は主に胃，膵，肝，脾等の臓器，及びその周辺リンパ節と，上腸間膜根部，腹腔リンパ節，腰リンパ節上部などのリンパ節が関与した腫瘤である．下腹部は腹腔内のもので，

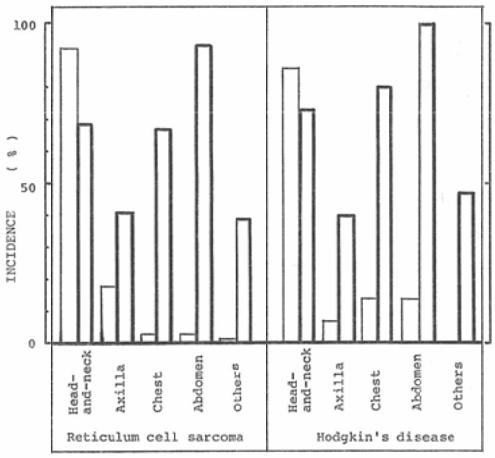

Fig. 2.　Distribution of the site of lesions in reticulum cell sarcoma and Hodgkin's disease (□ on admission, ■ last record)

Table 4 Distribution of lesions of malignant lymphoma in the course of the disease

	On admission (stages Ⅰ and Ⅱ)				Last record			
	Reticulum cell sarcoma	Hodgkin's disease	Lymphosarcoma	Total	Reticulum cell sarcoma	Hodgkin's disease	Lymphosarcoma	Total
No. of cases	67	14	8	89	54	15	3	72
Head-and-neck	62(92.5)	12(85.7)	6(75.0)	80(89.9)	37(68.5)	11(73.3)	3	51(70.8)
Waldeyer's ring	35	0	3	38	4	0	0	4
Neck	52	12	5	69	36	11	3	50
Others	6	2	1	9	6	0	0	6
Axilla	12(17.9)	1(7.1)	1(12.5)	14(15.7)	22(40.7)	6(40.0)	0	28(38.9)
Chest	2(3.0)	2(14.3)	1(12.5)	5(5.6)	36(66.7)	12(80.0)	2	50(69.4)
Lung, pleura	0	0	0	0	25	4	1	30
Mediastinum,hilum	2	2	1	5	30	10	2	42
Others	0	0	0	0	13	2	2	17
Abdomen	2(3.0)	2(14.3)	0	4(4.5)	50(92.6)	15(100)	2	67(93.1)
Upper abdomen	0	0		0	42	12	2	56
Para-aortic, retroperitoneum	1	2		3	35	10	2	47
Lower abdomen	1	0		1	27	5	2	34
Para-ilium	1	2		3	14	5	1	20
Others	0	0		0	6	0	0	6
Groin	1(1.5)	0	0	1(1.1)	21(38.9)	7(46.7)	1	29(40.3)
Others	2(3.0)	0	1(12.5)	3(3.4)	22(40.7)	3(20.0)	2	27(37.5)

Figures in parentheses give the percentage.

下腸間膜リンパ節，回盲部及び小骨盤腔内の病巣が含まれる．

考　案

悪性リンパ腫には系統的疾患としての傾向があり，同時多発又は多中心発症とみなされる現象もある反面，臨床経過に於て，一般的には頭頸部に原発し，転移二次病巣は所属リンパ節の頸部である．しかし，以後はリンパ装置に富む組織，臓器に発生する傾向を示し，全身的蔓延の傾向をとる．その他の部位からの発生は比較的少く，我々の症例でも，Stage Ⅰ，Ⅱ89例中頭頸部を中心とした症例が79例，88.8%を占め，この傾向は細網肉腫，ホジキン病，リンパ肉腫に共通した．

ところで，我が国では細網肉腫の症例が圧倒的に多い点が欧米と異なる．細網肉腫あるいはリンパ肉腫とホジキン病とでは，二次病巣への進展形式，あるいは全身蔓延の経路が異なるとされる．すなわち，ホジキン病では初発病巣の分布，進展は連続的であつて，隣接部位への進展頻度が60～70%以上と高率であり[2)~5)]，他方細網肉腫などいわゆる non-Hodgkin's lymphoma では，再発の頻度も高い上に不連続的進展が多く[4)~8)]，連続的な隣接領域への進展は少くて30数%あるいはそれ以下にすぎない[2)4)9)]．特に頭頸部初発細網肉腫では，不連続的に腹部領域に出現する例が再燃例の半数に認められるとされてきた[10)11)]．従つてホジキン病の放射線治療計画として，頭頸部発症例には縦隔，腋窩のリンパ節を含めた照射野の決定を考慮する原則論がある一方，細網肉腫においては同じ照射方式をとることの是非が問われる[10)11)]．

これとは別に外国では，頭頸部初発 non-Hodgkin's lymphoma では diffuse dissemination が主であつて[12)~14)]，次いで腹部再燃が多く，Waldeyer 輪限局例では再発＋隣接リンパ節進展が再燃の70%を越えるという報告[12)]がある．また，細網肉腫の腹部進展が特に多いとは言えないという報

告[7]，リンパ肉腫はホジキン病と同様に連続的な進展を示すが，細網肉腫より進展の速さが遅いという報告[14]などもあり，更に検討の要はある．extended field やマントル法を用いて照射を行つた場合，再燃が腋窩，縦隔をとび越えて腹部に集中すること[8)15)~17]は，当然考えられることである．

我々の例では初回再燃部位に関して，一定の傾向は見出せなかつた．すなわち，Stage Ⅰ，Ⅱ細網肉腫で初回再燃が非連続的進展を示した例は37.9％（11/29例），腹部への進展例は27.6％（8/29例）で，Stage Ⅰ，Ⅱ悪性リンパ腫全体では遠隔進展35％（14/40例），腹部進展30％（12/40例）であつた．しかし死亡時における病巣の分布は圧倒的に腹部に多く，細網肉腫では92.6％(50/54例)，ホジキン病は100％（15/15例），リンパ肉腫は66.7％(2/3例）に達した．更に，細網肉腫，ホジキン病，リンパ肉腫ともに，特に上腹部に病巣が集中する傾向が強く認められた．

悪性リンパ腫の末期的病期（terminal stadium）に病巣が上腹部に集中する傾向は，多数の剖検例の検討からも認められる．昭和48年日本病理剖検輯報[18]により，初発部位は問題にしないで，悪性リンパ腫における剖検例の病巣の分布を検討してみた結果は Table 5 の如くであつた．剖検記録はその記載形式の詳細が統一されていなかつたり，実際には全ての病巣を分離記録することの困難さなどから正確さには問題はあつても，おおよその目安は得られる．悪性リンパ腫剖検例540例のうち，病巣部位が比較的詳細に記録されている377例についての病巣の分布頻度を Table 5 に示した．腹部の病巣が最も多くて84.1％に達し，上腹部に限つてもその頻度は77.7％であつて，頭頸部の40％，胸部の60％と比較して非常に高い率を示している．

剖検例についての報告の他に，池田ら[19]は，頭頸部原発細網肉腫の全経過中には87％の高頻度に腹部進展を示し，しかも上腹部は下腹部の4倍の

Table 5　Distribution of lesions in autopsy cases with malignant lymphoma (Annual of the Pathological Autopsy Cases in Japan, 1973)

	Reticulum cell sarcoma	Hodgkin's disease	Lymphosarcoma	Total
No. of cases	256	72	49	377
Head-and-neck	99 (38.7)	27 (37.5)	24 (49.0)	150 (39.8)
Waldeyer's ring	12	1	7	20
Neck	78	26	17	121
Others	23	3	7	33
Axilla	33 (12.9)	7 (9.7)	6 (12.2)	46 (12.2)
Thorax	156 (60.9)	42 (58.3)	31 (63.3)	229 (60.7)
Mediastinum, hilus	116	38	25	179
Lung, pleura	101	20	20	141
Others	35	8	14	57
Abdomen	215 (84.0)	59 (81.9)	43 (87.8)	317 (84.1)
Upper abdomen	194	58	41	293
Para-aortic, retroperitoneum	126	44	22	192
Lower abdomen	139	23	26	188
Para-ilium	6	2	2	10
Groin	38 (14.8)	10 (13.9)	4 (8.2)	52 (13.8)
Others	35 (13.7)	25 (34.7)	19 (38.8)	79 (21.0)
No evidence of disease	15 (5.9)	9 (12.5)	1 (2.0)	25 (6.6)

(%)
The neck includes the supraclavicular area.

率であつたと報告し，また Goffinet et al.[20]は，腸間膜リンパ節や胃，肝及びその周囲リンパ節侵襲の率が高いと報告している．

これら上腹部病巣には，一般に胃，脾，肝，膵などとともに，それらの周辺リンパ節ならびに腸間膜根部リンパ節や腹腔リンパ節の他，腰リンパ節の上部などが関与する．つまりこの部位のリン節は広い支配域を有し，消化管や腹部臓器に病変があつて所属リンパ節として腫大してくるのが普通だと考えられる．主リンパ流に沿つた腫瘍細胞の移送を中心とした進展[21]を考えた場合には，後腹膜から上腹部に集中してくるのは当然で，肝，脾，胃などの器官病巣とともに，最後には心窩部ないし上腹部に集約されてくることは必然的な現象として理解される．一方，治療前の開腹検査で30～50%を越える頻度で腹部病巣が認められ[22)~24)]，この頻度が腹部の初回再燃率にほぼ一致することなどから，リンパ経路から考えて，もともと腹部に病巣が存在していたと考える意見もあり[17)25)]，今後の検討も必要である．

この上腹部病巣は，リンパ管造影を含む通常のX線検査では具体的な臓器，組織の同定が困難な症例が少くない部位であり，更には横隔膜へ上行波及して横隔膜リンパ節と思われる病巣を作り，ついには胸水貯溜などの末期的様相を示し[26)27)]，まもなく死の転帰をとることからも，この部位の腫大が悪性リンパ腫の terminal stage の表現であるといえよう．

結　論

悪性リンパ腫の terminal stadium には上腹部腫瘤が現われる傾向にあることを，病巣の進展経過及び剖検例等で示し，それは広い腹部の terminal station であることから必然的現象と思われることを述べた．悪性リンパ腫の診療においては，頭頸部初発例の多くについても，病巣が腹部，ことに最後には上腹部に集中する傾向があるという点を常に考慮する必要がある．

本論文の要旨は，日本医学放射線学会，第268，269回関東地方会（昭和51年1月，2月），同第36回総会（昭和52年5月）において報告した．

文　献

1) 大畑武夫，渡辺俊一，小林敏雄：悪性リンパ腫の治療と Staging Procedures（抄）．日癌治，11：562，1976
2) Han, T. and Stutzman, L.: Mode of spread in patients with localized malignant lymphoma. Arch. Intern. Med., 120: 1—7, 1967
3) Tikka, U. and Malmio, K.: Clinical and radiotherapeutic aspects of reticulum cell sarcoma. Acta Radiol., Ther. Phys. Biol., 8: 459—470, 1969
4) Molander, D.W. and Lacayo, G.: Malignant lymphomas. Patterns of progression and factors influencing recurrence. Am. J. Roentgenol, 108: 348—353, 1970
5) Kaplan, H.S.: Contiguity and progression in Hodgkin's disease. Cancer Res., 31: 1811—1813, 1971
6) 阿部光幸，高橋正治，薮本栄三，坂本　力，西台武弘，陶山純夫，蔡　萍立：悪性リンパ腫の放射線治療について．日癌治，9：35—43，1974
7) 大川智彦，金田浩一，津屋　旭，菅原　正：細網肉腫およびリンパ肉腫の進展とリンパ系造影の問題点．臨放，20：617—625，1975
8) Knapp, W.T. and Fayos, J.V.: Lymphomas: Initial reactivation. Radiology, 117: 695—700, 1975
9) Newall, J., Friedman, M. and de Narvaez, F.: Extralymph-node reticulum-cell sarcoma. Radiology, 91: 708—712, 1968
10) 真崎規江，重松　康，池田　恢：細網肉腫における治療後の再燃と予後．日本医放会誌，33：19—23，1973
11) 堀内淳一，奥山武雄，松原　升，鈴木宗治：細網肉腫の放射線治療後の進展形式と予後．日本医放会誌，36：35—42，1976
12) Banfi, A., Bonadonna, G., Ricci, S.B., Milani, F., Molinari, R., Monfardini, S. and Zucali, R.: Malignant lymphomas of Waldeyer's ring: Natural history and survival after radiotherapy. Br. Med. J. 3: 140—143, 1972
13) Wong, D.S., Fuller, L.M., Butler, J.J. and Shullenberger, C.C.: Extranodal non-Hodgkin's lymphomas of the head and neck. Am. J. Roentgenol, 123: 471—481, 1975
14) Franken, Th., Frommhold, H. und Thurn, P.: Zur Strahlentherapie und zum Ausbreitungsmodus von Non-Hodgkin-Lymphomen. Strahlentherapie, 153: 40—45, 1977
15) Nickson, J.J. and Hutchison, G.B.: Extensions of disease, complications of therapy, and deaths in localized Hodgkin's disease; Pre-

liminary report of a clinical trial. Am. J. Roentgenol, 114: 564—573, 1972
16) Rubin, P., Keys, H., Mayer, E. and Antemann, R.: Nodal recurrences following radical radiation therapy in Hodgkin's disease. Am. J. Roentgenol, 120: 536—548, 1974
17) Baldetorp, L., Landberg, T. and Svahn-Tapper, G.: Clinical course after mantle treatment of non-laparotomized patients with Hodgkin's disease. Acta Radiol., Ther. Phys. Biol., 15: 193—200, 1976
18) 日本病理学会編：日本病理剖検輯報15輯, 1973
19) 池田　恢，前川利幸，真崎規江，重松　康：頭頸部悪性リンパ腫の腹部進展（抄）. 日癌治, 9：206—207, 1974
20) Goffinet, D.R., Castellino, R.A., Kim, H., Dorfman, R.F., Fuks, Z., Rosenberg, S.A., Nelsen, T. and Kaplan, H.S.: Staging laparotomies in unselected previously untreated patients with non-Hodgkin's lymphomas. Cancer 32: 672—681, 1973
21) Smithers, D.W., Lillicrap, S.C. and Barnes, A.: Patterns of lymph node involvement in relation to hypotheses about the modes of spread of Hodgkin's disease. Cancer 34: 1779—1786, 1974
22) Hass, A.C., Brunk, S.F., Gulesserian, H.P. and Givler, R.L.: The value of exploratory laparotomy in malignant lymphoma. Radiology, 101: 157—165, 1971
23) Prosnitz, L.R., Fischer, J.J., Vera, R. and Kligerman, M.M.: Hodgkin's disease treated with radiation therapy: Follow-up data and the value of laparotomy. Am. J. Roentgenol, 114: 583—590, 1972
24) Paglia, M.A., Lacher, M.J., Hertz, R.L., Geller, W., Watson, R.C., Lewis, J.L., Nisch, L.Z. and Lieberman, P.H.: Surgical aspects and results of laparotomy and splenectomy in Hodgkin's disease. Am. J. Roentgenol, 117: 12—18, 1973
25) Fuller, L.M., Gamble, J.F., Shullenberger, C.C., Butler, J.J. and Gehan, E.A.: Prognostic factors in localized Hodgkin's disease treated with regional radiation. Acta Radiol., Ther. Phys. Biol., 8: 459—470, 1969
26) 小林敏雄，中西文子，春日敏夫：悪性リンパ腫における横隔リンパ節の腫大像. 日本医放会誌，36：29—34，1976
27) 小林敏雄：細網肉腫の腹部進展. 日本医事新報，2721：30—34，1976