The University of Osaka
Institutional Knowledge Archive

Title	199Au-コロイドによる肝シンチグラム外形パターンの数理解析の試み
Author(s)	小西, 圭介; 奥山, 武雄; 鈴木, 宗治
Citation	日本医学放射線学会雑誌. 1974, 34(10), p. 752-762
Version Type	VoR
URL	https://hdl.handle.net/11094/17114
rights	
Note	

The University of Osaka Institutional Knowledge Archive : OUKA

https://ir.library.osaka-u.ac.jp/

The University of Osaka

^{198}Au-コロイドによる肝シンチグラム外形パターンの数理解析の試み

東京医科歯科大学医学部放射線科（主任　鈴木宗治教授）
小西　圭介　　奥山　武雄　　鈴木　宗治

（昭和49年5月20日受付）
（昭和49年6月26日最終原稿受付）

A numerical analysis on photo-scintigraphic outline pattern of liver with Au-198 colloid.

Keisuke Konishi Takeo Okuyama and Sogi Suzuki
Department of Radiology, School of Medicine, Tokyo Medical and Dental University (Director: Prof. S. Suzuki)

Research Code No.: *725*
Key Words: *Liver, Scintigraphy, Computer*

The study is concerned with one of the steps to the objective evaluation on hepatic scintigram, using electric computer.

In polar co-ordinates, of which origin is arbitrarily placed at the midpoint between the right and left lobes, having an origin in the center of the liver scintigram, the contour of the liver is showed by radius r to be a function of angle θ.

The function of equation is expanded in a Fourier series.

Each Fourier coefficient contains a character of the pattern, and four parameters are induced from these Fourier coefficients.

They are informations on the size of liver (Ao), on the grade of deviation from the standard pattern (V), on the feature of left lobe (L) and on the feature of right lobe (R).

The above analysis is applied to the photo-scintigrams or liver in a series of 21 cases.

The points plotted on Ao-V plane in each case can be devided into three groops, which are well correlated to the clinical diagnosis of normal, cirrhotic and tumor-containing liver, respectively.

I. 緒　言

ラジオアイソトープを用いる診断のうちシンチグラフィーによるものは最近急速に発展し，専用の画像処理解析用コンピューター等も使用されるようになつた．しかしこれらコンピューター利用は画像の解析処理とはいつてもいわゆるパターン認識という概念のものではなく，専門医の視覚的診断を補助するものでしかあり得ない．一方シンチグラムはスキャナーにしろ，シンチカメラにしろ分解能の点ではそれ程優れたものとはいい難い．従つて画像としての情報はレ線像などに比べて決して多くはなく，情報量が適度であるところ

から電算機を利用したパターン認識による自動診断が適応できる好対象物と考えられる[1)3)6)7)].

肝のシンチグラムに限ると，診断で重要な情報は① 形状，② 大きさ，③ 位置，④ space occupying lesion の有無，⑤ 肝と他臓器の描出のバランス等であろう．

自動診断で問題になるのは① up take のうち，ある threshold level で決められる contour の決定，② それが単一臓器のものか，又は他との overlap があるのかの判別，③ 形状の認識，④ 位置の認識，⑤ space occupying lesion の認識等であろう．またそれらの認識された内容から如何なる診断を下すかの論理の作成が重要なものである．

臓器輪郭および，space occupying lesion の認識の方法はそれ自体，一つの大きな研究テーマとなり得る程の問題を含んでいるが，手につかぬ程困難なものではない．またspace occupying lesion の存在や極端に abnormal な臓器の形はむしろ診断のアルゴリズムが楽になり，むしろ normal に近いかまたはすこし deviate している形の診断のアルゴリズムの方が困難と考えられる．そこで本研究は，“肝の外形”を数理解析によつて像特徴を示すパラメーターに分解し，それらパラメーターから適当な判別関数を組み立て，自動診断への寄与を試みるものである．

II. 方　法

肝の外形は何等かの方法で決まつているものとして考える．もし電算機による画像処理であれば，一つの例として，座標の点列を結ぶ折線による曲線を作ることが出来る[3)]．本研究では ^{198}Au コロイドによる肝のフォトシンチグラムをさくら PDI-10等濃度曲線描記装置を用い，光学的にスムージングし，ある適当な濃度レベル（光学的濃度 0.3）を設定することによつて外形を定めた（Fig. 1a,b）．

次に肝シンチグラム像の中に適当な原点をとる．考えられる原点としては両葉の境界（鎌状靱帯）の部分（Fig. 2）が形態的に一番変化を受けにくいと考え，その中央部の点に設定する．その



Fig. 1(a)　A normal photo-scintigram.

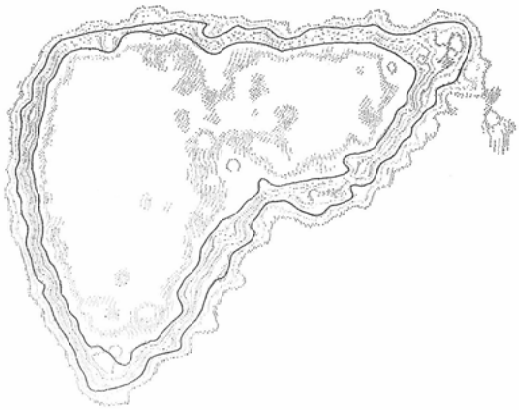

Fig. 1(b)　Iso-density plotting of the scintigram (a), combined with smoothing process.

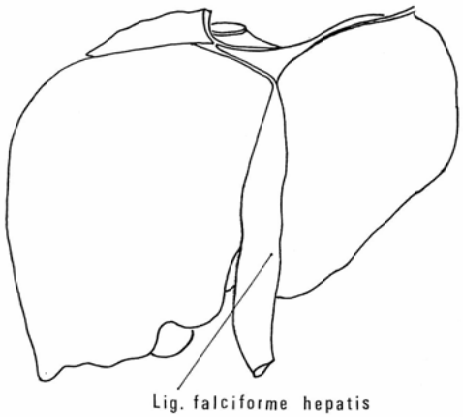

Fig. 2　Diagramatic illustration of the human liver.

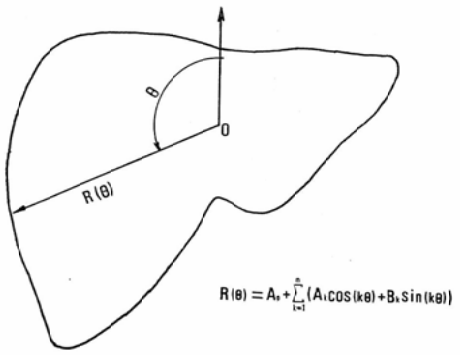

Fig. 3　Fourier series approximation to liver contour in polar co-ordinates.

原点より正中と平行，上方に基準線を考え極座標を与える．肝シンチグラム外形像について角度θに関する動径R（θ）によつて外形を表示する（Fig. 3）．このようにして定まつたR（θ）を有限フーリエ係数に展開しその係数を求める．

$$R(\theta)=A_0+\sum_{k=1}^{n}(A_k\cos k\theta+B_K\sin_k\theta) \qquad (1)$$

これらの係数 $A_0, A_1, \cdots, A_n, B_1, B_2, \cdots, B_n$ は像特徴を反映し，これらを解析することよつてパターン像との対応がつく．データのサンプリングは目で読みとり15°おきに24点を使用した．

III. 結　果

1．像特徴とフーリエ係数

(1)式の各係数の意味を考えるとA_0は肝の大きさを代表するパラメーターとなる．次にR項の係数は原点のまわりの像がほゞどのような形の傾向を持つかをそれぞれ示してくれる（Fig. 4）．ある項が大きいということは像の形の特徴がその項が代表する形の特徴に似ているということである．図の中で＋の示してあるものはその方向へ伸びた特徴を示し，－はその方向の反対側がくぼむ事を

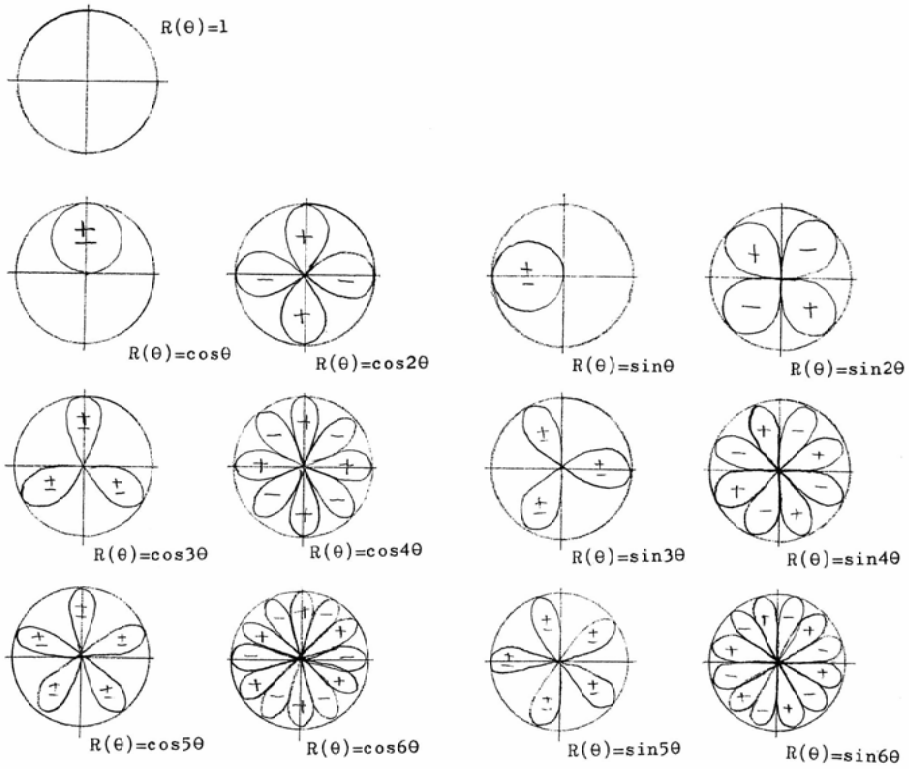

Fig. 4　Characteristic pattern in each of Fourier cofficients.　Plus sign:　expansion to the same direction.　Minus sign:　Contraction to the opposite direction.

Table 1 Fourier coefficients expected from normal pattern of liver.

k		1	2	3	4	5	6
A_k cosine term	sign	−	−	+	−	+	?
	magnitude	medium	large	small	small	medium	
B_k sine term	sign	+	−	+	?	?	?
	magnitude	large	large	medium	small		

Table 2 List of Fourier coefficients and parameters in a series of 21 cases.

case no.		A_0	V	L	R	A_1	A_2	A_3	A_4	B_1	B_2	B_3	B_4
1	normol	7.46	0.61	2.68	4.74	−1.31	−2.61	0.29	−0.56	2.30	−1.69	0.78	0.17
2		6.67	0.36	2.11	3.75	−0.82	−1.92	0.32	−0.35	1.93	−1.00	0.66	0.10
3		7.05	0.82	2.72	4.95	−1.38	−2.24	0.51	−0.70	2.60	−1.50	0.86	−0.11
4		6.33	1.05	2.47	2.68	−0.51	−1.70	0.36	−0.72	1.72	−1.26	0.69	0.74
5		8.48	4.23	4.92	5.83	−0.90	−2.22	0.57	−0.46	3.92	−1.90	0.46	0.31
6		6.97	4.73	5.3	6.23	−0.62	−2.00	−0.16	−0.66	4.02	−1.90	0.81	−0.21
7	cirrhosis	7.79	1.67	3.05	5.11	−1.22	−2.00	0.62	−0.53	3.00	−1.27	1.43	−0.11
8		6.82	6.31	−0.14	2.8	−0.74	−1.65	−0.04	0.12	1.04	0.44	0.28	−0.11
9		8.50	2.12	0.58	3.8	−1.91	−2.64	0.14	−0.23	1.75	−0.74	0.85	0.59
10		8.07	6.23	2.19	2.02	−0.46	−0.36	0.64	0.10	1.69	−0.96	0.35	0.03
11		7.97	8.37	−1.37	2.54	−2.41	−2.37	1.05	−0.11	0.74	−0.30	0.04	0.57
12		7.52	4.98	0.88	2.81	−0.32	−2.05	0.68	−0.06	1.23	0.03	0.46	0.47
13		5.38	9.45	1.12	3.08	0.16	−2.42	0.03	0.55	1.21	0.25	−0.17	0.55
14	tumor	6.87	35.9	−3.35	−1.56	−2.46	−1.39	0.88	−0.42	−3.25	−2.36	1.98	−0.30
15		9.44	9.54	1.89	2.79	0.74	−2.70	−0.78	−0.45	0.43	−0.72	1.63	0.34
16		8.48	5.60	0.8	5.53	−1.39	−3.22	−0.03	−0.19	1.59	−0.60	1.51	0.72
17		7.43	8.06	1.33	2.96	0.07	−2.98	0.08	0.71	0.53	−0.73	1.46	0.55
18		6.02	31.7	7.51	9.0	−1.69	−0.92	0.44	−0.64	7.52	−1.68	0.84	−0.56
19		8.46	11.0	4.87	8.22	−0.34	−3.16	0.17	−1.34	4.56	−0.65	1.32	−0.50
20		7.03	2.11	1.57	4.58	−1.14	−2.44	1.21	−0.36	2.12	−0.59	0.66	−0.02
21		7.85	7.83	2.51	6.09	−1.51	−1.98	−0.33	−0.12	4.06	0.04	0.22	−0.05

表わしている．またその項の係数が負の値を取ることは Fig. 4 の図の各士の符号を逆転した形の像特徴を持つことを示している．従つてフーリエ係数の各項が像特徴を反映していることは自明であり，その代表例として Fig. 1 の正常像について予想される各項の特徴（Table 1）と実際にフーリエ解析して得られた値（Fig. 5）とは良い一致を示している．

2．臨床例への適用

対象とした症例21例を Table 2 に示す．症例1～4（Fig. 1, Fig. 6(a)～(c)）は正常例であり，それらフーリエ係数はいづれも同じようなパターンを示している（Fig. 7）．症例12(Fig. 8(a), (b)）は cirrhosis の例で，明らかに正常とは異なつたフーリエ係数のパターンを示している．症例14（Fig. 9(a), (b)）は非常に大きな defect を示す原発性肝癌であるが，やはりフーリエ係数のパターンも極端な異常を示している．

3．フーリエ係数の解析

各フーリエ係数からさらに診断または所見に有

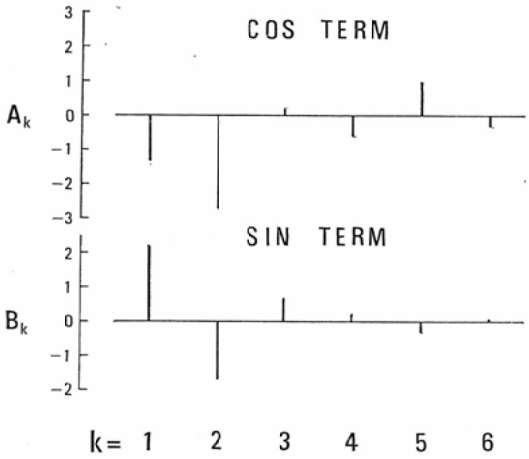

Fig. 5　Fourier coefficients in a normal case.

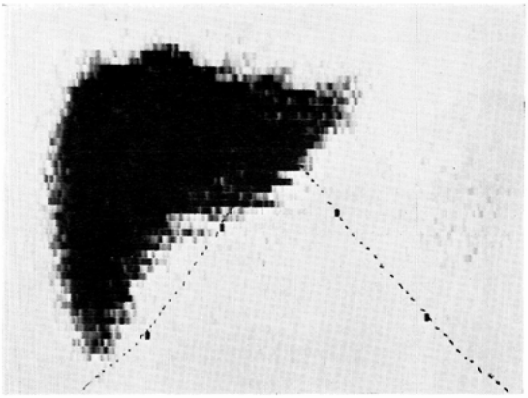

(c)

Fig. 6(a), (b), (c)　Photo-scintigrams reported as normal.



(a)

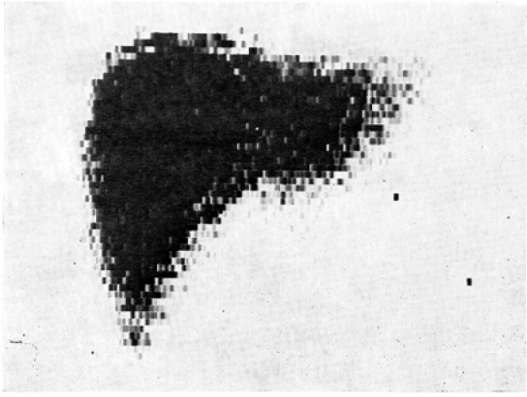

(b)

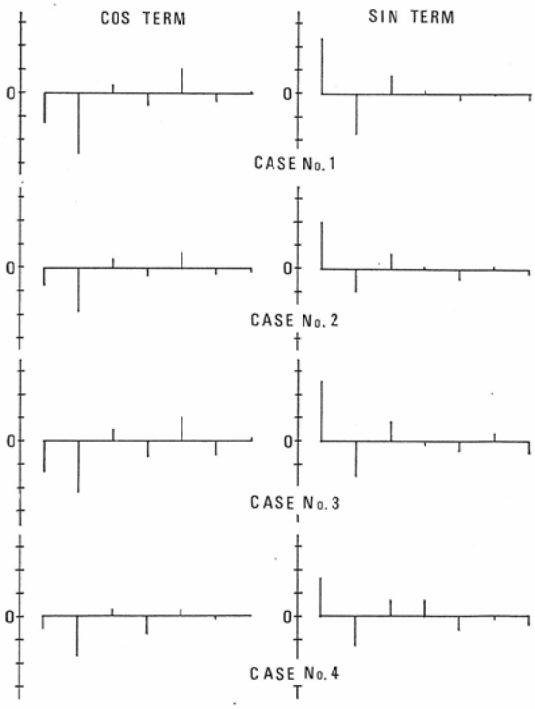

Fig. 7　Fourier coefficients in four normal cases. (Case 1, 2, 3 and 4)

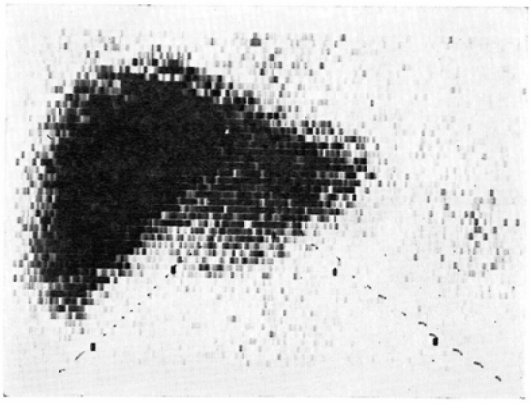

Fig. 8(a) A case of cirrhotic pattern. (Case 12)

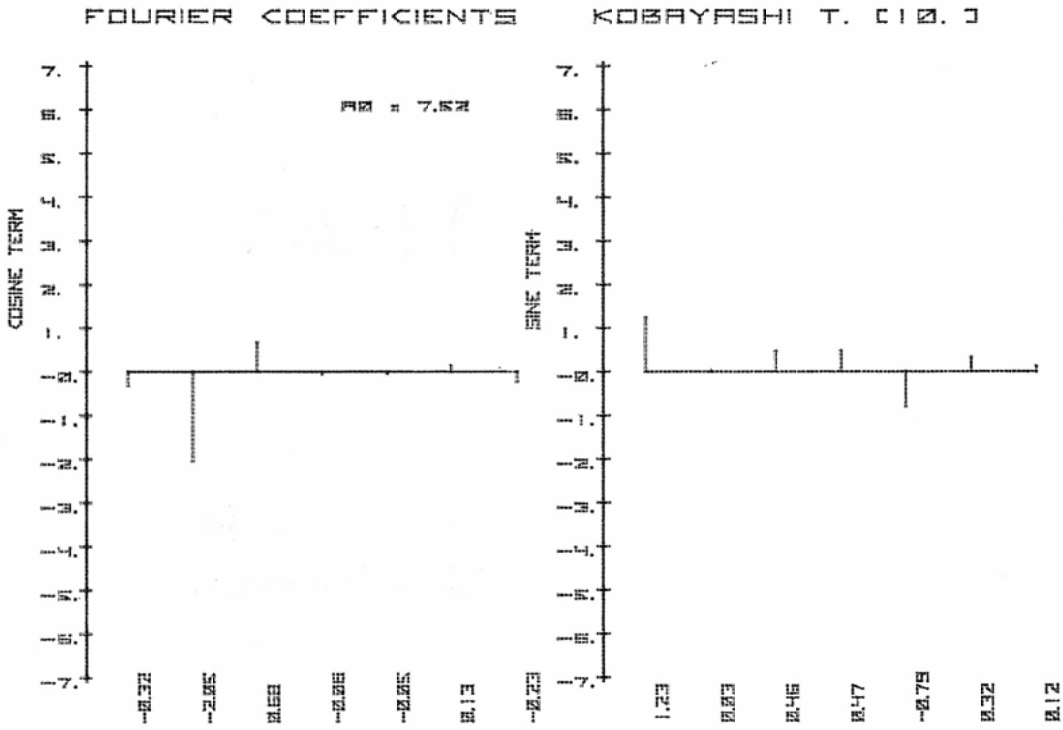

Fig. 8(b) Fourier coefficients in the same case.



Fig. 9(a)　A case of large space-occupying lesion. (Case 14)

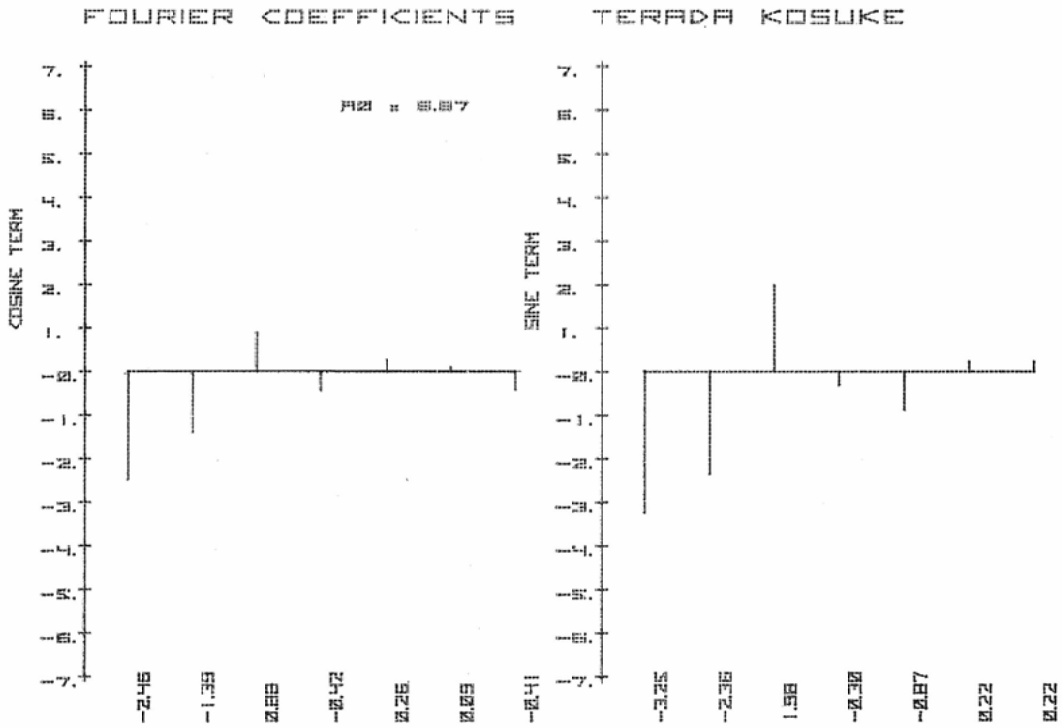

Fig. 9(b)　Fourier coefficients in the same case.

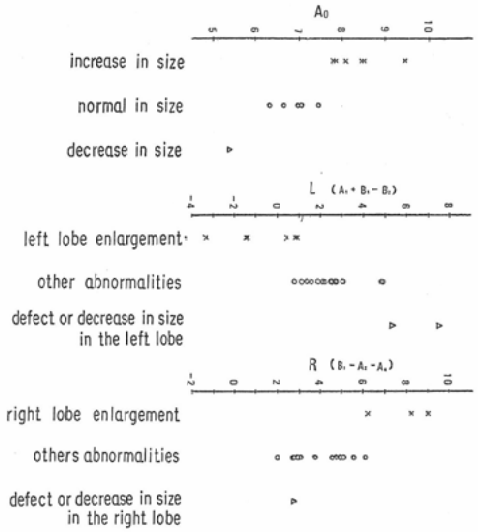

Fig. 10 Parameter plotting of the findings in each case.

A_o: A parameter for the information on the size of liver.

L: A parameter for the information on the left lobe.

R: A parameter for the information on the right lobe.

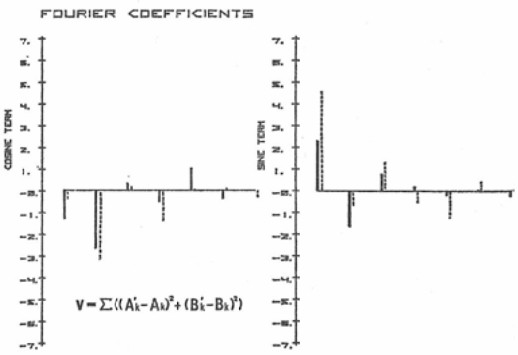

Fig. 11 Explanation of the parameter V.

Solid lines: The standard pattern.

Broken lines: Apattern in a sample case.

The Fourier coefficients A_k and B_k with prime indicate the standard pattern and ones without prime indicate a sample pattern.

効な情報をもたらすパラメーターを誘導した．肝の大きさを示すもの A_o, 正常値との離れ具合を示すものV，右葉，左葉に関するものR，Lの4項である．

(1) A_o 項

この項は肝の大きさを反映するもので，Fig. 10に示すようにシンチグラム読影の際に肝腫大，正常，縮少と所見をつけたものについて有意に判別される．

(2) V項

正常な像のフーリエ係数のパターンを用いて対照となる基準をつくりそれと診断しようとする像のフーリエ係数のパターンの違いを示す量としてVというものを考える．具体的には Fig. 11に示すように基準となるフーリエ係数と与えられたフーリエ係数の各項の差の2乗和をとつてみる．従つてVは variance の意味を持たせてある．

$$V=\sum_{k=1}^{n}\{(A'_k-A_k)^2+(B'_k-B_k)^2\} \qquad (2)$$

A_k, B_k は基準となるフリーエ係数，A'_k, B'_k は診断の対象となるフーリエ係数である．目でとらえることのできる予想可能なフーリエ係数は低周波のもののみであるから，一応nは7とした．正常型の例は6例あるが，そのうちはじめの4例は全く正常な型であり，症例5及び6は後程述べるが正常でない疑いもある．正常な型4例のフーリエ係数の各項の平均値と正常でないものの各項の平均値をとつて比べてみると非常に良く一致している (Fig. 12)．これは at randum な異常像が互に打ち消し合つて正常に近い平均を示したものとも考えられよう．従つて，全く正常のものとして取扱つた症例はこの研究では4例しかないが，この平均値が正常例の基準値として当らずとも遠からずのほゞ妥当な数を示しているものと思われる．このVについても Table 2 に示してある．このVというパラメーターのみでは診断をつけにくいが，A_0とVの位相平面を考える (Fig. 13)．すると少数例を除いてほゞ3相即ち，normal, cirrhosis, tumour と分かれる．Fig. 13 の中で，症例 a,b はシンチグラム読影上，所見は norma

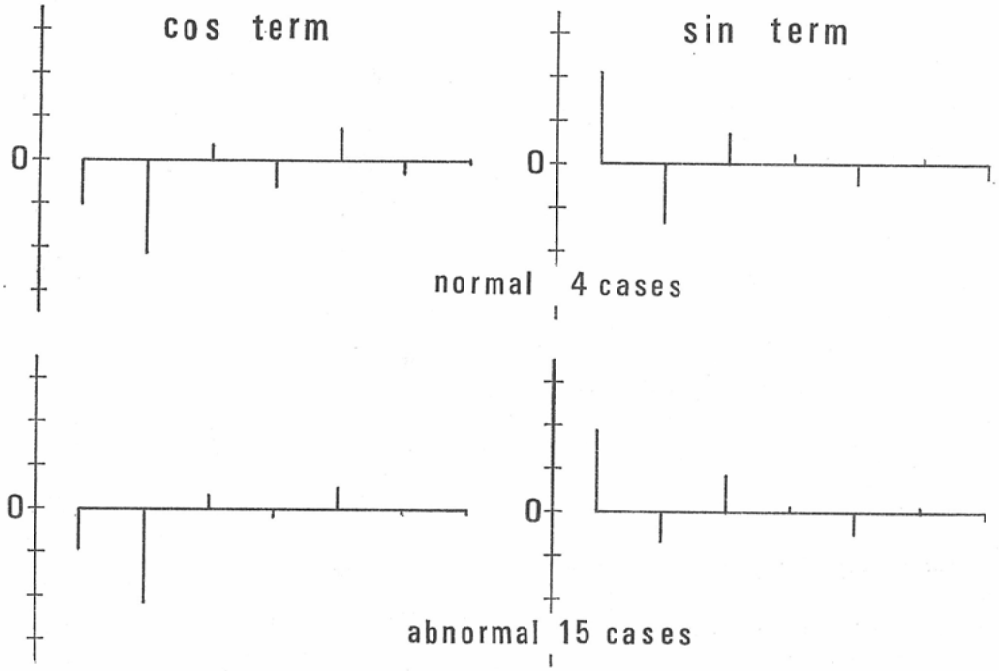

Fig. 12 The comparison of the average value of the Fourier coefficiens between 4 normal cases and 21 abnormal cases.

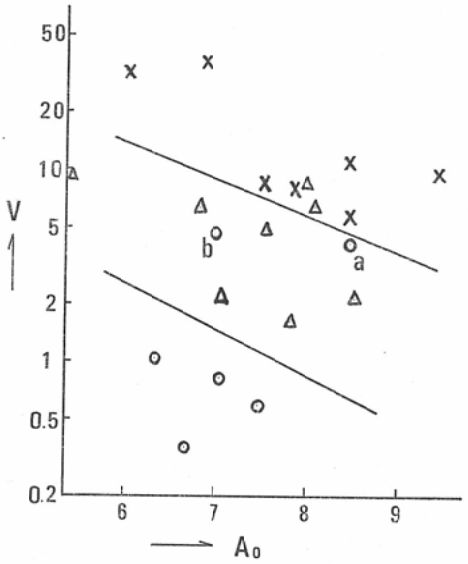

Fig. 13 The points plotted on A_0-V plane in each case. The plotscan be devided into three groups: normal pattern, cirrbotic pattern and tumour pattern.

としたものの，臨床的には，aは肝癌が疑われ，bは血清肝炎の既往歴があるものである．

(3)　L，R項

シンチグラム像とフーリエ係数のパターンの対比を行い，右葉，左葉の大きさの情報に敏感な3つの係数を組み合せて，RまたはLという右葉，左葉の情報を示すパラメーターを作つた．

$$R = B_1 - A_2 - A_4 \qquad (3)$$

$$L = A_1 + B_1 - B_2$$

それらを各読影所見と対比させると Fig. 10に示すようにほゞ有意の判別を得た．

IV. 考　察

シンチグラムの肝の外形や space occupying lesion を認識する技術は別の研究に待つものとして，この研究では一応外形のみからいかにして診断に結びつく客観的情報を引き出すかを試みるものである．外形の像特徴を反映していると思われるフーリエ解析の方法を導入したが，ここで一つ問題になるのは座標の原点の選択であろう．現時

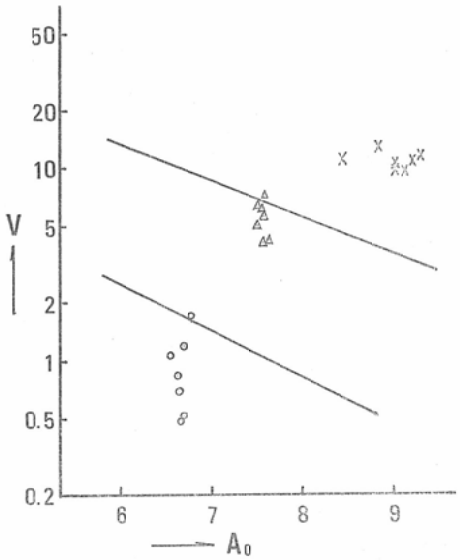

Fig.-14 The change of Fourier coefficients on A_o-V plane caused by the selection of the different centers in a case. Each of seven doctors selected a center in a case in the blind test. ○ normal, △ cirrhosis, × tumor.

点ではこの原点を自動的に決めるアルゴリズムはなく，人間が何等かの形で指定する必要がある．一例としてＣＲＴで display されている像に対して，ライトペンを用いてマークする方法が考えられる．指定点は両葉境界の鎌状靱帯の上で，かつ肝実質の中央附近であるがあくまで主観的にしか指定出来ないので指定誤差によるフーリエ係数の変動が問題になる．そこで normal, cirrhosis, tumor の各領域にある各１例づつをとり上げて，７人の医師に blind test として中心を選んでもらつた．その場合のＶ－A_o平面上での点の動きは，Fig. 14のように変化し決して小さいとは云えない．しかし多少の各領域の重なりは予測されるが，大きく他の領域にまたがることはないと思われる．一つの計測点のまわりに確率的なぼけを考えても，Fig. 13に示すようにほゞ三相に分かれることはうなづけるものと思われる．

今後，自動的，かつ普遍的に原点を求めるアルゴリズムを開発することが残された研究課題となるであろう．

将来の展望として，求められたフーリエ係数群又はそれらから誘導されたパラメーターを一つの特徴ベクトルとして取扱うと，いわゆるパターン認識論[4]にそつて論議を進めることが出来る．この特徴ベクトルをもとにして疾患別にパターン又はカテゴリーを決め，それらの識別関数を決定することができる．ひいては多数の例を解析することにより Bayes の識別規則等を適用して誤識別率等も計算し得る．また肝外形の情報のみでなく，肝に内在する space occupying lesion の有無[2]，脾影，骨髄影の有無，程度[5]，生化学的検査，特に Al-P[5]やＬＡＰ等の情報をパラメーター化することで，より確実な診断を下すことができ，それらを総合した位相空間を考え，疾患領域というようなものを構成することが十分可能である．

V. 結　論

シンチグラムは画像としては分解能に限界があることから，情報量が比較的少ないので自動診断の好対象物となることがいわれている．本研究では preliminary ではあるが肝シンチグラムを対象とし，計算機による肝外形の認識，space occupying lesion の認識等の２，３の問題は残しているものの，肝外形の像特徴を定量的に扱えるフーリエ解析を用いる方法を導入した．

臨床例21例に適用し，求められたフーリエ係数から，４つのパラメーター，即ち肝の大きさに関するもの A_o，正常からのずれＶ，右葉，左葉に関するものＲ，Ｌを求め，A_o，Ｒ，Ｌは経験医の読影所見と有意な一致を示し，また A_o—Ｖ空間に於て normal, cirrhosis, tumor の識別がある程度可能であつた．またこれらの方法は既成のパターン認識論の特徴ベクトル空間になり得ることを示唆するもので，今後確定診断のついた多くの症例を解析，学習することにより自動診断への手掛りを作り得ることを示している．

本論文の要旨は第32回日本医学放射線学会総会及び第26回日医放物理部会に於て発表した．

文　献

1) Grassman, E.D., Horgan, J.D. and Meade, R.C.: Quantitative Scan Data as an Aid

to Diagnosis. Radiology. 95 (1970), 517—523.
2) 倉光一郷：肝シンチグラフィーについて. Radioisotopes 20 (1971), 543—552.
3) Lehr, J.L., Parkey, R.W., Harlow, C.A., Garrotto, L.J. and Lodwick, G.S.: Computer Algorithms for the Detection of Brain Scintigram Abnormalities. Radiology. 97 (1970), 269—276.
4) 上坂吉則：パターン認識と学習の理論, (1971), 総合図書.
5) 山崎統四郎：肝シンチグラム所見と肝機能検査成績との関連ならびにその診断学的意義に関する研究, 日医放, 28 (1968), 359—376.
6) 安河内浩：甲状腺—甲状腺シンチグラムの自動診断—, 癌の臨床, 15 (1969), 228—232.
7) 安河内浩, 鈴木孝治, 河野秀樹：コンピュータによるシンチグラムの診断, 癌の臨床, 18 (1972), 238—243.