Osaka University Knowledge Archive

Title	早期胃癌の周辺非癌部の胃粘膜微細X線像の検討
Author(s)	小松, 幸久
Citation	日本医学放射線学会雑誌. 1987, 47(10), p. 1293-1304
Version Type	VoR
URL	https://hdl.handle.net/11094/17141
rights	
Note	

Osaka University Knowledge Archive : OUKA

https://ir.library.osaka-u.ac.jp/

Osaka University

日本医放会誌：47（10），1293—1304，1987（昭62）

早期胃癌の周辺非癌部の胃粘膜微細X線像の検討

徳島大学医学部放射線医学教室（主任：河村文夫教授）
小　松　　幸　久

（昭和62年5月11日受付特別掲載）
（昭和62年8月21日最終原稿受付）

Roentgenological Findings in the Non-cancerous Portion of the Stomach with Early Gastric Cancer

Yukihisa Komatsu
Department of Radiology, School of Medicine, The University of Tokushima

Research Code No. : 512

Key Words : Early gastric cancer, Non-cancerous mucosa

Roentgenological findings of the fine reliefs in the non-cancerous portion were studied in 61 patients with early gastric cancer by double contrast examination.

Incidence of the various types of the fine reliefs in the non-cancerous portion were as follows ; verrucae 4%, granularity 34%, fine granularity 58%, islet 24%, network 17% and irregular network 16%, respectively.

Fine granularity and network were observed in 61% and 46% of the cases with poorly differentiated adenocarcinoma, respectively. Granularity, fine granularity and irregular network were observed in 30%, 55% and 40% of the cases with signet-ring cell carcinoma, respectively. Granularity, fine granularity and islet were observed in 41%, 59%and 30% of the cases with tubular adenocarcinoma, respectively.

These results suggest that fine reliefs in the non-cancerous portion of the stomach with early gastric cancer showed both findings those found in atrophic gastritis (verrucae, granularity, fine granularity and network) and those in gastric cancer (granularity, fine granularity, islet and irregular network).

はじめに

早期胃癌の診断は，X線透視診断，内視鏡検査，生検および病理診断の進歩により容易となっているが，隆起あるいは陥凹を示さない平坦型早期胃癌の診断は，現在なお困難である．

早期胃癌の発生母地とも考えられる癌巣周辺の非癌部は，萎縮性胃炎あるいは腸上皮化生がみられることが多く[1)~3)]，平坦型早期胃癌においては，微細X線像[4)5)]，内視鏡所見あるいは切除標本の肉眼所見でも，癌巣と非癌部との鑑別は容易ではないといわれている[6)]．

本研究においては，早期胃癌61症例の癌巣周辺の非癌部の胃粘膜微細X線像について検討を加えた結果を報告する．

検討症例

対象は，昭和57年より昭和61年の4年間に，徳島市民病院放射線科における胃X線透視検査および胃内視鏡，生検により診断され，手術が施行された早期胃癌74症例中，体位変換不十分，あるいは潰瘍性病変等を伴い，粘液，残渣が多く，粘膜微細X線像の描出が不十分な症例を除いた61症例である．切除胃標本の連続切片の病理組織診断により，早期胃癌の癌巣範囲が確定されている．

61症例の年齢分布は，30歳代2例，40歳代4例，

Table 1 Roentgenological findings of the fine reliefs in the non-cancerous portion of the stomach with poorly differentiated adenocarcinoma.

Case	Age Sex	Macroscopic classification	Location	Observed portion	Findings of fine reliefs					
					Verrucae	Granularities	Fine granularities	Islets	Network	Irregular network
Y. Y.	61 M	II c+III	M	Near			+		+	
				Distant			+		+	
T. K.	64 F	II c	C	Near			+			
				Distant			+		+	
M. N.	71 M	II a+II c	A	Near		+				
				Distant		+				
S. H.	71 M	II c+III	M	Near			+			
				Distant		+				
E. Y.	42 F	II c	MA	Near			+		+	
				Distant		+	+		+	
T. A.	63 F	II c+III	C	Near					+	
				Distant		+			+	
K. Y.	50 M	II c+III	M	Near			+			
				Distant		+	+		+	
K. O.	39 M	II c+III	C	Near			+			
				Distant		±	+			
I. F.	76 F	II a+II c	A	Near			±	+		
				Distant			+			
K. H.	52 F	II c+III	C	Near					+	
				Distant					+	
H. Y.	70 F	II c+III	MA	Near					+	
				Distant					+	
T. M.	60 F	II c	C	Near						+
				Distant					+	
N. S.	46 M	II a+II c	M	Near			+			
				Distant			+			
S. N.	67 F	II c	C	Near			+			
				Distant			+			

50歳代22例，60歳代15例，70歳代15例，80歳代3例で，平均年齢は61.2歳である（Table 1～4）.

61症例の早期胃癌73病巣の日本内視鏡学会早期胃癌分類は，I型3病巣，IIa型10病巣，IIb型1病巣，IIc型41病巣，IIa+IIc型6病巣，IIc+IIa型2病巣，IIc+III型10病巣であった（Table 5）. 61症例のうち，52例は単発早期胃癌，9例は多発早期胃癌である（Table 1～4）. 多発早期胃癌9例における症例別病変数は，2病巣が7例，3病巣が1例，4病巣が1例である（Table 4）.

単発の早期胃癌症例52例中，早期胃癌の占居部位は，胃癌取扱い規約[7]による上部（C）にあるもの14例，中部（M）16例，下部（A）17例，上中部（CM）2例，中下部（MA）2例であった（Table 1～3）. 多発胃癌9症例における占居部位は，下部（A）が1例，上部と中部（C+M）が1例，上部と下部（C+A）が2例，中部と下部（M+A）が5例であった（Table 4）.

単発早期胃癌52症例の組織型別頻度（Table 6）は，低分化腺癌14例（27%），印環細胞癌10例（19%），管状腺癌28例（54%）であった．多発早期胃癌9症例における21病巣の組織型は，低分化腺癌が1病巣のみで，残りの20病巣は管状腺癌であった（Table 4, 6）.

研究方法

日常の胃透視には，0.6mm焦点管球をもつunder-tube型X線テレビ透視台を使用し，造影剤としてバリトゲンデラックスを用い，十分にローリングを行って，胃粘膜二重造影像を撮影した．日常透視にて病変の描出が不十分な場合には，手術前に再透視を行い，胃粘膜微細X線像の描出に努めた．胃前壁病変には胃管を用い，前壁の胃二

Table 2　Roentgenological findings of the fine reliefs in the non-cancerous portion of the stomach with signet-ring cell carcinoma.

Case	Age Sex	Macroscopic classification	Location	Observed portion	Findings of fine reliefs					
					Verrucae	Granularities	Fine granularities	Islets	Network	Irregular network
M. K.	71 M	II c	C	Near			+			
				Distant			+			
F. S.	48 F	II c	A	Near						+
				Distant					+	+
M. K.	67 M	II c	A	Near					+	
				Distant					+	
S. N.	65 F	II c	M	Near		+	+			+
				Distant		+				+
T. M.	75 F	II c	MA	Near			+			
				Distant		+	+			
E. H.	56 F	II c	C	Near						+
				Distant		+				+
M. N.	53 M	II c	C	Near			+			
				Distant		+	+			
K. Y.	30 M	II c+III	M	Near						+
				Distant					+	+
A. K.	53 M	II c	M	Near			+			
				Distant			+			
Y. K.	45 M	II c	C	Near			+			
				Distant		+	+			

Table 3a　Roentgenological findings of the fine reliefs in the non-cancerous portion of the stomach with tubular adenocarcinoma.

Case	Age Sex	Macroscopic classification	Location	Observed portion	Findings of fine reliefs					
					Verrucae	Granularities	Fine granularities	Islets	Network	Irregular network
H. M.	60 M	II c	A	Near	+		+			
				Distant			+			
T. K.	80 M	I	A	Near			+			
				Distant			+			
T. K.	78 F	II c+III	C	Near		+	+			
				Distant		+	+			
S. T.	65 M	II c	A	Near	+					
				Distant		+			+	
I. H.	59 M	II c	M	Near						+
				Distant		+	+		+	
U. S.	52 M	II c	A	Near				+		
				Distant			+	+		
F. S.	70 F	II c	A	Near				+		
				Distant		+			+	
N. M.	69 M	II c	C	Near				+		
				Distant		+	+			
F. B.	58 M	II c	M	Near			+			
				Distant		+	+	+		
M. Y.	59 M	II c+II a	M	Near						+
				Distant		+				+
T. T.	55 F	II c	M	Near						+
				Distant		+				+
I. S.	56 M	II c	M	Near				+		
				Distant		+	+	+		

Y.N.	63 M	II a	A	Near						+				
				Distant							+			
A.M.	84 M	II c	M	Near				+						
				Distant			±		+					

Table 3b

Case	Age Sex	Macroscopic classification	Location	Observed portion	Findings of fine reliefs									
					Verrucae		Granularities		Fine granularities		Islets		Network	Irregular network
T.S.	61 M	II c	CM	Near				+						
				Distant			+		+					
A.I.	74 F	I	A	Near	+									
				Distant					+					
I.J.	70 M	II b	CM	Near						+				
				Distant					+		+			
S.S.	81 F	II c	A	Near				+						
				Distant					+					
K.M.	63 F	II c+III	M	Near		+								
				Distant			+							
F.K.	51 F	II c	C	Near		+		+						
				Distant			+		+					
M.H.	79 M	II c	A	Near		+		+						
				Distant			+		+				+	
S.S.	50 M	II c	A	Near				+						+
				Distant			+		+					+
T.G.	50 M	II c	M	Near						+				
				Distant			+				+			
M.N.	71 M	II c	C	Near				+						
				Distant			+		+					
T.K.	67 F	II a+II c	A	Near						+				
				Distant					+		+			
Z.T.	63 M	II a+II c	A	Near				+						
				Distant			+		+					
H.K.	52 M	II c	A	Near	+			+						
				Distant					+					
A.O.	53 M	II c	M	Near						+				
				Distant			+				+			

重造影を実施した．

胃粘膜微細X線像の検討部位は，早期胃癌の癌巣の周辺で，病理組織所見で癌を認めなかった2～3cmまでの部位（以下，周辺非癌部）と，癌巣より約4cm以上離れた部位の非癌部（以下，遠隔非癌部）である．多発早期胃癌では，各癌巣間のほぼ中間の非癌部を遠隔非癌部として，胃粘膜微細X線像を検討した．

本研究における胃粘膜微細X線像の解析は，教室の西川[8]による分類にならい，以下の基準により実施した．

1）疣状：胃粘膜二重造影により描出される単発あるいは多数個集合してみられる，直径4.0～8.0mmの円形あるいは類円形の透亮像として認められるもので，辺縁の滑かな所見を疣状とした．中心にdellがみられることが多い．

2）顆粒状：胃粘膜二重造影により描出される網目様バリウム陰影の中にみられる，直径2.0～3.0mmの円形あるいは楕円形の透亮像．

3）小顆粒状（Fig. 1）：胃粘膜二重造影により描出される直径1.5mm以下の円形，楕円形あるいは不整形の透亮像．

4）島状(Fig. 2)：胃粘膜二重造影により，直径3.0～15.0mmの大きさおよび高さの不揃いな類円形あるいは不整形の不鮮明な辺縁を示す透亮像として認められ，単発あるいは散在してみられる．

Table 4　Roentgenological findings of the fine reliefs in the non-cancerous portion of the stomach with multiple early gastric cancer.

Case	Age Sex	Histology	Number of foci	Macroscopic classification	Location	Observed portion	Findings of fine reliefs					
							Verrucae	Granularities	Fine granularities	Islets	Network	Irregular network
T. S.	55 M	tub 1	2	II c	M+A	Near			+	+		
		por		II c+III		Distant		+	+			
A. W.	72 F	tub 1	2	II c	M+A	Near		+	+			
		tub 1		I		Distant		+	+			+
K. T.	58 M	tub 1	2	II a	M+A	Near			+	+		
		tub 1		II a		Distant			+	+		
Y. A.	73 M	tub 1	2	II a	A	Near	±		+			
		tub 1		II a		Distant		+	+			
S. Y.	72 M	tub 2	2	II c+III	M+A	Near				+		
		tub 1		II a+II c		Distant		+		+		
H. T.	50 M	tub 2	2	II c	C+M	Near				+		
		tub 1		II c		Distant		+		+		
S. M.	56 M	tub 2, tub 2	3	II c, II c	C+A	Near				+		
		tub 2		II c		Distant				+		
M. Y.	57 M	tub 2, tub 2	4	II a, II a	M+A	Dear				+		
		tub 2, tub 2		II a, II a		Distant				+		
Y. S.	70 F	tub 2	2	II c+II a	C+A	Near			+			+
		tub 2		II a		Distant			+			+

Table 5　Macroscopic classification of the cancerous lesion.

Macroscopic classification	Number of foci
Type I	3
II a	10
II a+II c	6
II b	1
II c	41
II c+II a	2
II c+III	10

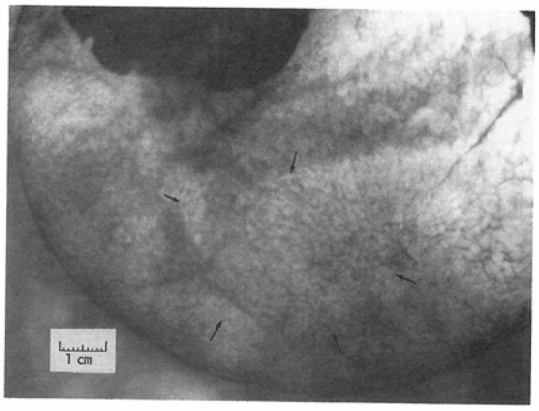

Fig. 1　Double contrast roentgenography shows granular fine reliefs with a diameter less than 1.5 mm (fine granularity). Arrows indicates the extent of the lesion.

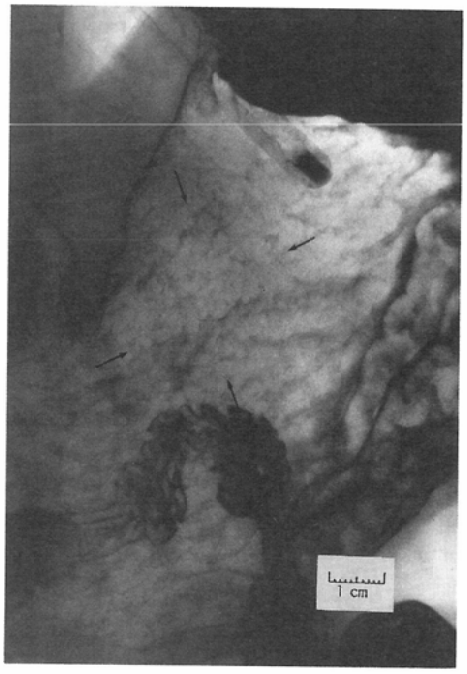

Fig. 2　Double contrast roentgenography shows irregular granularity (islet). The sizes and heights of these granularity are highly variable. Arrows indicate the extent of the lesion.

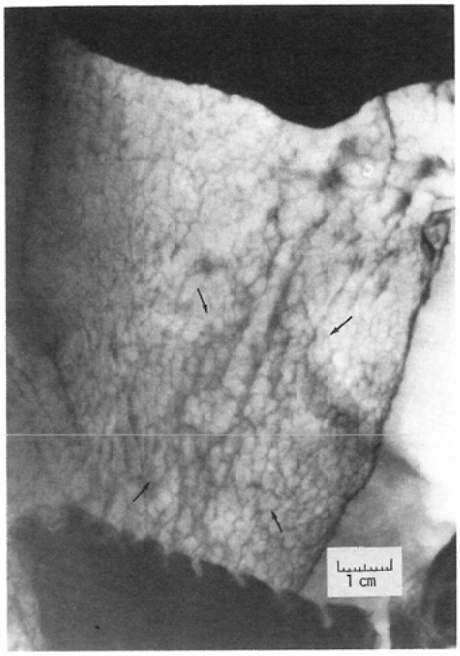

Fig. 3 Double contrast roentgenography shows polygonal shaped fine reliefs with diameters of 2—4mm (netwerk). Note prominent intervening grooves of the gastric mucosa. Arrows indicate the extent of the lesion.

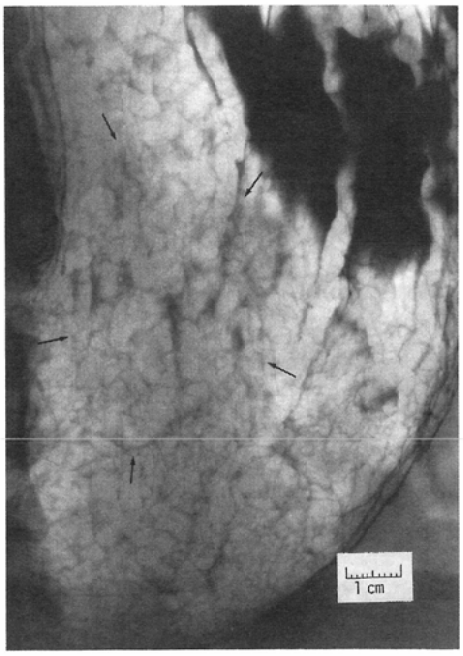

Fig. 4 Double contrast roentgenography shows irregular polygonal shaped fine reliefs with diameters 3—8mm (irregular network). These reliefs vary in size and shape. Arrows indicate the extent of the lesion.

Table 6 Histological types of early gastric cancer.

Solitary

Histological type	Number of foci
Poorly differentiated adenocarcinoma	14(27%)
Signet-ring cell carcinoma	10(19%)
Tubular adenocarcinoma	28(54%)

Multiple

Histological type	Number of foci
Poorly differentiated adenocarcinoma	1(5%)
Tubular adenocarcinoma	20(95%)

Solitary : 52 cases with 52 foci of early gastric cancer.
Multiple : 9 cases with 21 foci of early gastric cancer.

5) 網目状 (Fig. 3)：胃粘膜二重造影により描出される直径1.5～4.0mmの類円形あるいは多角形の網目状陰影で，規則的な配列を示す．

6) 不整網目状 (Fig. 4)：胃粘膜二重造影により描出される内径3.0～8.0mmの大きさの不整な網目状陰影で，完全な網目を形成しない像が多くみられ，形も種々である．

この分類に基づき，早期胃癌の胃粘膜微細X線像を，周辺非癌部および遠隔非癌部について検討した (Table 1～4)．分類した胃粘膜微細X線像の定型的な所見が検討部位に認められる場合を (＋)，一部にのみ認められる場合を (±) で表示した．

結　果

早期胃癌61症例の胃粘膜二重造影像について，非癌部の微細X線像の所見別出現頻度を検討した (Table 7)．

非癌部122部位における粘膜微細X線像の所見別出現頻度は，疣状4％(5/122)，顆粒状34％(42/122)，小顆粒状58％(71/122)，島状24％(29/122)，網目状17％ (21/122)，不整網目状16％ (19/122) であった．

このうち，周辺非癌部61部位における粘膜微細X線像の所見別出現頻度は，疣状8％(5/61)，顆粒状11％(7/61)，小顆粒状54％(33/61)，島状26％

Table 7　Incidence of various types of the fine reliefs in the non-cancerous portion of the stomach with early gastric cancer.

Observed non-cancerous portion of the stomach with early gastric cancer		Findings of fine reliefs					
		Verrucae	Granularities	Fine granularities	Islets	Network	Irregular network
Poorly differentiated adenocarcinoma 14 cases	Near	0% (0/14)	7% (1/14)	64% (9/14)	7% (1/14)	36% (5/14)	7% (1/14)
	Distant	0% (0/14)	43% (6/14)	57% (8/14)	0% (0/14)	57% (8/14)	0% (0/14)
Signet-ring cell carcinoma 10 cases	Near	0% (0/10)	10% (1/10)	60% (6/10)	0% (0/10)	10% (1/10)	40% (4/10)
	Distant	0% (0/10)	50% (5/10)	50% (5/10)	0% (0/10)	30% (3/10)	40% (4/10)
Tubular adenocarcinoma 28 cases	Near	14% (4/28)	14% (4/28)	46% (13/28)	32% (9/28)	0% (0/28)	14% (4/28)
	Distant	0% (0/28)	68% (19/28)	71% (20/28)	29% (8/28)	14% (4/28)	11% (3/28)
Multiple early gastric cancer 9 cases	Near	11% (1/9)	11% (1/9)	56% (5/9)	67% (6/9)	0% (0/9)	11% (1/9)
	Distant	0% (0/9)	56% (5/9)	56% (5/9)	56% (5/9)	0% (0/9)	22% (2/9)
All cases 61 cases	Near	8% (5/61)	11% (7/61)	54% (33/61)	26% (16/61)	10% (6/61)	16% (10/61)
	Distant	0% (0/61)	57% (35/61)	62% (38/61)	21% (13/61)	25% (15/61)	15% (9/61)
All observed non-cancerous portions 122 portions		4% (5/122)	34% (42/122)	58% (71/122)	24% (29/122)	17% (21/122)	16% (19/122)

(16/61)，網目状10%(6/61)，不整網目状16%(10/61) であった．

遠隔非癌部においては，疣状0％，顆粒状57%(35/61)，小顆粒状62%（38/61)，島状21%（13/61)，網目状25%(15/61)，不整網目状15%(9/61) であった．

早期胃癌症例の周辺非癌部と遠隔非癌部との比較では，網目状と顆粒状の出現頻度が遠隔非癌部で高かったが，小顆粒状，島状，不整網目状の出現頻度はほぼ同じであった．

早期胃癌の癌巣部の組織型別に，非癌部の微細X線像を検討した．

低分化腺癌14症例の非癌部28部位における胃粘膜微細X線像の所見別出現頻度は，疣状はみられず，顆粒状25%（7/28)，小顆粒状61%（17/28)，島状4％(1/28)，網目状46%(13/28)，不整網目状4％(1/28) であった (Table 1，7)．低分化腺癌症例の非癌部では，小顆粒状および網目状の出現頻度はそれぞれ61%，46%で，他の組織型の非癌部に比較して，網目状の所見が多く認められた．

印環細胞癌10症例の非癌部20部位における胃粘膜微細X線像の所見別出現頻度は，疣状はみられず，顆粒状30%（6/20)，小顆粒状55%（11/20)，島状0％，網目状20%（4/20）であったが，不整網目状は40%（8/20）にみられた (Table 2，7)．印環細胞癌症例の非癌部では，顆粒状，小顆粒状および不整網目状の出現頻度が30%，55%，40%と高く，他の組織型に比較して，不整網目状の出現頻度が大きくなっていた．

管状腺癌28症例の非癌部56部位における胃粘膜微細X線像の所見別出現頻度は，疣状7％（4/56)，顆粒状41%(23/56)，小顆粒状59%(33/56)，島状30%(17/56)，網目状7％(4/56)，不整網目状13%(7/56) であった (Table 3，7)．管状腺癌症例の非癌部においては，顆粒状，小顆粒状，島状の出現頻度がそれぞれ41%，59%，30%と高く，低分化腺癌および印環細胞癌症例に比し，島状の所見の出現頻度が高くなっていた．

多発早期胃癌9症例の非癌部18部位における胃粘膜微細X線像の所見別出現頻度は，疣状6％(1/18)，顆粒状33%（6/18)，小顆粒状56%（10/18)，島状61%(11/18)，網目状0％，不整網目状17%(3/18) であった (Table 4，7)．管状腺癌がほとんどを占める多発早期胃癌症例においては，顆粒状(33%)，小顆粒状(56%)および島状(61%)の出現頻度が高く，低分化腺癌および印環細胞癌

Table 8 Correlation between sex and types of the fine reliefs in the non-cancerous portion of the stomach with early gastric cancer.

Sex	Findings of fine reliefs						Histological type			
	Verrucae	Granularities	Fine granularities	Islets	Network	Irregular network	Poorly differentiated adenocarcinoma	Signet-ring cell carcinoma	Tubular adenocarcinoma	Multiple early gastric cancer
Male 39 cases (78 portions)	5% (4/78)	33% (26/78)	62% (48/78)	32% (25/78)	12% (9/78)	9% (7/78)	6 cases (15%)	6 cases (15%)	20 cases (51%)	7 cases (18%)
Female 22 cases (44 portions)	2% (1/44)	36% (16/44)	50% (22/44)	7% (3/44)	27% (12/44)	27% (12/44)	8 cases (36%)	4 cases (18%)	8 cases (36%)	2 cases (9%)

Table 9 Correlation between age and types of the fine reliefs in the non-cancerous portion of the stomach with early gastric cancer.

Age	Findings of fine reliefs						Histological type			
	Verrucae	Granularities	Fine granularities	Islets	Network	Irregular network	Poorly differentiated adenocarcinoma	Signet-ring cell carcinoma	Tubular adenocarcinoma	Multiple early gastric cancer
30-49yrs 6 cases (12 portions)	0% (0/12)	25% (3/12)	67% (8/12)	0% (0/12)	33% (4/12)	33% (4/12)	3 cases (50%)	3 cases (50%)	0 cases (0%)	0 cases (0%)
50-59yrs 21 cases (42 portions)	2% (1/42)	36% (15/42)	50% (21/42)	43% (18/42)	10% (4/42)	21% (9/42)	2 cases (10%)	3 cases (14%)	11 cases (52%)	5 cases (24%)
60-69yrs 15 cases (30 portions)	7% (2/30)	30% (9/30)	50% (15/30)	17% (5/17)	30% (9/30)	10% (3/30)	5 cases (33%)	2 cases (13%)	8 cases (53%)	0 cases (0%)
70-84yrs 19 cases (38 portions)	5% (2/38)	39% (15/38)	71% (27/38)	16% (6/38)	11% (4/38)	8% (3/38)	4 cases (21%)	2 cases (11%)	9 cases (47%)	4 cases (21%)

症例の非癌部に比較して，島状の出現頻度が61%と最も高く，管状腺癌症例と同じ傾向がみられた．

いずれの組織型においても，周辺非癌部に比し遠隔非癌部に多くみられる所見は，顆粒状および網目状陰影であった．周辺部と遠隔部に同程度にみられる所見は，小顆粒状，島状および不整網目状の所見であった．

早期胃癌の組織型別に非癌部の胃粘膜微細X線所見を比較すると，いずれの組織型においても疣状は少なく，顆粒状は30%以上に，小顆粒状は50%以上にみられた．島状の所見は，他の組織型に比較して，管状腺癌症例の非癌部で増加し，ほとんどの癌巣が管状腺癌よりなる多発早期胃癌症例の非癌部では，61%と高い出現頻度を示していた．網目状陰影は，低分化腺癌症例の非癌部に比較的多くみられる所見であった．不整網目状の所見は，印環細胞癌症例の非癌部に比較的多くみられる所見であった．

早期胃癌症例について，性別に非癌部の微細X線像を検討した（Table 8）．

男性の早期胃癌39症例の非癌部78部位における胃粘膜微細X線像の所見別出現頻度は，疣状5%，顆粒状33%，小顆粒状62%，島状32%，網目状12%，不整網目状9%であった．女性の早期胃癌22症例の非癌部44部位における胃粘膜微細X線像の所見別出現頻度は，疣状2%，顆粒状36%，小顆粒状50%，島状7%，網目状27%，不整網目状27%であった．

早期胃癌症例の非癌部の胃粘膜微細X線像の所見別出現頻度の男女別の比較では，島状陰影が男性に多く，網目状および不整網目状陰影が女性に多くみられた．男性では，多発早期胃癌を含む管状腺癌症例が39例中27例を占めていることも，島状陰影の出現頻度の高い一因と考えられる．

早期胃癌症例の年齢別に，非癌部の微細X線像を検討した（Table 9）.

30～49歳の6症例は，低分化腺癌3例，印環細胞癌3例であった．この症例の非癌部の12部位の胃粘膜微細X線像の所見別出現頻度は，疣状はみられず，顆粒状25%，小顆粒状67%，島状0%，網目状33%，不整網目状33%であった．50歳代の早期胃癌21症例の非癌部42部位における所見別出現頻度は，疣状2%，顆粒状36%，小顆粒状50%，島状43%，網目状10%，不整網目状21%であった．60歳代の早期胃癌15症例の非癌部30部位の胃粘膜微細X線像の所見別出現頻度は，疣状7%，顆粒状30%，小顆粒状50%，島状17%，網目状30%，不整網目状10%であった．70～84歳の早期胃癌19症例の非癌部38部位の胃粘膜微細X線像の所見別出現頻度は，疣状5%，顆粒状39%，小顆粒状71%，島状16%，網目状11%，不整網目状8%であった．

早期胃癌の非癌部の胃粘膜微細X線像の年齢別比較では，30～49歳の年代においては，網目状および不整網目状がそれぞれ33%と他の年代に比し多く，島状はみられなかった．これは，網目状は低分化腺癌症例，不整網目状は印環細胞癌症例が半数を占めるためと考えられた．50歳代では島状陰影が43%と，他の年代に比し多くみられたが，多発早期胃癌を含む管状腺癌症例が21例中16例を占めていたためと考えられる（Table 7, 9）．60歳代および70歳代では，全症例の所見別出現頻度と大差はみられなかった．

早期胃癌の非癌部の胃粘膜微細X線像の所見別出現頻度の性別および年齢別の差は，早期胃癌の組織像に関連するものと考えられた．

胃粘膜微細X線像は，胃小区の粘膜構造の変化を表現するもので，早期早癌の周辺非癌部の粘膜微細X線像の所見別出現頻度を，占居部位について検討した（Table 10）.

早期胃癌で，占居部位が上部（C）に局在する14症例では，疣状はみられず，顆粒状14%，小顆粒状64%，島状7%，網目状14%，不整網目状14%であった．中部（M）の16症例においては，疣状はみられず，顆粒状13%，小顆粒状50%，島状19%，網目状6%，不整網目状31%であった．下部（A）に局在する17症例においては，疣状24%，顆粒状12%，小顆粒状47%，島状29%，網目状6%，不整網目状12%であった．

早期胃癌の周辺非癌部の所見別出現頻度の部位別比較では，上部（C）に小顆粒状，網目状が中部（M），下部（A）に比較して多く，中部（M）では不整網目状が他の部位より多くみられ，下部（A）では疣状および島状陰影が相対的に多くみられた．

早期胃癌症例の非癌部の胃粘膜微細X線像の客観的評価のために，西川の分類[8]に準じ，胃癌症例において，萎縮性胃炎に比較して3倍以上の頻度でみられる島状，不整網目状の所見を2点，2倍以上の頻度でみられる小顆粒状の所見を1点，萎縮性胃炎に多くみられる疣状の所見を－2点，顆粒状および網目状の所見を－1点として，評点法により評価した（Table 11, 12）．Borrmann 4型胃癌症例と萎縮性胃炎症例の胃粘膜微細X線像を検討した西川のデータ[8]を，この評点法により再評価すると（Table 13），Borrmann 4型胃癌に

Table 10　Correlation between the location of the cancer and types of the fine reliefs in the non-cancerous portion of the stomach near early gastric cancer.

Location	Findings of fine reliefs						Histological type		
	Verrucae	Granularities	Fine granularities	Islets	Network	Irregular network	Poorly differentiated adenocarcinoma	Signet-ring cell carcinoma	Tubular adenocarcinoma
C (14 cases)	0% (0/14)	14% (2/14)	64% (9/14)	7% (1/14)	14% (2/14)	14% (2/14)	6 cases (43%)	4 cases (29%)	4 cases (29%)
M (16 cases)	0% (0/16)	13% (2/16)	50% (8/16)	19% (3/16)	6% (1/16)	31% (5/16)	4 cases (25%)	3 cases (19%)	9 cases (56%)
A (17 cases)	24% (4/17)	12% (2/17)	47% (8/17)	29% (5/17)	6% (1/17)	12% (2/17)	2 cases (12%)	2 cases (12%)	13 cases (76%)

Table 11 Incidence of rarious types of the fine reliefs in gastric cancer(Borrmann IV) and in atrophic gastritis.

Disease	Findings of fine reliefs					
	Verrucae	Granularities	Fine granularities	Islets	Network	Irregular network
Gastric cancer* (Borrmann IV)	20% (12/61)	67% (41/61)	90% (55/61)	30% (18/61)	52% (32/61)	61% (37/61)
Atrophic gastritis*	63% (19/30)	78% (23/30)	37% (11/30)	0% (0/30)	63% (19/30)	0% (0/30)
Non-cancerous portion of the stomach with early gastric cancer in this study	4% (5/122)	34% (42/122)	58% (71/122)	24% (29/122)	17% (21/122)	16% (19/122)

(*Nishikawa 1972)

おいては，1点以上の得点の症例が93%，－1点以下の症例はみられなかったが，萎縮性胃炎においては，1点以上の症例が7%，－1点以下の症例が77%であった．

早期胃癌症例の非癌部における胃粘膜微細X線像においては，胃癌に多くみられた1点以上の得点部位が62%，萎縮性胃炎に多くみられた－1点以下の得点部位が20%であった（Table 14）．

早期胃癌の組織型別に，非癌部の胃粘膜微細X線像の所見の得点分布を検討した(Table 14)．低分化腺癌症例の非癌部の得点は，1点以上の症例が39%，萎縮性胃炎症例に多くみられる－1点以下の症例が43%で，胃癌症例と萎縮性胃炎症例の中間の得点分布がみられた．印環細胞癌症例の非癌部の得点は，1点以上の症例が75%，－1点以下が10%であった．管状腺癌症例の非癌部の得点は，1点以上の症例が64%，－1点以下が18%であった．多発早期胃癌症例の非癌部の胃粘膜微細X線像の所見の得点は，1点以上の症例が78%，－1点

Table 12 Estimated score of various types of the fine reliefs.

Findings	Score
Verrucae	−2
Granularities	−1
Fine granularities	1
Islets	2
Network	−1
Irregular network	2

(Modified from Nishikawa 1972)

Table 13 Score distribution of the fine reliefs in gastric cancer (Borrmann IV) and in atrophic gastritis.

Disease	Score		
	More than 1	0	Less than −1
Gastric cancer (Borr. IV)	93%(57/61)	7%(4/61)	0% (0/61)
Atrophic gastritis	7% (2/30)	17%(5/30)	77%(23/30)

(from Nishikawa 1972)

Table 14 Score distribution of the fine reliefs in the non-cancerous portion of the stomach with early gastric cancer.

Observed non-cancerous portion of the stomach with early gastric cancer	Score		
	More than 1	0	Less than −1
All portion	62%(76/122)	17%(21/122)	20%(25/122)
Poorly differentiated adenocarcinoma	39%(11/28)	18% (5/28)	43%(12/28)
Signet-ring cell carcinoma	75%(15/20)	15% (3/20)	10% (2/20)
Tubular adenocarcinoma	64%(36/56)	18%(10/56)	18%(10/56)
Multiple early gastric cancer	78%(14/18)	17% (3/18)	6% (1/18)

以下の症例が6％となっていた．

胃粘膜微細X線所見の評点法による評価において，印環細胞癌，管状腺癌，多発早期胃癌症例の非癌部胃粘膜においては，胃癌症例に類似の得点分布を示していた．

考　察

早期胃癌の診断には，癌の発生母地である癌巣周囲の粘膜の性状を調べることが一つの有効な方法である[2]．早期胃癌の発生には，萎縮性胃炎が密接に関連し[1)~3)]，また，早期胃癌癌巣の周辺の非癌部では，病理組織学的に萎縮性胃炎が認められ，萎縮，化生，異型などの変化がみられることが多いといわれる[1)3)9)10)]．

平坦型早期胃癌と非癌性萎縮性胃炎との鑑別は，臨床的にも病理学的にも困難で，2cm以下の小さな癌では，その質的診断は生検による組織診に委ねられている[6]．教室の早期胃癌症例の胃粘膜内細胞DNA量の検討では，癌巣周辺で，組織学的に癌を認めず，萎縮性胃炎と診断された部位における胃粘膜内細胞DNA量の分布様式は，癌巣部と類似の異数性分布を示すことが多いことを認めている[9)11)~13)]．切除標本の胃粘膜微細X線像の検討でも，IIb型早期胃癌症例の癌巣にみられる所見は非癌部粘膜にもみられ[4]，表面平坦型早期胃癌では，癌部と非癌部を含めての識別が困難であるという[5]．

早期胃癌61症例の非癌部胃粘膜微細X線像の検討では，疣状（4％），顆粒状（34％），小顆粒状（58％），島状（24％），網目状（17％），不整網目状（16％）の所見がみられた．この結果を，胃癌および萎縮性胃炎と比較した．

Borrmann 4型胃癌と萎縮性胃炎の胃粘膜微細X線像を比較検討した報告では，胃癌症例においては，顆粒状，小顆粒状，島状，網目状および不整網目状の所見が多くみられたが[8]，萎縮性胃炎においては，疣状，顆粒状，小顆粒状および網目状の所見が多く，島状，不整網目状の所見はほとんどみられなかったという[8)14)]（Table 11）．　表面平坦型早期胃癌症例の胃粘膜微細X線像所見として，切除標本での検討も含め，不揃いな胃小区，胃小区の乱れ，あるいは消失，輪郭の不整，大小不同の顆粒状陰影，胃小区間溝の破壊，微細顆粒状陰影などの種々なる所見が挙げられている[4)15)~17)]．これらの所見は，本報告における胃粘膜微細X線像の島状，不整網目状および小顆粒状の所見に相当するものであった．

早期胃癌の非癌部に認められた胃粘膜微細X線像の所見は，萎縮性胃炎の胃粘膜に多くみられる疣状，顆粒状，小顆粒状および網目状の所見と，胃癌症例に認められる顆粒状，小顆粒状，島状，不整網目状の所見を含んでいる結果であった．

胃粘膜微細X線所見の評点法による検討では，早期胃癌症例の非癌部においても，胃癌に多くみられた1点以上の得点部位が62％を占め，萎縮性胃炎に多くみられる－1点以下の部位が20％にすぎない結果で，早期胃癌周辺の非癌部においても，胃癌症例に近い所見を示すことがうかがわれた．

早期胃癌の組織型別検討で，管状腺癌早期胃癌，および管状腺癌がほとんどを占めた多発早期胃癌症例の非癌部では，顆粒状，小顆粒状および島状の出現頻度が高く，IIb型早期胃癌症例の癌巣表面の所見[4)17)]との類似がみられた．

隆起性病変の背景としての胃粘膜をX線診断の立場から検討した報告[16)]では，IIa症例とATPでは近傍粘膜に顆粒状の凹凸をみることが多いが，管状腺癌のIIa症例では胃小区の大小不同があり，配列も不規則な像がみられ，ATPの近傍粘膜では胃小区の大小不同が少なく，配列も整っている傾向があり，胃ポリープでは，近傍粘膜は平坦で，細かい胃小区で大小不同はないことから，隆起性病変の鑑別診断に，周囲粘膜の性状の分析が役立つという．

今回の管状腺癌のIIa，IIa＋IIcおよびIIbの7症例の周辺非癌部粘膜において，14部位中10部位（71％）に島状，8部位（57％）に小顆粒状陰影がみられ（Table 3，4），織田の報告[16)]を裏付ける結果であった．隆起型（I）の管状腺癌2症例の周辺非癌部の粘膜では，小顆粒状陰影が4部位中3部位に認められたが，島状の所見はみられなかった（Table 3）．表面陥凹型（IIc）の管状腺癌19症例の周辺非癌部においては，38部位中11部位

(29%) に島状，24部位 (63%) に小顆粒状がみられ (Table 3)，表面隆起を示す管状腺癌症例と共通した結果であった．

印環細胞癌症例の非癌部では，顆粒状，小顆粒状および不整網目状の所見が多く，特に不整網目状の所見が他の組織型に比し出現頻度が高かった．Borrmann 4型胃癌の胃粘膜微細X線像において，顆粒状，小顆粒状および不整網目状の出現頻度が高い結果[8] (Table 11) と類似し，scirrhusといわれるものの多くは印環細胞癌の進行期にある[6]といわれていることとの関連がうかがわれる結果であった．

まとめ

早期胃癌61症例について，胃粘膜二重造影による非癌部胃粘膜の微細X線像を検討した．

早期胃癌症例の非癌部における胃粘膜微細X線像の所見別出現頻度は，疣状4%，顆粒状34%，小顆粒状58%，島状24%，網目状17%，不整網目状16%であった．

早期胃癌の非癌部の胃粘膜微細X線像において，低分化腺癌症例では，小顆粒状は61%，網目状は46%にみられた．印環細胞癌症例では，顆粒状は30%，小顆粒状は55%，不整網目状は40%に認められた．管状腺癌症例では，顆粒状は41%，小顆粒状は59%，島状は30%の頻度で認められた．

早期胃癌の非癌部の胃粘膜微細X線像には，萎縮性胃炎症例に多くみられる疣状，顆粒状，小顆粒状，網目状の所見と，胃癌症例に認められる顆粒状，小顆粒状，島状，不整網目状の所見を含んでいた．

本研究にあたり，ご指導，ご協力いただきました徳島市民病院放射線科吉田明義主任医長，病理診断にご協力，ご教示いただきました徳島市民病院病理部および徳島大学医学部第一病理学教室佐野寿昭講師に深謝致します．

本論文の要旨は，第46回日本医学放射線学会総会（昭和62年4月，東京）において発表した．

文　献

1) 中村恭一，菅野晴夫，高木国夫，他：胃癌の組織発生—原発性微小胃癌を中心とした胃癌の光顕・電顕的ならびに統計的研究—．癌の臨床　15：627—647, 1969
2) 広田映五，板橋正幸，鈴木邦夫，他：微小胃癌の病理—背景粘膜環境からみた胃癌の組織発生—．胃と腸，14：1027—1035, 1979
3) 岡崎幸紀，竹本忠良：胃癌の背景因子としての慢性胃炎．山口医学，33：177—185, 1984
4) 政信太郎，池平征郎，中原信昭，他：IIb型早期胃癌のX線診断—レントゲングラムによるIIbX線像の検討—．胃と腸，7：9—20, 1972
5) 青山大三：早期胃癌（とくにIIb）の背景としての胃粘膜．胃と腸，10：25—35, 1975
6) 佐野量造：胃疾患の臨床病理．1974，医学書院，東京
7) 胃癌研究会：胃癌取扱い規約．改訂第11版，1985，金原出版，東京
8) 西川博美：胃癌症例における微細X線像に関する研究．日消会誌，69：1173—1182, 1972
9) 兵頭春夫，河村文夫，小林仁道，他：各種疾患における胃粘膜内細胞のDNA量分布様式の研究．愛媛県病会誌，10：17—24, 1972
10) 竹本忠良，鈴木　茂，鈴木博孝：早期胃癌の背景としての胃粘膜—内視鏡的立場より—．胃と腸，10：51—59, 1975
11) 浅井出男：早期胃癌の胃粘膜内細胞DNA量分布．四国医誌，27：333—352, 1971
12) 高木俊雄：早期胃癌及び各種胃疾患の生検胃粘膜内細胞の顕微分光法によるDNA量．四国医誌，27：694—713, 1971
13) 上野淳二：多発胃癌の胃粘膜内細胞DNA量分布．四国医誌，42：217—244, 1986
14) 兵頭春夫：早期胃癌のX線診断に関する研究；早期胃癌主病巣周辺部の胃小区像について．日本医放会誌，26：245—257, 1966
15) 古賀　充：萎縮性胃炎．放射線医学大系19B〔胃〕（田坂　晧，他編），139—148，1983，中山書店，東京
16) 織田貫爾，塚田隆憲，勝田康夫，他：Polypoid lesionの背景としての胃粘膜—レ線的立場より—．胃と腸，10：171—177, 1975
17) 馬場保昌，二宮　健，大崎康也，他：臨床的IIb病変の検討—X線・内視鏡診断の立場からみたIIb病変の幅—．胃と腸，16：1297—1314, 1981