The University of Osaka
Institutional Knowledge Archive

Title	前腕部のMR-angiography-人工透析用シャントの描出-
Author(s)	中塚, 春樹; 椿本, 光男; 橋本, 博美 他
Citation	日本医学放射線学会雑誌. 1991, 51(9), p. 1105-1107
Version Type	VoR
URL	https://hdl.handle.net/11094/17165
rights	
Note	

The University of Osaka Institutional Knowledge Archive : OUKA

https://ir.library.osaka-u.ac.jp/

The University of Osaka

日本医放会誌：51（9），1105—1107，1991（平3）

研究速報

前腕部のMR-angiography—人工透析用シャントの描出—

市立伊丹病院放射線科
中塚　春樹　　椿本　光男　　橋本　博美　　小川　隆平
大阪市立大学医学部放射線医学教室
高島　澄夫　　中村　健治　　小野山靖人

（平成3年5月7日受付）
（平成3年7月8日最終原稿受付）

MR Angiography of the Forearm
—Visualization of the Internal Dialysis Shunt—

Haruki Nakatsuka*, Mitsuo Tsubakimoto*, Hiromi Hashimoto*, Ryuuhei Ogawa*, Sumio Takashima**, Kenji Nakamura** and Yasuto Onoyama**
*Department of Radiology, Itami City Hospital
**Department of Radiology, Osaka City University Medical School

Research Code No. : 508.9

Key Words : MR angiography, Internal dialysis shunt, Forearm

Phase contrast MR angiography (MRA) of the forearm was performed in 10 healthy volunteers and 3 patients with chronic renal failure. In all volunteers, MRA demonstrated two arteries (radial artery and ulnar artery) and several cutaneous veins. In patients with chronic renal failure, internal dialysis shunts were clearly visualized and the stenoses of the shunts which were confirmed by later DSA were also well defined. It is concluded that MRA may be a valuable technic in the evaluation of internal dialysis shunts.

はじめに

MR angiography（以下MRA）は非侵襲的に血管を描出する方法として最近注目されている．しかしその応用のほとんどが，頭頸部や腹部に限られており，我々の調べ得た範囲では本法により前腕部の血管を描出した報告は見られない．今回，我々は前腕部のMRAを行い，腎不全患者の人工透析用シャントの描出を試みたので報告する．

対象と方法

対象は正常人ボランティア10例および人工透析患者3例である．

使用した装置は1.5テスラー超電導型MR装置（GE社製SIGNA）である．被検者を仰臥位で上肢を体に沿わせた状態とし，一側の前腕の背側に表面コイル（プレート型，5×11インチ）を装着し，2D—位相コントラスト法[1]によるMRAを施行した．スライス面は前額面で，撮像条件はTR 40 msec，TE 10msec，flip angle 20°，撮像マトリックス256×256，平均加算回数16，FOV 34～48cm，slab厚10～14cmとした．

成　績

ボランティア10例全例で前腕部の動脈が2本（橈骨動脈，尺骨動脈）描出された（Fig. 1）．静脈はその本数，走行に個人差があったが，やはり全例で皮静脈が描出された．

人工透析患者では動脈だけでなくシャント部か

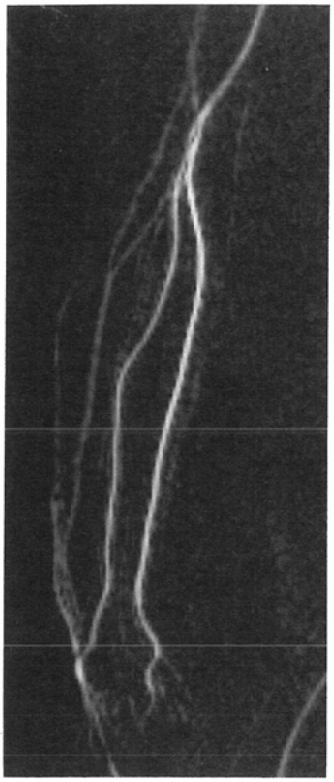

Fig. 1 MRA of the forearm in a normal volunteer. The radial artery and the ulnar artery are well visualized. Cutaneous veins are also visualized.

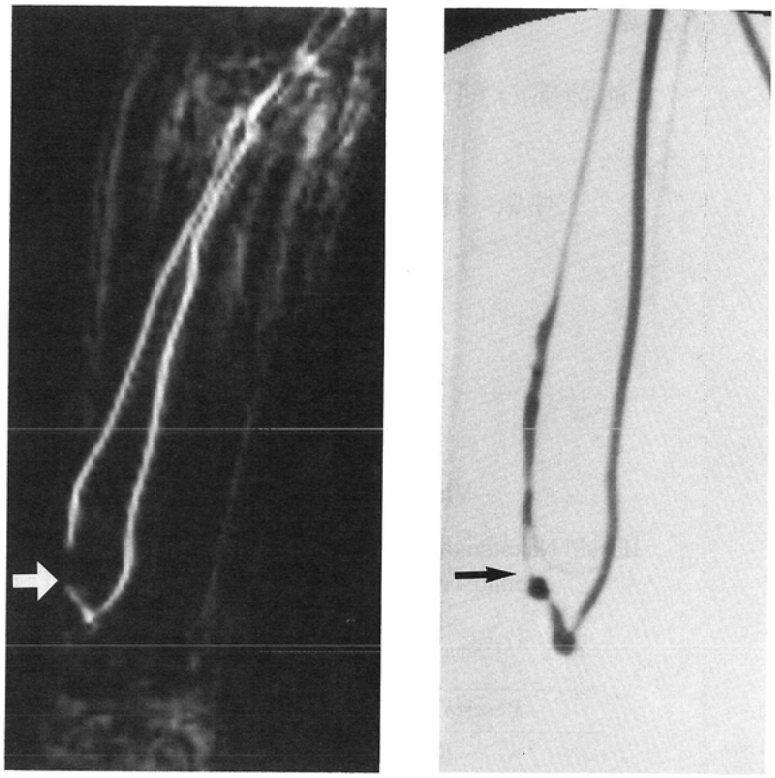

(a) (b)

Fig. 2 A case of stenotic shunt. The stenotic shunt (arrow) shown by DSA (b) is visualized as disappeared area by MRA(a).

ら静脈側までが明瞭に描出され，シャント血流良好例では同部の動静脈共に強い信号強度を示した．またシャント血流不良であった2例では1例でシャント部の狭窄が，他の1例でシャントより静脈側での狭窄が信号欠損部として描出され，これらはその後に行われた digital subtraction angiography（以下 DSA）により高度狭窄であることが確認された（Fig. 2）．

考　案

MRA は造影剤を用いることなく非侵襲的に血管系を描出できる方法で，頭頸部の血管病変や腹部の大血管の描出能についてはすでに一定の評価を得つつある[2]．しかしながら四肢血管の MRA に関する報告は少なく，特に前腕部の MRA の報告は未だみられない．

慢性腎不全患者に対し人工透析を行うにあたっては，前腕部に動静脈シャントを造設し静脈血流量を十分増加させる必要がある．しかし時にはシャント部に狭窄や閉塞をきたし十分な血流の得られないことがある．このような場合，従来は動脈を穿刺し造影剤を注入して血管造影がなされてきた．その際我々は DSA を用いできるだけ簡便に行ってきたが[3]，それでもなお侵襲的な検査であった．そこで今回は MRA を用いてシャント部の血流状態を評価することを試みた．

まず前腕部の血管を MRA で描出するための撮像法について検討した．撮像時の体位についての検討では，当初腹臥位で上肢を挙上して撮像したが，この体位は個人差はあるがかなりの苦痛を伴い，長時間の撮像は困難であった．そこで仰臥位で上肢を体に沿わせた体位での撮像を試みた．S/N を十分に上げるため表面コイルを使用した

が，四肢用コイルはその大きさから体に沿わせて置くことができず，プレート型コイルを前腕部に固定して使用した．撮像条件は従来の他部位での報告[1]とほぼ同様であるが，使用したソフトでは撮像中心をボディコイルの中心に一致させねばならず必然的にFOVを大きくする必要があった．

この様な方法により，前腕部の動脈はボランティア10例全例で描出可能であった．また人工透析患者における透析用シャントも明瞭に描出され，血流不良例２例では１例でシャント部狭窄が他の１例ではシャントより静脈側の狭窄がそれぞれ信号欠損として描出された．MRAでは狭窄が強調されて描出される[2]ことを認識していれば，この所見が高度狭窄であるとの診断は容易であった．以上の所見からMRAは人工透析患者のシャント部の状態を十分評価可能であると言えよう．

また今回用いた位相コントラスト法によるMRAはその信号が血流速度をよく反映しており，血流量の測定も可能とされている[1)2)]．今後非侵襲的なシャント血流量測定法としても応用できるものと期待される．

結　語

位相コントラスト法を用いたMRAにより，前腕部血管を描出できた．本法は腎不全患者の人工透析用シャントを明瞭に描出し，その狭窄の有無，部位の判定に有用と考えられた．

文　献

1) Dumoulin CL, Hart HR Jr: Magnetic resonance angiography. Radiology 161: 717—720, 1986
2) Edelman RR, Mattle HP, Atkinson DJ, et al: MR angiography. AJR 154: 937—946, 1990
3) 中村健治，林　茂筆，玉岡紅一，他：慢性腎不全患者に対するIADSAの応用—透析導入前後におけるシャント血管の検索法として—，日本医放会誌，46: 953—955, 1986