The University of Osaka
Institutional Knowledge Archive

Title	乳頭状隆起がT2強調像で著明な高信号を示した卵巣嚢胞腺線維腫の一例
Author(s)	熊取谷, 結; 廣橋, 伸治; 高濱, 潤子 他
Citation	日本医学放射線学会雑誌. 2003, 63(8), p. 418-419
Version Type	VoR
URL	https://hdl.handle.net/11094/17183
rights	
Note	

The University of Osaka Institutional Knowledge Archive : OUKA

https://ir.library.osaka-u.ac.jp/

The University of Osaka

乳頭状隆起がT2強調像で著明な高信号を示した卵巣嚢胞腺線維腫の一例

熊取谷　結[1)]　廣橋　伸治[2)]　高濱　潤子[2)]　武輪　恵[2)]　伊藤　高広[2)]

1)市立松原病院　放射線科
2)奈良県立医科大学　放射線医学教室・腫瘍放射線医学教室

A Case of Ovarian Cystadenofibroma with Papillary Projections Showing Very High Signal Intensity on T2-Weighted Images

Yui Kumatoriya[1)], Shinji Hirohashi[2)], Junko Takahama[2)], Megumi Takewa[2)] and Takahiro Itoh[2)]

Cystadenofibromas are rare benign or borderline malignant neoplasms containing both epithelial and stromal components. We report a case of endometrioid cystadenofibroma in a patient with endometriosis. In this case, the solid component showed very high signal intensity on T2-weighted images and was enhanced after Gd-DTPA administration, reflecting marked stromal edema of fibrous tissue. Endometrial cysts with malignant transformation are reported to have an enhancing solid component and to show various intensities on T2-weighted imaging. However, a solid component showing very high signal intensity on T2-weighted images should also be considered stromal edema in benign or borderline cystadenofibromas.

Research Code No.: *520.9*

Key words: *Cystadenofibroma, MRI, Ovarian neoplasms*

Received Dec. 3, 2002; revision accepted June 6, 2003

1) Department of Radiology, Matsubara Municipal Hospital
2) Departments of Radiology and Oncoradiology, Nara Medical University

別刷請求先
〒634-8522　橿原市四条町840
奈良県立医科大学放射線医学教室
熊取谷　結

はじめに

内膜症性嚢胞からの卵巣癌の発生頻度は0.6～1.0%と報告されている[1)]が，近年内膜症性嚢胞に合併した卵巣癌が増加している．ただし一方では，内膜症性嚢胞に合併する疾患は悪性腫瘍に限らないことに留意すべきである．また，卵巣嚢胞腺線維腫は稀な疾患であり，MR画像についての報告は少ない．今回われわれは，内膜症性嚢胞に合併し悪性卵巣腫瘍との鑑別が困難であった境界悪性類内膜嚢胞腺線維腫のMR画像と病理所見を対比したので報告する．

症　例

32歳，女性(0G0P)．2000年9月8日，月経開始に伴い下腹部痛と発熱が出現したため，産婦人科を受診した．腹部超音波検査で子宮後方に径7cm大の嚢胞性病変を認め，入院となった．28歳時に左卵巣内膜症性嚢胞核出術の既往がある．入院時検査所見で腫瘍マーカーはCA125 962U/ml(基準値<29)，SLX 102 U/ml(基準値<3.8)と上昇していた．

MR所見(Fig. 1)：子宮の右背側にT1強調像で高信号，T2強調像で低信号を示し，顕著なshadingを伴う径7×8cm大の嚢胞性腫瘤を認めた．嚢胞内腔には，広範に突出しT2強調像で著明な高信号を示す3×6cm大の乳頭状隆起を認め，造影MRIで筋層とほぼ同程度に濃染した．両側の卵巣は同定できなかった．以上から，出血成分と充実成分を有する卵巣由来の単房性嚢胞性腫瘍と考え，内膜症性嚢胞に合併した類内膜癌あるいは明細胞癌を疑った．

手術所見：片側付属器切除術を施行のうえ，術中迅速組織診で境界悪性以上の場合，対側付属器切除術及び子宮全摘術を追加するというインフォームドコンセントに基づき，術中迅速組織診で類内膜腫瘍，境界悪性と診断されたため，子宮全摘術を追加した．右卵巣は腫大し，右側骨盤腹膜と強固に癒着していた．左卵巣は小腸，S状結腸及び骨盤壁に癒着していた．

摘出標本肉眼的所見：右卵巣腫瘍は嚢胞性で内容液は血性であった．内部に乳頭状に増殖した充実部を認めた．

病理組織学的所見(Fig. 2)：嚢胞壁は軽度の異型を伴う高

円柱上皮に覆われ，一部に扁平上皮様細胞の集簇を認めた．充実部は線維性間質より成り，細胞間浮腫が強く，小嚢胞と血管の増生が認められた．内膜症を合併しており，境界悪性型類内膜嚢胞腺線維腫と診断された．

考　察

卵巣嚢胞腺線維腫は，腺腫成分と線維腫成分から構成されている表層上皮性・間質腫瘍で，腺腫成分の上皮の組織型によって，漿液性，粘液性，類内膜及び明細胞嚢胞腺線維腫に分類されている[2]．漿液性嚢胞腺線維腫が最も多く，MR所見は多房性で，線維腫成分を反映してT2強調像で低信号を示す充実部を伴う[3),4)]と報告されている．しかし，検索し得た限りではこれまでに類内膜嚢胞腺線維腫のMR所見の報告はない．本例は，単房性で，内容液は出血を反映してT1強調像で高信号を，充実部は線維腫成分が著明な細胞間浮腫を伴うことを反映してT2強調像で著明な高信号を示していた．漿液性嚢胞腺線維腫では病理学的に約半数は線維腫成分に細胞間浮腫をきたすとの報告[5)]があり，線維腫でも時に粘液変性や広範な浮腫によりT2強調像で著明な高信号を呈することがある[6)]．よって類内膜嚢胞腺線維腫においても，本例のようなMR所見を呈することは稀ではないと推測される．卵巣腫瘍の充実部が著明な高信号を呈する原因については，細胞間浮腫の他に腺管の増生・拡張，硝子化，腫瘍細胞内外の粘液成分等が[4),7)]報告されている．Tanakaらは内膜症性嚢胞を伴う悪性卵巣腫瘍10例の充実部の性状について検討した結果，6例がT2強調像で子宮筋層より高信号を示し，また内膜症性嚢胞に増強効果を持つ結節を認める場合には悪性腫瘍の可能性が高いと報告している[1)]が，本例のように充実部がT2強調像で著明な高信号を呈する場合には，浮腫を伴った線維腫成分を反映していることがあり，良性あるいは境界悪性の可能性についても検討する必要があると考えられる．

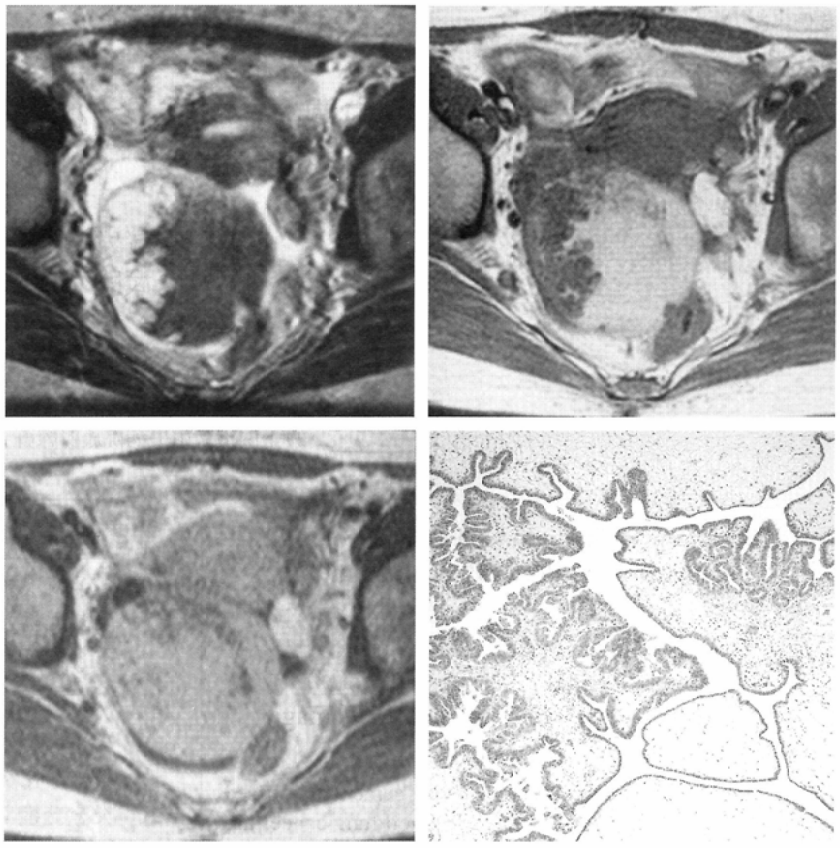

Fig. 1　A 32-year-old woman with ovarian cystadenofibroma
A: Transverse T2-weighted image (SE, TR/TE：1800/90) shows a unilocular cystic mass with papillary projections. The fluid in the cystic mass is demonstrated as low intensity, whereas the papillary projections are demonstrated as high intensity.
B: On the transverse T1-weighted image (SE, TR/TE：500/25), the papillary projection is shown as lower in intensity than the fluid in the cystic mass. The signal intensity of the fluid suggests a hemorrhagic fluid.
C: On the contrast-enhanced axial T1-weighted image (SE, TR/TE：300/24), the papillary projection and fluid are shown as almost iso-intensity, suggesting that the papillary projection is well enhanced.
D: Photomicrograph shows a thin lining of atypical epithelial cells folded over the edematous stroma beneath the epithelium (hematoxylin and eosin, ×40)

A	B
C	D

本論文の作成に貴重な御指導を頂いた当教室吉川公彦教授に深謝いたします．

文　献

1) Tanaka YO, Yoshizako T, Nishida M, et al: Ovarian carcinoma in patients with endometriosis: MR imaging findings. AJR 175: 1423–1430, 2000
2) 日本産科婦人科学会，日本病理学会編．卵巣腫瘍取り扱い規約．金原出版，東京，1990
3) Outwater EK, Spiegleman ES, Talerman A, et al: Ovarian fibromas and Cystadenofibromas; MRI Features of the Fibrous Component. JMRI 7: 465–471, 1997
4) 西大條升一，工藤剛史，木村和彦，他：卵巣嚢胞腺線維腫の1例．臨床放射線 44: 749–752, 1999
5) Czernobisky B, Borenstein R, Lancet M, et al.: Cystadenofibroma of the ovary. A Clinicopathologic study of 34 cases and comparison with serous cystadenoma. Cancer 34: 1971–1981, 1974
6) Ueda J, Furukawa T, Higashino K, et al.: Ovarian fibroma of high signal intensity on T2-weighted MR image. Abdominal Imaging 23: 657–658, 1998
7) Kataoka M, Togashi K, Yamaoka T, et al.: MR imaging of mullerian mucinous borderline tumors arising from endometriotic cysts. J Comput Assist Tomogr 26: 532–537, 2002