Osaka University Knowledge Archive

Title	食道実質造影法に関する実験的研究
Author(s)	西村, 茂; 河野, 通雄; 吉田, 裕 他
Citation	日本医学放射線学会雑誌. 1979, 39(7), p. 691-699
Version Type	VoR
URL	https://hdl.handle.net/11094/17195
rights	
Note	

Osaka University Knowledge Archive : OUKA

https://ir.library.osaka-u.ac.jp/

Osaka University

食道実質造影法に関する実験的研究

神戸大学放射線医学教室（主任：木村修治教授）
西村　茂　河野　通雄　吉田　裕　佐古　正雄
土居　幸子　大林加代子　坂本　一夫　横川　修作
川崎医科大学放射線医学教室
梶　原　康　正
兵庫県立こども病院放射線科
橋　本　真　侍

（昭和54年1月31日受付）
（昭和54年3月5日最終原稿受付）

Experimental Studies in Esophageal Parenchymography

Shigeru Nishimura[1], Michio Kono[1], Yutaka Yoshida[1], Masao Sako[1], Sachiko Doi[1], Kayoko Obayashi[1], Kazuo Sakamoto[1], Shusaku Yokogawa[1], Yasumasa Kajihara[2] and Shinji Hashimoto[3]

1) Department of Radiology, Kobe University School of Medicine (Director: Prof. Shuji Kimura)
2) Department of Radiology, Kawasaki Medical College
3) Department of Radiology, Kobe Children's Hospital

Research Code No.: *511*

Key Words: *Esophgeal parenchymography, HCO −50, Contrast medium, Carcinoma of the esophagus*

In the diagnostic method of the esophagus, especially in cancer, both barium and endoscopic examinations have been widely used as the most useful techniques. However one should be noted that these techniques could evaluate only the changes of the mucosal surface and had been failed to evaluate the lesion in the deep layers of the esophageal wall (especially to the adventitia) or invasion to the adjacent organs (tumor extent).

So we considered that the parenchymal opacification of the esophagus including its tumor mass might be a very useful radiodiagnostic method for detecting the tumor extent. And since 1974 we have made the following experiments using dogs of about 10 kg in body weight, in order to obtain parenchymal opacifications in the esophagus. We called this "esophageal parenchymography".

In this investigation we used a contrast medium of 65% meglumine iodamide mixed with 5% of nonionic surfactant (HCO-50). Five to 15 ml of contrast medium was slowly infused during 30 to 90 seconds through the catheter selectively into: A) the anterior thyroidal artery supplying the cervical

esophagus, B) the bronchial artery supplying the thoracic esophagus, C) the left gastric artery feeding the abdominal esophagus.

A distinctive esophageal parenchymogram was obtained at the completion of the infusion and lasted for about two or three minutes without any considerable decrease in density. The esophageal parenchymogram was observed as two band-like shadows corresponding to the esophagus. Each band-like shadow was composed of two layers in the grade of its density. These results were obtained in 67.7% of the cervical esophageal studies and in 60% of the thoracic esophageal studies. No success were forth coming in the abdominal esophageal studies.

There were no significant side effects observed following the infusion of the contrast medium throughout our experiment. Neither immediate nor delayed reactions were observed serologically and histologically. So the procedure was considered to become safer and more useful method and might be employed clinically.

I. 緒　言

近年の消化器疾患診断法の進歩には目覚しいものがあるが，食道疾患特に食道癌の診断法としては Ba-Study 及び内視鏡がその主流を占めているのが現況である[1)2)]．食道癌の診断に際し現在最も望まれているのは癌の確診であることはいうまでもないが，更に癌進展範囲の判定が必要であり，この診断法が確立されればより適確な治療法の選択及び予後の推定に資することと思われる．1970年以降篠原・加藤及び牧野らが食道癌の外膜浸潤範囲の診断に固有食道動脈造影[3)~7)]や逆行性奇静脈造影[5)8)]が有用であることを報告して以来，ようやく食道癌の新しい診断法の開発の試みが行なわれるようになった[9)~11)]．しかし1975年第19回食道疾患研究会において若干の新しい試みの有用性の検討はなされたものの，主として従来の食道X線透視及び内視鏡検査の諸所見による食道癌の外膜深達度の判定の可能性が模索されたに止まっており[12)]，外膜深達度判定は未だその糸口を見い出そうとしているのが現状である．そこでわれわれは1974年以来食道癌の進展範囲の診断を目的として食道実質の造影に関する実験的研究を行ない，有意義な結果を得たので報告する．

II. 方法並びに対象

8～14kg の成犬39頭を用いた．使用カテーテルは Cook 4号の先端を約1cm の半径に屈曲して tapering したものである．頸部食道ではその栄養動脈である前甲状腺動脈へ，胸部食道及び腹部食道においてはそれぞれ気管支動脈又は左胃動脈食道枝にカテーテルを超選択的に wedge して造影剤の注入を行なった．使用造影剤は64.9% Meglumine Iodamide (Conraxin L) に5%の非イオン性界面活性剤 Polyoxyethylene hydrogenated caster oil (HCO-50) を添加したもの（以下 HCO 加造影と略す）で，5～15ml を30～90秒間で手圧注入した．注入開始と同時にテレビ透視下に撮影を開始し，注入終了後2分迄は30秒毎に以後は1～3分毎に計10分迄X線撮影を行なった．

III. 結　果

犬の食道の血管解剖については成書にも詳述されている[13)]．頸部食道動脈造影は前述の如く前甲状腺動脈へカテーテルを超選択的に wedge して造影剤の注入を行うことにより得られる (Fig. 1)．即ち前甲状腺動脈から背頭側へ向かう咽頭枝，尾側へ向かう甲状腺枝，腹頭側への輪状甲状枝，及び Fig. 1 では造影されていないが背外側への筋枝の計4本の分枝があり，頸部食道はこれらのうち咽頭枝と甲状腺枝により主として栄養されている．この前甲状腺動脈にカテーテルを wedge し Conraxin L 単独8ml を1分間に手圧注入し注入終了後30秒に撮影した通常の造影の毛細管相では，食道実質の淡い染まりを帯状に認めるものの不均一で境界不鮮明である (Fig. 2)．

一方 HCO 加造影剤9ml を90秒間で手圧注入

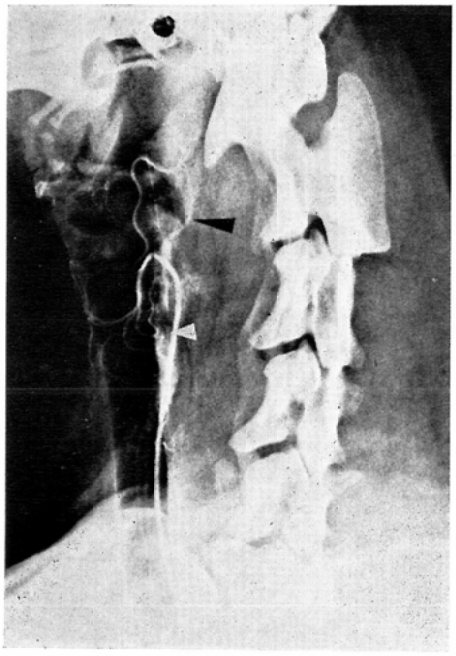

Fig. 1 Normal selective anterior thyroidal arteriogram in the cervical esophagus of the dog. The catheter is wedged into the anterior thyroidal artery, and the peripheral branches (short arrow) of the hypopharyngeal artery distribute toward the cranial region and the branches of the thyroidal artery distribute toward the caudal region (long arrow) in the cervical esophagus.

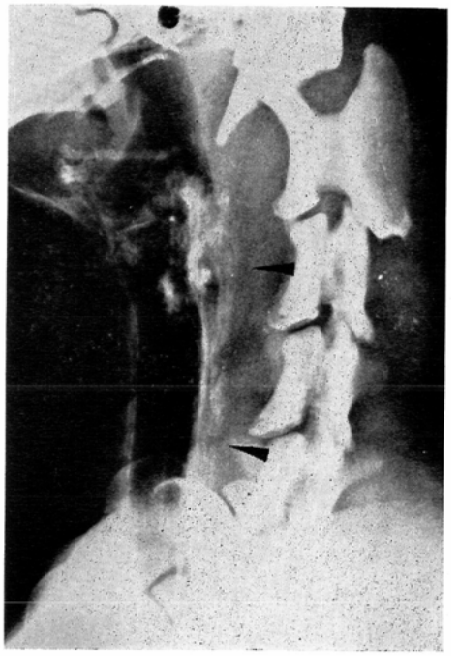

Fig. 2 X-ray showing capillary phase of the conventional anterior thyroidal arteriogram. A contrast medium of 8ml using only Conraxin L was infused for 30 seconds. X-ray was taken 30 seconds after the completion of infusion. The cervical esophagus was faintly opacified and its opacification was not homogeneous and was ill-defined.

し注入終了後30秒に撮影した食道実質造影法では，食道入口部より肛側へ約5cmに及ぶ明瞭な食道実質造影像が二条の帯状陰影として認められた（Fig. 3）．この両者の造影像の差異はほぼ恒常的にみられた．同様にHCO加造影剤6mlを30秒間で手圧注入し1分30秒後に撮影した症例の食道実質造影像では，入口部より肛側へ約9cmに及ぶ均等で明瞭な食道実質造影像が平行する帯状陰影として注入終了後約10分迄造影された（Fig. 4）．この食道実質造影像では内側の濃染度の高い部分と，外側の淡い染まりの部分とからなる各々二層の染め分けがみられた．これを造影直後に屠殺・摘出し約5mm厚の輪切りにした食道の軟線撮影を行なうと（Fig. 5a, b），Fig. 5aの造影を行なっていない対照食道では均一無構造であるのに対し，Fig. 5bの実質造影を行なった食道では染め分けによる三層の層状構造が認められた．

また気管支動脈から同様の造影を行なった胸部食道においても（Fig. 6）約7.5cmに汎る食道後壁の明瞭な食道実質造影像が認められた．

造影成功率は頚部食道で31例中21例67.7%，胸部食道では5例中3例60%で，腹部食道は4例に試みたが成功例は得られなかった．頚部食道実質造影像の得られたこれら18例とConraxin L単独使用によっても実質濃染の得られた4例を対照としてそれらの造影像を比較検討した．即ちHCO加造影剤注入終了後の時間と造影濃度の平均値（以下造影濃度）との関係（Tab. 1），及び注入終了後の時間と食道実質造影像の長さ（以下造影

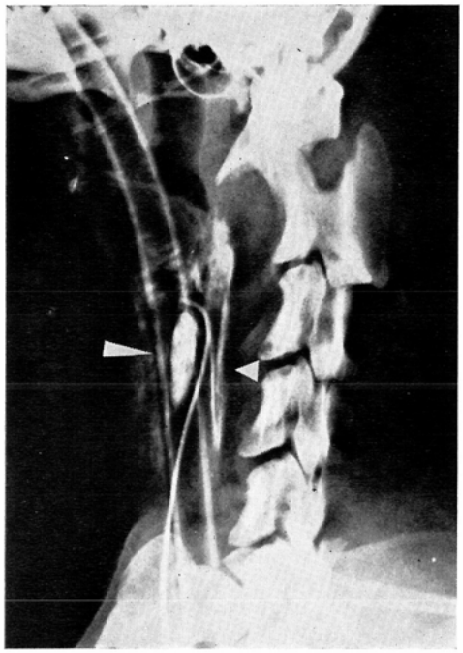

Fig. 3 This X-ray shows a cervical esophageal parenchymogram. Nine ml of contrast medium containing HCO-50 was infused for 90 seconds manually. This X-ray taken 120 seconds after the completion of infusion shows distinct two band-like shadow (short arrow). The shadows having a length of 5cm could be observed for 10minutes after the end of infusion. Thyroid gland (long arrow) also can be seen.

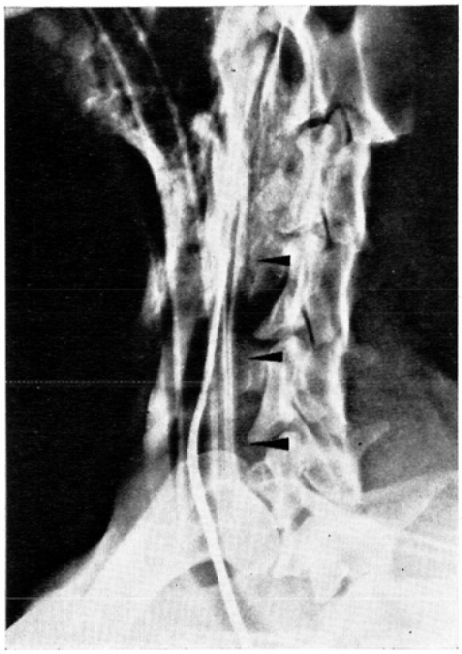

Fig. 4 This X-ray shows a cervical esophageal parenchymogram. six ml of contrast medium containing HCO-50 was infused for 30 seconds manally. This X-ray was taken 90 seconds after infusion was completed. A distinctive cervical esophageal parenchymogram was obtained. Two parallel band-like shadows (arrow), each shadow being composed of two layers, can be seen. The shadows have a length of 9cm from the esophageal orifice to the base of the 5th cervical vertebra. These shadows could be observed for a total of 10minutes after infusion was completed.

長）との関係（Tab. 2）をそれぞれ検討した．尚造影濃度は便宜上次のような基準により三段階に分けた．第2頚椎棘突起の最高濃度と同等またはそれ以上の陰影の造影能を有する場合をⅢ度，第2頚椎棘突起の陰影と同等またはそれ以上のものをⅡ度，棘突起の陰影濃度にも及ばないが造影されていることの明らかなものをⅠ度とした．そしてⅠ度以上の濃度の得られた食道実質造影像の長

Table 1 Relationship between the density of opacification and the duration of opacification using two different contrast media

Density of opacification (grade) \ Time after completed infusion	0.5min.	1 min.	1.5min.	2 min.	3 min.	5 min.	7 min.	10min.
using HCO-50 (18 cases)	2.2	2.2	2.1	2.0	1.9	1.8	1.7	1.7
using only conraxin L (4 cases)	1.7	1.7	1.5	1.5	1.0	1.0	1.0	0

Table 2 Relationship between the length of opacified area and the duration of opacification using two different contrast media

Length of opacified area (cm) \ Time after completed infusion	0.5min.	1 min.	1.5min.	2 min.	3 min.	5 min.	7 min.	10min.
using HCO-50 (18 cases)	5.8	5.7	5.6	5.5	5.4	5.3	5.2	5.0
using only conraxin L (4 cases)	5.8	5.7	5.2	5.1	5.1	4.1	4.0	0

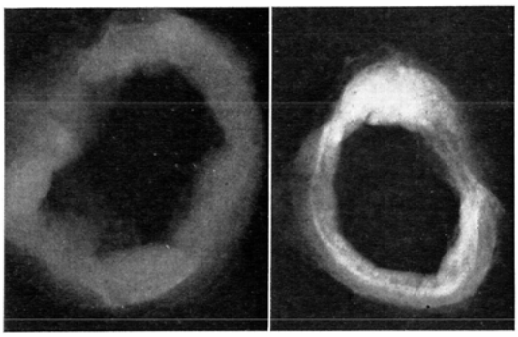

a b

Fig. 5 These X-rays show a dissected esophagus (transverse section). They were taken by soft X-ray method. On the left (a) we see an X-ray where no contrast medium has been infused, therefore there is no clear structure. On the other hand the X-ray on the right (b) shows another transverse section after being infused with contrast medium HCO-50 and immediately dissected. We can observe 3 layers in this transverse section.

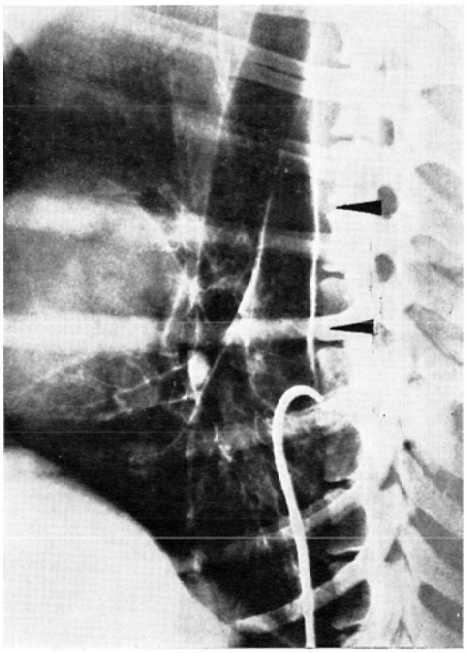

Fig. 6 This X-ray shows the esophageal parenchymogram of 7.5cm of the thoracic esophagus (posterior wall). The contrast medium contained HCO-50 and was infused into the bronchial artery.

Fig. 3 Relation between density and duration in selected cases.

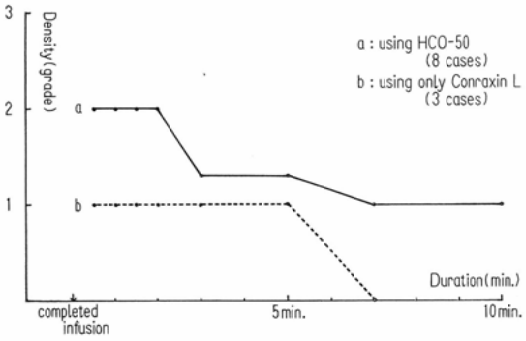

Fig. 4 Relation between length and duration in selected cases.

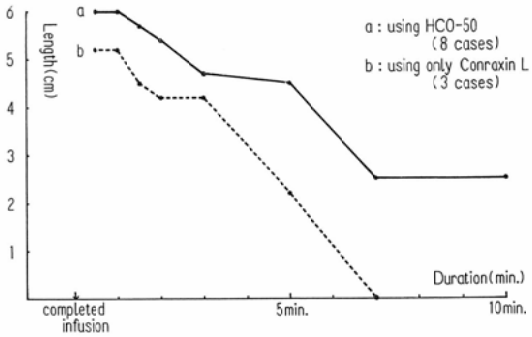

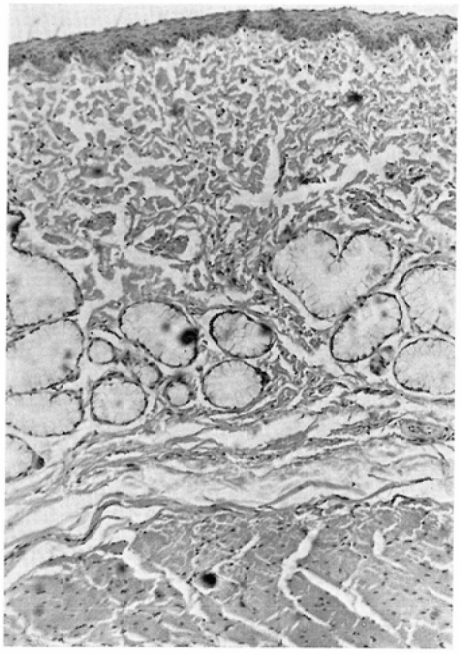

a

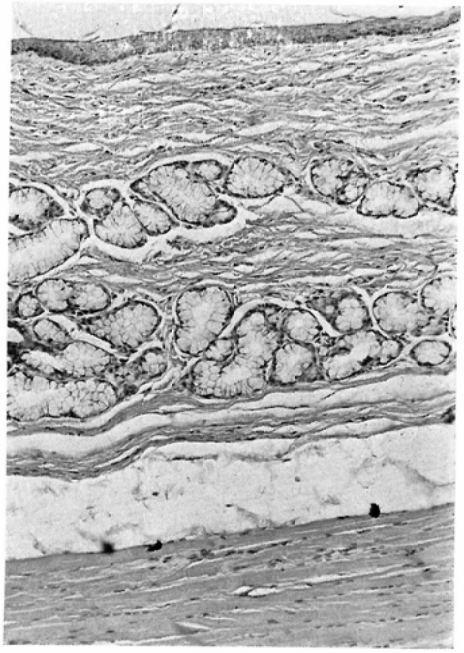

b

Fig. 7 Histological view of the esophagus (×40). Fig. 7 (a). Only Conraxin L had been infused. Fig. 7 (b). Contrast medium containing HCO-50 had been infused. In the latter there was no obvious difference and histologically it appeared much the same as the former.

さを造影長とし，その持続している時間を持続時間とした．Tab. 1，2にみられる如く造影濃度，造影長，持続時間のいずれにおいても両者間にはある程度の差がみられた．次にこれらの症例のうちから造影剤8～10ml を1分間で手圧注入して注入終了後2分で wedge をはずす方法を行なったもののみについて，HCO 加造影剤使用群と Conraxin L 単独使用群との間で三因子について比較すると Fig. 3，4の如くになる．即ち Tab. 1，2 よりも造影効果は改善され，注入終了後約2分迄の間で良好な造影成績の得られることが分かる．われわれの行なった実験では HCO 加造影剤8～10ml を1分間で手圧注入し注入終了後2分で wedge をはずすこの方法により最もよい成績が得られた．

更に本実験による副作用の検索として造影後の食道の組織学的変化（Fig. 7a, b）及び血清学的異常の有無について検討を加えた．Fig. 7a は通常の造影を行なった対照の食道組織像であり，食道実質造影を行なった Fig. 7b の組織像との間に著変を認めない．実験後生存させて経時的に観察した組織像においても特に変化は認めていない．また造影前後の血清学的検査にても副作用と考え得る異常はみられなかった．

IV. 考　案

われわれの教室における臓器実質造影の研究の歴史は古い．文献上は1972年西峯らの Popiodol Suspension による臓器造影法の実験的研究[14]に始まり，以後造影剤の改良を行いつつ Peribronchography[15]，Pancreatography[16]，Hepatography[17][18]，Uterography[19][20][21] と各種臓器の実質造影（臓器造影）を行なってきた．これらのうち幾種類かは既に当教室では広く臨床導入され，主として腫瘍診断において好成績を収めている[22][23]．爾来われわれは食道癌の深達度診断に関する検査法の開発を模索していた．1970年以降加藤・篠原・田之

畑・牧野らが固有食道動脈造影を導入しその質的診断における有用性を報告した[3)~7)]．しかし武藤らは本法は食道癌の質的診断よりもむしろ粘膜下腫瘍や静脈瘤等の性状診断に有用であろうとしており[24)]，未だ一定の評価を得ていない．われわれはこの点にも着目しより有効且つ安全な食道癌の深達度診断法の開発を目的とし，従来から教室で行なっている臓器実質造影法を導入した食道実質造影法の実験的研究に着手した．

食道実質造影法に主要な役割を果たす非イオン性界面活性剤 HCO-50は既に市販の医薬品にも添加されている安全な化合物であり[25)]，われわれの教室では腫瘍造影 Tumorography の目的で広く臨床に用いている[22)23)]．その作用機序は鈴木らによれば，毛細血管壁及び結合織の酸性ムコ多糖類に直接作用し浸透・ぬれ・洗浄・可溶化更に粘稠度の低下などの作用により透過性が高まるとしている[26)]．これにより HCO 加造影剤は血管壁から「滲み出し」て，供覧した如く均一で濃く境界鮮明な食道実質造影像が得られたものと考えられる．なおこの透過性亢進作用はリンパ管においても認められ，佐古は間接リンパ造影の手技により肝リンパ造影に成功している[27)]．著者らの実験において興味深いことは食道実質が良好に造影された症例では，食道壁が三層に染め分けられていることである．これは HCO-50の作用機序から考えても食道壁における毛細血管及び結合織の組織構築を反映しているものと思われ，粘膜固有層・粘膜下層及び固有筋層の染め分けと考えられる．

頚部食道の実質造影成功率は67.7%で，不成功例は前甲状腺動脈へのカテーテル挿入には成功したが実質造影像の得られなかった症例である．その大半はカテーテルの選択的挿入に手間どり目的血管の spasm を来たして不成功に終った初期の症例であった，現在では Cook 6.7号の yellow catheter を総頚動脈入口部に先ず挿入しておき，更に4号 red catheter を内腔へ導入して目的とする前甲状腺動脈へ超選択的に挿入する double catheter 法に依っているので，平均20分程度で wedge に成功するようになっている．今後の症例の増加によりこの成績は更に向上するものと考える．

胸部食道における気管支動脈への wedge に際しては造影剤の殆んどが肺へ流れる傾向があり，カテーテルの先端を盲端にして側孔から噴出させて食道枝へより多くの造影剤を流す工夫や，Pharmacoangiography の併用など手技の改善が課題として残っている．しかし臨床的には固有食道動脈も大動脈から直接分枝して栄養血管となっており，Im 肛側1/2以下の胸部食道実質造影にはこれらの処置は不要となる[28)]．

腹部食道は初期に数例試みたのみであるが手技的に若干の困難さを伴なう．文献的には左胃動脈から食道枝が分枝するものが多く，西峯・吉田らの Hepatography の研究に際して数 cm の腹部食道実質造影像が同時に得られている症例もあり[17)18)]，今後の症例追加により目的の達せられるものと考えられる．

HCO 加造影剤使用群と Conraxin L 単独使用群との間での造影能比較の成績は，当初期待していた程の大きな差はみられなかった (Tab. 1, 2)．この原因としての最も大きな要素は食道自体の臓器特異性にあると思われる．即ち食道は元来血流の比較的乏しい臓器で，Peribronchogram, Pancreatogram, Hepatogram や Uterogram などの豊富な血流を有する各臓器の実質造影像に較べてその造影能がやや劣ったものと考えられる．この点において Pharmacoangiography の手技の導入が考慮されなければならない．しかし Fig. 3, 4 にみられる如く造影剤注入終了後約2分間迄の間で造影濃度に明らかな差がみられ，症例として示したように造影像についても均一且つ境界鮮明なものとなっている．造影長にも約1cm の差があり時間の経過と共にこの差は開く．即ち Conraxin L 単独使用群の造影像が比較的速やかに消失するのに較べ，HCO 加造影剤を用いた実質造影像の持続時間は十分に永く，断層撮影や C・T. の併用も可能である．造影剤8～10ml を1分間で手圧注入し注入終了後2分で wedge をはずす手法は，臨床導入に際しても全く無理のないものと考

える．

本法により食道という長い臓器の実質造影が分節的にではあるがその全長に汎って可能となり，安全性も確認された．現在われわれの教室では本法を臨床に導入し有用な成績を収めつつあり，稿を改めて報告する積りである．

V. 結　論

1) 非イオン性界面活性剤 HCO-50を添加した水溶性造影剤を主として前甲状腺動脈へ注入し，犬の頚部食道の明瞭な実質造影像を得ることができた．

2) 食道実質造影像は気管の後方で食道入口部から肛側へ向かう平行する帯状陰影として認められ，均一で境界明瞭である．造影濃度・造影範囲（長さ）及び造影持続時間のいずれにおいても，Conraxin L 単独使用群に較べて差がみられた．とりわけ HCO 加造影剤 8～10ml を1分間で手圧注入し注入終了後2分で wedge をはずす方法が優れており，臨床導入に際しても無理のないものと考えられた．

3) 造影後の食道並びに主要臓器の組織学的変化及び血清学的検索のいずれにおいても異常を認めず，本法は副作用のない安全な検査法と考える．

4) われわれの教室では既に本法を臨床に導入して食道疾患特に食道癌の深達度診断法として活用しており，追って報告する予定である．

本論文の要旨は第15回日本脈管学会総会において口述発表した．本研究にあたり御指導・御校閲を賜った木村修治教授，種々御教示頂いた神戸大学楢林和之名誉教授，奈良県立医科大学放射線教室故西峯康雄教授，兵庫医科大学病理学教室窪田講師並びに御協力頂いた各位に深甚の謝意を表します．

文　献

1) 御厨修一：消化管X線読影講座 1—2 食道 1970，金原出版，東京
2) 鍋谷欣市，滝川弘志，新井裕二：消化器癌診療の進歩（特集）食道癌ことに早期食道癌診断の実態．内科，36：369—372，1975
8) 加藤晴吾，高尾隆三郎，前田宏文，奥川信治：食道動脈造影 I 報．日本医放会誌，30：781，1970
4) 篠原慎治，田之畑修朔，牧野正興，加藤晴吾：食道癌における食道動脈造影について．臨放，18：165—172，1973
5) 牧野正興，篠原慎治，田之畑修朔：食道癌の放射線治療に対する脈管造影の寄与．日本医学放射線学会第9回臨床シンポジウム部会講演集，86—93，1973
6) 平松京一，松岡正也，西岡清春：消化管X線読影講座，9—2，消化器疾患の血管造影診断，7—8，1973，金原出版，東京
7) 田之畑修朔，牧野正興，篠原慎治，加藤晴吾：食道癌における食道動脈造影の試み．第31回日本医学放射線学会総会抄録集，18，1972
8) 牧野正興：食道癌における逆行性奇静脈造影の臨床的研究，日本医放会誌，35：394—429，1975
9) 小泉博義，金正　出，麻賀太郎，鈴木元久，杉政征夫，土谷隆一，城島標雄，天野富薫，有田英二，五島英迪，和田達雄：A_3 症例の術前診断経食道性後縦隔造影法の成績，第19回食道癌疾患研究会抄録集，18，1975
10) 和田寛治，斉藤寿一，小林清男，佐々木公一，金井明行，藤巻雅夫，武藤輝一，小泉博義，和田達雄：食道粘膜下造影法について（第一報）—新診断法としての特性を中心として—．外科診療，16：679—685，1974
11) 斉藤寿一，小林清男，田中乙雄，佐々木公一，前田政克，川口正樹，曽我　淳，藤巻雅夫，武藤輝一，和田寛治：食道癌における食道粘膜下造影法について—主として外膜浸潤（A）の判定について—．外科診療，17：595—600，1975
12) 第19回食道疾患研究会抄録集，1975
13) Miller, M.E., Christensen, G.C., Evanse, H.E.: 著，和栗秀一，醍醐正之訳：犬の解剖学，学窓社，東京，1971
14) 西峯康雄，河野通雄，梶原康正，吉本信次郎，吉田　裕，佐古正雄，楢林和之：Popiodol Suspension による臓器造影法の実験的研究．日本医放会誌，31：1083—1089，1972
15) Kajihara, Y.: Experimental Study of Peribronchography. INVESTIGATIVE RADIOLOGY, 8: 219—227, 1973
16) 吉本信次郎：膵造影法に関する実験的研究．日本医放会誌，34：86—96，1974
17) 西峯康雄，河野通雄，梶原康正，吉田　裕，佐古正雄，吉本信次郎，楢林和之：肝造影法，脈管学，15：265—269，1975．
18) 吉田　裕：肝造影法に関する実験的研究．日本医放会誌，36：383—396，1976
19) 橋本真侍，纐部和宏，大林加代子，土居幸子，西村茂，高田佳木，梶原康正，河野通雄，楢林和之，佐古正雄，西峯康雄，吉本信次郎：子宮造影，第15回日本脈管学会総会予稿集，14：460，1974

20) 橋本真侍，大林加代子，織部和宏，西村　茂，佐古正雄，梶原康正，河野通雄，楢林和之，土居幸子，西峯康雄，田中　実，山下澄雄：子宮造影（第2報）第16回日本脈管会総会予稿集，15：600，1975
21) 西峯康雄，橋本真侍，織部和宏，大林加代子，土居幸子，西村　茂，佐古正雄，梶原康正，河野通雄，楢林和之：子宮造影法に関する実験的研究，脈管学，16：131—135，1976
22) 楢林和之：脈管放射線診断の限界と将来．脈管学，17：699—704，1977
23) 河野通雄，吉田　裕，佐古正雄，松本寿之介，高田佳木，大林加代子，坂本一夫，木村修治，梶原康正，西峯康雄：肺門部リンパ節造影に関する研究—肺癌の進展範囲の診断．日本医放会誌，37：665—676，1977
24) 武藤晴臣，小林誠一郎，山田明義，藤本　章，篠原幹夫，戸田一寿：選択的固有食道動脈造影法，日独医報，18：739—751，1973
25) 美間博之，矢敷孝司，中谷弘美，新谷　茂，臼居敏仁：製剤学的研究（第13報）非イオン性界面活性剤水性注射液の局所作用．薬学雑誌，82：1171，1962
26) Suzuki, M., Motoyoshi, K., Arai, H. and Horikawa, H.: Mechanism of the increased capillary permeability induced by nonionic surfactants injected intracutaneously in rabits. Jap. J. Pharmacol., 17: 525—537, 1967
27) 佐古正雄：肝リンパ造影に関する実験的並びに臨床的研究．日本医放会誌，35：733—745，1975
28) Shapiro, A.L. and Robillard, G.L.: The esophageal arteries. Their configurational anatomy and variations in relation to surgery. Ann. Surg., 131: 171—185, 1950