The University of Osaka
Institutional Knowledge Archive

Title	転移性推体腫瘍のMRI
Author(s)	杉村, 和朗; 杉原, 正樹; 古川, 雅彦 他
Citation	日本医学放射線学会雑誌. 1989, 49(5), p. 555-561
Version Type	VoR
URL	https://hdl.handle.net/11094/17203
rights	
Note	

The University of Osaka Institutional Knowledge Archive : OUKA

https://ir.library.osaka-u.ac.jp/

The University of Osaka

日本医放会誌：49（5），555—561，1989（平1）

転移性椎体腫瘍のMRI

島根医科大学放射線医学教室
杉村　和朗　　杉原　正樹　　古川　雅彦
安井　　清　　石田　哲哉
神戸大学医学部放射線医学教室
山　崎　克　人　　河　野　通　雄

（昭和63年8月19日受付）
（昭和63年12月12日最終原稿受付）

Magnetic Resonance Imaging of the Metastatic Vertebral Tumor

Kazuro Sugimura, Masaki Sugihara, Masahiko Furukawa, Kiyoshi Yasui and Tetsuya Ishida
Department of Radiology, Shimane Medical University
Katsuhito Yamasaki and Michio Kono
Department of Radiology, Kobe University School of Medicine

Research Code No. : 209.2

Key Words : MRI, Spine, Metastatic bone tumor, Tissue characterization

Fourty two patients underwent MR studies for a variety of lesions in the vertebral body. A 0.15-T MR system was employed. Twenty five patients were found to have malignant metastatic lesions (group 1); 16 had non-neoplastic lesions (group 2). The ability to discriminate between group 1 and group 2 with MR imaging was evaluated. All malignant metastatic lesions appeared as low intensity areas on both T1-weighted spin echo image and inversion recovery image, but 44 to 53% of the non-neoplastic lesions appeared as low intensity areas, respectively. The diagnostic ability with signal intensity of the vertebral column was evaluated on various pulse sequences; sensitivity of inversion recovery and T1-weighted spin echo image was 100%, in contrast specificity of these pulse sequences was 47 to 56%, overall accuracy was the highest on T1-weighted spin echo image (86%). The signal intensity of intervertebral disk was also evaluated in both groups. The intervertebral disks adjacent to the all malignant metastatic lesions showed normal intensity on both T1-weighted spin echo image and inversion recovery image, but non-neoplastic lesions showed variable intensities on images with all pulse sequences. The diagnostic ability with the signal intensitis of the vertebral column and intervertebral disk was higher than that of the vertebral columns alone. Consequently accuracy was the highest in that case of both intervertebral disk and bone marrow which were imaged on T1-weighted spin echo (93%). We concluded that this diagnostic method was useful in distinguishing malignant metastatic from non-neoplastic lesions.

緒　言

転移性骨腫瘍診断にはMRIが有用であるが，他の臓器と同様tissue characterizationに問題があるとする報告が多い[1)~7)]．この点を解決する方法として緩和時間を用いた鑑別法が有用であることを報告したが，検査時間が長くなるため汎用性に難点があった[8)9)]．そこで通常行なっているスキャンで診断能を向上させることを目的に，転移

性骨腫瘍を含む椎体疾患に MRI を施行し，椎体転移診断における MRI の有用性について検討した．

対象並びに方法

主として骨シンチグラフィで異常集積を指摘された椎体疾患42例を検討対象とした．Table 1 にその内訳を示す．対象を group 1：転移性椎体腫瘍，group 2：非腫瘍性椎体病変の 2 群に分けた．group 1は悪性腫瘍を有する患者のうち骨シンチグラフィ，臨床症状で転移性椎体腫瘍が疑われ，剖検，生検，CT で腫瘍を確認した症例，及び臨床経過と他の画像診断とあわせて転移と考えられた25例（男性18例，女性 7 例，平均58.8歳）である．原発腫瘍の内訳は，前立腺癌 7 例，肺癌 4 例，子宮頚癌 3 例，乳癌 3 例，その他 8 例で，組織学的には，腺癌13例，扁平上皮癌 7 例，未分化癌 4 例，分類不能 1 例である．group 2は16例で全例臨床的に悪性腫瘍を認めない．16例中12例は骨粗鬆症の経過観察中に生じた圧迫骨折であり，残りの 4 例は発症時期の明確な圧迫骨折で，いずれも安静により軽快ないし治癒した症例を対象とした．

Table 1 Information for the each group

	Group 1	Group 2
No. of Patients	25	17
Male Female Ratio	18/7	4/13
Age(yr)		
Mean	58.8	63.9
Range	18—78	38—80

Group 1: Malignant metastatic lesions
Group 2: Non-neoplastic lesions

MR 装置はピッカーおよび東芝製0.15T 常電導装置を使用した．T1強調画像として，Inversion Recovery（TR 2100 msec，TD 500msec）：以下 IR，Spin Echo（TR 200ないし300msec，TE 40 msec）：以下 T1W-SE，T2強調画像として Spin Echo（TR 2100msec，TE 40ないし80msec）：以

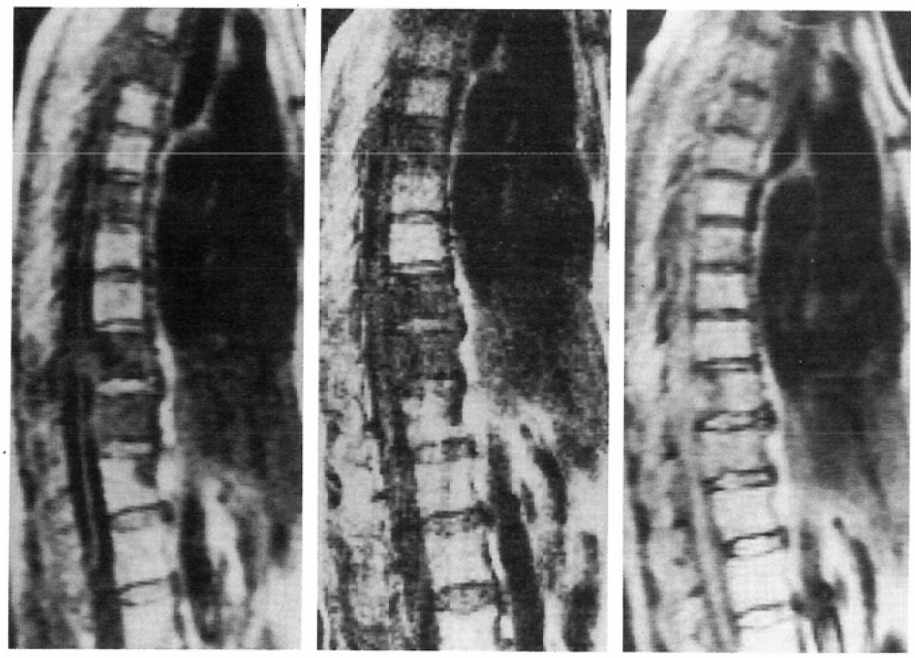

a b c

Fig. 1 68-year-old male with metastases from prostatic cancer. Sagittal section of thoracic vertebral column.
a: T1 weighted spin echo image (TR 200msec, TE 40msec), b: inversion recovery image (TR 2100msec, TI 500msec) and c: T2 weighted spin echo image (TR 2100msec, TE 80msec) were showed.

下T2W-SEの3パルス系列を矢状断方向で撮像した．なお一部の症例に3パルス系列すべてが行なえない症例があり，その症例については行ないえた撮像法についてのみ検討した．検討はおのおのの撮像法で，椎体と椎間板について行なった．

症　例

症例1（Fig. 1）

68歳男性．前立腺癌．椎体に多数の転移を認め，腫瘍は一部脊椎管内に進展している．

病巣椎体はIR，T1W-SEにて低輝度に，T2W-SEにて等しいかまたはごくわずかに低輝度に描出されている．病巣椎体に接するかはさまれた椎間板は，IR，T1W-SEにて病巣椎体より高輝度に描出されており，病巣椎体との境界も明瞭である．T2W-SEでもこれらの椎間板は他の正常椎間板同様高輝度を呈しており，変形を認めない．

症例2（Fig. 2）

71歳男性．骨粗鬆症．第2から第5腰椎椎体に圧迫骨折及び椎体の変形を認める．変形は2年6ヵ月にわたって所見が不変で，悪性腫瘍も指摘できないため骨粗鬆症に起因した椎体圧迫骨折と診断した．病巣椎体はIR，T1W-SEにて高度低輝度に，T2W-SEにてわずかに低輝度に描出されている．病巣椎体に接するかはさまれた椎間板はIR，T1W-SE，T2W-SEにて病巣椎体と同様ないし低輝度に描出され膨化も認める．また病巣椎体と接していない椎間板も同様の輝度を呈している．T2W-SEにてこれらの椎間板は高輝度を呈しているが，膨化，intranuclear cleftを認め，変性が存在することを示唆している．

症例3（Fig. 3）

63歳男性．肺扁平上皮癌．第1から第5胸椎はT1W-SEで低輝度に描出されている．病巣椎体に接するかはさまれた椎間板は，高輝度に描出されており変形も認めない．剖検所見でも椎体は腫瘍でおきかわっているが，椎間板は正常に残存して

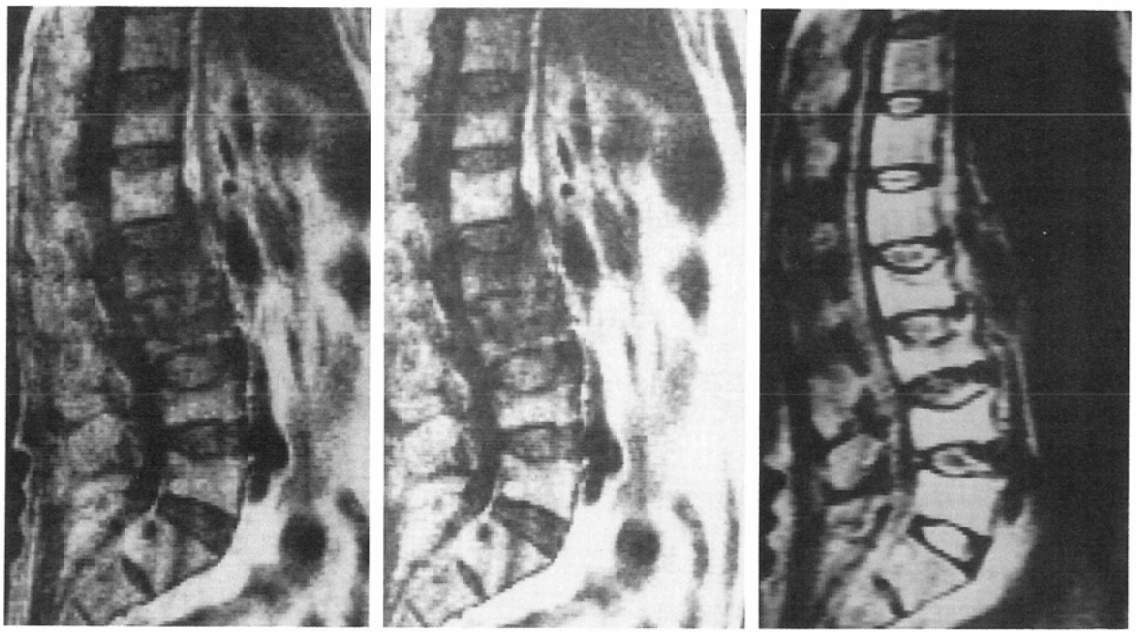

a　　b　　c

Fig. 2　71-year-old male with osteoporosis of the lumbar spine. Sagittal section of thoracic vertebral column.
a : T1 weighted spin echo image (TR 200msec, TE 40msec), b : inversion recovery image (TR 2100msec, TI 500msec) and c : T2 weighted spin echo image (TR 2100msec, TE 80msec) were showed.

3a

3b

Fig. 3 63-year-old female with metastases from lung cancer. Sagittal section of thoracic vertebral column.

a : T1 weighted spin echo image (TR 300msec, TE 40msec) was showed. b : Autopsy specimen of the thoracic spine.

おり，顕微鏡的にも椎間板への腫瘍浸潤は認めない．

結　果

病巣椎体の画像輝度を正常椎体の画像輝度と比較し，高，等，低および，高から低まで様々な画像輝度を呈する混合の4型に分類した（Table 2）．Group 1では T1W-SE, IR で全例低輝度を呈した．一方 T2W-SE では低輝度に描出されるのは58%にすぎず，高および等輝度に描出される例がそれぞれ21%ずつあった．group 2において T1W-SE, IR で椎体はおのおの44%，53%が低輝度に描出された．また T2W-SE では等輝度に描出される例が59%と最も高かった．

Table 2 Tumor signal relative to normal marrow signal for various pulse sequences

Intensity	Group 1				Group 2			
	High	Iso	Low	Mixed	High	Iso	Low	Mixed
T1 weighted spin echo	0	0	20	0	0	4	4	1
T2 weighted spin echo	5	5	14	0	3	10	3	1
Inversion recovery	0	0	24	0	3	4	9	1

次に病巣椎体に接するかはさまれた椎間板（以

Table 3 Intervertebral disk signal relative to involved bone marrow signal for various pulse sequences

Intensity	Group 1		Group 2	
	normal	abnormal	normal	abnormal
T1 weighted spin echo	20	0	4	6
T2 weighted spin echo	18	6	4	13
Inversion recovery	27	0	6	11

Table 4 Diagnostic value of metastatic vertebral tumor using vertebral signal intensity for various pulse sequences

	Sensitivity	Speificity	Accuracy
Inversion recovery	100	47	78
T1 weighted spin echo	100	56	86
T2 weighted spin echo	58	82	68

下病巣椎間板）の信号強度について検討した．IRおよびT1W-SEで病巣椎間板の信号強度が病巣椎体と同等ないし低い場合を異常とした．またT2W-SEでは病巣椎間板が椎体より信号強度が低い場合を異常とした．Table 3に各groupにおける椎間板の信号強度を示す．group 1ではT1W-SE，IR共に異常信号強度を呈する例はなかったが，T2W-SEで25%に異常信号強度を呈した．一方group 2ではT1W-SEで60%，IRで65%，T2W-SEで76%に異常信号強度が見られた．

転移性椎体腫瘍の診断能を各パルス系列における病巣椎体，病巣椎間板の信号強度を基に検討した．病巣椎体についてT1W-SE，IR，T2W-SEのいずれも低信号を転移陽性所見として，各パルス系列での診断能をTable 4に示した．IR，T1W-SE共にsensitivity 100%であったが，specificityはそれぞれ47%，56%と低かった．正診率はT1W-SE，IR，T2W-SEの順に高かった．そこでsensitivityは高いがspecificityの低いT1強調画像の診断能向上のため，椎間板の信号強度を加えて検討した．

Table 5に椎体が低輝度を，椎間板が正常輝度を呈する場合を転移と診断した場合の診断能を示す．いずれの撮像法でも椎体信号強度だけで行なった診断能より向上していた．特にspecificityは椎間板をT1W-SEにとった場合，椎体だけで行なった場合の56%から80%へと著明に改善した．またspecificityの向上にもかかわらず，sensitivityはIR，T1W-SE共に100%のままであった．またaccuracyもいずれの撮像法においても向上していた．特にIR，T1W-SEおのおので椎体が低輝度に描出され，椎間板がT1W-SEで正常信号強度として描出される場合がaccuracy93%で最も高かった．

Table 5 Diagnostic value of metastatic vertebral tumor using combined method of signal intensity of bone marrow and intervertebral disk for various pulse sequences

Inter Vertebral Disk		Bone Marrow	
		Inversion Recovery	T1 Weighted Spin Echo
Inversion Recovery	Sensitivity	100	100
	Specificity	75	70
	Accuracy	90	90
T1 Weighted Spin Echo	Sensitivity	100	100
	Specificity	80	80
	Accuracy	93	93
T2 Weighted Spin Echo	Sensitivity	74	79
	Specificity	88	90
	Accuracy	79	83

考　察

転移性椎体腫瘍診断におけるMRIの有用性は既に報告されている[3)5)7)]．それらの報告では骨シンチグラフィと同様MRIも信号強度の変化だけを指標にした場合，sensitivityは高いが，specificityに劣るとされている．そこでspecificityを向上させるために緩和時間の利用が試みられ，優れた結果が得られている[8)9)]．しかしながら磁場強度によって緩和時間が異なること，また緩和時間算出のために撮像時間が長引くことが欠点である．そこで信号強度変化を用いた方法による診断能向上が望まれている．

転移性骨腫瘍診断を行なう場合，通常骨シンチグラフィで病巣の有無を検索し，ついで他の検査法を用いて診断するのが原則である．この場合問

題となるのが今回検討したgroup 2の変形性変化である．その内骨棘等の骨髄外変化へのRI集積の場合は，椎体骨髄の変化は無いのでMRI診断上問題とならない．group 2の内転移と鑑別上最も問題となるのは，圧迫骨折により2次的に骨髄に変化が生じた場合である．ところがgroup 1とgroup 2の骨髄変化を信号強度変化だけで鑑別しようとした場合，従来の報告と同じくsensitivityは高いがspecificityが低いという結果しか得られなかった．そこで椎体と密接な関係を有する椎間板の変化についても検討し，転移性椎体腫瘍診断能向上を試みた．

椎間板変性は，豊富に水分を含有した椎間板が水分量の減少した線維性成分に変化することによって生じる．正常では水分量が85%から95%存在する髄核，約78%の線維輪が共に70%以下に低下するとされている[7)14)]．その時水分量減少と共にコラーゲンや非コラーゲン蛋白量の変化，糖蛋白量の減少，ケラチン硫酸とコンドロイチン硫酸比の上昇，凝集能の低下が生じる．これらの生化学的変化により，変性椎間板の緩和時間は正常椎間板に比べてT1, T2時間ともに短縮して来る．変性椎間板の信号強度は水分量減少だけに依存せず，緩和時間の短縮も関与していることになる[10)14)]．

group 2の推体は外傷性，非外傷性圧迫骨折を来している．そのうち非外傷性圧迫骨折は，脆弱化した椎体が椎間板圧により圧迫されるために生じるとされている[11)]．その結果として推間板の膨化が生じて来る．この場合椎間板膨化を来す前より椎間板変性は高度になり，椎間板水分減少とともに生化学的変化も高度に生じていることが予想される．これがgroup 2でT1強調画像，T2強調画像共に異常信号を呈する率が高かった原因と考えられる．

一方group 1の椎間板はT2W-SEで6例(25%)が低輝度に描出されたが，T1強調画像ではこれらの症例も含めて椎間板信号強度変化を認めなかった．無症状の64歳以上の57%に何らかの椎間板変化が生じていると報告[12)]されており，6例中4例が65歳以上であった点から，これらの椎間板には加齢による水分量の減少が生じていたものと考えられる．そこで椎間板に関してT1強調画像は形態学的変化はとらえ得るが，T2強調画像のように信号強度の減少としてはとらえにくいとの報告[12)~14)]とあわせて考えると，椎間板変性の軽度なgroup 1がT1強調画像で変化を示さなかったことが理解できる．

この結果から転移診断にはT1強調画像による椎体と椎間板の組み合わせ診断が有用であり，その中でも短時間撮像の可能なT1W-SEが最も有用であることがわかった．本法は転移診断において最も大切な高いsensitivityに加えて，specificityの向上をもたらす臨床上有用な検査法であると考えられる．またT1W-SE法と言う短時間撮像法のみで診断できるという点からも，椎体転移診断に非常に有用な診断法であると言える．

結　語

1）悪性腫瘍椎体転移25例，非腫瘍性椎体病変16例にMRIを施行しその有用性を検討した．

2）転移症例の骨髄は全例T1強調画像で低信号に，椎間板は病巣椎体より高信号に描出された．

3）T1強調SE画像で椎体骨髄が低信号に，病巣椎間板が病巣椎体より高信号を呈した場合を転移とした場合がsensitivity 100%，specificity 80%，accuracy 93%で診断精度が最も高かった．

文　献

1) Modic MT, Weinstein MA, Pavlicek W, et al: Magnetic resonance imaging of the cervical spine: Technical and clinical observations. AJR 141: 1129—1136, 1983
2) Modic MT, Feiglin DH, Piraino DW, et al: Vertebral osteomyelitis: Assessment using MR. Radiology 157: 157—166, 1985
3) Atlan H, Sigal R, Hadar H et al: Nuclear magnetic resonance proton imaging of bone pathology. JNM 27: 207—215, 1986
4) Brady TJ, Gebhardt MC, Pykett IL, et al: NMR imaging of forearms in healthy volunteers and patients with giantcell tumor of bone. Radiology 144: 549—552, 1982
5) Moon KL, Genant HK, Helms CA, et al: Musculoskeletal applications of nuclear magnetic resonance. Radiology 147: 161—171, 1983
6) Cohen MD, Klatte EC, Baehner R, et al: Magnetic resonance imaging of bone marrow disease in children. Radiology 151: 715—718,

1984
7) Modic MT, Masaryk TJ, Weinstein MA: Magnetic resonance imaging of the spine. Magnetic resonance annual. 37—54, 1986, Raven Press, New York
8) Sugimura K, Yamasaki K, Kitagaki H, et al: Bone marrow diseases of the spine: Differention with T1 and T2 relaxation times in MR imaging. Radiology 165: 541—544, 1987
9) 杉村和朗，山崎克人，北垣　一，他：椎体病変におけるMRIの有用性—緩和時間による鑑別について—，日本医放会誌，47: 714—721, 1987
10) Modic MT, Pavlicek W, Weinstein MA, et al: Magnetic resonance imaging of intervertebral disk disease. Radiology 152: 103—111, 1984
11) Edeiken J: Metabolic and dystrophic bone disease. Roentgen diagnosis of diseases of bone, 3rd ed, 829—858, 1981, Williams and Wilkins, Baltimore
12) Teresi LM, Lufkin RB, Reicher MA, et al: Asymptomatic degenerative disk disease and spondylosis of the cervical spine: MR imaging. Radiology 164: 83—88, 1987
13) Modic MT, Weistein MA, Pavlicek W, et al: Nuclear magnetic resonance imaging of the spine. Radiology 148: 757—762, 1983
14) Modic MT, Masaryk TJ, JRoss JS, et al: Imaging of degenerative disk disease. Radiology 168: 177—186, 1988