The University of Osaka
Institutional Knowledge Archive

Title	Radiofrequency温熱血管形成装置の使用経験 In vitro実験を中心として
Author(s)	小山, 司; 沢田, 敏; 谷川, 昇 他
Citation	日本医学放射線学会雑誌. 1990, 50(8), p. 1016-1018
Version Type	VoR
URL	https://hdl.handle.net/11094/17204
rights	
Note	

The University of Osaka Institutional Knowledge Archive : OUKA

https://ir.library.osaka-u.ac.jp/

The University of Osaka

日本医放会誌：50（8），1016—1018，1990（平2）

研究速報

Radiofrequency 温熱血管形成装置の使用経験 In vitro 実験を中心として

鳥取大学医学部放射線医学教室
小山　司　沢田　敏　谷川　昇　堤　定雄
藤原　義夫　斉藤誠一郎　勝部　吉雄
松江生協病院放射線科
森　岡　伸　夫

（平成2年3月8日受付）
（平成2年6月4日最終原稿受付）

In Vitro Study of Radiofrequency Thermal Angioplasty

Tsukasa Koyama, Satoshi Sawada, Noboru Tanigawa, Sadao Tsutsumi, Yoshio Fujihara, Seiichiro Saito and Yoshio Katsube
Department of Radiology, Tottori University School of Medicine
Nobuo Morioka
Department of Radiology, Matsue Seikyo Hospital

Research Code No. : 508.4

Key Words : Radiofrequency, Thermal angioplasty, Percutaneous transluminalangioplasty

We performed some in vitro experiments using a radiofrequency thermal angioplasty instrument. The distribution of heat emitted from the hot tip of the device was evaluated in an agar phantom by thermography and it produced a concentric circular pattern. The temperature of the hot tip was about 290°C when measured by thermocouples in the air. When the RF probe approached perpendicularly to the cadaver arterial wall, a crater with charring and coagulating necrosis was formed. However, when the RF probe traveled parallel to the arterial wall, as in normal practice, it did not seem to perforate the artery. The device could ablate non-calcified athermatous plaque.

1. はじめに

閉塞性動脈疾患に対する percutaneous transluminal angioplasty（以下 PTA と略）は，一般に普及し，さらに最近では，完全閉塞病変等に対して laser を用いた thermal angioplasty の報告も散見される[1]．今回，筆者らは米国で開発された radiofrequency（以下 RF と略）を用いた thermal angioplasty 装置を使用する機会を得，安全性及び臨床応用に関する基礎的検討を行ない，若干の知見を得たので装置の紹介と共にその結果を報告する．

2. 装置及び使用法

キャリングケースに組み込まれたバッテリーを電源として，パワージェネレーターで発生したラジオ波電流がサーモプローブと呼ばれる体内誘導カテーテルの先端メタル部分（以下 hot tip と略）で熱変換され，その温熱効果を利用して，常に移動操作を行いながら angioplasty を行なう．通常

Fig. 1 Radiofrequency thermal angioplasty device. small-sized (41.2cm×23.5cm×14.8cm) and portable (6.8kg).

は，プローブ径が2.1mm と細い為，再開通後に従来の balloon PTA を併用する．装置本体は重さ約6.8kg と小型で持ち運び可能である（Fig. 1）．

3. 方　法

1）Kato ら[2]の方法で人体筋肉等価寒天ファントムを作成し，JEOL 社製 THERMOVTEWER MC にて hot tip 周囲の温度分布を観察した．またセンサーテック社製 thermocouple IT-18（C.A）を用いて空気中での hot tip の温度を測定した．

2）死後約3時間経過した，atheroma のない剖検大動脈壁に，空気中で，機械的損傷を与えない程度の圧力で，サーモプローブを垂直におしあて，出力20W で接触時間を30秒，1分，2分と変化させ，肉眼的，組織学的に変化を観察した．また，接触時間は2分間と一定で出力を10W，20W，30W と変化させ同様の観察を行なった．

3）2）と同じ条件の剖検大動脈壁より非石灰化 atheroma，石灰化 atheroma を各々細いガラス管に取り分け，atheroma がちょうど浸る程度の生理食塩水中で，出力20W でサーモプローブの貫通性を検討した．

4. 結　果

1）温度分布は，tip を中心として高温から低温へとほぼ同心円状の分布を示した（Fig. 2）．また，空気中で，tip の温度は，加温後（20W）約5秒でプラトーに達し，約290℃となった．

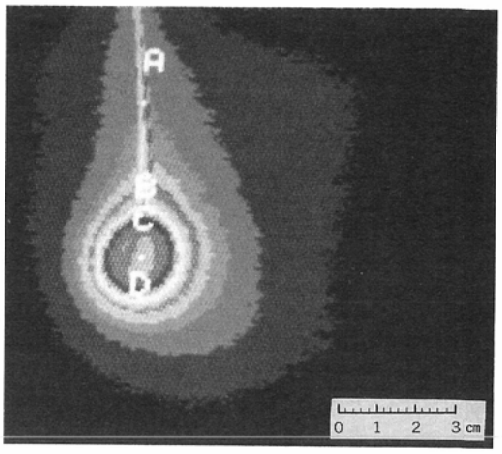

Fig. 2 Thermal distribution of the hot tip probe within agar phantom on thermogram. Almost concentric circles pattern is seen (D: position of the tip).



Fig. 3 Photomicrograph of the arterial wall which was pushed by the RF probe perpendicularly at 20W and 30seconds contact time. A crater with a little charring at the arterial wall is seen. Coagulation necrosis is also recognized in medial myocytes. (Hematoxylin and eosin, ×10.)

2）肉眼的には，いずれの条件でもプローブをおしあてた部に境界明瞭な陥凹を認め，陥凹部表面にわずかな炭化が観察された．陥凹の深さは，出力を上げ，あるいは，接触時間を長くするにつれて深くなり，出力30W，接触時間2分で穿孔した．組織学的には，陥凹部周囲の中膜平滑筋細胞が水分を失い，凝固壊死を呈していた（Fig. 3）．出力を上げ，接触時間を長くするにつれて凝固壊死の

範囲は深層にまで及んでいた.

3) 非石灰化 atheroma 中を RF プローブは容易に貫通したが, 石灰化 atheroma 中は全く進まなかった.

5. 考　察

筆者らの in vitro 実験では, hot tip 周囲の温度分布は tip を中心としてほぼ同心円状を呈し, 偏りはなかった. さらに, プローブを動脈壁に垂直におしあてた際, 出力30W, 接触時間 2 分で穿孔したものの, 通常は動脈の長軸方向に使用するので穿孔することはないと考えられた. しかし, 屈曲・蛇行した動脈においては, 必ずしも長軸方向になるとは限らないので, 常に移動操作を加え, 1カ所に集中した加温にならない注意が必要である. プローブを動脈壁に垂直におしあてた際の観察において, 境界明瞭な陥凹, すなわち組織欠損を認め, またわずかではあるが炭化を, またその周囲に組織学的に凝固壊死を認めた. しかし, 炭化の程度は軽微で臨床上問題になるようなものではないと考えられた.

また, 非石灰化 atheroma 中をプローブは容易に貫通し, 石灰化 atheroma 中は進まなかったことは, RF angioplasty は, 非石灰化 atheroma には有用であるが石灰化 atheroma に対しては無効であることを意味し Grundfest ら[3]の臨床検討とも一致する.

6. まとめ

RF thermal angioplasty は, 通常の移動操作では動脈穿孔を起こすことはなく, 非石灰化 atheroma 病変の再開通術に有用であると考えられた.

文　献

1) Sanborn TA, Cumberland DC, Greenfield AJ, et al: Percutaneous laser thermal angioplasty: Initial results and 1-year follow-up 129 femoropopliteal lesions. Radiology 168: 121—125, 1988

2) Kato H, Hiraoka M, Ishida T: An agar phantom for hyperthermia. Med Phys 13: 396—398, 1986

3) Grundfest WS, Litvack F, Goldenberg T: Radiofrequency thermal angioplasty: In vitro and in vivo testing and initial clinical results. JINV CAR 1: 254—262, 1989