The University of Osaka
Institutional Knowledge Archive

Title	腎臓の非ホジキンリンパ腫のCTおよびMR imaging所見
Author(s)	今井, 豊; 曽根, 脩輔; 芹沢, 信一郎 他
Citation	日本医学放射線学会雑誌. 1995, 55(8), p. 562-568
Version Type	VoR
URL	https://hdl.handle.net/11094/17205
rights	
Note	

The University of Osaka Institutional Knowledge Archive : OUKA

https://ir.library.osaka-u.ac.jp/

The University of Osaka

腎臓の非ホジキンリンパ腫のCTおよびMR imaging所見

今井　豊[1)]　曽根　脩輔[1)]　芹沢信一郎[1)]　裵　湘勳[1)]
今井　直美[1)]　長谷川　実[1)]　山下公仁彦[2)]

1）信州大学医学部放射線医学教室　2）佐久総合病院放射線科

Magnetic Resonance Imaging of Renal Lymphoma with Computed Tomography Correlation

Yutaka Imai[1)], Shusuke Sone[1)], Shinichirou Serizawa[1)], Sang Hoon Bae[1)], Naomi Imai[1)], Minoru Hasegawa[1)] and Kunihiko Yamashita[2)]

The magnetic resonance (MR) imaging and computed tomography (CT) findings in four patients (five kidneys) with non-Hodgkin's lymphoma involving the kidneys and perirenal spaces are presented. The patterns of disease in each case were as follows : bilateral renal nodules, infiltration in the perirenal space, infiltration in the perirenal space with renal involvement, and direct invasion from contiguous retroperitoneum. On plain CT, the lesions showed slight hyperdensity (three kidneys) and isodensity (two kidneys) as compared with normal renal parenchyma. But all lesions appeared as hypodense masses with more definite margins after contrast enhancement. MR imaging findings showed iso- or slight hypointense masses on T1-weighted images and definite hypointense masses on T2-weighted images as compared with the signal intensity of the renal cortex. Dynamic imaging and conventional delayed T1-weighted imaging following Gd-DTPA injection showed no significant enhancement of the lesions. In comparison with contrast enhanced CT, despite its poorer resolution, T2-weighted MR imaging showed nearly the same accuracy in the evaluation of number and extent of the lesions without contrast medium administration. MR imaging was also useful to evaluate the patency of vessel lumen surrounded by tumor mass and to determine the location and extent of huge lesions by its multiplanar imaging capabilities.

Research Code No. : *518.1 , 518.9*

Key words : *Lymphoma, Kidney, MR imaging, CT*

Received May 19, 1994 ; revision accepted Jul. 27, 1994

1) Department of Radiology, Shinshu University, School of Medicine
2) Department of Radiology, Saku General Hospital

はじめに

腎臓の非ホジキンリンパ腫の画像診断には，従来，尿路造影や血管造影，Gaシンチグラフィ，超音波検査，CT検査などが用いられた．しかし，現在はCT検査が最善の画像診断法とされていると思われ，本症のCT所見についての報告は多い．一方，本症についてのMRI所見の報告はまだ少なく，同一症例についてT1およびT2強調像，さらに造影後の所見などを総合的に検討した報告はない．今回われわれは4症例5腎病巣のCTとMRI検査を比較検討することができたので報告する．

対象と方法(Table 1)

1989年より1993年までの5年間に，腎臓の非ホジキンリンパ腫4例においてCTとMRI検査が実施された．これらのうち，2例が過去に非ホジキンリンパ腫の既往があり，経過中に腎病変を発見され，2例が腹部原発の新鮮例である．病巣の占拠部位は，1例が両側の腎実質内，1例が左の腎周囲腔，1例が右の腎周囲腔から腎門および腎洞，1例が右腎門から腎実質内にかけてであった．組織学的確認は3例では腎病変からの生検，1例では腋窩リンパ節生検と腎病変に対する化学療法の効果からなされた．Lymphoma Study Group分類に基づく組織型はdiffuse large cell 2例，diffuse medium cell 2例であり，diffuse型が全例を占めた．

CT検査は1例でSiemens社製SOMATOM II(matrix数256×256，slice厚8mm)，3例がGE社製GE9800(matrix数512×512，slice厚10mm)で行われ，全例に造影前後の撮像が行われた．

MRIはGE社製超伝導MR装置Signa(静磁場強度1.5T)を用いて，全例にT1強調像600/20(TR/TE)，T2強調像2000/80(TR/TE)で横断像を撮像した．また，3例にGd-DTPA 0.1mmol/kg静注による造影像を，うち2例にダイナミックMRI像(100/20/0.75，息止め，1スキャン/50秒)を撮像した．さらに必要に応じて冠状断像や矢状断像を追加して撮像した．

Table 1　Summary of Cases and Imaging Methods

Case no.	Age/Sex	Location	Histological type	CT	MRI
1	45/F	Bilat. renal parenchyma	Diffuse large cell	P, CE*	T1WI (P, E)**, T2WI***, Dy
2	69/M	Lt. perirenal space	Diffuse medium cell	P, CE	T1WI (P, E), T2WI
3	61/M	Rt. perirenal space～hilum	Diffuse medium cell	P, CE	T1WI (P), T2WI
4	42/M	Rt. renal hilum ～parenchyma	Diffuse large cell	P, CE	T1WI (P, E), T2WI, Dy

P, CE* : plain, contrast enhanced　T1WI (P, E) ** : Spin echo T1 weighted image (plain, Gd-DTPA enhanced)　T2WI*** : Spin echo T2 weighted image
Dy : Dynamic enhanced T1 weighted image

症例呈示

症例1　45歳，女性．両側腎の多発病巣．

1年7月前より頸部リンパ節腫大，同部からの生検で非ホジキンリンパ腫(diffuse large cell type)の組織診断が得られている．腹部の病変の検索のためCT検査が行われた．腹部単純CT像で左腎の内側域内に腎実質よりやや高濃度の腫瘤が認められた(Fig.1(A))．造影CTでは，この腫瘤は腎実質より低濃度を示した(Fig.1(B))．そのほか右腎には，単純CT像では腎実質とほぼ等濃度であったが，造影CT像で腎実質よりやや低濃度を示す多数の腫瘤が認められた(Fig.1(B))．いずれの腫瘤もほぼ均一な濃度を示した．

CT像とほぼ同一レベルのMRI像をFig.1(C)～(F)に示す．単純T1強調像で腫瘤は正常腎皮質より低信号の病巣として認められたがその境界は不明瞭であった(Fig.1(C))．造影T1強調像では，腫瘤は腎実質より低信号のほぼ均一な類円形病巣として明瞭に認められた(Fig.1(D))．T2強調像で腫瘤は腎実質より低信号を示した(Fig.1(E))．左腎の腫瘤に対して行ったダイナミックMRIでは，早期相で腫瘤の信号強度の増強は軽微であった．そして全相を通して腎実質より低信号であった(Fig.1(F))．CT像およびMRI像のいずれにおいても傍大動脈リンパ節やそけい部，後横隔膜脚リンパ節の腫大像を認めた．これらのリンパ節と両側腎病巣は化学療法により消失した．

症例2　69歳，男性．左腎周囲腔限局性病巣．

2月前より左腹部に腫瘤が触知されていた．単純CT像で左腎周囲腔に腎実質よりやや高濃度の均一な腫瘤が認められた(Fig.2(A))．造影CTで腫瘤は左腎実質と比較して造影効果は弱く低濃度であり，腫瘤内に造影された左腎動脈とその腹側の左腎静脈が認められた(Fig.2(B))．

CT像とほぼ同一レベルのMRI像をFig.2(C)～(F)に示す．単純T1強調像で腫瘤は左腎周囲腔にあり，正常腎実質とほぼ等しい信号強度を示したがその境界は不明瞭であった(Fig.2(C))．造影T1強調像で腫瘤は均一にエンハンスされたが腎実質より低信号であった(Fig.2(D))．腫瘤内に走行する腎動脈が明瞭であり，狭窄は明らかでない．T2強調像で腫瘤は腎実質よりほぼ均一な低信号を示した(Fig.2(E))．追加して撮像した冠状断像(Fig.1(F))と矢状断像でも腫瘤は左の腎周囲腔に限局していた．CT像とMRI像のいずれにおいてもリンパ節の腫大は認めなかった．開腹による生検で非ホジキンリンパ腫(diffuse medium cell type)の組織診断が得られた．化学療法により，CT像およびMRI像における腫瘤影は著しく縮小した．

症例3　61歳，男性．右腎周囲腔および腎門浸潤．

3週前より嘔吐があり，右腹部に巨大腫瘤が触知された．単純CT像で右上腹部に巨大な腫瘤を認めた(Fig.3(A))．造影CTで腎周囲腔から腎門に連続する腫瘤が認められ，これに取り囲まれて菲薄化した腎実質が認められた(Fig.3(B))．腫瘤の濃度は左右の腎実質より低く，やや不均一である．下大静脈は内側前方へ圧排されているが腫瘍栓は認められなかった．右腎の機能は低下している．

CT像とほぼ同一レベルのMRI像をFig.3(C)～(D)に示す．T1強調像で腫瘤は右腎周囲腔から腎門に連続しており，信号強度は右腎実質や正常な左腎皮質よりやや低いか等しい程度であった(Fig.3(C))．T2強調像で腫瘤は右腎実質よりやや低信号で左腎皮質とほぼ等信号を示した．右腎実質に接して拡張した腎盂腎杯と思われる高信号部分が認められた(Fig.3(D))．追加して撮像した矢状断面のT1強調像でも腫瘤はその大きさの割にはほぼ均一な信号を示した．針生検で非ホジキンリンパ腫(diffuse medium cell type)の組織診断が得られた．化学療法により，CT像で腫瘤は著しく縮小した．

症例4　42歳，男性．尿管や腎盂周辺より右腎へ浸潤．

12年前に右眼窩の悪性リンパ腫の手術と放射線治療の既往があり，以後プレドニンとエンドキサンの内服を続けていたが，偶然右腹部腫瘤を指摘された．腹部単純CT像で，右腎結石と水腎症とともに右腎門部より下極方向に進展する腎実質よりやや高濃度の比較的均一な腫瘤を認めた(Fig.4(A))．造影CTで腫瘤は周辺腎実質の濃度と比べやや低濃度であった(Fig.4(B))．下大静脈前方にリンパ節腫大が認められた(Fig.4(B))．

GRASS法を用いたMRI冠状断像で拡張した腎盂腎杯は高信号を示し，その尾側に近位尿管を取り巻く比較的均一な腫瘤を認めた(Fig.4(C))．CTとほぼ同一レベルのMRI横断像をFig.1(D)～(F)に示す．単純T1強調像で腫瘤の大部分は正常腎皮質よりやや低信号を示したが，一部に同程度の信号強度部分を混じて内部は不均一であった(Fig.4(D))．T2強調像で腫瘤は腎実質より低信号を示した(Fig.4(E))．ダイナミックMRIでは早期相で腫瘤の信号強度の増強は軽微であり，全相を通して右腎実質より低信号であった(Fig.1(F))．開腹による生検で非ホジキンリンパ腫(diffuse large cell type)の組織診断が得られた．

考　察

腎臓は悪性リンパ腫の末期に罹患されやすく，その発生頻度は，化学療法や放射線治療が十分に行われなかった

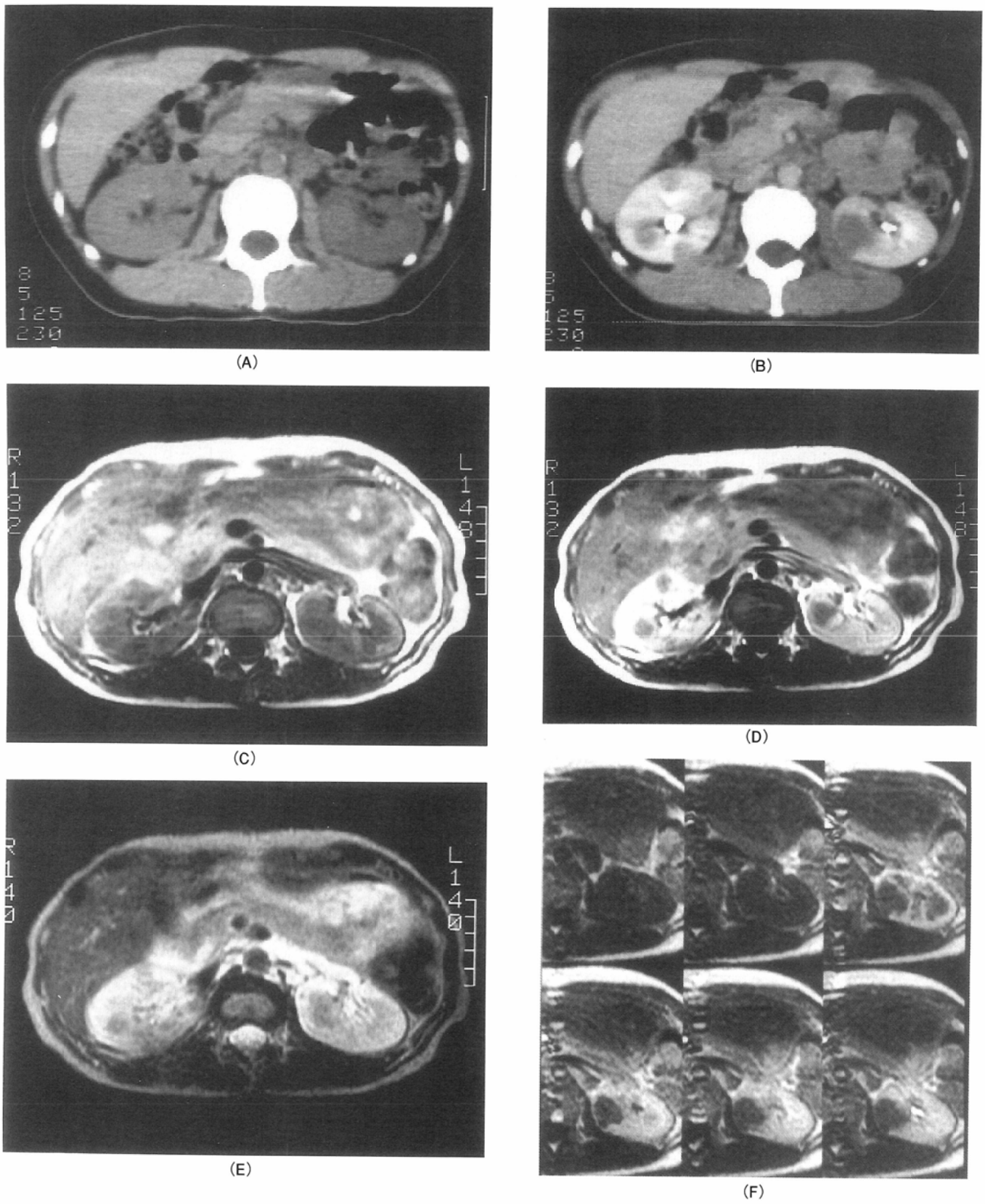

Fig.1 45-year-old female, diffuse large cell type, bilateral multiple intrarenal nodular lesions (case 1)
(A) Plain CT shows a slightly high density mass in the left renal parenchyma and normal appearing right kidney.
(B) Contrast enhanced CT shows many low density masses in both kidneys.
(C) T1-weighted MR image shows indistinct low signal intensity masses in both kidneys.
(D) T1-weighted MR image after administration of Gd-DTPA shows distinct low signal intensity masses.
(E) T2-weighted MR image shows low signal intensity masses.
(F) Dynamic MRI shows mild enhancement of the left renal mass but its signal intensity is relatively lower than that of the normal renal parenchyma.

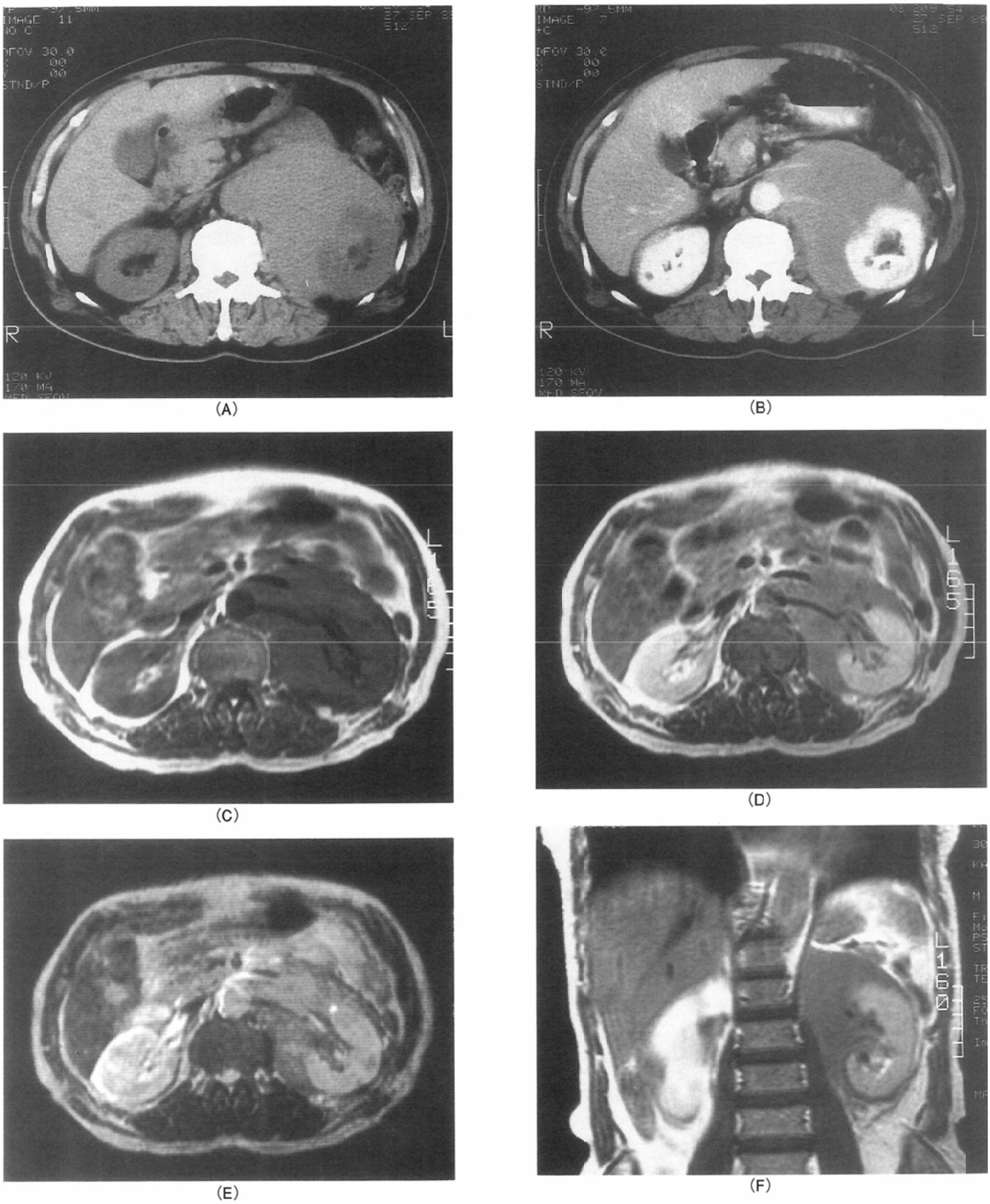

Fig.2　69-year-old male, diffuse medium cell type, the left perirenal lesion (case 2)
(A) Plain CT shows a slightly high density homogeneous mass in the left perirenal space.
(B) Contrast enhanced CT shows a low density homogeneous mass in the left perirenal space. The left renal artery was enhanced but seemed to be encased by surrounding tumor.
(C) T1-weighted MR image shows an iso-signal intensity mass comparing to the left renal cortex.
(D) T1-weighted MR image after administration of Gd-DTPA shows a low signal intensity mass comparing to normal renal parenchyma. Patency of the left renal artery is preserved.
(E) T2-weighted MR images shows a low signal mass comparing to the left kidney.
(F) Coronal T1-weighted MR image after administration of Gd-DTPA shows a mass confined to the left perirenal space.

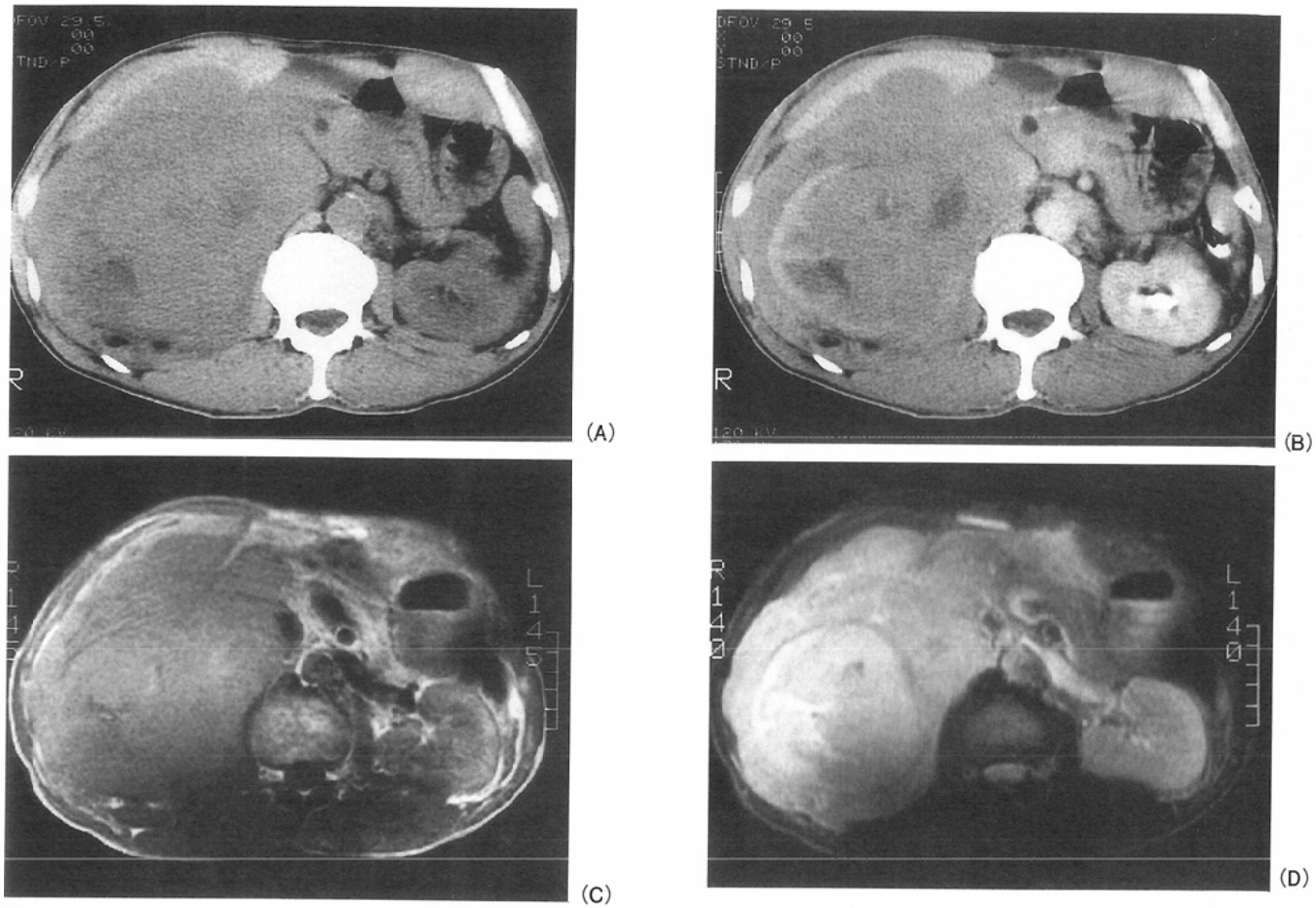

Fig.3 61-year old male, diffuse medium cell type, the right perirenal and hilar lesion (case 3)
(A) Plain CT shows an iso-density mass in the right perirenal space and hilum.
(B) Contrast enhanced CT shows a huge low density mass in the left perirenal space and hilum.
(C) T1-weighted MR image shows an iso-signal intensity mass comparing to the right kidney.
(D) T2-weighted MR images shows a low signal intensity mass comparing to the right kidney.

1960年代の剖検例に基づく報告では約1/3とされ，非ホジキンリンパ腫に限ると，剖検例の約半数とされていた[1]．治療法が進歩した1980年代以降に，超音波検査やCT検査に基づく報告が行われるようになり，悪性リンパ腫患者の約5%に腎病変を認めるとされている[2]．腎臓はリンパ装置を持たないために腎原発の悪性リンパ腫は極めて稀であり，腎病変の大多数は，血行性の転移か腎周辺の後腹膜リンパ節病変からの連続的な進展によって生じると考えられる[2), 3]．前者は腎皮質内に多発性の結節を形成し，後者は腎被膜から腎皮質内へ，あるいは尿管や腎盂周辺から腎洞や髄質へと進展する[3]．腎杯や血管などの正常構造は狭窄や途絶を示すことは少なく，伸展されることが多い[4]．悪性リンパ腫の組織型と腎病巣との関係を見ると，びまん型による罹患が多く，結節型では少ない[2), 5]．自験例でも全例がびまん型であった．

本症の腎病変のCT所見については，すでに多くの報告があり，病変の占拠部位により，

1)片側あるいは両側腎実質内に多発

2)後腹膜リンパ節病変が塊状に腎門や腎洞，腎実質内へ発育

3)孤立性腎内腫瘤

4)腫瘤の形成のないびまん性の腎実質内浸潤

の4型に大別されるが[2), 5]，

5)腎周囲腔に限局する病変

を独立させて5型に分類する報告もある[6]．

おのおのの型の発生頻度は1)で50～60%，2)が25～30%，3)が5～10%，4)が3～10%，5)が10%程度とされる[2), 6]．われわれの症例1は1)の両側腎実質内多発型に，症例2は5)の腎周囲腔限局型に，症例3と4は2)の腎門や腎洞から腎実質内へ進展する型に相当する．

本症の腎病変は単純CT像で腎実質とほぼ等濃度を示し，造影CT像で病巣の造影効果は弱く腎実質の濃度より低い濃度を示す[2), 7), 8]．しかし，少数例ではあるが，単純CTで腎実質より高濃度，造影CTで低濃度を示す病変があり，これはcontrast reversal patternと呼ばれる[9), 10]．われわれの症例では，症例1の左腎病変や症例2，症例4の3例にこの所見を認め出現頻度が高い印象を持った．英文文献では造影CT所見のみの報告が多いことから，本パターンの正確な発生頻度は不明確と思われる．しかし，症例1で示したごとく，単純CT像で等濃度であるが，造影CT像で描出可能な病変があるために，本症の診断において造影CTは不可欠と思われる．病変は均一なものが多いが[6), 7), 11]，治療後の症例では

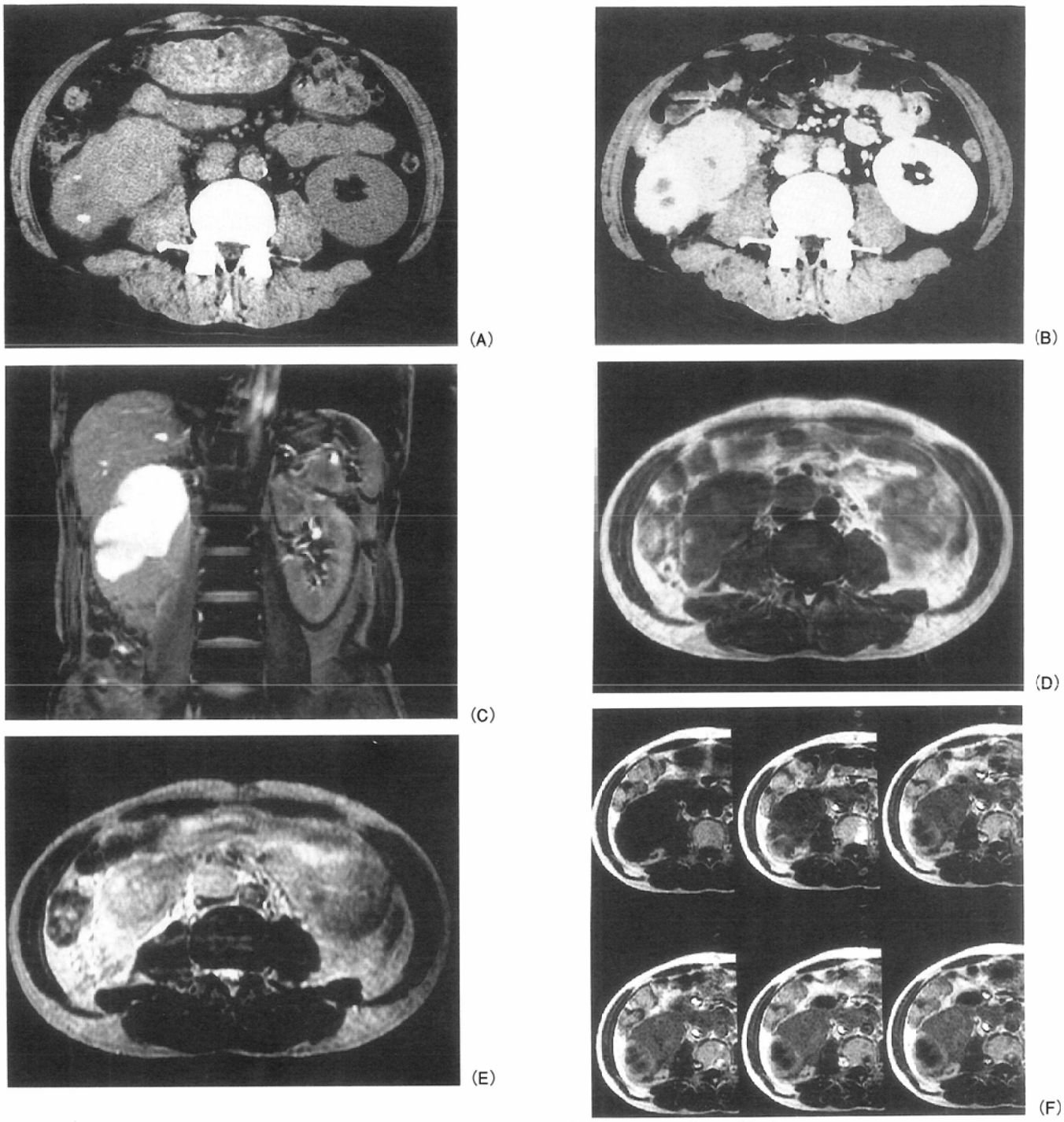

Fig.4　42-year-old male, diffuse large cell type, direct invasion from contiguous retroperitoneal lesion
(A) Plain CT shows a slightly higher density mass comparing that of the right kidney from contiguous retroperitoneal mass. Calyceal stones are also shown.
(B) Contrast enhanced CT shows mild enhancement of mass but the density of mass is lower than that of the right kidney.
(C) Coronal MR image with GRASS sequence shows a mass at the right ureteropelvic junction and perirenal space with the right hydronephrosis.
(D) T1-weighted MR image before administration of Gd-DTPA shows an iso-signal intensity mass comparing to the right kidney.
(E) T2-weighted MR image shows a low signal mass comparing to the right kidney.
(F) Dynamic MRI shows slight enhancement of the right renal mass but its signal intensity is relatively lower than that of the right renal parenchyma.

壊死部分の出現のために不均一となることもある[2]．自験例でも腫瘤の大きさの割にはほぼ均一濃度を示すものが多かった．後腹膜リンパ節腫大を伴うものが多く[6), 7)]，われわれの症例でも半数にこれを認めた．

本症の腎病変のMRI所見についての報告は従来少なく，われわれの調べ得た範囲では4文献にすぎない[2), 7), 12), 13)]．同一症例にT1およびT2強調像，造影検査などのすべてを行った報告はなく，ダイナミックMRI所見についての報告もない．自験例とこれまでの報告例における腎病変の信号強度をTable 2に示す．

Table 2　MR signal intensity of renal lymphoma relative to renal cortex including previously reported cases

Case no.	Author	Signal Intensity		
		T1 weighted image		T2 weighted image
		plain	enhanced	
1	Imai et al	low	low	low
2		iso	low	low
3		low～iso	not done	low～iso
4		low	low	low
5	Heiken et al[2]	iso	(–)	(–)
6	Matsuoka et al[7]	iso	low	(–)
7	Imasono et al[12]	low	(–)	low
8	Munemori et al[13]	iso	(–)	low

(–) : not described

われわれの4症例ではT1強調像では，造影前で正常腎皮質より低信号を示すもの2例，ほぼ等信号を示すもの2例であり，従来の報告と同じ傾向を示した．造影を行った3例では造影後に正常腎実質と比べて低信号を示した．T2強調像では3例が腎実質と比べて低信号を，1例が低～等信号を示した．病変の均一性については均一ないしはほぼ均一なもの3例，やや不均一なもの1例であった．ダイナミックMRIを行った2例では，早期相での病変の信号強度の増強は軽微であり全相を通して腎実質より低信号であった．

CT所見とMRI所見を比較すると，造影CT像でのみ描出可能な病変がMRIのT2強調像で描出できること，造影剤を使用することなく腫瘍内に巻き込まれた腎動脈の太さやその開存性，腎盂尿管への進展などの診断が可能なこと，腎周囲腔や腎門部の大きな病巣は冠状断像や矢状断像などにより容易に病変の広がりを診断できることなどから，MRIによる利点が大きいと思われた．

腎臓の悪性リンパ腫の鑑別診断には，多発型病巣では多発性の血管筋脂肪腫や悪性腫瘍の血行性転移が挙げられるが，前者では脂肪成分の有無，後者では臨床経過が重要である．単発型では腎細胞癌や腎感染症，他臓器癌からの転移，稀に原発性の移行上皮癌が鑑別診断の対象疾患となるが[2]，腫瘍の濃度や信号強度と均一性，系統的リンパ節腫大，ダイナミック検査での濃度や信号の経時的変化などが鑑別に役立つ．直接浸潤型では後腹膜腫瘍の腎への浸潤や白血病，腎癌，後腹膜の非腫瘍性病変[2), 5), 14)]などが挙げられるが前述の所見が役立つ．しかし，白血病で腎内腫瘤や腎門に腫瘤を形成するものは本症とほぼ同様な所見を示し[14)]，鑑別は困難と思われる．本症の腎病変の治療は化学療法と放射線治療が主体となるために，画像で鑑別できない場合には生検が必要であろう．

ま と め

腎臓の非ホジキンリンパ腫の4症例5腎についてそのCTおよびMRI像を報告した．両検査における画像所見は腫瘤の大きさに関わらず特徴的であった．3症例の単純CTで病巣は正常腎実質よりやや高い濃度を示した．しかし，単純CTではほぼ等濃度を示す病変があることや病巣の境界が不明瞭なことより，正確な病巣の数や進展範囲の診断のためには造影CTの施行が不可欠と考えられた．MRI検査では，病巣は単純T1強調像で腎皮質の信号強度と比べて等あるいは低信号を示すが，信号強度の差は少なく境界は不明瞭であった．T2強調像では腎実質と比べて3例が低信号を示し，1例が等～低信号を示し病巣の存在診断は可能であった．造影MRIを行った3例では，病巣は正常腎実質と比べて明らかに低信号を示し境界は明瞭となった．ダイナミックMRIを行った2例では，病巣の早期相での信号強度の増強は軽微であり，全相を通して腎実質より低信号であった．

文　　献

1) Richmond J, Sherman RS, Diamond HD, et al : Renal lesions associated with malignant lymphomas. Am J Med 32 : 184-207, 1962
2) Heiken JP, McClennan BL, Gold RP : Renal lymphoma. Semin Ultrasound CT MR 7 : 58-66, 1986
3) Hartman DS, Davis CJ, Goldman SM, et al : Renal lymphoma: radiologic-pathologic correlation of 21 cases. Radiology 144 : 759-766, 1982
4) Ambos MA, Bosniak MA, Madayag MA, et al : Infiltrating neoplasms of the kidney. AJR 129 : 859-864, 1977
5) Jafri SZH, Bree RL, Amendola MA, et al : CT of renal and perirenal non-Hodgkin lymphoma. AJR 138 : 1101-1105, 1982
6) Cohan RH, Dunnick NR, Leder RA, et al : Computed tomography of renal lymphoma. J Comput Assist Tomogr 14 : 933-938, 1990
7) 松岡勇二郎，八代直文，大友　邦，他：腎の悪性リンパ腫．臨放　35：615-618，1990
8) Glazer HS, Lee JKT, Balfe DM, et al : Non-Hodgkin lymphoma: computed tomographic demonstration of unusual extranodal involvement. Radiology 149 : 211-217, 1983
9) Chilcote WA and Borkowski GP : Computed tomography in renal lymphoma. J Comput Assist Tomogr 7 : 439-443, 1983.
10) Olson M and Posniak H : CT characteristics of a hyperdense renal mass due to Richiter syndrome. J Comput Assist Tomogr 12 : 669-670, 1988
11) Heiken JP, Gold RP, Schnur MJ et al : Computed tomography of renal lymphoma with ultrasound correlation. J Comput Assist Tomogr 7 : 245-250, 1983
12) 今園義治，児玉光博，今村　章，他：腎後性腎不全を呈した悪性リンパ腫の1例．西日泌尿　54：1911-1914，1992
13) 宗盛　修，今井茂樹，梶原康正，他：術前診断が困難であった腎門部悪性リンパ腫の1例．打田日出夫，他編：腹部画像診断アトラス[I]：200-201，1993，腹部放射線研究会
14) Araki T : Leukemic Involvement of the kidney in children : CT features. J Comput Assist Tomogr 6 : 781-784, 1982