The University of Osaka
Institutional Knowledge Archive

Title	頭蓋低部脊索腫と軟骨腫のMR imaging-IR法の信号強度による鑑別について-
Author(s)	田代, 敬彦; 井上, 佑一; 根本, 裕 他
Citation	日本医学放射線学会雑誌. 1992, 52(5), p. 589-593
Version Type	VoR
URL	https://hdl.handle.net/11094/17218
rights	
Note	

The University of Osaka Institutional Knowledge Archive : OUKA

https://ir.library.osaka-u.ac.jp/

The University of Osaka

日本医放会誌：52（5），589—593，1992（平4）

頭蓋底部脊索腫と軟骨腫の MR imaging

—IR 法の信号強度による鑑別について—

1）大阪市立大学医学部放射線科，2）同　脳神経外科

田代　敬彦　井上　佑一　根本　裕　赤土みゆき
望月　邦三　八幡　訓史　多田　卓仁　波多　信
小田　淳郎　小野山靖人[1)]　勝山　諄亮　白馬　明[2)]

（平成3年6月12日受付）
（平成3年10月9日最終原稿受付）

Magnetic Resonance (MR) Imaging of Chordoma and Chondroma in the Skull Base

—Differential Diagnosis by IR Sequence—

Takahiko Tashiro[1)], Yuichi Inoue[1)], Yutaka Nemoto[1)], Miyuki Shakudo[1)], Kunizo Mochizuki[1)], Satoshi Yahata[1)], Takuhito Tada[1)], Makoto Hata[1)], Jyunro Oda[1)], Yasuto Onoyama[1)], Jyunsuke Katsuyama[2)] and Akira Hakuba[2)]

1) Department of Radiology, Osaka City University Medical School
2) Department of Neurosurgery, Osaka City University Medical School

Research Code No. : 504.9

Key Words : Chordoma, Chondroma, MR imaging

Differential diagnosis of chordoma and chondroma in the skull base is sometimes difficult. We retrospectively reviewed the MR images of 14 patients with skull base tumors (nine chordomas, four chondromas and one chondrosarcoma). MR imaging was performed with a 0.5 Tesla system (Picker International). Inversion recovery (IR) (2500—2100/600—500/40), T1-weighted spin echo (SE) (800—600/40), and T2-weighted SE (2500—1800/120) images were obtained. On IR images, seven of eight chordomas showed heterogeneous low signal intensity, and one chordoma and all chondromas showed markedly low signal intensity similar to that of CSF. Calcified or ossified portions of the chondromas were demonstrated as areas of moderately low intensity on IR images. Chondrosarcoma showed moderately low intensity similar to that of chordoma. T1-weighted SE images of chordoma and chondroma showed no difference in signal intensity. On T2-weighed SE images, six of nine chordomas and all chondromas showed markedly high signal intensity. Three chordomas and one chondrosarcoma showed moderately high signal intensity. In the diagnosis of skull base tumors, the IR sequence seems to be useful for differentiating chondroma from chordoma.

I. はじめに

脊索腫は遺残脊索から発生し斜台部と仙骨部に好発する．斜台部においては鑑別診断の一つとして斜台近傍から発生する軟骨腫が問題となる．これらは組織学的にも類似しており画像診断にて鑑別に苦慮することがある．

磁気共鳴画像法（MRI）では脳腫瘍における信号強度は，ある程度の組織特性を有しており，各

種腫瘍性病変の鑑別に用いられている．頭蓋底に発生した脊索腫と軟骨腫に対し検討を行い，IR 法における MR 信号強度が両者の鑑別に役立つと考えられたので報告する．

II. 対象および方法

対象は手術により組織学的に確定診断の得られた頭蓋底部に発生した脊索腫 9 例（組織学的に，typical type 8 例，chondroid type 1 例），軟骨腫 4 例，軟骨肉腫 1 例（38歳，男性）の計14例である．脊索腫は男性 4 例，女性 5 例，15歳から71歳（平均37.1歳），軟骨腫は男性 2 例，女性 2 例，22歳から56歳（平均39歳）であった．

0，5T 超伝導 MR 装置(Picker 社製)を使用し，T1強調画像として inversion recovery（IR）法 2,500～2,100/600～500/40（TR/TI/TE）と spin-echo（SE）法800～600/40（TR/TE）にて，T2強調画像として SE 法2,500～1,800/120にて画像を得た．撮像マトリックスは256×256，スライス厚は10mm 厚を原則としたが少数例では5mm 厚で得た．脊索腫例では IR 像が 9 例中 8 例で，T1強調 SE 像が 9 例中 4 例で，T2強調 SE 像は全例で得られた．軟骨腫，軟骨肉腫例では全例で IR 像，T2強調 SE 像が得られ，T1強調 SE 像は軟骨腫の 2 例，軟骨肉腫の 1 例で得られた．得られた各画像において，各腫瘍間での信号強度のパターンを比較検討した．石灰化・化骨化部分を除く腫瘍実質部分の信号強度を脳実質信号強度と比較し，高度低信号，低信号，等信号，高信号，高度高信号に

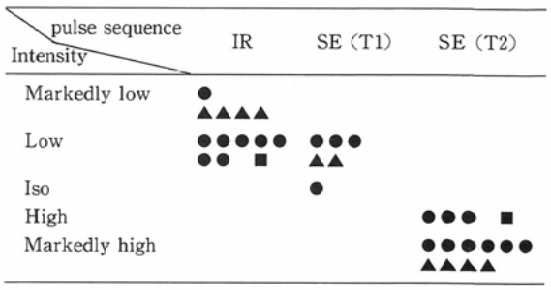

chordoma ●, chondroma ▲, chondrosarcoma ■

Fig. 1　Signal intensities of the non-calcified portion of chordoma, chondroma and chondrosarcoma

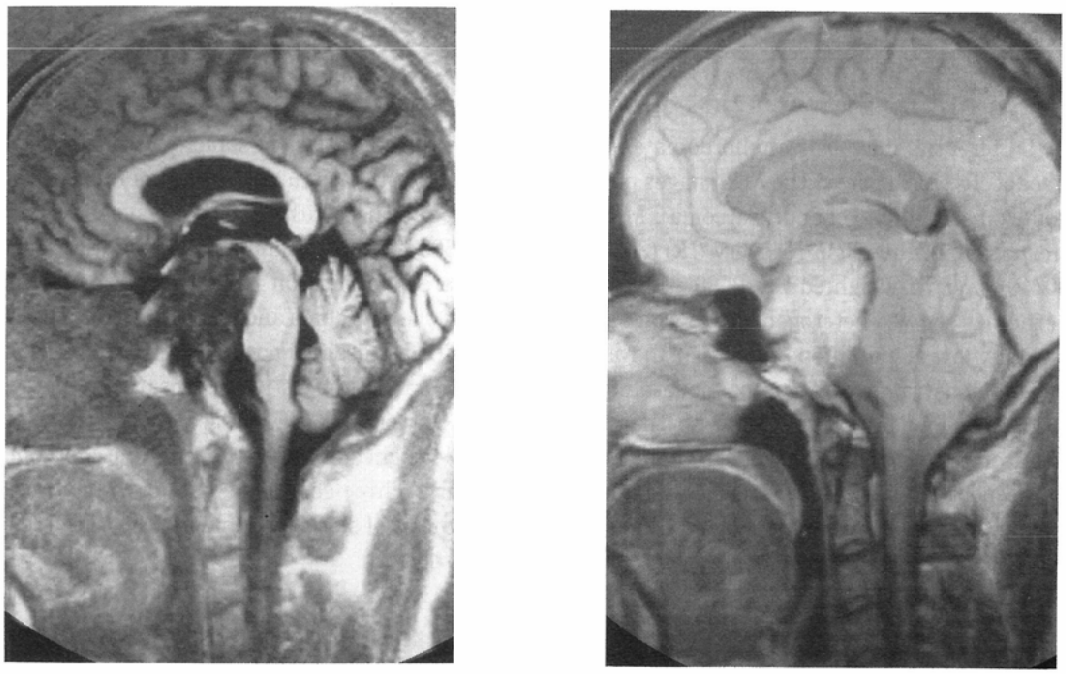

A　　B

Fig. 2　Chordoma of the clivus. A : IR image. The tumor shows moderately low intensity. B : T2-weighted SE image. The tumor shows heterogeneous high intensity.

分類し，高度低信号は内部構造が認められないほどの低信号とした．

III. 結　果

各腫瘍と各撮像パラメーターによる信号強度をFig. 1に示す．各腫瘍は全例IR像にて高度低信号から低信号を，T1強調SE像にて低信号から等信号を，T2強調SE像にて高度高信号から高信号を示した．しかし，その程度は各腫瘍間で明らかに異なった．

脊索腫は9例中8例にIR像が得られたが，うち7例は内部構造の認められる低信号を示した(Fig. 2A)．内部構造の認められない高度低信号を示したものは1例認められた．T1強調SE像の得られた4例では，低信号を示したもの3例，等信号を示したもの1例であった．T2強調SE像は脊索腫9例全例に得られ，6例は高度高信号を示し(Fig. 2B)，3例は脳実質よりやや高信号を示した．

軟骨腫はIR像にて4例全例とも一様な高度低信号を示した(Fig. 3A，4A)．T1強調SE像が得られた2例は均一な低信号を示した．軟骨腫のT2強調SE像では4例全て高度高信号を示した(Fig. 3B)．

軟骨肉腫の1例はIR像で不均一な低信号を示しT2強調SE像で高信号を示し，軟骨腫とは明らかに異なった信号強度を示したが，脊索腫とは鑑別できなかった．

IV. 考　察

斜台を中心に発生する脳底部腫瘍としては，脊索腫，軟骨腫が多い．両者の術前診断は，手術に際して脊索腫の場合再発を考慮して切除範囲が広くなるが，軟骨腫の場合は腫瘍のみの切除となるという理由で重要である．

脊索腫，軟骨腫のMR所見は，すでにいくつかの報告があり，その信号強度については，それぞれにT1強調像にて低信号，T2強調像にて高信号を示し，特にT2強調像にて著明な高信号を呈することが特徴であると報告されている[1)~4)]．この

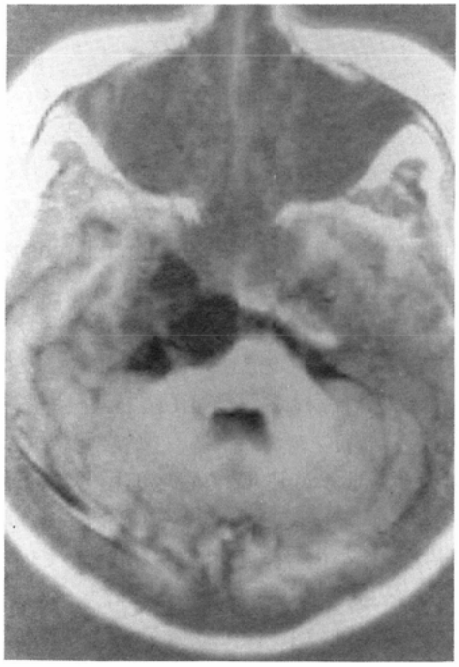

A

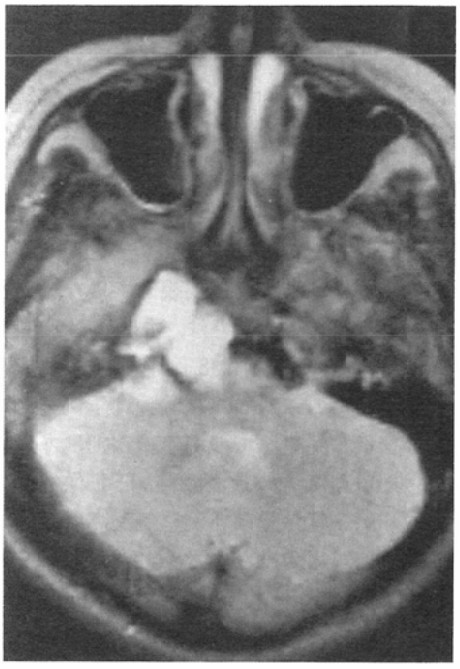

B

Fig. 3　Chondroma of the right petrous apex. A : IR image. The tumor shows markedly low intensity. B : T2-weighted SE image. The tumor shows markedly high intensity.

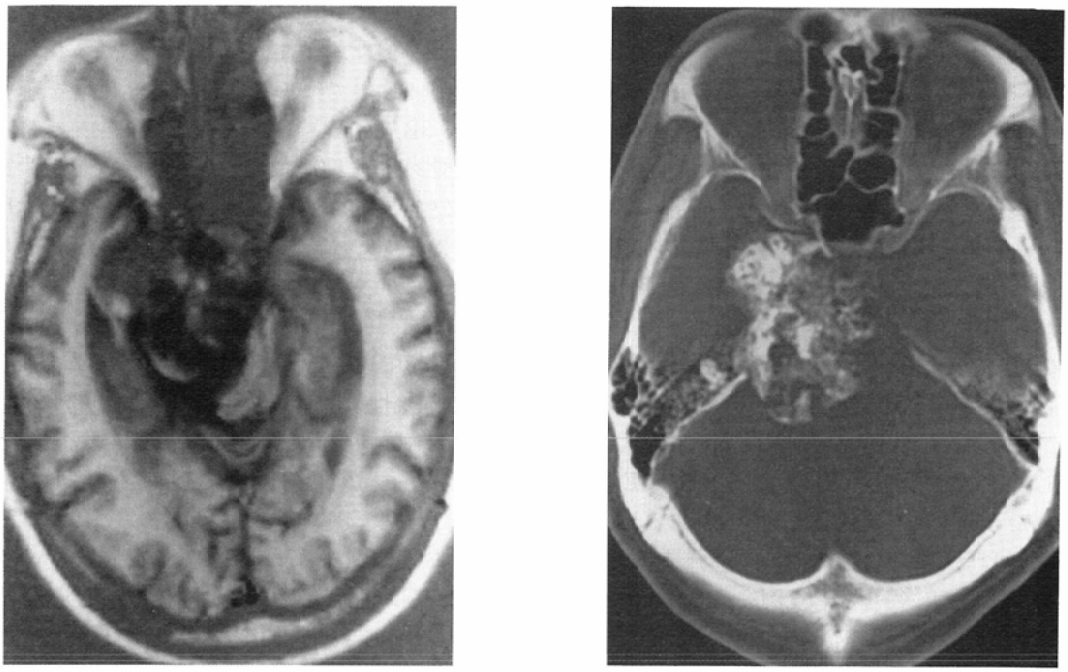

A B

Fig. 4 Chondroma of the clivus. A : IR image. The tumor consists of markedly low intensity area, moderately low and high intensity areas. Moderately low and high intensity areas correspond to the calcification seen on the CT scan (B). B : CT (Bone window). Marked calcification is present in the tumor.

ため信号強度による両者の鑑別については難しいと考えられてきた．Cohen ら[5]は MR による骨軟部の軟骨系腫瘍の鑑別について報告し，軟骨系腫瘍は T2強調像にて高信号強度を示し，分葉状構造を呈することを特徴としており，T1強調 SE 像についての所見はあまり重要視していない．

今回，我々の得た結果では，中磁場 MR 装置で IR 法を用いると脊索腫は 8 例中 7 例は中等度の低信号を示したのに対し，軟骨腫は 4 例全例が高度低信号を示し，本法での両者の鑑別はある程度可能と考えられた．一方，T2強調 SE 像では脊索腫 9 例中 6 例，軟骨腫は 4 例全例が高度高信号を呈し鑑別には有用ではなかった．

軟骨腫は IR 像で高度低信号となり内部構造がほとんど認められない．軟骨腫の腫瘍実質の信号強度は，腫瘍を構成する硝子軟骨基質の多寡によるといわれており[5]，正常硝子軟骨基質はゲル状のコンドロイチン硫酸から成り75～80%の水分を有する[6]．我々の例では硝子軟骨基質が多く，多量の水分を含むために，IR 像で高度低信号を，T2強調 SE 像で高度高信号を呈したものと思われる．

IR 法を用いた症例報告の中で，Beck ら[7]は頭蓋内骨軟骨腫の 1 例が，mixed signal intensity を示したと報告している．彼等の例は非常に化骨化の強い症例であり，T 2 強調 SE 像で無信号として示されている．このため IR 像で示された信号強度は本来無信号の部分が IR 法の特徴である中間信号を示したと考えられる．彼等の例でも，石灰化のない部分が IR 像で高度低信号，T2強調 SE 像で高信号を呈しており，腫瘍実質部は我々の結果と同様の信号強度パターンを呈しているものと思われる．

一方，脊索腫は IR 像で低信号を呈するとの報告はなされているが[2)3)]，高度低信号を示したとする報告は見られない．脊髄腫には chondroid type と typical type の 2 つの組織型がある．組織所見

と対比した報告では，chondroid typeはtypical typeよりT1, T2が短いとしている[4]が，今回我々の経験したchondroid typeの1例では，IR像，T2強調SE像ともtypical type同様の信号強度を示し，明らかな差は認められなかった．また脊索腫にてIR像が高度低信号を呈した1例は，typical typeであったが，脊索腫も少数例，または一部分では高度低信号を示す可能性はあると考えられる．

軟骨肉腫の症例は我々の経験したのは1例のみであり脊索腫と同様の信号強度を呈した．Ootら[3]によると脊索腫16例，軟骨肉腫9例による検討で，信号強度では両者の鑑別は出来なかったとしている．

IR法はその性格上撮像時間が長い，signal noise ratioが低い，本来信号が無い部分があたかも信号が存在するような像を呈する等の理由のために，現在はあまり使用されていない[8]．しかし，頭蓋底部腫瘍の診断に際し，他の画像診断で腫瘤性病変が描出され，脊索腫と軟骨腫の鑑別が必要な場合にはIR法を行えば鑑別に役立つものと思われる．また他の部位の骨軟部腫瘍においても同様のことが言える可能性があり，軟骨腫が鑑別診断に含まれる場合には，T1強調SE像により腫瘍の進展範囲を検査した上で，IR像を一方向追加することで有用な情報が得られると思われる．高磁場MR装置で繰り返し時間の短いT1強調SE像を得ればT1がより強調され，中磁場におけるIR像とよく似た信号強度が得られる可能性もあるが，今後の検討が望まれる．

V. まとめ

1）中磁場MR装置を用い，頭蓋底発生の脊索腫9例，軟骨腫4例，軟骨肉腫1例に対し各腫瘍のIR像，T1強調SE像，T2強調SE像のMR信号強度について検討した．

2）IR法では，軟骨腫は全例高度低信号を示したのに対し，脊索腫では8例中7例は内部構造の見られる低信号すなわち，軟骨腫より高信号を示し，ある程度の鑑別が可能であると考えられた．

3）T2強調SE像では脊索腫も軟骨腫もともに高度高信号を呈することが多く鑑別に有用な情報は得られなかった．

4）軟骨肉腫は脊索腫とほぼ同様の信号強度パターンを呈した．

文　献

1）井上佑一 編著：中枢神経疾患のMR診断．金原出版，123—125, 1990

2）福田照男，井上佑一，赤土みゆき，他：頭蓋内脊索腫のmagnetic resonance imaging (MRI)，脳神経，40：241—245, 1988

3）Oot RF, Melville GE, New PFJ, et al: The role of MR and CT in evaluating clival chordomas and chondrosarcomas. AJR 151: 567—575, 1988

4）Sze G, Uichanco LS III, Brant-Zawadzki MN, et al: Chordoma: MR imaging. Radiology 166: 187—191, 1988

5）Cohen EK, Kressel HY, Frank TS, et al: Hyaline cartilage-origin bone and soft-tissue neoplasms: MR apearance and histlogic correlaton. Radiology 167: 477—481, 1988

6）Li KC, Herkelman M, Poon PY, et al: MR imaging of the normal knee. JCAT 6: 1147—1154, 1984

7）Beck DW, Dyste GN: Intracranial osteochondroma: MR and CT appearance. AJNR 10: S7—S8, 1989

8）Bydder GM, Young IR: MR imaging: Clinical use of the inversion recovery sequence. JCAT 9: 659—675, 1985