Osaka University Knowledge Archive

Title	1H-MRS による肝実質内および肝腫瘍内脂質の検出,定量
Author(s)	丁子, 卓
Citation	日本医学放射線学会雑誌. 1993, 53(12), p. 1408-1414
Version Type	VoR
URL	https://hdl.handle.net/11094/17242
rights	
Note	

Osaka University Knowledge Archive : OUKA

https://ir.library.osaka-u.ac.jp/

Osaka University

日本医放会誌：53（12），1408-1414，1993（平5）

^{1}H-MRSによる肝実質内および肝腫瘍内脂質の検出，定量

山口大学医学部放射線医学講座（主任：中西　敬教授）

丁　子　　卓

（平成5年7月29日受付特別掲載）
（平成5年9月13日最終原稿受付）

Evaluation of Fatty Liver Changes and Fatty Degeneration in Liver Tumors by ^{1}H-MRS

Takashi Choji

Department of Radiology, School of Medicine, Yamaguchi University
(Director: Prof. Takashi Nakanishi)

Research Code No.: 514.9, 209.2

Key words: Liver, fatty degeneration, ^{1}H-magnetic resonance spectroscopy

This study assesses the ability of ^{1}H-MR spectroscopy (MRS) to evaluate fatty liver changes and fatty degeneration in liver tumors using the STEAM sequence, 1 cm^{3} VOI, TR/TE/excitations=600/34/32, during breath-holding. To determine the correlation between lipid group signal ratio (fat fraction (FF)) obtained from in vivo ^{1}H-MRS studies and liver lipid obtained from in vitro measurements (Folch method), an experimental fatty liver model in rabbits was used. Excellent correlation between them (R=0.94) was noted. The result suggest that fatty liver (over 5% lipid accumulation by weight) is present when the FF by MRS is greater than 3.6%. Thirty-seven liver parenchymal and 18 hepatic tumors (17 hepatocellular carcinomas and 1 cholangiocellular carcinoma) with histological confirmation of the lipid content in 39 patients were examined to assess the clinical utility. Histological fat content was classified into grades 0-4 according to Levinson et al. There was a high correlation between MRS and histology in groups 0 to 2. MRS had a sensitivity of 100%, a specificity of 83% and an accuracy of 86% for diagnosis of "fatty liver" compared to histologic data, whereas CT had a sensitivity of 43%, a specificity of 90%, and an accuracy of 81%. MRS with STEAM sequence appeares to be usuful method in diagnosis of fatty liver with high sensitivity and accuracy. which is obtained in short time (approximately 7 minites) and without ionizing radiation exposure.

はじめに

肝実質内および肝限局性病変内の脂肪沈着は従来より様々な診断機器で検出が試みられてきたが，半定量的に診断し得るのみで微量なものの判定の困難性，皮下脂肪，空気，骨等からのアーチファクトの関与等多くの問題点があった[1]．

従来MRは脂肪に対しては鈍感な検査とされて来たが，近年装置の進歩により，人体用装置でlocalized ^{1}H-MRS（以後MRS）が短時間で施行可能となり，生体の肝内脂肪に対しても非常に鋭敏な検査として利用できるようになったと考えられる．しかしその定量性および臨床例における有用性は検討されていない．そこで本研究では実験的にphantomや家兎脂肪肝で定量性を検討し，併せて肝疾患患者でその有用性を検討した．

対象および方法

(1) phantomによる定量性の検討

ゼラチンの15%溶液にGd-DTPAを濃度0.01%となるよう混和した液体（溶液①）とオリーブ油にツイーン60を濃度3%となるよう混じた液体（溶液②）とを種々の割合で混和し，phantomを作成し，MRSを施行し，さらにFLASH法によるin-phase（IP），out of phase（OP）画像（化学シフト画像[2]）（スライス厚 1cm，100/それぞれ14．4，12．2/1（TR/TE/excitations），撮像時間16秒，呼吸停止）を撮像した．

(2) 家兎脂肪肝による定量性の検討

体重2000～2500gの日本雄性白色家兎にイントラファット®（日本製薬）を40～80ml/kg，メチルプレドニゾロン（ソル・メドロール®，日本アップジョン）を2.5～5mg/kg，それぞれ隔日または毎日静注し脂肪肝を作成した[3]．

この家兎に対しペントバルビタールナトリウム〔ネンブタール®，ダイナボット〕麻酔下でMRSをin vivoで施行し，その直後に開腹し摘出した肝からFolch法[4]により抽出した組織内総脂質量の肝湿重量に占める比率と対比した．

(3) ヒトにおける検討

対象は肝疾患患者で，MRS施行前後1カ月以内に手術や生検などによりMRSのデータ収集部とほぼ同部位から組織が得られ，CTも施行された39人55病変（肝実質からは慢性肝炎または肝硬変35例，自己免疫性肝炎2例，肝腫瘍からは未治療肝細胞癌17例，未治療胆管細胞癌1例）で，人体組織においては脂質を抽出するほどの標本を得ることが困難なため，光顕上の組織内脂肪沈着を過去の報告[5]の如くTable 1の通りGrade 0～4に分類し，MRS，およびCT所見と対比した．病理組織上の脂肪肝の定義としては，広く用いられている“脂肪滴を含む細胞が30%以上”を用いた．肝腫瘍径は0.8～8.0cm，平均3.4cmであった．

(1)～(3)全てにおいて^{1}H-MRSは臨床用として用いられているSiemens Magnetom H 15（超伝導，1.5T）で眼窩用表面コイル（径8cm）を用い，voxel sizeを1×1×1cm^3，STEAM (stimulated echo acquisition mode[6])で600/34/32(TR/TE/excitations)，測定時間21秒で，(2)および(3)では体表面から，特に(3)では呼吸停止下に測定した．水抑制パルスは用いていない．コイルのシミングは(1)のファントムで行ったデータを保存し，以後(2)，(3)では個別にシミングを行わずに(1)のデータをそのまま呼び出して用いた．すなわちシミングの所用時間は0であった．得られたデータは処理後の再現性が保てるようにフーリエ変換とphase correctionのみで処理し，baseline correction等は行わなかった．脂質のピークはFig.1の斜線部[7,8]と判定し，その面積（S fat）と水のピークの面積（S water）との比率，即ち(S fat)/(S fat+S water)をMRS上の脂質の比率（fat fraction，以後FF）とした．ただし，今回の対象内ではビニル基のピークが明らかだった例はなかった．

Table 1 Fat content grade.

Fat content was scored subjectively as the overall impression of the percentage of fat-infiltrated cells in the hematoxilin and eosin-stained preparation, as previously reported[5].

	fat infiltrated cells (%)
Grade 0	<2
Grade 1	3～25
Grade 2	26～50
Grade 3	51～75
Grade 4	76～100

結 果

(1) phantomおよび (2) 家兎

phantomにおいてはFig. 2の如く脂質含有率とピーク面積比（FF）は相関した（r=0.99）．化学シフト画像でphantomと同時に水を撮像したが，IP画像における信号上昇が，脂質含有10%以下では水と区別困難で，微量なものの判定は困難であった（Table 2）．家兎の肝組織内総脂質重量比とMRSとの対比をFig. 3に示す．家兎の結果（r=0.94）はphantomの結果と傾きは

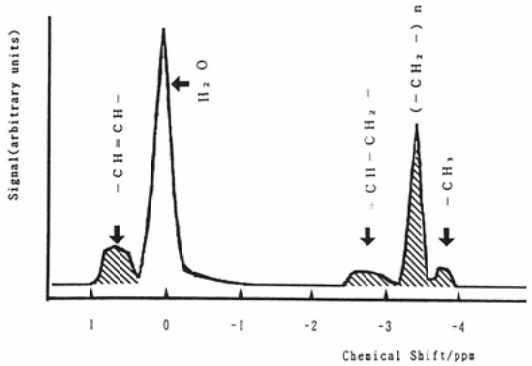

Fig. 1　Schema of spectra from fatty tissue (fat ; shaded portion, and water ; non-shaded portion) : The peaks represnting the terminal methyl groups (-CH 3-), the methylene groups (-CH 2-), unsaturated fatty acyl groups (=CHCH 2-), water (H2O), and vinyl groups (-CH=CH-)

ほぼ等しかったが，約2%分，脂肪含有率が高いほうへ平行移動していた（この原因については後述する）．

(3)　ヒト

肝実質内および肝腫瘍内の光顕上の脂肪滴含有肝細胞比の Grade は MRS の FF により Fig.4 (A)，4 (B)の通り，差をもって判別できる傾向にあった（Mann-Whitney 検定）．CT は“脂肪肝”と“非脂肪肝”にしか分類不可能なため，“脂肪肝”所見にのみ絞ってその成績を出したが (Table 3)，CT では今回の肝障害患者に限っては sensitivity 43%，specificity 90%，accuracy 81%，FF (MRS) では sensitivity 100%，spesificity 83%，accuracy 86%で，MRS のほうが accuracy はわずかに高かった．なお，腫瘍内脂肪沈着があった症例でも，CT の濃度が−10 以下[10] になったものはなかった．

考　察

近年，臨床用装置の改良に伴って，¹H-MRS を臨床例で施行した報告が認められるが，その大多数は脳内の，しかも乳酸，NAA などの微量な物質を対象としている[10]．また，肝内脂肪沈着を対象とした報告も過去に存在しているが，これは領域選択をせず，しかも長時間かけて行ったも

Table 2　Relationship of signal intensity of phantom (lipid content<10 %) and water on in-phase & out of phase (IP & OP) image. Most of the signal intensity of phantom and water changes between IP & OP images similarly.

	signal intensity				
	phantom		water		
FF	IP	OP	IP	OP	(***)
1%	1847	1822	1257	1228	(***)
2%	1864	1878	1394	1362	(***)
3%	1747	1682	1232	1176	(***)
4%	1422	1687	1303	1686	(***)
5%	1537	1477	1402	1290	(***)
7%	1208	912	1388	1148	(***)
10%	1194	1166	1498	1455	(***)

(arbitrary unit)
(***: N.S. P=0.05)

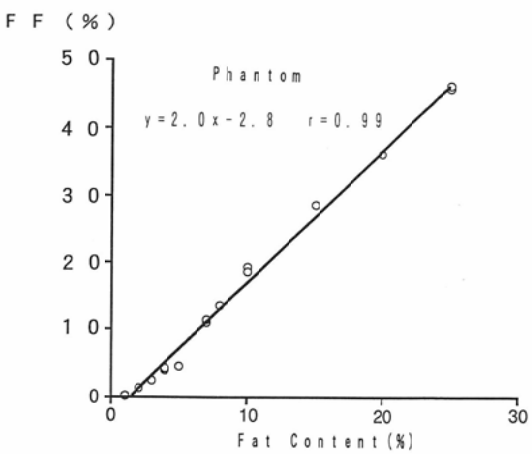

Fig. 2　Graph shows FF (fat fraction) of MRS changes due to changes of the fat content in phantoms. FF shows a correlation (r=0.99) with fat content.

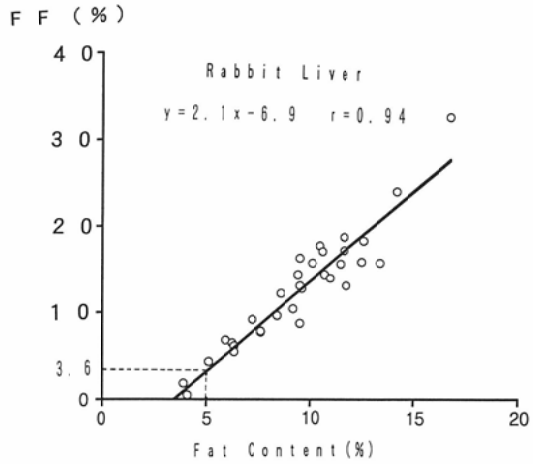

Fig. 3 Graph shows FF changes due to changes of the total lipid content measured biochemically. FF shows a correlation (r=0.94) with total lipid content. Fatty liver (over 5% lipid accumulation by weight) would diagnosed when the FF is greater than 3.6%.

Table 3 Comparison of histologic fat grade of liver parenchyma and number of "fatty liver" cases determined by CT, MRS (FF) : Histological "fatty liver" corresponds to grade 2 to 4. CT yielded a sensitivity of 43%, a specificity of 90%, and an accuracy of 81% for "fatty liver". Fat fraction by MRS yielded a sensitivity of 100%, a specificity of 83%, and an accuracy of 86%.

pathology	CT		MRS (FF)	
	fatty	non-fatty	fatty	non-fatty
Grade 0	2	22	2	22
Grade 1	1	5	3	3
Grade 2	1	4	5	0
Grade 3	2	0	2	0
Grade 4	0	0	0	0

(cases)

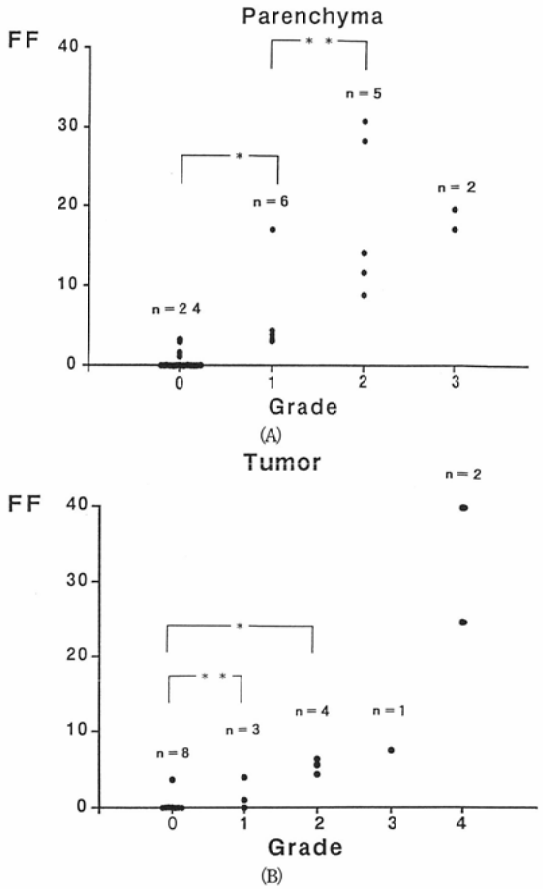

Fig. 4 Graph shows FF vs fat in the liver parenchyma (4(A)), and liver tumor (4(B)) categorized by histological grade. (*: $p<0.01$, **: $p<0.05$, Mann-Whitney test) None of the 16 liver tumors demonstrated the fatty metamorphosis on CT (ie, CT number is less than-10 HU[8]).

の[7]や，動物実験用の小型MRS装置を用いたもの[11]であった．さらに，これらの検討では計測に要する時間はシミングの時間も含めると30分から1時間以上かかってしまい，時間分解能に問題があり，さらに呼吸移動のある腹部領域においては空間的な分解能においても問題があった．これに対して今回我々が施行したMRSは臨床用装置で，肝内の脂肪沈着を対象とし，息止め下に検査が可能な21秒間で1×1×1 cm³からデータを収集してしまうという方法で，シミングを個別に行わないこともあって，全所要時間も数分で済んでしまうという，全く新しい検討である．

この，シミングを個別に行わないことによって

検査の全所要時間は短縮したが，半値幅には改善の余地が認められた例が存在した．今回はMRSに対する，長時間を要するという先入観を消すためにあえてこのような方法で施行したが，本法による誤差の評価は今後の検討課題と考えられる．

今回我々が用いたシークエンスはSTEAMのTR＝600 ms，TE＝34 msというものであった．このシークエンスを用いることにより，流れている血液からの信号の影響が少ない[5]，加算回数を多くできる，S/Nが良くなる等の利点があったが，TRが短いため，各ピーク，特に水の信号が抑制されて上に凸の定量曲線になる可能性があった．しかしphantomおよび家兎の結果が示す通り，少なくとも通常の脂肪沈着の範囲内ではその傾向は認められず，高い相関性を持つ直線が得られた．今回の人体における対象の慢性肝疾患では水や脂質のT1値が種々変化し，短いTRによりsaturationを受けている可能性があり，家兎の結果をそのままあてはめるのはなお議論の余地があるかと思われるが，これは今後の検討が待たれる．

X線CTやBモード超音波における“脂肪肝”所見は半定量的診断法であり，今回の目的である定量とは異なるが，本邦と同様の目的で既に広く用いられている方法として化学シフト画像があり，その定量性に関する報告もいくつか見られる[5),12)]．しかし，化学シフト画像の場合，最低限12～14%程度の脂肪沈着がないと指摘できないとされており，感受性は低いといわざるを得ない．今回のphantomによる検討でも，微量なものの指摘は化学シフト画像では困難であった．また，我々はすでに人体においてそのような現象が認められることを報告している[1)]．さらに化学シフト画像では，メチレン基のピークと水のプロトンのピークの2つだけが対象となるところから，等量の脂肪沈着でも不飽和脂肪酸の多寡により，結果が異なってくる可能性がある．これに対して本法は，脂肪含有1%の時点から指摘可能で，さらにピークもメチル基やビニル基，アシル基等からも指摘可能であり，誤差を少なくすることができると考えられる．今回の臨床例における対象の，組織が得られた症例の範囲ではビニル基が問題になるようなスペクトルはなかったが，Fig.5のように明らかなピークを指摘できるものも，高度の脂肪肝とされているが，組織が得られなかった症例で少なからず存在した．今回の検討で家兎の肝内脂肪沈着の定量曲線はphantomの結果から2%強平行移動していたが，これは総脂質のうち肝組織内に常に2%強含まれるとされる燐脂質およびコレステロール[13)]によると考えられる．これは燐脂質およびコレステロールがMRSではブロードなピークとなって検出は困難なためだが，この二者は肝の状態に無関係にほぼ一定の比率で存在し，脂肪肝のような病的状態では中性脂肪のみが増加するとされているところから，今回の結果は脂肪沈着検出のためのモダリティーとしての有用性および定量における信頼性になんら疑問を抱かせるものではない．今回の結果から，病的沈着を5%以上とすれば，MRSのピーク比（FF）が3.6%以上となったときがそれに該当すると考え

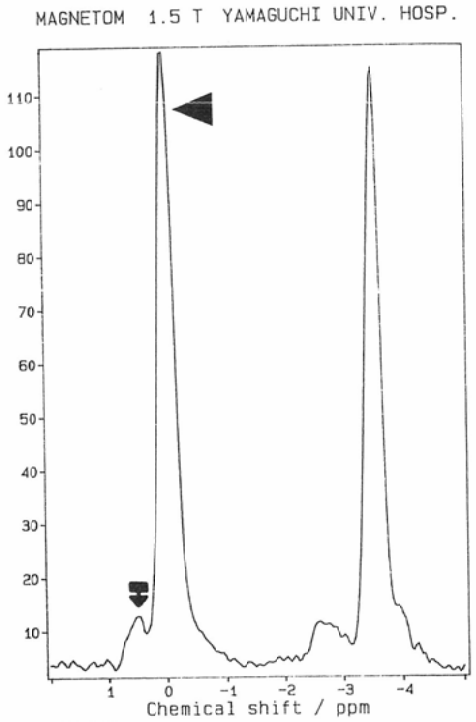

Fig. 5 ^{1}H-MRspectra from the fatty liver (not proved histologically). Pack of vinyl groups (-CH=CH-) is evident (arrow). Arrowhead shows the peak of water.

られた．ただし，MRSの真の有用性はそのような半定量的な使用にあるのではなく，定量的な使用が可能である点であり，これにより沈着程度に応じた柔軟な対応が可能となると考えられる．

今回用いたlocalizationは，息止めで撮像した画像に1cm角のVOIを設定し，もう一度呼吸停止をしてMRSのデータを収集するというもので，リアルタイム性に欠けるため，2cm未満の小さい腫瘍や肝辺縁に存在する腫瘍の場合は周囲からのcontaminationが危惧された．このため，肝腫瘍からのデータ収集に際してはVOIを肝辺縁から可能な限り離し，2回以上データを同部位から収集し，再現性が得られたもので，しかもその周囲の肝実質からのピークとは明らかに異なるものをその腫瘍のピークと認定することにした．これにより，大多数の，意識が清明で呼吸停止が可能な患者においてはデータを収集できた．信頼できるデータを収集できず，対象から除外した例も今回の期間中には存在したが，組織が得られたのは1例のみで，それは肝辺縁に存在した直径約1cmのHCCであった．また，腫瘍からのデータと認定したものの中にも，Fig.4(B)に示す如くFFとGradeとでずれが認められた例が，たとえばGrade 1では1例だけ認められたが，このような例はcontaminationの可能性があると考えられる．

今回臨床例における検討として肝疾患患者の肝実質37例，肝腫瘍18例でその光顕像とMRSを対比させたところ，MRSは肝実質内脂肪沈着の差をよく指摘し，また，CTで可能な半定量的診断である“脂肪肝”所見だけに限定してCTと比較してもMRSはaccuracyが高かった．この原因としては，今回の対象が肝疾患患者に限られていたことから，CTの濃度に影響を及ぼすとされている線維化，金属沈着など[14]が推測され，さらに筆者は細胞の水腫様腫大による含水量増も影響しているものと考える．また，体格等による線質硬化現象[15]も挙げられる．しかしながら，これらの要因のうち，金属沈着以外はMRSに対する影響は少ないと考えられる．また，金属，特に鉄が大量に沈着した場合はS/Nが劣化してしまうと考えられるが，ヘモジデローシスの症例は今回の対象には含まれていなかった．

病理で言う脂肪肝とは脂肪含有細胞数の比率で，しかもその定義は今回我々が用いた30%以上というものから50%以上，さらには大部分が，というものまでまちまちであり，また，その脂肪滴の大きさも考慮されず，生化学で言う脂肪の湿重量比による脂肪肝とはおのずとずれが生じてくると考えられる．今回の検討で認められた病理とMRSとのわずかなずれは，前述したシミングをしない点，TRが600msである点，localizationの失敗の可能性等も考えられるが，生化学と病理のずれも大きく影響しているものと考える．

腫瘍内脂肪沈着は肝細胞癌の鑑別においては重要な所見であるが，MRSでは鋭敏に指摘可能であったのに対し，CTでは過去にOkadaらが指摘している[16]通り，脂肪が含まれていても大量でなければ脂肪濃度までの低下はないため，脂肪濃度として指摘できたものはなかった．以上よりMRSは臨床例，特に脂肪沈着の評価がCTでは困難な肝障害患者肝実質や腫瘍内脂肪沈着の評価において有用と考えられたが，今回は臨床例においてはあくまでも光顕所見との対比であり，今後，人体組織からの脂肪抽出による，更なる検討が望まれる．

結　語

1. MRSのfat fraction（FF）はphantom，家兎脂肪肝ともに含有脂肪重量比とよく相関していた．

2. “脂肪肝”はFFが3.6%以上の時と考えられたが，“脂肪肝”，“非脂肪肝”の2種だけでなくさらに定量的な診断が可能と考えられた．

3. FFはヒト肝実質内および肝腫瘍内の光顕上の脂肪沈着の程度も差をもって指摘できる傾向があった．

これらの結果より，^{1}H-MRSは肝実質および腫瘍内の脂肪沈着の診断を短時間かつ無侵襲に，確実に行うことを可能ならしめるものと考えられる．

稿を終えるに当たり，御指導，御校閲を賜りました山口大学医学部放射線医学教室・中西敬教授に深大なる謝意を表します．また，本研究の遂行にご協力頂いた本城和光先生を初めとする放射線医学教室，貴重な症例を提供くださった沖田極教授，黒川典枝先生，山下仰先生を初めとする第一内科学教室および鈴木敞先生を初めとする第二内科学教室の方々に深謝致します．

文　献

1) 丁子　卓，本城和光，須田博喜，他：^{1}H-MRSによる肝臓内脂質の検出　—呼吸停止下，1 cm^{3}VOIでの検討—，日本医放会誌 52：107-109，1992
2) F.W.Wehrli, T.G.Perkins, A.Shirakawa, et al: Chemical shift-induced amplitude modulations in images obtained with gradient refocusing, Magn. Reson.Imag.5：157-158，1987
3) R.Kawata, K.Sakata, T.Kunieda, et al: Quantitative Evaluaton of Fatty Liver by Computed Tomography in Rabbits, AJR 142：741-746，1984
4) J.Folch, M.Less, G.H.S.Stanley: A simple method for the isolation and purificaton of total lipids from animal tissues, J.Biol.Chem.226：497-509，1956
5) H.Levenson, F.Greensite, J.Hoefs, et al: Fatty Infiltration of the Liver: Quantification with Phase-Contrast MR Imaging at 1.5 T vs Biopsy, AJR 156：307-312，1991
6) J.Frahm, H.Bruhn, ML.Gyngell, et al: Localized high-resolution proton NMR spectroscopy using stimulated echoes. Initial application to human brain in vivo, Magn.Reson.Med.9：79-93，1989
7) M.Barany, B.G.Langer, R.P.Glick, et al: In vivo H-1 Spectroscopy in humans at 1.5 T, Radiology 167：839-844，1988
8) RC.Reeves, WT.Evanochko, RC.Canby, et al: Demonstration of Increased Myocardial Lipid With Postischemic Dysfunction ("Myocardial Stunning") by Proton Nuclear Magnetic Resonance Spectroscopy, J.Am.Coll.Cardiol. 13：739-744,1989
9) J.Yoshikawa, O.Matsui, T.Takashima,et al: Fatty Metamorphosis in Hepatocellular Carcinoma: Radiologic Features in 10 Cases, AJR 151：717-720，1988
10) 宝金　清博，鎌田恭輔，松浦　元，他：水素磁気共鳴 spectroscopy（^{1}H MRS）の routine 化とその問題点，日磁医誌　12：61-69，1992
11) BR.Rosen, EA.Carter, IL.Pykett, et al: Proton Chemical Shift Imaging: an Evaluaton of Its Clinical Potential Using an In Vivo Fatty Liver Model, Radiology 154：469-472，1985
12) BP.Kreft, A.Tanimoto, Y.Baba, et al: Diagnosis of Fatty Liver with MR Imaging, JMRI 2：463-471，1991
13) 高木康敬：医化学　第2版，p.115，1982,講談社㈱,東京
14) 高橋睦正編：全身のCT，木戸長一郎　びまん性肝疾患，262-265，1986南江堂㈱，東京
15) L.Berland, JKT Lee, RJ.Stanley: Liver and Biliary Tract. Image Degradation and Artifacts. (In) JKT. Lee, SS.Sagel, RJ.Stanley: Computed Body Tomography With MRI Correlation. 2nd. Ed. 601-602,1989, Raven Press, New York
16) Y.Okada, M.Yunoki, Y.Yao: Fatty Metamorphpsis of Hepatocellular Carcinoma: Is There a Difference between Asian and Non-Asian Populations? Radiology 186：905，1993