The University of Osaka
Institutional Knowledge Archive

Title	60Co高線量率RALSによる前立腺癌治療
Author(s)	小須田, 茂; 河原, 俊司; 田村, 宏平 他
Citation	日本医学放射線学会雑誌. 1990, 50(4), p. 429-431
Version Type	VoR
URL	https://hdl.handle.net/11094/17244
rights	
Note	

The University of Osaka Institutional Knowledge Archive : OUKA

https://ir.library.osaka-u.ac.jp/

The University of Osaka

日本医放会誌：50（4），429—431，1990（平2）

研究速報

^{60}Co 高線量率 RALS による前立腺癌治療

東京都立駒込病院放射線診療科
* 国立大蔵病院放射線科
** 国立東京第2病院放射線科
*** 慶応義塾大学医学部放射線科
小須田　茂　河原　俊司*　田村　宏平*
土器屋卓志**　安藤　裕***　橋本　省三***

（平成2年1月8日受付）
（平成2年2月21日最終原稿受付）

Brachytherapy of Prostatic Carcinoma, ^{60}Co High Dose Rate, Remote After-Loading Methods

Shigeru Kosuda, Shunji Kawahara*, Kohei Tamura*, Takushi Dokiya**, Yutaka Andoh*** and Shozo Hashimoto***
Department of Radiology, Tokyo Metropolitan Komagome Hospital
*Department of Radiology, Okura National Hospital
**Department of Radiology, The Second Tokyo National Hospital
***Department of Radiology, Keio University School of Medicine

Research Code No. : 608.3

Key Words : Prostatic carcinoma, High dose rate, Remote after-loading system, Cobalt-60, Brachytherapy

Six patients with prostatic carcinoma, including 2 with Stage B, 2 with Stage C, 2 with Stage D_1, received transurethral irradiation (TUI) using ^{60}Co high dose rate, remote afterloading methods, in combination with external irradiation by 4 MV X-ray. Total tumor doses were 97.0 to 129.3 in TDF and needle biopsy performed 3 mo after the treatment proved to be free of cancer cell in 5 patients and almost no viable cancer cell in one patient. No adverse reactions were encountered in any patient.

We believe that TUI is a useful treatment for prostatic carcinoma.

はじめに

前立腺癌 TUR（Transurethral resection）後の腫瘍残存巣および再発巣に対してホルモン療法，化学療法，免疫療法が施行されているが，必ずしも良好な結果が得られていない[1]．一方，放射線による根治治療には一般に70Gy 前後の線量が必要とされており，直線加速器による治療では治療後の放射線障害が大きな問題点となっている[2]．

われわれは今回，バルーン法による特殊アプリケータを用いて前立腺癌患者に^{60}Co 高線量率腔内照射 RALS（remote after-loading system）による治療，即ち，経尿道的照射法（transurethral irradiation, TUI）を試み，良好な結果が得られたので報告する．

対象および方法

試作したアプリケータは子宮頚癌腔内照射用のタンデムアプリケータをシリコンでコーティングし，先端にバルーンを付けたものである．バルー

Table 1 Results of ^{60}Co high dose rate brachytherapy in combination with external irradiation, in 6 patients with prostatic carcinoma

Case	Age	Gleason Classification	Clinical Stage	Irradiation		Total (TDF)	Ohboshi・Shimosato Classification
				LINAC	TUI		
1	64	3	B	30Gy	24Gy	54Gy (97.0)	IV
2	69	4	B	30Gy	24Gy	54Gy (97.0)	IV
3	59	2	C	30Gy	27Gy	57Gy (106.6)	IV
4	76	3	C	30Gy	27Gy	57Gy (103.6)	IV
5	61	2	D_1	50Gy	12Gy	62Gy (104.8)	IV
6	62	4	D_1	50Gy	24Gy	74Gy (129.3)	IIb～III

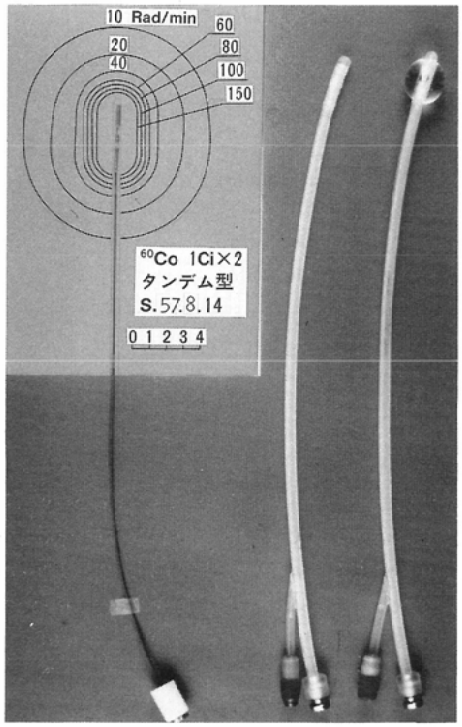

Fig. 1 Newly designed applicators with a balloon in the tip and ^{60}Co dummy sources for brachytherapy.

ン部が膀胱内に固定され，線源挿入部が前立腺に一致するように工夫されている．バルーンカテーテルの外径は7mmである．アプリケータは比較的柔軟で通常のバルーンカテーテル同様，挿入可能である（Fig. 1）．

対象はTURにて組織診断の確定した前立腺癌患者6例である．各患者の病期はCT，リンパ造影，骨シンチグラフィおよび臨床的諸検査により決定した．

病期B，Cに対しては，TUIを2または3Ci（1982年，8月）の^{60}Co RALSにて総線量24～27Gy（1回4.0～4.5Gy，週2回）とし，外照射は4MV LINAC X線にて総線量30～40Gy（1回2Gy，前後対向2門にて週5回）を併用した．なお，外照射を先とし，引き続きTUIを行った．

病期D_1に対してはTUIを総線量16～20Gy（1回4.0～4.5Gy，週2回）とし，外照射は前立腺を含めた全骨盤部へ総線量50～60Gy（1回2Gy，前後対向2門にて週5回）を照射した．TUI施行時の線量評価はCT像で尿道壁より腫瘍最大径までの距離の1/2，即ち，腫瘍の中心点で行なった．

治療後3ヵ月に前立腺腫瘍巣の針生検を行い，治療効果判定，病理分類を行った．なお，この間，ホルモン療法，化学療法は併用しなかった．

結　果

Table 1に全症例の結果を示す．6例中，1例に大星・下里分類IIb-III，5例はIVと良好な結果を得た．腫瘍総線量は1例を除き，TDF 97.0～106.6で従来の外照射単独に比較し，少なかった．副作用は1例（症例6）に下痢，頻尿，血尿が一時的にみられたのみで，3年経過した現在，重篤な副作用は何ら認めていない．

考　察

前立腺癌に対する放射線療法は，過去，その治療効果に比べ副作用の強いことから一般的には普及しなかったと思える．密封小線源療法は比較的放射線障害が少なく，局所に高線量を与えることが可能であり，これまでに^{198}Au solution または^{125}I seed を使用した前立腺組織内照射が報告[3)4)]されている．しかし，手術操作を伴うこと，組織内線量分布の計算が煩雑なことなどから，あまり普及していない．

われわれは過去において，前立腺癌患者9例に対して TUI を試み，TDF 107～130を照射した．しかし，照射後3例に後部尿道狭窄を来たし，6例に尿失禁を認めた．以前の線量評価部位は腫瘍の表面（尿道壁より腫瘍外周までの距離の平均として計算）であったが，今回の評価部位で再計算すると TDF は約135～170に達する．この結果を反省し，今回は TUI における腫瘍線量を尿道壁より腫瘍外周までの距離としてではなく，尿道壁と腫瘍外周間距離の中心点を腫瘍線量として計算し，総線量も TDF 97.0～129.3とした．Table 1 に示した如く，結果は極めて良好であった．総線量は従来の治癒線量と比べ低い．この理由は小線源の近傍では距離の二乗に反比例して高線量が照射されており，実際には尿道周囲の腫瘍へかなりの高線量が与えられていると思われる．今回の症例は前立腺癌の大きさが尿道壁より2cm 前後の比較的小さな病巣であったことも好結果が得られた一因と考えられる．重篤な副作用が認められなかったのは従来の外照射単独に比較し，線量分布が優れ，かつ，TDF が少量であったためと考えられる．

本研究の遂行にあたり，国立がんセンター病理手島伸一博士，国立大蔵病院泌尿器科斉藤賢一医長に多大な御協力を頂き，感謝の意を表します．

本研究は厚生省がん研究助成金（60—21）の援助によった．

文　献

1) 島崎　淳，秋元　晋，布施秀樹，他：再発前立腺癌の新臨床効果判定基準による化学療法の評価，泌尿紀要，33：1389—1395, 1987
2) 秋元　晋，布施秀樹，島崎　淳，他：前立腺癌の放射線療法，日泌尿会誌，78：1584—1590, 1987
3) Flocks RH: Interstitial irradition therapy with a solution of ^{198}Au as part of combinaton therapy for prostatic carcinoma. J Nucl Med 5: 691—699, 1964
4) Whitmore WF Jr, Hilaris B, Greabstald H: Retropubic implantation of iodine 125 in the treatment of prostatic cancer. J Urol 108: 918—923, 1972