The University of Osaka
Institutional Knowledge Archive

Title	絨毛性腫瘍の肺転移X線像とHCG値および予後との関連
Author(s)	東原, 悳郎; 曽根, 脩輔; 森本, 静夫 他
Citation	日本医学放射線学会雑誌. 1979, 39(10), p. 1035-1043
Version Type	VoR
URL	https://hdl.handle.net/11094/17280
rights	
Note	

The University of Osaka Institutional Knowledge Archive : OUKA

https://ir.library.osaka-u.ac.jp/

The University of Osaka

絨毛性腫瘍の肺転移X線像と HCG 値および予後との関連

大阪大学医学部放射線医学教室
東原 憲郎 曽根 脩輔 森本 静夫
池添 潤平 横田 侃児
大阪大学医学部産婦人科学教室
谷沢 修 奥平 吉雄 衣笠 隆之

（昭和59年2月13日受付）
（昭和54年6月11日最終原稿受付）

Chest X-ray types of metastatic trophoblastic tumor and its correlation with the types of HCG curves and prognosis

Tokuro Higashihara*, Shusuke Sone*, Shizuo Morimoto*, Junpei Ikezoe*, Kanji Yokota*, Osamu Tanizawa**, Kitio Okudaira** and Takayuki Kinugasa**
*Department of Radiology
**Department of Obstetrics and Gynecology

Research Code No.: *506*

Key Words: *Trophoblastic tumor, pulmonary metastasis, chorioepithelioma, Hydatid mole, destructive mole*

Chest X-ray findings, HCG curves, and prognosis were studied in 49 patients with pulmonary metastasis from trophoblastic tumor.

1) Pulmonary metastasis was revealed as nodular shadows, solitary mass shadow, or patchy consolidation, and the number of nodular shadows was usually less than 10.

2) The shadow of metastatic mass more than 2 cm in diameter was usually due to chorioepithelioma.

3) A solitary metastatic mass showing type IIIb or IV HCG curve suggested strongly the necessity for surgical resection, because chemotherapy or radiation therapy alone or in a combination could not cure patients in these conditions. Solitary mass shadow with IIIa HCG curve suggested necessity for resection.

4) Metastatic nodular shadow was controlled fairly well by chemotherapy and it disappeared within 6 months after HCG remission.

はじめに

絨毛性腫瘍は胞状奇胎（以下胞奇と略す）と破壊性胞状奇胎（破奇）および絨毛性上皮腫（絨腫）に分類される．絨毛性腫瘍は固有の間質結合織をもたず，腫瘍は実質細胞のみからなる．腫瘍固有の脈管系を欠いている．腫瘍細胞は容易に母体の血中へ入つて血行性転移を生じ易いことで知られている．正常分娩に際しても絨毛細胞の塞栓がみられることは Attwood により報告されている[1]．転移の最も多い臓器は肺であり，転移巣の胸部X線像については既に多くの報告がみられる[2)3)4)5)]．

他方，絨毛性腫瘍の腫瘍細胞の生物学的活性の判定に human chorionic gonardotropin (HCG) 値が用いられ，治療方針決定や，予後推定に重視されている．しかし，この場合に，肺転移を示す絨毛性腫瘍の HCG の変化と胸部X線転移像とを関連ずけて分析した報告は見出し得なかつた．私達は絨毛性腫瘍の肺転移のX線像と組織型，HCG 動態を対比して検討し興味ある知見を得たので報告する．

対象および方法

1）昭和43年より昭和52年の10年間に阪大病院産婦人科で取りあつかわれた絨毛性腫瘍213例の中で肺転移像を認めた49例について検討した．

2）組織型は絨腫，破奇，胞奇，区分不明，組織学的分類困難の5群に分類した．区分不明とは子宮剔除をしていないので組織型の決定ができない群，組織学的分類困難とは子宮剔除を受けたが組織学的分類不能群である．

3）胸部X線像は主に立位正面像を用い，肺野腫瘤影に対しては断層撮影や時には気管支造影も行なつている．術後1年は1カ月に1回の割で，以後は年2～3回の割でX線撮影を行なつている．肺転移のX線所見の分類は辺縁の比較的鮮明な2cm 以下を結節型，2cm 以上を腫瘤型，辺縁不鮮明な斑点影を浸潤型とし，転移巣の数により，単発型と多発型とした．

4）胞奇娩出から転移性肺腫瘤影出現までの期間とそのX線像や HCG 値の推移，および治療により縮少してゆく腫瘤影の経過と，その場合の HCG 値の推移，およびこれらと予後の関連について検討した．

結　果

1）肺転移像を認めた49例の年齢分布と組織型を Table 1に示す．絨腫15例，破奇14例，区分不明19例，分類困難1例であつた．年齢分布では絨腫および破奇は高年者にも見られ，区分不明は若年者で30歳迄に多い．肺転移率は絨腫20例中15例（75%），破奇30例中14例（46%），区分不明66例中19例（29%）である．

2）奇胎娩出後肺転移発見までの期間：検討し得た39例についてみると Table 2に示すように破奇の67%，区分不明の83%は比較的早い時期（3カ月以内）に発見されるのに対し，絨腫の半数は1年以上経過後に発見されている．このことは長

Table 1　Histological classification and age distribution

Histology	Chorioepithelioma	Destructive mole	Not operated	Indeterminate	Total
age (yr) 21—25	2	2	10	0	14
26—30	5	2	7	1	15
31—35	4	3	2	0	9
36—40	2	1	0	0	3
41—45	1	4	0	0	5
46—50	1	1	0	0	2
51—	0	1	0	0	1
Tatal	15	14	19	1	49
Frequency of metastasis	75%	46%	29%	33%	42%

Table 2 Interval between mole abortion and appearance of pulmonary metastasis (39 cases)

	Chorioepi-thelioma	Destructive mole	Not operated	Indeterminate	Total
…1 wk	0	2	2	0	4
…1 mo	0	3	5	1	9
…3 mo	2	3	8	0	13
…6 mo	2	3	1	0	6
…1 yr	0	1	0	0	1
over 1 yr	4	0	2	0	6
Total	8	12	18	1	39

Table 3 X-ray findings of pulmonary metastasis

		Cholioepi-thelioma	Destructive mole	Not operated	Indeterminate	Total
Nodular shadow	solitary	0	5	6	0	11
(less than 2 cm)	multiple	4	7	8	0	19
Mass shadow	solitary	7	0	4	0	11
(more than 2 cm)	multiple	4	0	0	0	4
Patchy consolidation		0	2	1	1	4
Total		15	14	19	1	49

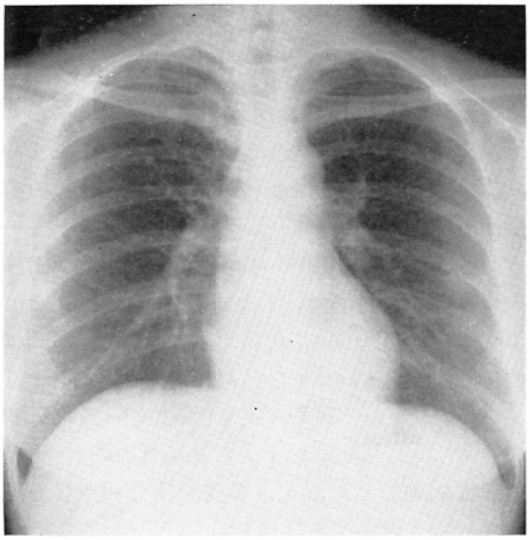

Fig. 1 28-year-old female; solitary nodule, destructive mole.

期観察の必要性を示唆している.

3) 肺転移のX線像：結節型 (Fig. 1, Fig. 2) や腫瘤型 (Fig. 3, Fig. 4) および浸潤型 (Fig. 5) が認められた. 栓塞型は今回の対象群には見られなかつた. 肺転移のX線像と組織型との関連をTable 3に示す. 49例中45例 (90%) は結節あるいは腫瘤型である. 残りの4例は辺縁の不鮮明な浸潤型を示した. その中の3例は無数の粟粒あるいはそれよりやや大きい斑点影が散布していた. 多発結節型19例の転移像は比較的数が少く, 10以

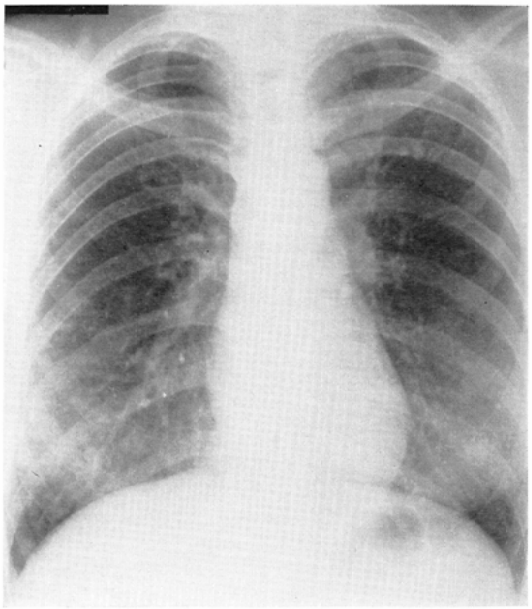

Fig. 2 24-year-old female; multiple nodule, chorioepithelioma

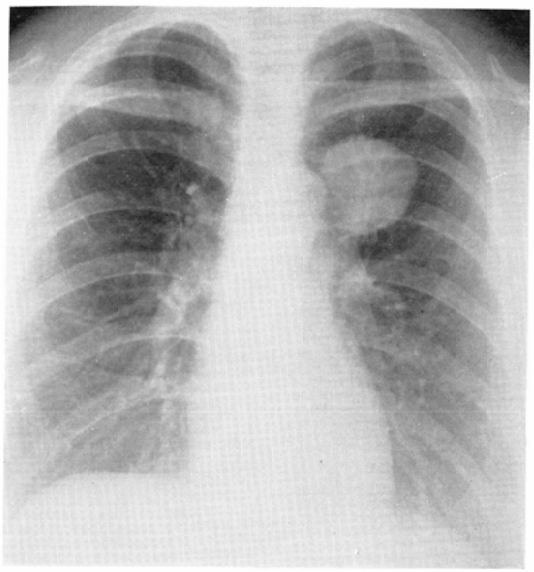

Fig. 3　35-year-old female;　solitary mass, chorioepithelioma.

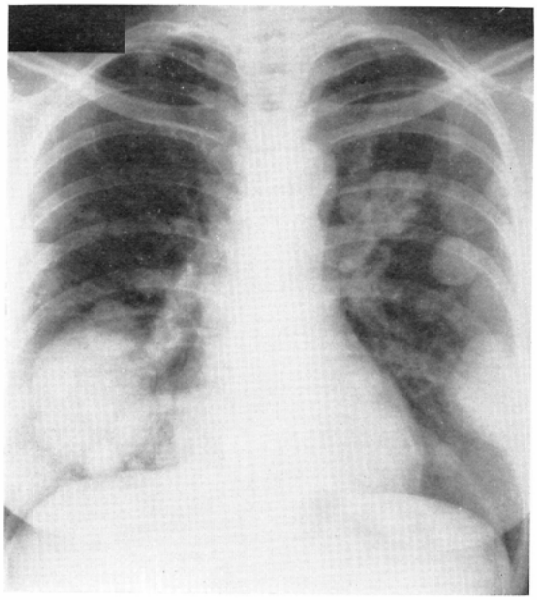

Fig. 4　38-year-old female; multiple mass, chorioepithelioma.

上は絨腫の2例に見られたにすぎず，5～10は9例，2～4は8例である．組織型との関係では，絨腫は15例中11例（73%）が腫瘤型を示し，その他結節型を示した4例中3例は1カ月以内に多発

Fig. 5　43-year-old female;　infiltrative type, destructive mole.

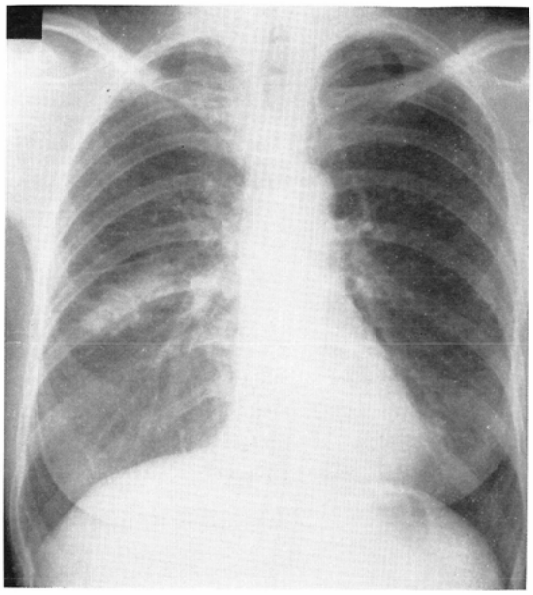

腫瘤型に移行している．これに対し破奇では14例中12例（86%），区分不明では19例中14例（72%）に結節型が見られ，結節型の方がむしろ多かった．破奇では腫瘤型は見られなかつた．このようなことから腫瘤型の肺転移像からは先ず絨腫の可能性が示唆される．

4）HCG 値の変化：Goldstein は奇胎娩出後の HCG の変化について次の4型に分類した[6]．Ⅰ型は6週間以内に正常化する．Ⅱ型は10週間以内に正常化する．Ⅲ型は10週間以内に正常化するが再び上昇する．Ⅳ型は正常化しない．この分類を参考にして肺転移を示した絨毛性腫瘍の HCG の変化を検討した結果，Ⅱ型の中で再上昇を示しさらに正常化する群（Ⅲa）と正常化しない群（Ⅲb）が存在するので，Ⅲ型を2群に分け5型に分類した．各型 HCG の変化と組織型の関連を Table 4 に示した．Ⅰ，Ⅱ型は破奇と区分不明が多く良性といえる．Ⅲb とⅣ型は絨腫例のみで悪性でありⅢa 型は中間である．

5）HCG の変化と転移のX線像の関係：

肺転移の胸部X線像と HCG の変化を Table 5 に示した．結節型はⅣ型の1例を除けば肺転移巣

Table 4 Types of HCG curves

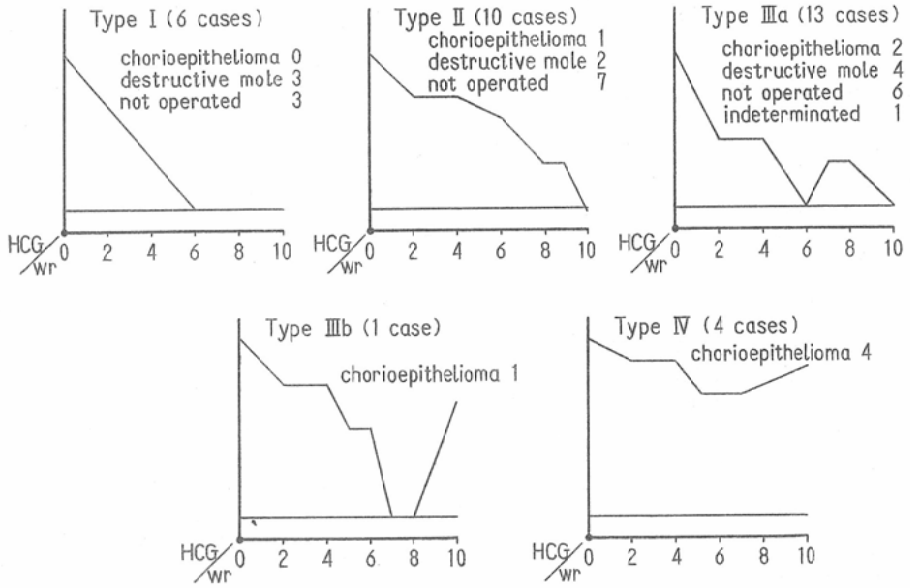

Table 5 X-ray findings of metastasis and types of HCG curves

		I	II	IIIa	IIIb	IV	Total
Nodular shadow	solitary	4	1	3	0	0	8
	multiple	2	8	3	0	1	14
mass shadow	solitary	0	1	4	0	2	7
	multiple	0	0	0	1	1	2
patchy consolidation		0	0	3	0	0	3
Total		6	10	13	1	4	34

の数に関係なくI～IIIa型に分布し，腫瘤型はII～IV型に分布する．組織型を含めて検討すればI～IIIa型の結節型は破奇または区分不明で，IIIbおよびIV型の腫瘤型は全例絨腫であつた．IV型で結節型の1例は発見時は多発結節型を呈したが，まもなく腫瘤型に移行した絨腫例である．この1例を特殊と考えれば，HCGのI～IIIaでX線像の結節型は良性群で，IIIb，IV型，腫瘤型は悪性群といえる．II型腫瘤型は絨腫例で，IIIa腫瘤型の4例中2例は絨腫，2例は区分不明であつた．IIIa浸潤型3例のうち2例が破奇，1例が組織学的分類困難例であつた．死亡例はIIIb，IV型の絨腫5例とIIIa腫瘤型の区分不明（恐らく絨腫）の1例である．同じ絨腫例でもIIおよびIIIa型の単発腫瘤型の予後は良い．

6） 区分不明例の検討：

絨毛性腫瘍は奇胎娩出後に子宮掻爬術のみで，子宮全剔術が施行されず経過観察される例がある．これが区分不明群である．区分不明の16例のHCGの変化と肺転移X線像の関係をTable 6に示す．大部分16例中14例（88%）はX線像は結節型でHCGはI～IIIa型を示し良性であることを示唆している．腫瘤型を示す2例はHCG IIIa型であつた．この中1例は放射線治療後，腫瘤影は消失したが，同部位に再発し死亡した．他の1例は治癒している．これらは絨腫の可能性を否定できない．逆にX線像は結節型，HCG I～IIIa型を示すものは胞奇または破奇の可能性を示唆し

Table 6　X-ray findings of metastasis and types of HCG curves in not-operated cases (16cases)

		I	II	IIIa	IIIb	IV	Total
Nodular shadow	solitary	3	1	2	0	0	6
	multiple	0	6	2	0	0	8
Mass shadow	solitary	0	0	2	0	0	2
	multiple	0	0	0	0	0	0
Total		3	7	6	0	0	16

Table 7　Prognosis and treatment modality

	No. of cases	%	Expired
Spontaneous regression	1	2.9	0
Chemotherapy	27	79.4	3
Chemotherapy and radiotherapy	2	5.8	2
Chemotherapy and surgery	3	8.8	0
Chemotherapy, radiotherapy and surgery	1	2.9	1
Total	34	100	6

ている．

7）肺転移性腫瘍の治療：肺転移を示す絨毛性腫瘍例の治療法と予後の関係を Table 5 に示した．自然治癒1例は HCG II型，X線像は結節型，組織診は区分不明であつた．化学療法群のみの治癒率は27例中24例（90%）と高い．死亡例は3例で，いずれも組織診は絨腫，X線像は腫瘤型，HCG はV型であつた．化学療法と放射線治療併用群は2例でいずれも死亡した．両者は絨腫で，HCG は IIIb およびIV型，X線像は1例結節型で他は腫瘤型であつた．症例は少いが放射線治療による肺転移巣の縮少効果は悪い印象を受けた．化学療法と外科治療併用群の3例は生存している．これらは HCG III型で，組織診は絨腫，破奇および区分不明の各1例で，X線像は腫瘤型2例，比較的大きい結節型1例であつた．

8）肺転移消失例の検討：化学療法のみの群で転移巣が完全に消失した21例について HCG の変化と転移X線像を Table 8 に示した．21例中17例（80%）はX線像は結節型，HCG I～IIIa 型を示した．その他，X線像が浸潤型，HCG IIIa型を示した2例は HCG 正常化後1カ月以内に浸潤影は消失した．腫瘤型の2例は絨腫で HCG 正常化後2年1カ月と5カ月後に腫瘤影が消失している．絨腫で腫瘤影を示すものの中の治癒例は HCG II および IIIa 型である．IIIb およびIV型には見られない．

HCG 正常化後肺転移腫瘤影消失までの期間を Table 9 に示す．21例中13例（63%）は3カ月以内に消失し，絨腫は長期間要し，破奇，区分不明は比較的早期に消失している．X線像ではまず腫瘤影の濃度が淡くなり辺縁が不鮮明化すると共に縮少し消失する経過をとる．

考　案

肺転移の発生頻度は従来23%～56%とされてい

Table 8　Types of HCG curves and X-ray findings in remission cases (21 cases)

		I	II	IIIa	IIIb	IV	Total
Nodular shadow	solitary	4	1	2	0	0	7
	multiple	2	6	2	0	0	10
Mass shadow	solitary	0	1	1	0	0	2
	multiple	0	0	0	0	0	0
Patchy consolidation		0	0	2	0	0	2
Total		6	8	7	0	0	21

Table 9 Disappearance of pulmonary metastasis after regression of HCG (21 cases)

	Chorioepithelioma	Destructive mole	Not operated	Indeterminate	Total
…1 wk	0	3	1	0	4
…1 mo	0	0	4	1	5
…3 mo	0	0	4	0	4
…6 mo	1	3	0	0	4
…1 yr	0	0	3	0	3
Over 1 yr	1	0	0	0	1
Total	2	6	12	1	21

たが[7)8)]，最近の報告によると絨腫では50%～92%，剖検時には100%認められる[9)]．私達の成績では絨毛性腫瘍全体で42%，組織型別では絨腫で75%，破奇46%，区分不明29%，であつた．これは従来の報告と比較すると破奇，区分不明群の頻度が高い[2)10)11)12)]．

肺転移のX線像は多くの報告で通常，結節型と浸潤型および栓塞型に分類されている[2)3)4)]．その他特殊型として胸水貯留や肺門部腫瘤影，播種型などが挙げられている[3)]．肺転移の典型像は1～10個の円型，類円型，不整の結節影である．Bagashawe は23例中16例[2)]，Ang は18例中15例[3)]，Libschitz は35例中33例[4)]と，いずれも多くは結節型であることを指摘している．

私達は結節型の中で陰影の直径2cm 以上を腫瘤型と区別し Table 3に示したが，従来の報告にあわせると，結節型は49例中45例（92%）になる．浸潤型として辺縁の不鮮明な数 mm～1cm 大の斑点影の多発する像を区別した．Bagashawe は23例中4例[2)]，Libshitz は35例中2例[4)]，Ang は18例中1例認めている[3)]．私達は49例中4例（8%）認めた．栓塞型は肺に腫瘤影を認めず，肺動脈内に漂着した転移性腫瘍の栓塞による変化である．小結節影や，硬塞に小さい斑点影を示す例もありうる．私達の今回の検討例には栓塞型は認められなかつたが，絨毛性腫瘍で急性呼吸困難を示した場合にはこの点を考慮して読影すべきである[13)14)]．細川等は転移巣の分布や腫瘤影の大きさ，数，濃度などに基づき，疑栓塞型，転移確実型，転移広汎型に分類した[15)]．私達の検討では，Table 3 に示したごとく絨腫は腫瘤型が多く，破奇は結節型を示す．即ち肺転移性腫瘤影をその大きさで区分して見ることで組織型推定に役立つことが判つた．

絨毛性腫瘍の予後推定には HCG 値が重要であることは衆知の事実である．通常奇胎娩出後に第1回子宮内容除去術を施行して6週間以内に100IU/l 以下になり，その後上昇しなければ正常化したとされている．従来 HCG 値の変動を早く発見するために経過観察の必要なことは指摘されてきたが[16)]，肺転移例の分類や予後推定に HCG の変化を利用する報告はなかつた．私達は Table 5に示したごとく，HCG 値の変化を5型に分類した．絨腫群について肺転移のX線像と HCG 値の変動を対比すれば次の2群に分類できた．一つは HCG Ⅱあるいは Ⅲa 型でX線像が腫瘤型を示すもの（3例），他は HCG Ⅲb あるいはⅣ型でX線像は腫瘤型を示すもの（4例）である．肺転移発見後3カ月の化学療法を行ない前者では腫瘤影の増大を認めなかつたが，後者では3カ月以内に多発化した．従つて後者の中で単独の肺転移巣のみ認められ，他臓器には転移を示す所見がなく，原発巣が治癒しているような患者では外科治療の適応とみられる．前者でも化学療法で寛解する可能性はあるが，HCG Ⅲa 型は外科治療が望ましいと考える．私達もこのような2例では手術を施行し治癒させ得た．区分不明例における成績は Table 6に示したように，両者が混在しているような成績を示す．恐らく HCG Ⅰ～Ⅲa 型は良性で胞奇あるいは破奇，腫瘤型の2例は絨腫であろう．以上のように，胸部X線像と HCG の変動を参考にすれば，絨毛性腫瘍の治療

方針の決定や予後の推定および区分不明群の組織型推定が可能である．

絨腫の5年生存率は以前には14～19％で低かつたが[17]，最近は化学療法の進歩により70％と向上した[18]．Edwards は肺転移の治療の第一選択は化学療法であると主張している[18]．特に methotrexate (MTX) と actinomycin D (ACTD) の併用による治療効果が著しいことは知られている．私達は Table 7に示した如く34例中27 (79.4％) に MTX と ACTD による化学療法を施行し24例 (90％) に寛解をみた．外科的治療法による成績については国島によると15例中3例が脳転移で死亡している[12]．Edwards によると9例中4例が死亡し，これらの死因は，脳転移，多発性肺転移，脊椎および肝転移と死因不明などであつた[18]．今回検討した外科的切除4例中1例が脳転移で死亡した．絨腫では脳転移が起こりやすく，肺転移巣の手術を考慮する際には，常に脳転移の除外診断を忘れてはならない．放射線治療は絨腫に対しては有効とは思われなかった．私達は大きい腫瘤影を示した3例に放射線治療を施行したが，腫瘤影の縮少効果は低く，3例は何れも死亡した．

結　語

肺転移を認めた絨毛性腫瘍49例の検討を行い，肺転移X線像，組織型，HCG の変動の関係を検討し，次の結論を得た．

1．奇胎娩出後，径2cm 以上の腫瘤影の出現は絨腫の可能性を示唆する．

2．原発巣が治癒し，肺以外へ転移がないという条件下で，X線像で単発性の腫瘤型，HCG が Ⅲb，Ⅳ型を示すものは絶対的，Ⅲa 型を示すものは相対的手術適応である．

3．結節化学療法の効果は良好で HCG 正常化後6カ月以内に転移像の消失をみる．

4．HCG の変動と転移X線像の関連の検討は区分不明例の組織型推定，手術適応決定，予後推定に有効である．

文　献

1) Attwood, H.D. and Park, W.W.: Embolism to the lungs by trophoblast. J. Obstet. Gynecol., 4: 611—617, 1967
2) Bagashawe, K.D. and Garnett, E.S.: Radiological changes in the lungs of patients with trophoblastic tumors. Br. J. Radiol., 36: 673—679, 1963
3) Ang, A.H. and Chan, W.F.: Radiological changes in the chest in malignant trophoblastic disease. Aust. Radiol., 20: 333—337, 1976
4) Libshitz, H.I., Baber, C.E. and Hammond, C.B.: The pulmonary metastases of choriocarcinoma. Obstet. Gynecol., 49: 412—416, 1977
5) 石塚直隆，大口善市，中島貞利：絨毛性腫瘍転移と臨床．診断と治療，54：931—940，1966
6) Goldstein, D.P.: Prophylactic chemotherapy of patients with molar pregnancy. Obstet. Gynecol., 38: 817—822, 1971
7) 相馬広明，木部純一，秋谷　清，武市　恂，吉田啓治，立岡　脩，中井オキエ，岡本六蔵，青木　徹，指田達郎，小柳賢一，平岡玄次，高山雅臣：肺転移の問題．産婦人科の世界，18：480—490，1966
8) 大口善市：絨毛上皮腫及び破壊性胞状奇胎120例の臨床的研究—殊に両者の性格の相違について—．日産婦誌，18：1083—1092，1966
9) 石塚直隆，可世木成明：絨毛上皮腫．現代産婦人科学体系8C絨毛性腫瘍：243—326，1974，中山書店，東京．
10) 山本幸紀，推名美博，松浦敏章，万　豊，関敏雄，西谷　巌，松田正二：奇胎および破奇の診断と転移について—奇胎の腟転移（奇胎）および破奇の腟転移（絨腫）の2症例を中心として—産婦人科治療，30：165—171，1975
11) 大浜紘三：産婦人科領域における肺転移腫瘍．広島医学，30：510—513，1977
12) 国島和夫，今泉宗久，安江万二，石井正大，陶山元一，有井吉太郎，可世木成明：絨毛性腫瘍の肺転移の外科治療．日胸外会誌，23：1055—1063，1975
13) Hendrickse, J.P.deV., Wllis, A.J.P. and Evans, K.T.: Acute dyspnea with trophoblastic tumors. J. Obstet. Gynecol., 72: 376—382, 1965
14) 曽根脩輔，東原憲郎，横田佩児，森本静夫，池添潤平，市位　光：急性進展を示した絨毛上皮腫の肺転移症例．臨放，24：415—419，1979
15) 細川　勉，伊藤治英，大須賀啓暢，川口健一：絨毛上皮腫の肺転移．日胸，23：1055—1063，1975
16) 礒島普三，香山浩二，鎌田敏雄，奈賀　脩，櫛木範夫，足立春雄：絨毛性腫瘍患者の化学療法中に於ける尿中HCG動態化学療法による寛解の目標について．日本内分泌学会雑誌，49：

1424—1435, 1973
17) Brewer, J.I., Smith, R.T. and Pratt, G.B.: Choriocarcinoma: Absolute five year survival rates of 122 patients treated by hysterectomy. Am. J. Obst. Gynecol., 85: 841, 1963
18) Edwards, J.L., Makey, A.R. and Bagashawe, K.D.: The role of thoracotomy in the management of gestational choriocarcinoma. Clin. Oncol., 1: 329—339, 1975