The University of Osaka
Institutional Knowledge Archive

Title	等張性造影剤Ioxaglate (ER-61)のDSAにおける使用経験-特にIADSAにおける有用性について-
Author(s)	小久保, 宇; 飯尾, 正宏; 平松, 京一 他
Citation	日本医学放射線学会雑誌. 1988, 48(1), p. 38-44
Version Type	VoR
URL	https://hdl.handle.net/11094/17286
rights	
Note	

The University of Osaka Institutional Knowledge Archive : OUKA

https://ir.library.osaka-u.ac.jp/

The University of Osaka

日本医放会誌：48（1），38—44，1988（昭63）

等張性造影剤 Ioxaglate（ER-61）の DSA における使用経験

—特に IADSA における有用性について—

1）東京大学医学部放射線医学教室，2）慶応義塾大学医学部放射線診断部
3）日本医科大学放射線医学教室，4）国立循環器病センター放射線診療部
5）和歌山県立医科大学放射線医学教室，6）熊本大学医学部放射線医学教室
小久保　宇[1)]　飯尾　正宏[1)]　平松　京一[2)]　隈崎　達夫[3)]
高宮　誠[4)]　山田　龍作[5)]　高橋　睦正[6)]

（昭和62年10月26日受付特別掲載）

Clinical Usefulness of Ioxaglate (Isotonic Contrast Material, ER-61) in Digital Subtraction Angiography

Takashi Kokubo[1)], Masahiro Iio[1)], Kyoichi Hiramatsu[2)], Tatsuo Kumazaki[3)], Makoto Takamiya[4)], Ryusaku Yamada[5)] and Mutsumasa Takahashi[6)]
1) Department of Radiology, Faculty of Medicine, University of Tokyo.
2) Department of Diagnostic Radiology, School of Medicine, Keio University.
3) Department of Radiology, Nippon Medical School.
4) Department of Radiology, National Cardiovascular Center.
5) Department of Radiology, Wakayama Prefectural Medical College.
6) Department of Radiology, School of Medicine, Kumamoto University.

Reserch Code No. : 502.4

Key words : Contrast medium, Ioxaglate, Digital subtraction angiography

Ioxaglate, a dimeric contrast material, is characterized by lower osmolality than conventional contrast media. Ioxaglate contained 160mg/ml of iodine (ER-61) was used for digital subtraction angiography (DSA) and its clinical usefulness was examined. The osmolality of this new drug, ER-61, is kept as same as that of plasma.

A total of 194 patients was examined for 517 times, 125 males and 69 females, aged 10 to 85 years. DSA of ER-61 was rather limited to intraarterial studies. The quality of vascular opacification was excellent or good in 507 (98%) of 517 studies. As adverse reactions, heat sensation was complained in 98 studies (19%) and pain in 11 (2%). Other adverse reactions were found in only 10 (5%) of 194 cases. ER-61 produced no significant effect on blood cell count and blood chemistry test.

In conclusion, isotonic ioxaglate (ER-61) has sufficient contrast enhancement without significant adverse reactions and is proved to be a very useful contrast material for digital subtraction angiography.

はじめに

血管造影における副作用のうち，熱感や疼痛は比較的高頻度に出現するが，これらは血管造影の際に使用する造影剤の高い浸透圧によるものと考えられている．そのため，近年になって浸透圧の低い造影剤が開発されるようになったが，Ioxaglate もその1つである．Ioxaglate は二量体の構造を有することで従来の造影剤より浸透圧が低く

抑えられている．

ヨウ素含量320mg/mlに調合されたIoxaglate（ER-60）はすでに臨床に使用されてその有用性は確認されているが[1)~4)]，血漿に比して約2倍の浸透圧を有し，熱感や疼痛などの副作用は皆無ではない．

一方，digital subtraction angiography（以下DSA）装置は，digital化して得た画像情報を減算処理，コントラスト強調処理するため，血管内の造影剤濃度が低くても良好な血管造影画像が得られることが特徴である．したがって目的とする動脈内にカテーテルを進めて造影剤を注入する経動脈性DSA（IADSA）では，低濃度の造影剤で充分検査が可能である．

今回，特にDSA検査用として，ヨウ素含量160mg/mlに調合されたIoxaglate（ER-61）を使用する機会を得た．この造影剤は血漿と等浸透圧である点が特徴であり，更に一層副作用の軽減されることが期待される．等浸透圧Ioxaglateを，IADSAを中心としたDSA検査に使用し，その有効性，安全性について検討したので報告する．

I. 造影剤

使用した造影剤IoxaglateはFig. 1に示すような構造を有している．ヨウ素含量160mg/mlで浸透圧295mOsm/kgと血漿と等浸透圧である点が特徴である．その他の物理化学的性質も合わせてFig. 1に示す．

II. 対　象

昭和62年1月から3月の間に，慶応義塾大学医学部附属病院放射線診断部，日本医科大学附属病院放射線科，国立循環器病センター放射線診療部，和歌山県立医科大学附属病院放射線科，熊本大学医学部附属病院放射線科，東京大学医学部附属病院放射線科の6施設において，ER-61を用いてDSAによる血管造影を行った194例を対象とした．検査担当者の一覧をTable 1に示す．対象194例の性別は男性125例，女性69例，年齢は10歳から85歳であり，その分布はTable 2に示す通りである．

なお，ヨード過敏，アレルギー疾患の既往のあるもの，本剤のテスト投与で過敏反応の出現したもの，重症の肝疾患・腎疾患のあるものは対象から除外した．患者の疾患分類をTable 3に示す．

III. 方　法

使用したDSA装置は，GE社DF-3000，東芝DFP-03A（慶応義塾大学），日立DFA 2-20，日本

Drug	ER－61
Substance	ioxaglate
Structural Formula	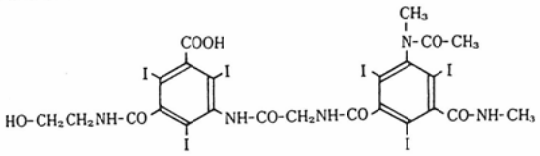
Salt Content	29.5%
Iodine Concentration	160mg/ml
Osmolality	295mOsm/kg H_2O
Viscosity	1.7cp(37℃)
pH	7.3

Fig. 1　Physico-chemical characteristics of ioxaglate (ER-61)

Table 1 Collaborating institutions and investigators

Institutions	Investigators
Keio University	Kyoichi Hiramatsu, Kunio Ido, Yuji Yuasa Toshihiko Tanaka, Shinichi Ohkawa, Hiroshi Miura Subaru Hashimoto, Seishi Nakastuka Hirohisa Fujisawa, Eiki Kyo
Tokyo University	Masahiro Iio, Naobumi Yashiro, Takashi Kokubo
Nippon Medical School	Tatsuo Kumazaki, Tohru Ohya, Koichiro Ito Takuji Ooishi
National Cardiovascular Center	Makoto Takamiya, Kohji Kimura, Mitsushige Ohta Satoshi Imakita
Wakayama Prefectural Medical College	Pyusaku Yamada, Masahiro Tsuda, Yasuharu Nomura
Kumamoto University	Mutsumasa Takahashi, Hiromasa Bussaka Yukunari Kohrogi, Yasuyuki Yamashita, Hiroshi Izunaga, Koki Nakashima

Table 2 Age distribution of patients

Age(y)	Male	Female	Total
10～20	8	5	13
21～30	3	7	10
31～40	11	11	22
41～50	18	13	31
51～60	38	17	55
61～70	33	11	44
71～85	14	5	19
Total	125	69	194

Table 3 Classification of disease

Disease	Cases
cerebral disease	14
pharyngeal and orbital tumor	4
cervical disease	3
cardiac disease	11
pulmonary disease	9
aortic disease	27
other thoracic disease	7
liver disease	48
pancreatic disease	5
gastric disease	14
other abdominal disease	9
peripheral vascular disease	18
other disease in extremities	25
Total	194

アビオニクス Angio Imager YKO-3000（日本医科大学），Siemens 社 Angiotron，東芝 DFP-50A（国立循環器病センター），日本アビオニクス Angio Imager YKO-3000（和歌山県立医科大学），日立 DFA-2，島津 DFA-100（熊本大学），GE 社 DF-3000（東京大学）である．

検査に先立って患者に検査方法の説明をし，造影剤使用の同意を得た．

通常の血管造影の手技に従ってカテーテルを目的とする血管まで挿入，あるいは血管を直接穿刺し，造影剤を注入して DSA にて連続撮影を行った．一部の症例では，中枢側の動脈内にあるカテーテルから造影剤を注入し，末梢動脈の撮影を行った．なお，静脈造影に DSA を使用した場合も，低濃度の造影剤で検査が可能である．大部分の症例で IADSA を行っているが，一部の症例では DSA による静脈造影にも ER-61を使用し，その有用性を同時に検討した．

造影目的の血管が多岐にわたるため，分布幅が大きいが，1回の造影における造影剤の注入量は3～60ml，注入速度は毎秒1～25ml である．場合によっては造影剤を手動で注入した．造影剤の注入回数は計517回で，撮影部位別に注入量，注入速度をまとめたものを Table 4 に示す．

なお，症例によっては DSA による血管造影とともに，従来からの film 法による血管造影も同時に施行された．その場合，film 法による血管造影にはヨウ素含量320mg/ml の Ioxaglate（ER-60）

Table 4　Number of injection, injection volume and rate of ER-61

Site	Number of inj.	Injection volume(ml)*	Injection rate(ml/sec)*
common carotid artery	16	10.3± 2.9	7.0±1.5 (4)
**aorta → common carotid artery	4	42.5± 2.9	13.0±0.0
external carotid artery	5	6.4± 0.6	4.0±0.0 (4)
internal carotid artery	7	8.0± 1.3	6.5±0.7 (5)
vertebral artery	11	9.3± 2.0	5.8±1.9 (3)
**subclavian artery → vertebral artery	2	40.0± 0.0	7.0±1.4
left uentricle	5	29.0± 7.4	13.2±4.6
**aorta → A-C bypass	3	30.0± 5.0	12.3±0.6
thoracic aorta	51	34.7± 7.1	15.5±3.5
subclavian artery	10	18.2± 7.6	6.5±0.5 (2)
pulmonary artery	17	38.2± 5.3	20.0±0.0
other thoracic arteries	38	11.7± 5.7	3.6±3.6 (19)
abdominal aorta	64	33.6± 7.0	15.7±3.9
celiac artery	35	31.8±11.1	5.2±1.5
hepatic arteries	37	17.0± 9.0	2.5±1.5
superior mesenteric artery	20	27.2±12.6	6.2±1.4
renal artery	26	10.2± 5.0	4.0±1.6 (1)
**aorta → renal artery	3	30.0± 5.0	11.3±1.2
other abdominal arteries	25	8.6± 4.2	1.6±0.9 (4)
arteries in upper extremities	17	19.7±10.0	4.4±1.2
pelvic arteries	34	21.0± 8.7	8.8±4.3 (7)
arteries in lower extremities	72	18.1± 6.6	5.1±2.8 (3)
veins	15	22.0± 8.2	25.0±7.8 (9)
Total	517	——	—— (61)

*：Mean±SD

( )：manual injection

**：Contrast media is injected from the catheter inserted into the artery on the left of the arrow. The artery on the right side is investigated.

が使用された．

本造影剤の有効性，安全性について，以下の如く検討した．

1）造影能：1回の造影ごとに，(卌)：コントラストがよく診断が容易である，(卄)：コントラストはやや劣るが，診断は比較的容易である，(＋)：コントラストは劣るが，診断可能である，(－)：コントラストが悪く，診断不可能である，の4段階で評価した．

2）患者の反応：造影剤の注入に伴う患者の反応を，検査担当医の観察により，1回の造影ごとに，(－)：なし，(＋)：軽度の歪顔，(卄)：僅かな体動，中程度の歪顔，(卌)：激しい体動，強度の歪動，叫び声，の4段階で評価した．

3）熱感・疼痛：1回の造影ごとに患者に問診し，熱感・疼痛の有無を，(－)：なし，(＋)：軽度，(卄)：中程度，(卌)：強度，の4段階で評価した．

4）その他の副作用：発疹，悪心など，その他の副作用の有無について，1症例ごとに調査した．

5）臨床検査値の変化：検査前および検査後4～10日の血液学的検査値・血液生化学的検査値の変化を調べた．

6）有効性（造影効果）の評価：1症例ごとに有効性（造影効果）を，1：著効，2：有効，3：やや有効，4：無効，の4段階で評価した．

7）安全性の評価：1症例ごとに安全性について，1：安全性に問題がなかった，2：安全性に

Table 5　Quality of angiograms using ER-61

Site	Quality				Total
	+++	++	+	−	
common carotid artery	16	4			20
external carotid artery	4	1			5
internal carotid artery	6	1			7
vertebral artery	13				13
left ventricle	3	2			5
A-C bypass	3				3
thoracic aorta	38	9	4		51
subclavian artery	10				10
pulmonary artery	16	1			17
other thoracic arteries	34	4			38
abdominal aorta	47	15	2		64
celiac artery	22	13			35
hepatic arteries	28	9			37
superior mesenteric artery	12	8			20
renal artery	24	3	1	1	29
other abdominal arteries	25				25
arteries in upper extremities	17				17
pelvic arteries	30	2	1	1	34
arteries in lower extremities	69	3			72
veins	15				15
Total	432	75	8	2	517

+++ : Excellent　++ : Good　+ : Fair　− : Poor

Table 6　Objective reaction of patients

	−	+	++	+++	Total
Cases	493 (95%)	24 (5%)	0	0	517

− : None　+ : Mild　++ : Moderate　+++ : Severe

Table 7　Heat and pain

	−	+	++	+++	Total
Heat	419 (81%)	92 (18%)	6 (1%)	0	517
Pain	506 (98%)	11 (2%)	0	0	517

− : None　+ : Mild　++ : Moderate　+++ : Severe

Table 8　Adverse reaction

Adverse Reaction	Degree	cases administered ER-61 only	cases administered ER-61 and ER-60	Total
rash	+		6	6
pruritus	+		2	2
redness	+		1	1
nausea	+		2	2
vomiting	++		1	1
chest pain	+	1*		1

+ : Mild　++ : Moderate

* : This cases has angina pectoris. Chest pain is caused by coincident heart attack, not directly due to administration of contrast media.

frequency : 13 reactions in 10 of 194 patients (5%)

やや問題があった，3：安全性に問題があった，4：安全性にかなり問題があった，の4段階で評価した．

8）臨床的有用性の評価：有効性，安全性の評価を加味し，総合的な臨床的有用性を1症例ごとに，1：極めて有用，2：かなり有用，3：多少有用，4：どちらともいえない，5：好ましくない，の5段階で評価した．

IV．結　　果

1）造影能：撮影部位の造影能の評価を Table 5 に示す．計517回の造影の内，432回(84%)で(+++)の評価が得られた．また（++）以上評価の得られたものは，507回（98%）であった．

2）患者の反応：Table 6 に示すごとく，517回の造影の内，軽度の歪顔（+）を示したものが24回（5%）で，残りは反応を示さず，(++)や(+++)の評価のものはなかった．

3）熱感・疼痛：造影剤の注入に伴う熱感・疼痛の頻度を Table 7 に示す．熱感は，中程度のものが6回（1%），軽度のものが92回（18%）見られたが，疼痛は軽度の疼痛が11回（2%）に見られたのみであった．

4）その他の副作用：熱感・疼痛以外の副作用は，194例中10例(5%)に見られた．内訳を Table 8 に示す．ER-61のみ使用例では副作用の出現は1例のみであった．しかし，胸痛を示した症例は患者の原疾患（狭心症）によるもので，造影剤と直接の関係はない．

5）臨床検査値の変化：造影剤に起因して，血液学的検査値・血液生化学的検査値が検査前後で変化した例はなかった．

6）有効性（造影効果）の評価：194例中，1：著効157例（81%），2：有効33例（17%）で，有効以上の評価が190例（98%）で得られた（Table

Table 9　Efficacy

	1	2	3	4	Total
Cases	157 (80.9%)	33 (17.0%)	3 (1.6%)	1 (0.5%)	194

1：Excellent　2：Good　3：Fair　4：Poor

Table 10　Safety

	1	2	3	4	Total
Cases	139 (71.6%)	55 (28.4%)	0	0	194

1：Excellent　2：Good　3：Fair　4：Poor

Table 11　Clinical usefulness

	1	2	3	4	5	Total
Cases	116 (59.8%)	62 (32.0%)	15 (7.7%)	0	1 (0.5%)	194

1：Very useful　2：Useful　3：Somewhat useful
4：Useless　5：Undesirable

9).

7）安全性の評価：1：安全性に問題がなかった139例（72%），2：安全性にやや問題があった55例(28%)で，3または4の評価の症例はなかった（Table 10).

8）臨床的有用性の評価：総合的な臨床的有用性の評価では，1：極めて有用116例(60%)，2：かなり有用62例（32%）などで，かなり有用以上の評価が178例（92%）で得られた（Table 11).

なお，代表症例をFig. 2, 3に示す.

V. 考　察

DSA装置は濃度分解能に優れるため，動脈造影(IADSA)や静脈造影に使用した場合，血管内の造影剤濃度が低くても良好な血管造影像が得られることが大きな特徴である．その場合，通常の血管造影に用いる造影剤（ヨウ素含有量300～370mg/ml）を希釈して用いる方法と，注入量を減らして用いる方法がある．血管内に注入するヨウ素総量が等しい限り画像に差はないが，一般に前者の方が患者に対する負担（熱感や疼痛など）は少ないといわれる[5]．今回検討したER-61はヨウ素含量160mg/mlであるがDSAに使用する場合には充分な濃度を有しており，浸透圧が血漿とほぼ等しく抑えられていることから副作用の少ない造影剤と考えられる．造影剤使用量が異なるために単純な比較はできないが，ヨウ素含量320mg/mlのIoxaglate(ER-60)による血管造影に比べ，熱感，疼痛，その他の副作用とも少ないことからも明ら

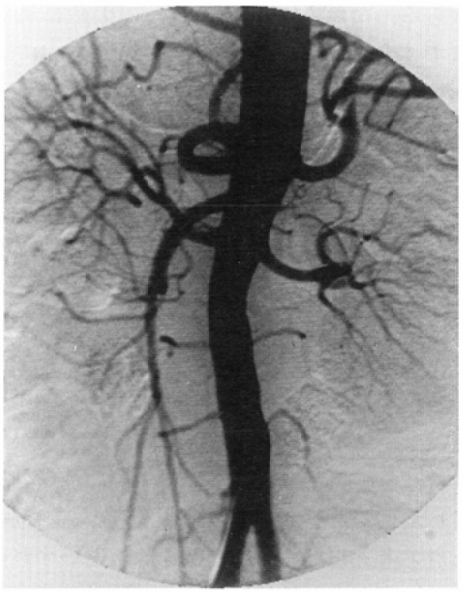

Fig. 2　Intraarterial digital subtraction abdominal aortography using isotonic ioxaglate (ER-61). Excellent visualization of the abdominal aorta and its branches is obtained.

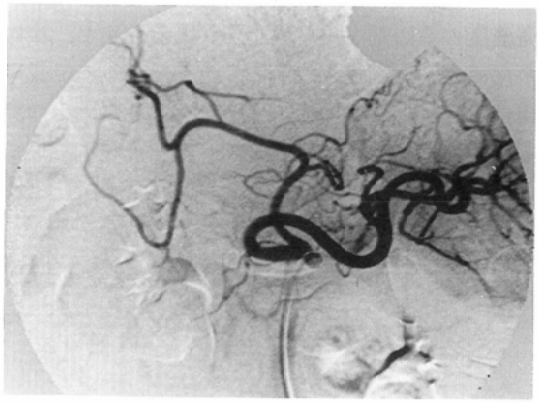

Fig. 3　Intraarterial digital subtraction celiac arteriography using ER-61. Excellent visualization of the arterial branches is obtained.

かである．なお，DSA の場合，撮影時に患者に少しでも体動があると mistregistration による artefact を生じ，画像が著しく劣化する，という欠点がある．ER-61を用いると，造影剤注入時の熱感や疼痛のために患者が動く，という事態を避けることができ，その点でも ER-61は DSA に使用した場合に有利であると考えられる．

一方，造影能の点では，コントラストが悪く診断不可能であった症例が腎動脈造影と骨盤動脈造影で各１例ずつ見られた．前者は体動による artefact のために画像が劣化したもので造影剤に原因はない．後者は大動脈瘤の症例で，造影剤が動脈瘤に滞留して希釈されたために血管の造影効果が低下した例である．この点は低濃度の造影剤の不利な点と考えられる．この例を除くといずれの症例でも充分な造影効果が得られ，診断可能な画像が得られた．

なお，DSA 検査のみでは不充分で，従来の film 法による血管造影を追加して行う場合も実際の臨床では出会うことがある[6]．その際には，ヨウ素含量160mg/ml の造影剤では濃度が不足するために高濃度の造影剤を用いる必要がある．また，撮影のための造影剤注入の前に，カテーテルの位置確認のために造影剤のテスト注入を行うが，その際も低濃度の造影剤では透視モニターで見にくいことがある．実際の検査では高濃度の造影剤（ER-60）を同時に用意して使い分ける必要があるが，ER-61は特に安全性に優れた造影剤であり，DSA 検査に用いた場合，極めて有用と考えられた．

VI. ま と め

1）ヨウ素含量160mg/ml，血漿と等浸透圧に調合された Ioxaglate（ER-61）を IADSA を中心とした DSA 検査194例，517回の造影に使用し，その造影効果，安全性，臨床的有用性を検討した．

2）造影に伴う熱感や疼痛などの副作用は軽微であり，ER-61は安全性の高い造影剤と考えられた．また造影効果においても，良好な結果が得られた．

3）ER-61は DSA 検査に用いた場合，極めて有効な造影剤と考えられた．

文　献

1）浅井佐江，町田　徹，岡田吉隆，他：Ioxaglate（ER-60）を用いた脳血管造影，放射線科，5：202—206, 1985
2）細井盛一，菅原謙三，田島廣之，他：Ioxaglate（ER-60）による胸部臓器血管造影，画像診断，5：1226—1233, 1985
3）姜　栄樹，樋口順也，藤田正人，他：腹部・末梢血管造影における Ioxaglate の有用性，画像診断，5：565—574, 1985
4）中元和也，佐藤史郎，吉田哲雄，他：ER-60（ioxaglate）による末梢血管造影，放射線科，5：238—243, 1985
5）小久保宇，八代直文，平井勝彦，他：経動脈性 DSA —造影剤を減量するべきか，希釈するべきか—，臨放，32：91—95, 1987
6）有山　襄，島口晴耕，須山正文，他：経動脈性 DSA による消化器疾患の診断，臨放，29：1479—1483, 1983