The University of Osaka
Institutional Knowledge Archive

Title	短期間反復経静脈性尿路造影の家兎腎臓に及ぼす影響-機能的および形態学的検討-
Author(s)	東, 静香; 安河内, 浩; 石岡, 邦明 他
Citation	日本医学放射線学会雑誌. 1994, 54(8), p. 725-736
Version Type	VoR
URL	https://hdl.handle.net/11094/17304
rights	
Note	

The University of Osaka Institutional Knowledge Archive : OUKA

https://ir.library.osaka-u.ac.jp/

The University of Osaka

短期間反復経静脈性尿路造影の家兎腎臓に及ぼす影響
― 機能的および形態学的検討 ―

東　静香　安河内　浩　石岡　邦明
杉山　丈夫　楢崎　克雄

帝京大学医学部放射線科学教室

Effects of Urography Performed Twice at a Close Interval with Contrast Media on Renal Function and Morphology in Rabbits

Shizuka Higashi, Hiroshi Yasukochi, Kuniaki Ishioka, Takeo Sugiyama and Katsuo Narasaki

This study was carried out in order to clarify the effects of rapid intravenous urography performed twice at a three-day interval with contrast medium on renal function and morphologic change in normal rabbits as a means to observe progress or to reexamine patients.

The ionic high-osmolal amidotrizoate, non-ionic low-osmolal iopamidol, and ionic low-osmolal ioxaglate were used. A second urography was performed and curves of kidney density plotted against time and nephrograms were obtained. Serum BUN and creatinine were measured, and the kidneys were removed for histologic observations.

Following amidotrizoate administration, curves of kidney density showed significantly slower clearance than with iopamidol and ioxaglate. Nephrograms at 40 seconds showed that opacification of the renal pelvis and urinary tracts also was poor. Serum creatinine following the second administration of amidotrizoate was significantly higher than the values before and at the first urography, and both serum BUN and creatinine were significantly higher than they were after iopamidol and ioxaglate. Although light microscopic changes were obscure, marked changes were observerd by electron microscopy.

In conclusion, intravenous urography conducted twice at a close interval with amidotrizoate induces impairment of glomerular function and morphologic change.

Rsearch code No.: 502

Key words: *Contrast media, Toxicity, Renal function and morphology, Rabbit*

Received Jan. 25, 1993; revision accepted Sep. 8, 1993

Department of Radiology, Teikyo University School of Medicine

はじめに

糖尿病，多発性骨髄腫，腎不全の既往，慢性腎不全，脱水，高齢者などの危険因子を有する患者に metrizoate，iothalamate，diatrizoate など，2000-3000mOsm/kg の高浸透圧造影剤で造影すると，急性腎不全（Acute Renal Failure: ARF）が起きやすいことはよく知られている[1)-3)]．この造影剤による ARF は，他の高浸透圧溶液を投与したときに見られる ARF と類似して[4)]近位尿細管細胞質に強度の空胞が観察されたことから，osmotic nephrosis[1),5),6)]とよばれた．また，動物実験でも同様に空胞が観察され[5)]，造影剤の高浸透圧が ARF を引き起こすのであろうと推測された．

ところで，現在繁用されている浸透圧が，

1600mOsm/kg 程度の高浸透圧イオン性造影剤の amidotrizoate (diatrizoate) による臨床上の急性腎不全の発生に関しては，危険因子を有する患者，あるいは危険因子を有しない患者に対して毒性を有するとする報告[7),8)]と，ほとんどないとする相反する報告[9),10)]があり，一定の見解を得ていない．また，低浸透圧非イオン性造影剤の iohexol, iopamidol, および低浸透圧イオン性造影剤の ioxaglate に関しては，臨床的にはほとんど毒性はないとする報告[11),12)]があるが，動物実験では必ずしも一定の見解を得ていない．

今回著者らは，再検査が必要な場合や経過観察のため，短期間に 2 回繰り返して急速注入による経静脈性尿路造影 (Rapid Sequence Intravenous Urography: RSIU) を行ったときの正常腎臓への影響を，動物実験で 3 種類の造影剤を使用して観察し，その結果 amidotrizoate による造影で糸球体機能障害と組織変化が認められたので報告する．

材料と方法

1．造影剤

高浸透圧イオン性造影剤の sodium meglumine amidotrizoate (amidotrizoate), (ウログラフィン 60％；シェーリング AG), 低浸透圧非イオン性造影剤の iopamidol, (イオパミロン 300；シェーリング AG), 低浸透圧イオン性造影剤の sodium meglumine ioxaglate (ioxaglate), (ヘキサブリックス；栄研化学) を使用した．浸透圧とヨード含有量[13)]は amidotrizoate で 1570 mOsm/kg と 292mg/ml, iopamidol で 616mOsm/kg と 300mg/ml, ioxaglate で 600mOsm/kg と 320mg/ml である．

2．動物

動物は雄性白色日本家兎を使用した．2 回造影の群では iopamidol と ioxaglate については各 5 羽，amidotrizoate については 6 羽使用した．amidotrizoate に関しては 1 回造影のみの群も作製して 4 羽使用し，また対照として生理食塩水を投与したものを 2 羽使用した．各群の体重は，2 回造影の群では iopamidol で 3.01±0.2kg (平均±標準偏差)，ioxaglate で 3.05±0.1kg, amidotrizoate で 3.0±0.2kg, amidotrizoate の 1 回造影で 3.0±0.3kg, 対照は 2.95kg と 3.1kg で，各群間での有意差はなかった．

3．RSIU

実験プロトコールを Fig. 1 に示した．RSIU は間隔を 3 日あけて 2 回施行した．家兎は造影前日より絶食させたが飲水は自由とした．造影に当た

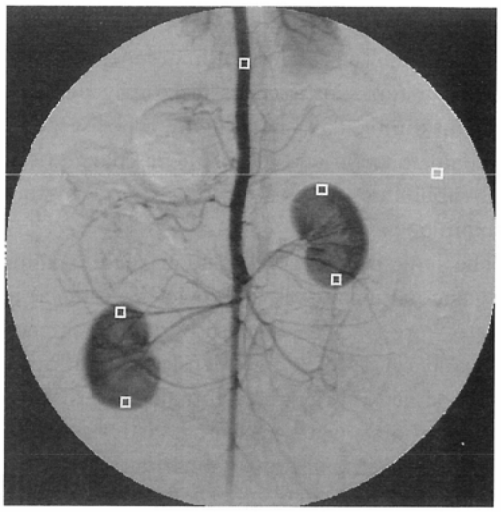

Fig. 2　ROIs of kidneys and aorta

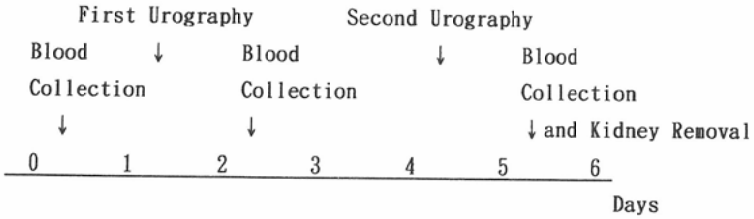

Fig. 1　Experimental scheme

り，ネンブタール麻酔下で耳静脈より造影剤10ml（3.3ml/kg）を2秒間で急速注入し，腹臥位で撮影した．撮影時間は1秒1枚で40秒間と20分後とした．撮影後，Fig. 2に示したように，大動脈（胸部大動脈から腹部大動脈への移行部）と左右腎の上極ならびに下極にROIを設定し，大動脈ROIのDSA値（Aorta DSA）と左右腎4カ所のROIのDSA値の平均値（Kidney DSA）を求め，kidney DSA値をAorta Peak DSA値で割り（Kidney DSA/Aorta Peak DSA），さらに各群での平均値を求めた．X線装置はGE-Advantex（GE社製），DSA装置はDX-Hiline（GE社製）を使用した．

4．血清BUN，Creatinine値

血清BUN，Creatinine値測定のため，1回目造影の前日と，1回目造影および2回目造影の翌日に採血し，ただちに血清を分離し，測定まで−20℃に保存した．

5．組織学的検討

2回目造影の翌日に，またamidotrizoateによる1回造影のみの場合翌日に，採血した後に麻酔下で開腹し，右腎は光学顕微鏡（以下光顕と略す）観察用に，左腎は電子顕微鏡観察用（以下電顕と略す）に摘出した．光顕用の腎は20％ホルマリンに固定し，パラフィン包埋の後，1～2 μmに切り出して，ヘマトキシリジンエオジン（HE）染色，ピリジン-2-アルドキシンメチオダイド（PAM）染色，パラアミノサリチル酸（PAS）染色をした．電顕観察用には腎を摘出する前に0.1Mリン酸緩衝液で腎動脈より潅流し，さらに1%glutaraldehyde，2%paraformaldehydeで灌流固定した．本固定は2%glutaraldehyde，4%paraformaldehydeで行った．包埋は型のとおりに行い，薄切した後，ウラン・鉛の二重染色を行って，JEOL-100Cで観察した．

統計学的検討はANOVA testにて行い，$P<0.05$以下を有意差ありと判定した．

実験結果

Table 1に2回目造影の40秒間のKidney DSA/Aorta Peak DSA値の平均値±標準偏差を示した．また，Fig. 3に平均値（標準偏差は省略）の時間濃度曲線を図示した．iopamidolは投与後約16秒で，ioxaglateは投与後約18秒で腎よりほぼ排泄された．amidotrizoateでは投与後9秒でKidney DSA/Aorta Peak DSA値は0.87のピークを示し，13秒で0.62とやや下降したが，以後40秒経過してもamidotrizoateは排泄されず，Kidney DSA/Aorta Peak DSA値は横

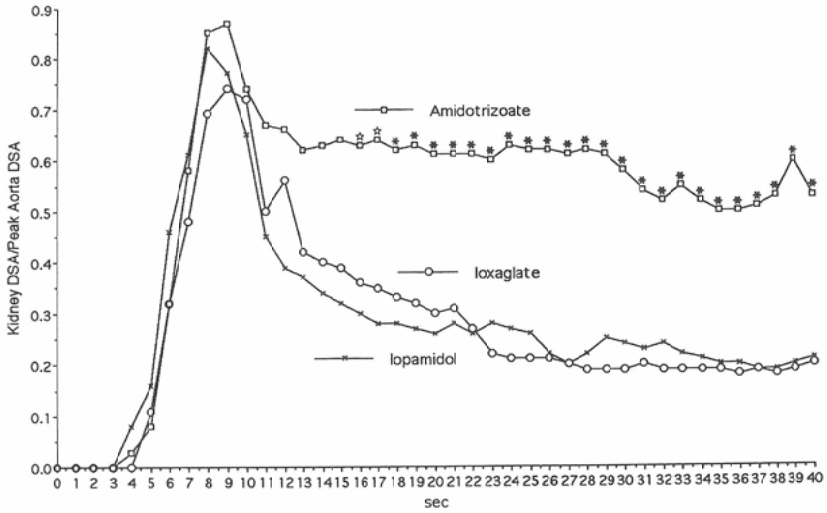

Fig. 3　Density curves of ROIs of kidney after injection of contrast media during 40 seconds
☆；$P<0.05$ compared with iopamidol　＊；$P<0.05$ compared with iopamidol and ioxaglate

Table 1 Kidney DSA/Peak Aorta DSA

sec	Contrast media		
	Iopamidol(N=5)	Ioxaglate(N=5)	Amidotrizoate(N=6)
3	0.00	0.00	0.00
4	0.08±0.03	0.00	0.03±0.06
5	0.16±0.07	0.01±0.01	0.08±0.09
6	0.46±0.21	0.32±0.19	0.32±0.15
7	0.61±0.12	0.48±0.26	0.58±0.21
8	0.82±0.14	0.69±0.32	0.85±0.22
9	0.77±0.24	0.74±0.34	0.87±0.24
10	0.65±0.20	0.72±0.18	0.74±0.29
11	0.45±0.26	0.50±0.28	0.67±0.31
12	0.41±0.11	0.56±0.26	0.66±0.29
13	0.39±0.18	0.42±0.26	0.62+0.30
14	0.37±0.18	0.40±0.21	0.63±0.29
15	0.34±0.17	0.39±0.24	0.64±0.30
16	0.32±0.11	0.36±0.08	0.63±0.16[a]
17	0.30±0.10	0.35±0.10	0.64±0.09[a]
18	0.28±0.09	0.33±0.11	0.62±0.21[b]
19	0.28±0.09	0.32±0.18	0.62±0.11[b]
20	0.27±0.15	0.30±0.15	0.63±0.31[b]
21	0.26±0.12	0.31±0.16	0.61±0.36[b]
22	0.28±0.10	0.27±0.14	0.61±0.37[b]
23	0.27±0.14	0.22±0.10	0.60±0.24[b]
24	0.26±0.13	0.21±0.07	0.63±0.26[b]
25	0.22±0.11	0.21±0.06	0.62±0.25[b]
26	0.20±0.09	0.21±0.08	0.62±0.28[b]
27	0.22±0.07	0.20±0.05	0.61±0.22[b]
28	0.25±0.09	0.19±0.03	0.62±0.18[b]
29	0.24±0.08	0.19±0.08	0.61±0.18[b]
30	0.23±0.11	0.19±0.06	0.58±0.14[b]
31	0.24±0.09	0.20±0.04	0.54±0.20[b]
32	0.22±0.06	0.19±0.04	0.52±0.17[b]
33	0.21±0.07	0.19±0.07	0.55±0.13[b]
34	0.20±0.04	0.19±0.06	0.52±0.21[b]
35	0.20±0.09	0.19±0.04	0.50±0.19[b]
36	0.19±0.08	0.18±0.07	0.50±0.17[b]
37	0.19±0.06	0.19±0.05	0.51±0.16[b]
38	0.20±0.04	0.18±0.08	0.53±0.19[b]
39	0.21±0.02	0.19±0.06	0.60±0.23[b]
40	0.19±0.03	0.20±0.05	0.53±0.22[b]

Numbers in parentheses; numbers of rabbits

Data are shown Mean ±S. D.

a; $P<0.05$ compaired with iopamidol

b; $P<0.05$ compaired with iopamidol and ioxaglate

ばいを示した．Kidney DSA/Aorta Peak DSA 値を3造影剤で比較すると，amidotrizoate は11秒以後40秒まで iopamidol，ioxaglate より高い傾向を示した．統計的には，amidotrizoate は iopamidol に対しては16秒から40秒で，ioxaglate に対しては18秒から40秒で有意差が認められた（$P<0.05$）．

Fig. 4に各造影剤投与40秒後の造影像を示した．iopamidol，ioxaglate では各5羽とも腎実質から腎盂・尿管への造影剤の移行は良好で，腎盂・尿管はよく造影されていた．

amidotrizoate では6羽とも腎実質からの排泄は不良で，腎盂・尿管の造影は不明瞭であった．

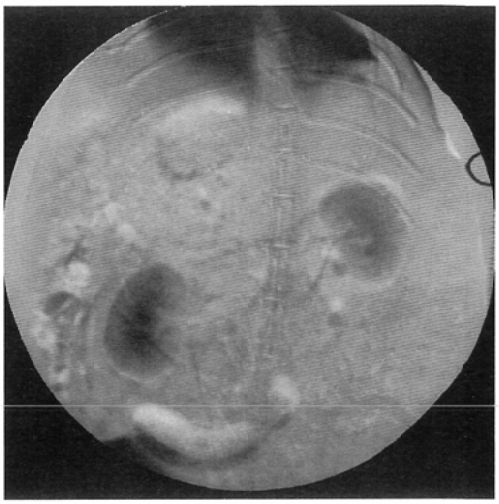

(B) Second nephrogram with ioxaglate

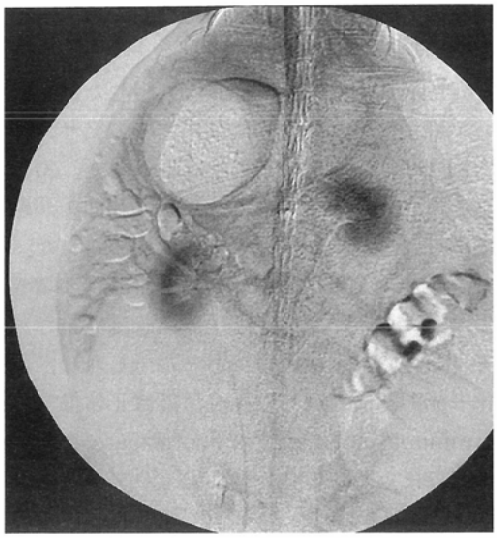

(A) Second nephrogram with iopamidol

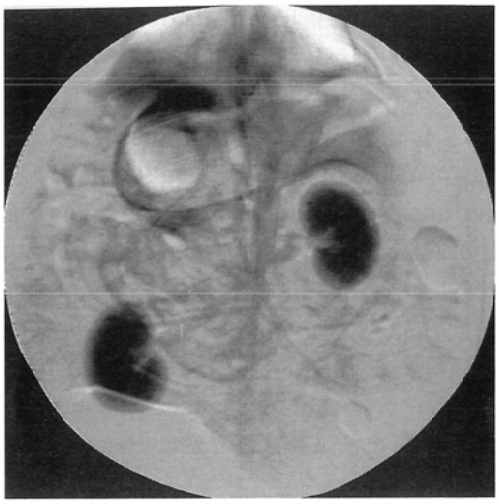

(C) Second nephrogram with amidotrizoate

Fig.4　Nephrograms 40 sec after intravenous of injection contrast media

Table 2　Serum BUN and creatinine one day after each urography

Contrast media	BUN (mg/dl)			Creatinine (mg/dl)		
	Before	1st uro.	2nd uro.	Before	1st uro.	2nd uro.
Iopamidol	18.6±1.2 (5)	18.8±0.6	18.4±0.8	0.9±0.2	0.9±0.2	1.0±0.3
Ioxaglate	19.3±2.2 (5)	19.3±2.4	18.5±3.9	0.9±0.2	0.9±0.2	0.9±0.3
Amidotrizoate	19.8±2.1 (6)	20.8±1.5	26.9±5.7[b]	1.0±0.1	1.1±0.1	1.3±0.2[ab]

1st uro.; first urography, 2nd uro.; second urography　Numbers in pfrentheses; numbers of rabbits
Data are shown Mean ±S. D.　a; $P<0.05$ compared with Before　b; $P<0.05$ compared with Iopamidol and Ioxaglate

Table 3 Histologic and pathologic changes of kidneys after urography

Substance	Time of injection	n	Light microscopic findings			Electrom microscopic findings	
			Glomerulus		PT*	Glomerulus	PT*
			PAS	PAM	HE		
0.9% Nacl	2	2	−	−	−	−	−
Iopamidol	2	5	−	−	−	+	−
Ioxaglate	2	5	−	−	−	+	−
Amidotrizoate	2	6	−	−	−	+,++**	−
Amidotrizoate	1	4	−	−	−	−	−

−：negative, +：moderate, ++：marked　*：PT；Proximal Tubules　**：+2 and ++ 4

投与後20分で腎盂・尿管・膀胱の造影が不明瞭であったのは6羽中2羽あった．

amidotrizoate 2回造影後の腎臓の肉眼的観察では，腎実質の外側から1/3程度はやや腫脹していたが，腎杯の拡張した所見はなく，尿路閉塞の所見も見られなかった．

血清BUN，Creatinine値の正常値はおのおの19.8±2.4mg/dl，0.95±0.09mg/dl（n=26）を示した．Table 2 に造影前後の血清BUN，Creatinine値を示した．iopamidolとioxaglateでは1回目造影後，2回目造影後とも造影前の値と比較して有意な差はなかった．amidotrizoateの2回目造影後で，血清Creatinineは造影前の値に比較して有意に上昇し（$P<0.05$），血清BUN，Creatinine値はともにiopamidol，ioxaglateの2回目造影後と比較して有意に上昇した（$p<0.05$）．

Table 3に光顕ならびに電顕的観察による腎の組織学的変化を示した．また，Fig. 5に電顕写真を示した（倍率は腎糸球体で3,400倍，近位尿細管で2,700倍）．対照と比較して変化の明瞭でないものをnegative，軽度の変化を示したものをmoderate，明瞭な変化を示したものをmarkedと判定した．光顕的観察では，腎糸球体と近位尿細管の変化はどの造影剤によっても明瞭ではなかった．また，血管内皮細胞と上皮細胞の基底膜を選択的に染色するP. A. S.染色，メサンギュウム細胞を選択的に染色するP. A. M.染色，尿細管の硝子滴変性を示すH. E.染色陽性物質の増加も明瞭ではなかった．

電顕的観察では，2回目造影の腎糸球体は，iopamidolとioxaglateでは対照と比較して軽度の毛細血管内皮細胞基底膜の肥厚，メサンギュウム細胞の基質の増成・肥大，足細胞の増成・肥大と構造の乱れが認められた．

amidotrizoateでmarkedと判定した例では，強い毛細血管内皮細胞基底膜の肥厚とメサンギュウム細胞基質の増成・肥大が認められた．特に足細胞の増成・肥大が明瞭で，二次突起同士が融合して延長し，足突起構造の消失が認められた．さらに，メサンギュウム細胞基質と足細胞の増成・肥大によってボーマン嚢と毛細血管は圧排され，ボーマン嚢の識別は困難であった．しかし，この変化は光顕的に観察した場合はほぼ正常像に見えた（minimal change）．amidotrizoateの1回目造影ではほとんど変化は見られなかった．Fig. 5で示した各例はFig. 4の造影図で示したものと同一例で，amidotrizoate 2回目造影に関しては組織所見でmarkedと判定され，血清BUN，Creatinine値は2回目造影後，おのおの35.2mg/dl，1.5mg/dlと高値を示した例で，造影剤投与後20分でも造影が不明瞭であった2例のうちの1例である．

近位尿細管細胞は，対照では大小さまざまな空胞が存在する細胞と空胞が存在しない細胞が混在して観察された．iopamidolでは対照と比較して空胞の数は少なかった．一方，ioxaglate，amidotrizoateの2回目造影，amidotrizoateの1回目造影はともに，対照と比較して多数の大形空胞の存在する細胞が多く観察された．

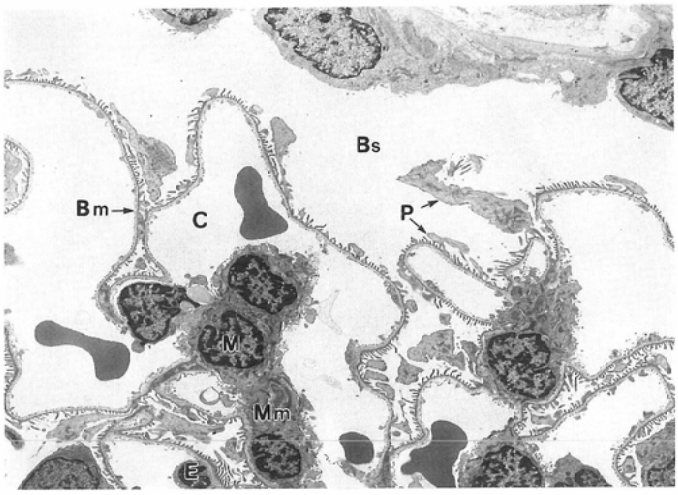

(A-1)

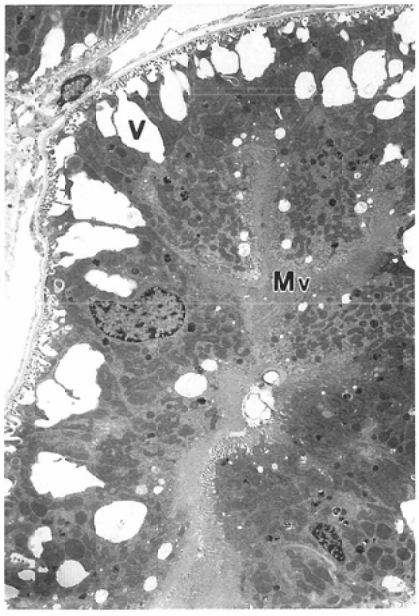

(A-2)

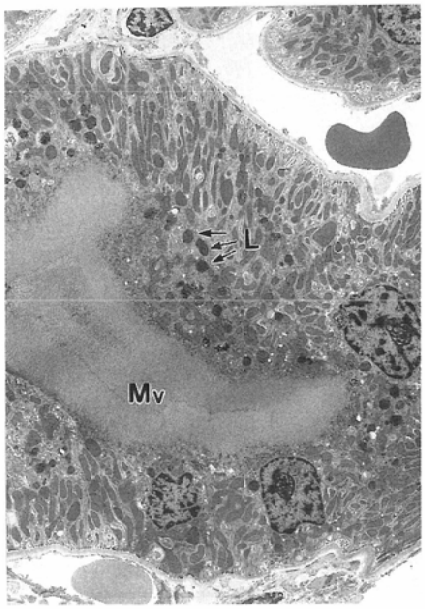

(A-3)

(A) control

Fig.5 Electron micrographs of renal glomerulus (top) and proximal tubular cells (bottom)
Bs; Bowman's space, P: Podocyte, Bm: Basement membrane, E: Endothelial cell, C: Capiliary
M: Mesangial cell, Mm: Mesangial matrix, Mv: Microvilli, V: Vacuole, L: Lysosome

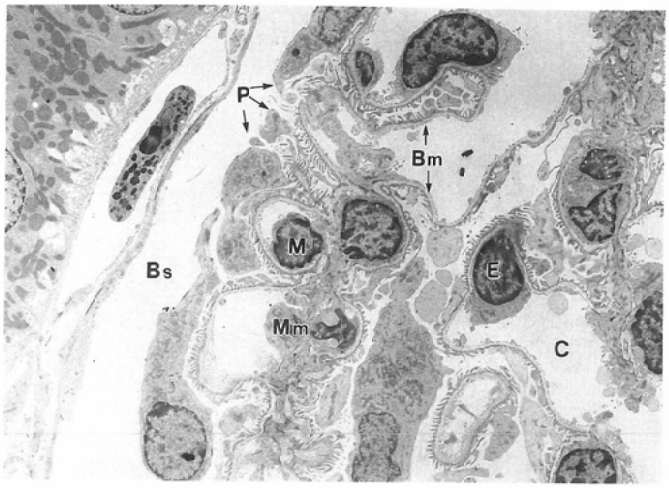

(B-1)

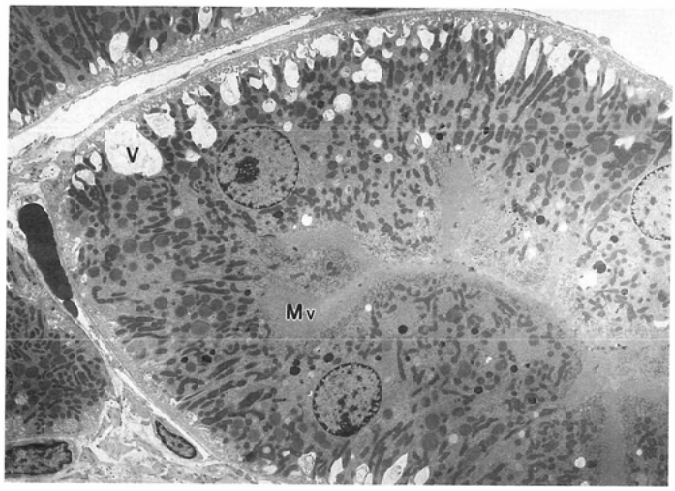

(B-2)

(B) Second urography of iopamidol

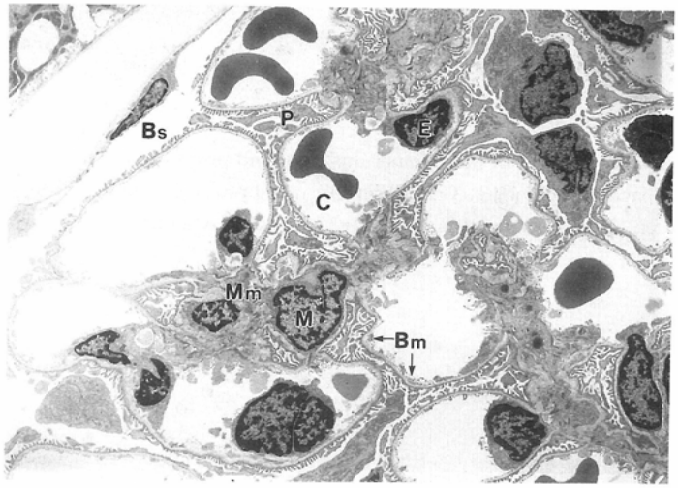

(C-1)

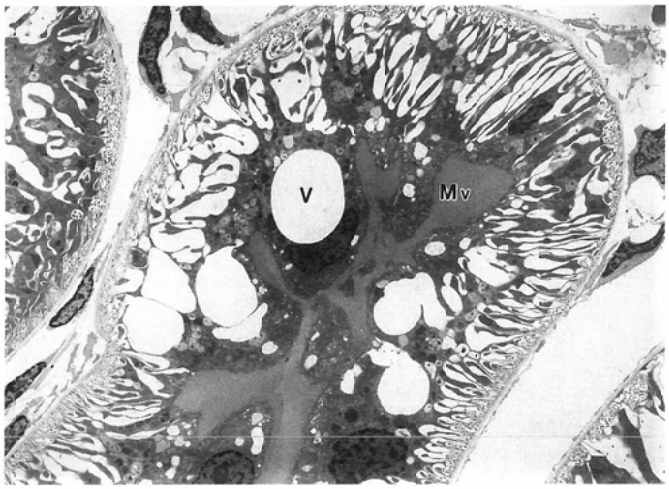

(C-2)

(C) Second urography of ioxaglate

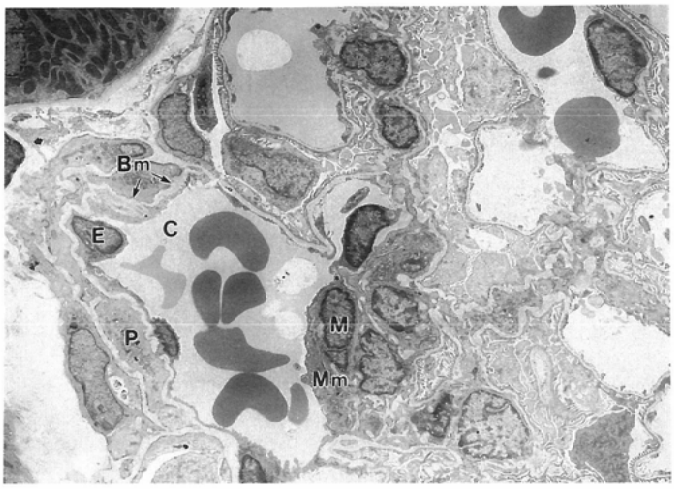

(D-1)

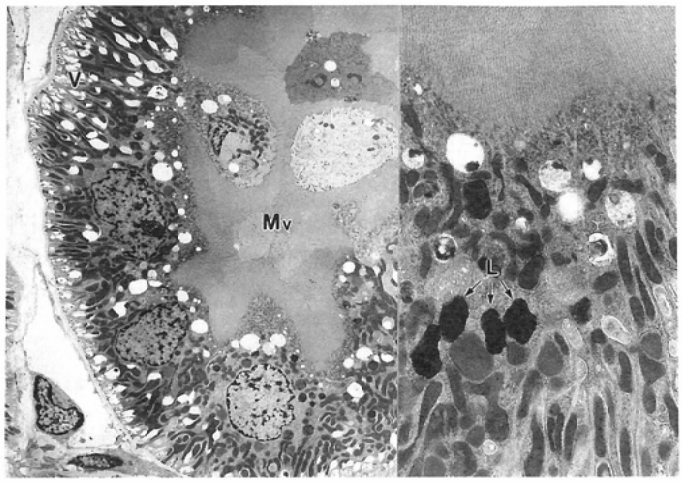

(D-2)

(D) Second urography of amidotrizoate

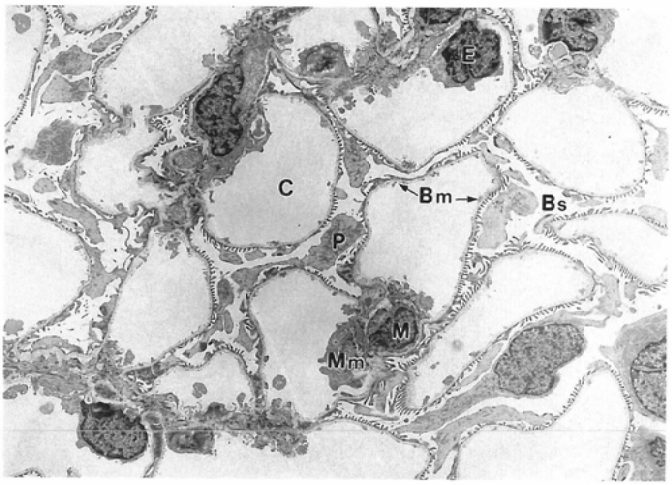

(E-1)

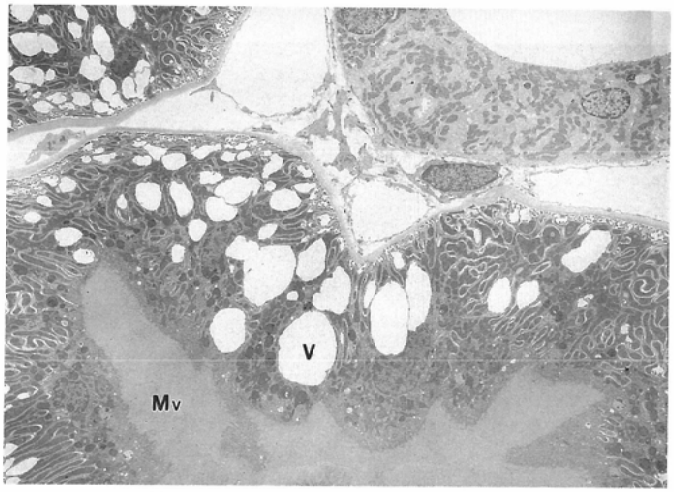

(E-2)

(E)　First urography of amidotrizoate

考　察

造影剤の1回投与による正常腎への影響については，尿中排泄物の測定[14),15)]を始め，血液学的検討[16)]，組織学的検討[16),17)]など多く報告されているが，短期間に繰り返し投与を行ったときの正常腎への影響については，動物実験的にも臨床的にもほとんど報告がない．今回，統計処理を行うのに実験例数がやや少なく，さらに明確な結論を導き出すには例数を多くする必要があると思われるが，得られた結果として，糸球体機能障害と組織変化が認められた．そのため，糸球体血流と濾過機能が障害されて低下し，一時的に全腎性あるいは局在性に造影剤が停滞したものと考えられる．このことは造影剤排泄遅延像からもうかがわれる．この原因として，iopamidol と ioxaglate の低浸透圧性造影剤では影響が軽度であったことから，高浸透圧が直接的な原因と考えられる．また，amidotrizoate の1回目造影で変化が現れず2回目造影で現れたこと，さらに造影の間隔を7日間にすると2回目造影の変化が軽微である（著者の未発表データ）ことから，1回目造影後の細胞の機能的変化が回復しないうちに，2回目造影剤の変化が蓄積されて組織的変化として現れたと考えるのが妥当であろう．しかし，この組織的変化は光学顕微鏡的にはほぼ正常に見える微視的な

もので，P. A. S., P. A. M.染色では対照と判別できなかったことから，minimal changeに属する変化と考えられる．

実際の臨床の場において，短期間連続造影により腎臓に障害が生じるかどうかは，報告がほとんどなく，現在不明である．短期間に何度か造影検査を行うことは急性腎不全の危険因子の1つであると記されている[18]が，短期間がどの程度の長さかなどの内容はよく分かっていない．今回の家兎の場合は，(1)造影剤の腎臓に対する作用には種差があると報告[6),14)]されていること，(2)2回全身麻酔を施行しているため，造影剤単独で使用する場合より腎臓に強く負荷がかかったことから，今回の結果を必ずしもそのままヒトに当てはめることはできない．また，2回全身麻酔のみの影響はどうなのか疑問が残るが，著者のデータでは組織観察では生理食塩水を投与した対照と比較してほとんど変化は認められず，造影剤単独，または造影剤と全身麻酔相加あるいは相乗の影響であると考えられる．amidotrizoate投与群内で変化に差が出たのは(2)で述べた麻酔の深さや時間と関係しているかもしれない．ただ，ヒトでも1回造影後に一時的に腎障害が生じているとする報告[19]もあるので，繰り返し造影による腎障害の可能性をまったく無視することはできないと思われる．

尿細管に関しては，著者らはamidotrizoate 2回造影によって尿細管には特異的変化は認めなかった．空胞に関しては，amidotrizoate 2回造影で活発な頂部細管の陥入と，種々の大きさの透明な空胞や電子密度の高い内容を持つ空胞が見られた．しかし，この空胞はioxaglateの2回造影後とamidotrizoateの1回造影後にも多数観察されたこと，対照でも部分的に見られること，また，非イオン性造影剤のiopamidolではその数が少ないことから，空胞形成の原因は浸透圧によるものではなく，イオン溶液負荷によるものであろうと考えられる．この透明な空胞や電子密度の高い内容を持つ空胞の形成が腎不全の発生に重要な役割を果たすという報告[17]があるが，もしそうであるなら，同程度の浸透圧であっても空胞形成の少ない非イオン性造影剤の方がより安全と考えられる．

著者らの造影剤の影響が尿細管よりも糸球体に優位に現れたことに関して，急性腎不全の主原因は尿細管の変化ではなく，レニン－アンジオテンシン系を介した腎血流量の変化が糸球体濾過の休止と乏尿に大きな役割を果たしているのではないかという報告[20]が参考になる．

現在まで，造影剤による急性腎不全の最も危険因子の高いのは糖尿病であるとされているが，糖尿病患者の多くは腎糸球体の病変がすでに存在しており，造影剤の繰り返し投与によって糸球体性急性腎不全に至ることは考えられることである．

まとめ

iopamidol，ioxaglate，amidotrizoateによる家兎への短期間反復経静脈性尿路造影において，amidotrizoateでは

1．40秒間の時間濃度曲線はiopamidol，ioxaglateと比較して有意に排泄遅延を示した．

2．血清Creatinineは造影前の値に比較して有意に上昇し，血清BUN，Creatinine値はともにiopamidol，ioxaglateと比較して有意に上昇した．

3．光顕的観察では変化は明瞭ではなかったが，電顕的観察では腎糸球体毛細血管内皮細胞基底膜の肥厚，メサンギュウム細胞基質の増成・肥大，足細胞の増成・肥大と足突起構造の消失が認められた．その結果，腎糸球体血流の低下と濾過機能の低下が考えられた．

以上，amidotrizoateによる短期間の繰り返し造影により糸球体機能障害と組織変化が認められた．

稿を終えるに当たり，本研究の造影検査，画像処理にご協力下さった川村技師を始めとする放射線部技師の方々に深く感謝致します．本論文の一部は第49回および第50回日本医学放射線学会総会にて発表した．

文　献

1) Pillay VKG, Robbins PC, Schwartz FD, Kark:

Acute renal failure following intravenous urography in patients with long-standing diabetes mellitus and azotemia. Radiology 95 : 633-636, 1970

2) Borra S, Hawkins D, Duguid W, Kaye M : Acute renal failure and nephrotic syndrome after angiocardiography with meglumine diatrizoate. New Engl J Med 284 : 592-593, 1971

3) Moreau J-F, Droz D, Sabto J, et al : Osmotic nephrosis induced by water soluble triiodinated contrast media in man : A retrospective study of 47 cases. Radiol 115 : 329-336, 1975

4) Discala VA, Mautner W, Cohen JA, et al : Tublar alterations produced by osmotic diuresis with mannitol. Ann Intern Med 63 : 767-775, 1965

5) Gruskin AB, Oetliker OH, Wolfish NM, et al : Effects of angiography on renal function and histology in infants and piglets. Pediat 76 : 41-48, 1970

6) Moreau J-F, Droz D, Noel L-H. et al : Tubular nephrotoxicity of water-soluble iodinated contrast media. Invest Radiol 15 : S54-60, 1980

7) Shafi T, Chou S-Y, Porush JG, Shapiro WB : Infusion intravenous pyelography and renal function : Effects in patients with chronic renal insufficiency. Arch Internal Med 138 : 1218-1221, 1978

8) Byrd L, Sherman RL : Radiocontrast-induced acute renal Failure : A clinical and pathophysiologic review. Medicine 58 : 270-279, 1979

9) Kumar S, Hull JD, Lathi S, et al : Low incidence of renal failure after Angiography. Arch Intern Med 141 : 1268-1270, 1981

10) Parfer PS, Griffiths SM, Barrett BJ, et al : Contrast material-induced renal failure in patients with diabetes mellitus, renal insufficiency, or both : A prospective controlled study. N Engl J Med 320 : 143-149, 1989

11) Carlsson EC, Rudolph A, Stanger P, et al : Pediatric angiocardiography with iohexol. Invest Radiol 20 (Suppl) : 75-78, 1985

12) Schwab S, Hlatky MA, Pieper K, et al : Contrast nephrotoxicity : A randomized controlled trial of a nonionic and an ionic radiographic contrast agent. N Engl J Med 320 : 149-153, 1989

13) 小塚隆弘，打田日出夫：造影剤要覧第14版，日本シェーリング，大阪，1992

14) Golman K, Holtas S : Proteinuria produced by urographic contrast media. Invest Radiol 6 (S) : 61-66, 1980

15) Thomsen HS, Dorph S, Mygind T, et al : Urine profile following intravenous diatrizoate, iohexol, or ioxilan in rats. 1(S) : 168-170, 1988

16) Katzberg RW, Pabico RC, Morris TW, et al : Effects of contrast media on renal function and subcellular morphology in the dog. Invest Radiol 21 : 64-70, 1986

17) Tervahartiala P, Kivisaari L, Kivisaari R, et al : Contrast media-induced renal tubular vacuolization : A light and electron microscopic study on rat Kidneys Invest Radiol 26 : 882-887, 1991

18) Talner LB : Editorial, Does hydration prevent contrast material renal injury ? AJR 136 : 1021-1022, 1981

19) Mudge GH : Nephrotoxicity of urographic radiocontrast drugs. Kidney Int 18 : 540-552, 1980

20) Flamenbaum W : Pathophysiology of acute renal failure. Arch Intern Med 131 : 911-928, 1973