Osaka University Knowledge Archive

Title	肩胛部のレ線撮影方向並に撮影體位に就て
Author(s)	西村, 朋信
Citation	日本医学放射線学会雑誌. 1949, 9(2), p. 1-8
Version Type	VoR
URL	https://hdl.handle.net/11094/17312
rights	
Note	

Osaka University Knowledge Archive : OUKA

https://ir.library.osaka-u.ac.jp/

Osaka University

肩胛部のレ線撮影方向並に撮影體位に就て

金澤醫科大學放射線科教室(主任　平松教授)
西　村　朋　信
Tomonobu Nishimura

内容抄録

肩胛部撮影の際に於ける體位及び中心レ線の方向を系統的に檢索し，各目的に應ずる最適體位及びレ線投射方向を決定せり.

目　次

第一章　緒　言
第二章　肩胛部の解剖學的概念
第三章　撮影條件
第四章　撮影方向
　第一項　腹背方向撮影
　第二項　背腹方向撮影
　第三項　頭尾方向撮影
　第四項　尾頭方向撮影
第五章　總　括
第六章　考　按
第七章　結　論
　文獻，附圖

第一章　緒　言

肩胛部の疾患及び外傷は吾人の屢々遭遇する所なるも輕度なる病變或は損傷等に於ては一般的の臨牀的檢査のみを以ては診斷の確定困難なる事多く，病名の決定に際してはレ線所見の判定に俟つ事尠からず.

然るに肩胛部はレ線撮影に際し管球焦點位置，中心レ線の方向及び體位の僅なる變動によりても上膊骨，肩胛骨及び鎖骨の相互位置的關係に大なる變化を生じ，精確なる左右の比較も亦他の部に比し困難なる事多く，從つて輕微なる病變を逸し或は正常像を病的所見と誤認する事稀ならず.

抑々肩胛部のレ線撮影法に關しては已に多數の記載あり，普通行はるゝは腹背方向或は背腹方向撮影にして他に A. Schönberg, Iselin, H. Kloiber 等の肩胛骨の軸射法の Grashey, Lorenz, Lilionfeld 等の前額放射法等あり.

又 A. Köhler, Er. Coesar, R. Grashey 等はレ線焦點を外方に又は內方に或は下方に又は上方に移動せしめ，或は又中心レ線方向を上下，左右に傾斜せしめ或は上肢を擧上，回轉せしめる等種々なる方法を推賞せるも詳細なる記載なし.

之を R. Grashey に從ひ大別すれば

1) 矢狀方向撮影　a, 腹背方向. b, 背腹方向.

2) 斜矢狀方向撮影　a, 尾頭方向. b, 頭尾方向.

3) 軸方向及び前額方向撮影，等なり.

以上の如く肩胛部には各種の撮影法あるも操作複雜にして，而も肩胛部疾患及び外傷患者に對し半臥位或は斜臥位をとらしめ，又管球を傾斜せしめ又は上肢を擧上せしめ或は回轉せしめる等は其の病症上困難なる事多し.

レ線撮影に際してはその操作簡單にして患者に苦痛を與へず而も確實に所期の目的を達せらるべき方法こそ望ましきものなり.

又一般に關節部のレ線診斷に際しては關節間隙の正確，且つ明瞭なる投影を必要とする事論を俟たず.

余は各方向よりする肩胛部のレ線撮影に當り上記條件に適應し，且つ最も明瞭に關節間隙を投影する如き條件を知らんとして撮影方向，體位及び焦點位置等に就き系統的に檢索し最適條件を求めたり，記して諸賢の御批判を仰がんとす.

第二章　肩胛部の解剖學的概念

肩胛骨は胸廓の後上方稍々外側にある左右一對の略々三角形をなす扁平骨にして外面は後外方に內面は肋膜面に接し前內方に向ふ，其の內緣（椎

第　1　圖

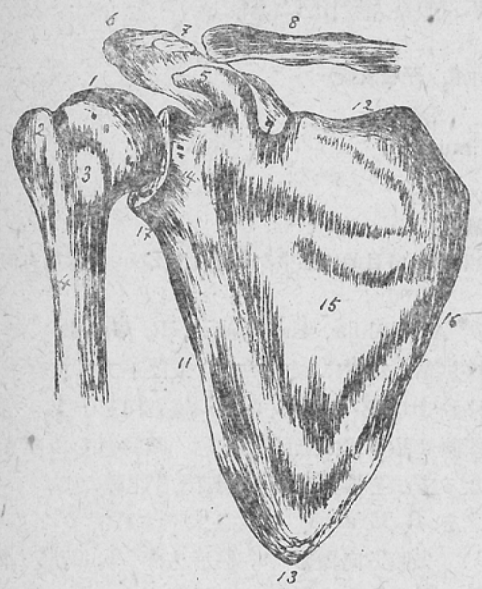

1. 上膊骨頭　7. 肩鎖關節　13. 下　角
2. 大結節　8. 鎖　骨　14. 肩胛骨頭
3. 小結節　9. 肩胛切痕　15. 肩胛下窩
4. 上膊骨　10. 肩關節窩　16. 椎骨緣
5. 烏喙突起　11. 肩胛骨腋窩緣　17. 關節窩粗面
6. 肩峰突起　12. 上　緣

骨緣）は第2～3肋骨より第7～8肋骨の間に位し，立位上肢自然下垂位に於ては僅かに內上方より外下方に斜走す．

肩胛棘の外端は上外方に突出し肩峰突起となり鎖骨外端（鎖骨肩峰端）と肩鎖關節をなし肩關節蓋を形成し上膊骨頭に對する廂をなす，肩胛骨上緣の前外側端，鎖骨の前外方2～3 cm に烏喙突起ありて先づ上外方に突出し次で外方に屈曲して鈎狀を呈す．

肩關節は肩峰突起と烏喙突起の中間下方に位し肩胛骨外緣（腋窩緣）上部にある關節窩と上膊骨頭とによりなる球狀關節にして窩の形狀は楕圓形にして長徑は3.5～4.0 cm，横徑は約2.5 cm なり．

上膊骨頭は上內側に半圓球の關節頭ありて其の下方は僅かに狹窄して解部頸をなす，頸の外方には大結節突出し前方には小結節ありて上膊骨頭は肩胛骨關節窩より遙に大なり．而して肩關節運動は矢狀軸を軸として回轉する外轉と內轉，鉛直軸を軸として回轉する外旋と內旋，前額軸を軸として回轉する屈曲と伸展との三種の運動をなすものなり．

鎖骨は胸部上端にS字狀をなす長骨にして立位上肢自然下垂位に於ては略ゝ水平にして外端は肩胛骨（肩鎖關節），內端は胸骨に連接す．

第三章　撮影條件

レ線發生裝置は島津製ポレツクス號に防電擊油冷式管球10 K.W を取付けたるものにして二次電壓60 K.V，二次電流150 M.A，焦點フイルム間距離1 m にて曝射時間0.2秒なり，但し曝射時間は被檢者の體格によりて多少加減せり．

被檢者の體位は立位，上肢自然下垂位に於て左右肩胛棘後部突出部を結ぶ直線（之を基線に假稱す）がフイルム面に平行して，且つ密着せしめ（之を基本體位と假稱す），而して漸次檢側肩胛部（腹背方向撮影）はフイルム面に密着せるまゝ（背腹方向撮影は非檢側）基線とフイルム面とのなす角度を約5°の間隔をおきて體軸を回轉せしめ中心レ線は肩胛關節部を通過しフイルム面に直角ならしめ或は基本體位に於て中心レ線方向をフイルム面に對し直角より內方より外方に（腹背方向撮影），或は外方より內方に（背腹方向撮影）漸次5°の間隔をおきて傾斜放射せしめ，而して中心レ線は常に肩胛關節部を通過する如く管球を固定せり．

頭尾及び尾頭方向撮影に於ては共に上肢を水平に擧上し腋窩及び肩峰部にフイルムをおき中心レ線は肩關節部を通過し各フイルムに對し直角より漸次5°の間隔をおきて外下方（頭尾方向撮影），又は內上方（尾頭方向撮影）に傾斜放射せしめたり．

被檢者は既往及び現在に於て肩胛部に異常なき成人（20～60歳）の男女數名を選びたり．20歳以下の未成年者にありては骨核の形成不充分にして關節裂隙は擴大となり，撮影條件の規準とするに足らざるを除外せり．

第四章　撮影方向

第一項　腹背方向撮影

基線とフイルム面とを平行に保ちたる體位，即ち基本體位に於ては肩峰突起及び鎖骨肩峰端の影

第2圖 撮影方向及び撮影體位

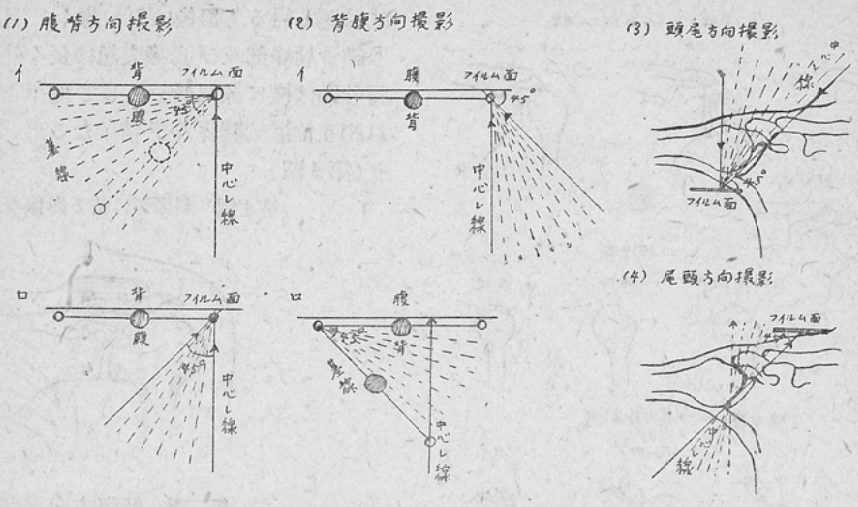

像は共に明確に認められ，之等兩骨の關節面は相重なる事なく肩鎖關節裂隙は約0.5 cmの間隔を隔てゝ明瞭に結像し，鎖骨關節面は肩峰關節面上に騎乘するが如き關係位置を有す(第3圖イ)，肩鎖關節及び肩胛部の概觀的觀察に便利なる撮影體位なり．

而して上肢の外轉に伴ひて肩胛骨縱軸は漸次上內方より下外方に傾斜し，鎖骨肩峰端及び肩峰突起は相重り肩鎖關節裂隙は之を認め得ざるに至る(ニ)．

次に基線のフイルム面に對する角度の增加と共に鎖骨肩峰端は漸次外方に突出し，反之肩胛棘外端は內方に後退し兩側外側端距離は接近し骨影は重複す(ロ，ハ)．

基本體位に於ける烏喙突起はその突起先端は短く，其の屈曲部は肩胛棘を越ゆる事なし(イ)．

而して漸次基線の回轉に伴ひ，突起先端は肩關節窩上端附近に來り更に延長して上膊骨頭影像に重なるに至る(ロ，ハ)．

基本體位に於ける上肢の內旋及び外旋による上膊骨頭の變化は上肢自然下垂位に於ても骨頭の捻轉度に多少の差異ありて骨頭の形狀，頸部傾斜角度及び大小結節の位置は誤差を免れず，然れども自然下垂位に於ては概ね卵形を呈し大結節は外側方に，小結節は前方にありてその外側面像は弧線となりて骨頭大結節間凹部の下方に出現し，大結節上部を上外側より下內方に向へる骨端線瘢痕を認む(ホ)，上肢外旋時に於ては大結節は後方にその隆起は殆んどかくれ小結節は外方に突出して現はれ(ヘ)，內旋に於ては大結節は前方中央部，小結節は內方に僅かに突出して骨頭は殆んど圓形を呈す(ト)．

而して自然下垂位に於ては基線のフイルム面に對する角度の增加と共に大結節は外側にその突起を增大し小結節は外側に偏す(ロ，ハ)．

基本體位に於ける肩關節窩は楕圓形を呈し縱徑は垂直にして其の橫徑は約1 cmの幅を有す，而して上肢を橫に外轉するに從ひ，關節窩の縱徑は漸次上內方より下外方に傾斜を增加し橫徑は反之その幅員は減少す，90°上肢外轉に於て關節窩縱徑は約45°の傾斜をなしその幅員は約0.5 cmに縮小するに至る(チ，リ，ヌ，ル)．

基本體位より漸次基線とフイルム面とのなす角度の增加と共にその縱軸は不變にして略ゝ垂直を保てども其の幅員は漸次減少し，45°～46°回轉に於て遂に窩の前緣及び後緣は一致し上膊骨頭と重複する事なく，その間に約0.3 cmの間隔を以て肩關節隙を明瞭に現出す(ロ，ハ)．

卽ち肩關節は肩胛棘及び烏喙突起等に妨げられる事なく明瞭に現はれ，肩關節窩は內方に凹陷せ

第3圖　腹背方向撮影像

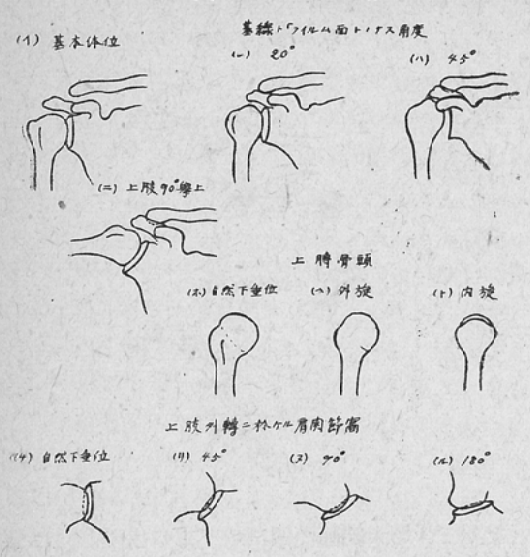

る圓孤狀の切線として現出し關節窩の上下端は尖りて外方に突起をなし上端は飜轉して烏喙突起根部の卵形陰影に連絡し，下端は飜轉して斜內下方に走り肩胛骨腋窩緣像を形成す，肩胛棘は上緣水平にして外緣は上膊骨頭に之を蓋ふ如くその上部に突出し內側に於て鎖骨像と相重なる，烏喙突起根部は薄く卵陰影をなし之より上方に次で外方に肩關節上部に突起し，その先端は僅かに上膊骨頭に重り略ゝその全貌を露出す．

上膊骨頭は略ゝ卵形を呈し外側に大結節突出し之より約1cm內方に結節間溝を隔てゝ小結節を認められ骨頭，頸部及び大小結節判然たり，上膊骨頭緣の內方約3分の1部は關節窩と相對し兩骨相重なる事なく肩關節裂隙を形成し，裂隙は圓孤狀の濃き陰影として明瞭に現はる，而して裂隙の幅員は約0.3cmありてその中央に於て最も狹少にして上部及び下部に於ては其の幅員稍ゝ大なり(附圖ハ)．

猶此の撮影方向及び撮影體位を斷層撮影に應用し下部より約10cm部(肩關節中央部)斷層に於て肩關節裂隙は明瞭に現出せり(附圖ニ)．

而して又基本體位に於て中心レ線方向を內方より外方に漸次傾斜せしめフイルム面に對し約45°傾斜に至れば肩關節窩は切線として結像し上膊骨頭との間に約0.5cmの裂隙として像影し，其の目的は達し得るも影像はやゝ薄く，且つ斜撮影に依り鎖骨肩峰部及び烏喙突起は長く外方に延長し上膊骨頭は橫に橢圓形を呈して偏平となり歪曲せられ相互位置的關係及び精確なる形狀の判讀困難なり(第4圖)．

第4圖　斜撮影に依る影像の歪曲

第二項　背腹方向撮影

基線とフイルム面とを平行に保ちたる體位に於ては腹背方向撮影像(基本體位)に於けると同樣に胛峰部及び鎖骨肩峰端は明瞭にして肩鎖關節裂隙は約1cmの間隔を隔てゝ明確に認みらる，卽ち本撮影方向に於ては目的とする肩鎖關節部はフイルム面との距離腹背方向撮影に比し短きためその影像はより明瞭なり．

肩峰端關節面は略ゝ橢圓形をなして明瞭に結像し，其の上緣に略ゝ水平に鎖骨肩峰端は內方より突出し，肩峰端關節面との間に肩鎖關節裂隙を形成し肩峰部及び鎖骨，肩鎖關節部の影像は此の撮影體位に於て最も明瞭に現はる，卽ち肩峰突起及び鎖骨肩峰端の影像は共に明確に認められ鎖骨の肩峰端は肩胛棘上端と略ゝ水平に內方より棒狀をなして突出し肩胛棘と相對す．肩胛棘の前方突出部は下端を外下方に向けたる略ゝ橢圓影の濃き陰影として現はれ，其の上緣は比較的不規則にして薄き陰影をなすも下緣は濃厚なる曲線的陰影をなす．而して鎖骨肩峰端との間に肩鎖關節裂隙を形成す，之等兩骨間は幅員約1.0cmの明瞭なる裂隙として認められ肩鎖關節の全貌を明確に結像す(附圖，イ)．

此の撮影體位及び撮影方向を斷層撮影に應用し肩鎖關節部卽ち下部より約7～8cm部の斷層に於て明瞭に之を現出するを得たり(附圖，ロ)．

次に上肢の外轉及び檢側肩胛部を固定せる基線のフイルム面に對する角度の增加を伴ふ肩峰部の變化は漸次關節剝隙は狹小となり遂に肩胛棘及び鎖骨肩峰端は相重り肩鎖關節裂隙は認め得ざるに至り，肩關節部に就ては腹背方向撮影に於けると反對に肩關節窩前緣像は內方に，後緣像は外方に來り基線のフイルム面に對する角度の增加は上膊骨頭及び肩關節窩陰影と益々重複す.

基本體位に於ける中心レ線方向のフイルム面に對する角度を外方より內方に漸次傾斜せしめ約45°に至れば肩關節窩の前緣及び後緣は一致し切線として結像し，上膊骨頭との間は約0.5 cmの幅員を有する間隙として現出す．即ち肩關節腔檢診の目的は達し得るも腹背方向の斜撮影と同じく像は歪曲せられ相互位置的關係及びその形狀の變差は免れず，又非檢側肩胛部をフイルム面に固定し基線とフイルム面とのなす角度を約45°回轉せしめ中心レ線をフイルム面に直角に放射せしむれば，同じく肩關節裂隙は切線として結像す，然れども此の體位に於ては檢側肩胛部はフイルム面より約30 cmの距離にありては其の影像は著しく鮮明を缺く.

第三項　頭尾方向撮影

上肢を水平に擧上し腋窩にフイルムを狹み，上方より撮影する方法にして中心レ線を垂直にフイルム面に落射せしむる時は肩關節部は殆んどフイルム中に入らず完全に之を撮影するを得ず，管球を內方に移動し外方に漸次傾斜せしめ，中心レ線のフイルム面に對する角度の約45°に至れば肩關節間隙は上膊骨頭と重複することなく投影す，即ち上肢を水平に擧上せる場合の肩關節裂隙は約45°上方に傾斜するを以て中心レ線方向の傾斜角度と一致すればなり，その影像は肩關節窩の上下緣は一致して圓弧狀を畫き約0.5 cmの間隔を隔てゝ略ゝ圓形に結像せる上膊骨頭と相對し烏喙突起は鎖骨肩峰端前方に於て內緣は鮮明なる圓弧狀陰影をなし，其の先端は上膊骨頭頸部に相對す，鎖骨は前內方より後外方に向ひ肩峰端は上膊骨頭前緣に相對し內後方より突出せる肩胛棘肩峰端と相重りて肩關節部を蓋ひて重複投影す(附圖，ホ).

第四項　尾頭方向撮影

上肢を水平に擧上し肩胛上部にフイルムを置き腋窩より撮影する方法にして頭尾方向撮影と同じく中心レ線をフイルム面に對し直角に放射せしむれば肩胛部の撮影不可能なるを以て中心レ線方向を外方より上內方に向け放射せざるべからず，而してフイルム面に對する中心レ線角度の約45°に至れば頭尾方向撮影に於けると同じく肩關節裂隙は明瞭に投影す．即ち上膊骨頭は卵形に棒狀をなして突出し肩關節窩は0.3 cmの裂隙として認めらるゝも棒狀に內前方より突出せる鎖骨肩峰端及び內後方より突出せる肩胛棘陰影と相重複す，烏喙突起內緣は鮮明なる圓弧狀を畫きて上膊骨頭頸部中央部にまで歪曲せられ突出して投影す(附圖，ヘ).

第五章　總　括

肩胛部レ線撮影に當り肩鎖關節，肩關節裂隙を正確且つ明瞭に投影せしめんと欲し，撮影體位及び中心レ線方向に就き檢索せるに次の如き結果を得たり.

腹背方向撮影に於て基本體位に於ける中心レ線をフイルム面に直角ならしむるときは肩鎖關節間隙は明瞭に現出し肩鎖關節及び其の周圍との相互位置的關係及び肩胛部の概觀的觀察に便利なる撮影方法なり.

而して基線とフイルム面とのなす角度45°をなすときは肩鎖關節部は相重複し，之を認め得ざるも肩關節裂隙は明確に投影するを以て肩關節腔檢診に最適の方法なり，而して基本體位に於て中心レ線方向をフイルム面に對し，內方より外方に約45°傾斜放射せしむれば同じく肩關節は切線として結像す，然れども斜撮影によりその周圍影像は歪曲す.

背腹方向撮影に於ては基本體位に於ける中心レ線のフイルム面に直角なる撮影條件に於ては肩鎖關節間隙は最も明瞭に結像す，即ち腹背方向撮影に於ける同條件に比し，肩鎖關節部はフイルム面に近く爲にその影像はより明瞭に結像す，然れども上膊骨頭及び肩關節窩等との位置的關係は之等

の影像相重複し，其の判讀困難にして腹背方向撮影像に劣るも肩鎖關節部のみを目的とする撮影に際しては本撮影法は最適のものなり．

而して，中心レ線方向を外方より內方にフイルム面に對し約45°傾斜放射せしむれば肩關節間隙は明瞭に投影像は歪曲す，尙非檢側肩胛部をフイルム面に密着せるまゝ基線とフイルム面とのなす角を約45°回轉せしめ中心レ線は肩關節部を通過しフイルム面に直角ならしむれば同じく肩關節腔は切線狀に投影するも被寫體フイルム間は約30 cmの距離を有するを以てその影像は甚しく不明瞭となる．

頭尾方向撮影は上肢を水平に擧上したる姿勢に於ては肩關節裂鎖は約45°上方に傾斜するを以て中心レ線のフイルム面に對する角度を內方より外方に約45°傾斜せしむれば肩關節間隙は明瞭に影す．

尾頭方向撮影は上肢を水平に擧上し中心レ線のフイルム面に對する角を外方より內方に約45°傾斜せしむれば肩關節裂隙の傾斜角度と一致し肩關節間隙は明瞭に投影す．

頭尾，尾頭兩方向撮影共その操作繁雜にして，而も著しき斜撮影となり，其の影像は歪曲せられ判讀困難にして，而も肩鎖關節，肩關節部影像不鮮明にして腹背，背腹方向撮影像に比し明確を缺く．

第六章　考　按

肩胛部の疾患及び外傷患者に對し從來行はれたる如き臥位，又は半臥位又は斜側臥位或は上肢位置の束縛等の體位の規定は實に患者に大なる苦痛を與へ，體位變換に依る疼痛の爲めその不可能なる事あるは余等が日常臨床上に於て屢々遭遇する所なり，而のみならず管球の移動或は之を規定角度傾斜せしめる等はその操作繁雜にして，而もその結果斜撮影による影像は不鮮明，且つ歪曲せられ相互位置的關係に大なる變差を生じ影讀に際し誤診の基をなすものなり．

肩胛部の疾患及び外傷患者の多くに對しては立位にして上肢自然下垂位に於ける撮影體位は最も患者に苦痛を與へず，且つ簡單にして便利なる方法なるべし，而して中心レ線方向はフイルム面に對し常に直角なるこそ望ましく，卽ち斜撮影に依る影像の不鮮明，且つ歪曲を避け得べければなり．

玆に於て立位，上肢自然下垂位に於ける腹背及び背腹方向撮影に際して管球を移動，或は傾斜せしめず，其の儘となし何等特別の機械或は複雜なる操作を要せずして被檢者を一定角度回轉せしめる事により前額面と中心レ線方向のなす角度を所望の放射角度たらしめ，而も中心レ線は常にフイルム面に直角なるを以て撮影操作簡單にして肩鎖關節及び肩關節は正確且つ明瞭に投影せらる．

腹背方向及び背腹方向撮影に於ける基本體位にて共に肩鎖關節裂隙を明瞭に認め得るは，卽ち肩鎖關節裂隙のフイルム面に對し，略ゝ直角に存する事を知るものにして同じく肩關節に於ては腹背方向撮影に於て基線とフイルム面とを45°回轉せしめ，又背腹方向撮影に於て反對に45°回轉せしむる事に依り，更に又腹外方向基本體位に於て中心レ線方向を內方より外方に又背腹方向基本體位に於て外方より內方に共に約45°傾斜せしめ共に肩關節裂隙を明瞭に投影せるは，卽ち肩關節裂隙は基線，卽ち體橫軸と約45°の角度を有する事を示すものなり．而して本撮影條件を斷層撮影に應用せるに同結果を得たり．

而して解剖學に於ては一般に男性は女性に比し肩胛骨橫軸の髓橫軸(余の基線)に對する傾斜角度は生理的に大にして，强健なるものは病弱なるものに比し又壯年者は老年者に比し又大なるが如し．之所謂張胸或は屈胸による體格の相違に基く

第5圖　腹背及び腹背方向撮影に於ける肩鎖關節及び肩關節の最適撮影體位

イ，肩鎖關節撮影體位（背腹方向撮影）　　ロ，肩關節撮影體位（腹背方向撮影）

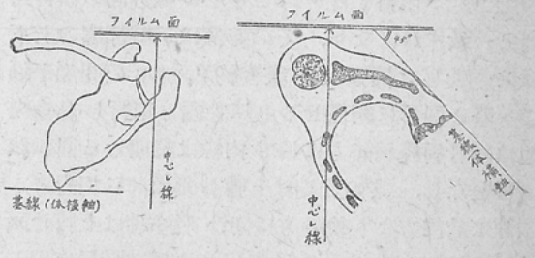

ものにして肩鎖關節及び肩關節の撮影に際し上記條件の體位につき幾分の考慮を要するものとす.

第七章 結 論

1. 肩鎖關節及び肩胛部の相互位置的關係の概觀的觀察に際しては腹背方向撮影にして基本體位, 中心レ線は肩峰部を通過しフイルム面に直角ならしむべし.

2. 肩鎖關節のみの檢診を目的とする撮影に際しては背腹方向, 基本體位, 中心レ線は肩胛關節部を通過しフイルム面に直角しらしむべし.

3. 肩關節の檢診に際しては腹背方向撮影とし被檢側肩胛部をフイルム面に密着せるまゝ基線とフイルム面とのなす角度, 卽ち體位を約45°回轉せしむ, 中心レ線は肩關節中央部を通過しフイルム面に直角ならしむべし.

4. 頭尾方向に於ける肩關節部の撮影は上肢を水平に擧上し腋窩にフイルムを置き中心レ線は肩峰部を通過しフイルム面に對し內方より外方に約45°傾斜せしむべし.

5. 尾頭方向に於ける肩關節部の撮影は同じく上肢を水平に擧上し肩峰部にフイルムを置き腋窩より上內方に管球を傾斜せしめ中心レ線は肩關節部を通過しフイルム面に對し約45°傾斜せしむべし.

擱筆に臨み平松教授の御懇篤なる御指導と御校閲に對し深甚なる感謝の意を表す.

文 獻

1) 安藤畫一, 武田俊光: レントゲン手技, 昭15. 225頁. — 2) 池田二千畝: 骨及び關節のレントゲン診斷學. 昭8. 11頁. — 3) 岡嶋敬治: 解剖學. II. 114頁. — 4) 西郷一惠: 本邦人肩胛部關節レントゲン解剖學と其の臨牀的意義. 日本外科寶鑑. 8巻. — 5) 水町四郎: 老人各種運動選手及び麻痺患者の肩胛部レ線像. 日本整形外科學會雜誌. 第11巻. 第2號. — 6) 水町四郎: 肩峰鎖骨關節レ線檢診の規準に就て. 日本整形外科學會雜誌. 第12巻. 第2號. 156頁(抄). — 7) 三木威勇治: 所謂五十肩に就て. 臨牀醫學. 第28年. 第4號. — 8) 柳金太郎: 鎖骨中央線に就て. 實驗醫報. 第24年. 341頁. — 9) 吉岡一: 肩胛帶及び肩胛關節の機構學的並に力學的研究. 東京醫學會雜誌. 第53巻. 第1號. — 10) 横倉誠次郎: 骨之レ線診斷指針. 昭10年版. — 11) Becker: Das Os acromiale u. eine Differential diagnose. Fortschr, Röntgen str. 1934, 49, S. 135. — 12) Fr. Coesar: Das Schulter ein Anatomische u. Röntgenologische Studie. Arch. Orth. u. Unfallchir. Bd. 22. — 13) Dernet u. Hecker: zur axialen aufnahme Technik des Schulter gelenkes. Chirurg. 1933, S. 516. — 14) R. Fick: Handbuch der anatomie u. mechanik der Gelenke, S. 153. — 15) H. Iselin: Die Röntgenologische Untersuchung des Schulters in zwei zueinander sekrechton Richtungen. Bruns' Beitr. Klin. Chir. Bd. 97. — 16) A. Köhler: Grenzen des Normalen u. aufänge des Pathologischen in Röntgen bild. 5 auf S. 70. — 17) H. Kloiber: Für Technik der axialen Schulter aufnahme, S. 1048, D. M. W. Nr 38, 1919. — 18) Lehmann: Atlas typischer Röntgenbild, 1923. — 19) Lorenz: Die Röntgenologische Darstellung d. subskapularen Raumes u. des Schenkelhalses in Querschnitt. Fortschr, Röntgenstr. 1919, 25. — 20) Lilienfeld: Beitrag zur methodick der Röntgenaufnahme, die seitliche anfnahme des Schulter blattes. D. Kl. W. 1917. 12. — 21) V. meyer: Die Statik u. mechanik des mensehlichen Körpers Leipzig. S. 103, 1873. — 22) Nathan: Chronische deformirende Erkrankung des Akromioclaviculal gelenkes, M. M. W. 1932. — 23) Pfister: Axial aufnahme, M. Kl. 1910, S. 178. — 24) Rieder, Rosental: Röntgen Kunde 2 auf, S. 178. — 25) Rauber Kopsch: Lehrbuch und Atlas der anatomie des Menschen, II, 1922, S. 145. — 26) H. Stratzer: Lehrbuch der Muskel u. gelenkmechanik, S. 63, Bd, 4, 1917. — 27) K. Shino: Über die Bewegung in Schulter gelenk u. die Arbeitsteistung d. Schulter Muskeln, Anat. Abt. d. Archiv Anat. u. Physiol, 1913. — 28) Usadel: Die Belastungs Prüfung des Schultergelenk verrenkung, Chir. Jg. 12, H. 10, S. 285, 1940.

(イ)肩鎖關節像

(ロ)同斷層撮影像

(ハ)肩關節像

(ニ)同斷層撮影像

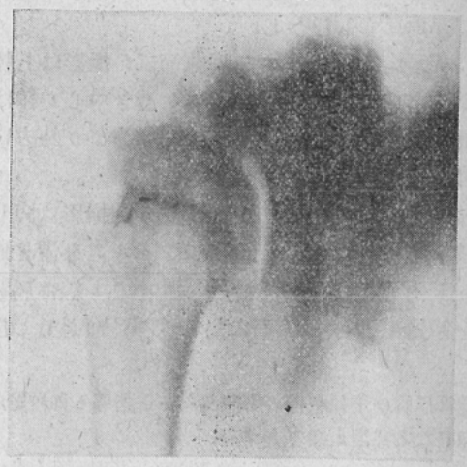

(ホ)頭尾方向撮影像
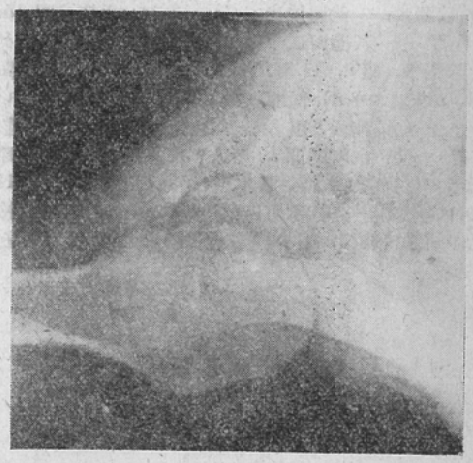
(ヘ)尾頭方向撮影像