The University of Osaka
Institutional Knowledge Archive

Title	頭蓋内髄膜腫のMRI
Author(s)	赤土, みゆき; 竹本, 和正; 井上, 佑一 他
Citation	日本医学放射線学会雑誌. 1987, 47(1), p. 27-36
Version Type	VoR
URL	https://hdl.handle.net/11094/17315
rights	
Note	

The University of Osaka Institutional Knowledge Archive : OUKA

https://ir.library.osaka-u.ac.jp/

The University of Osaka

日本医放会誌：47（1），27—36，1987（昭62）

頭蓋内髄膜腫のMRI

大阪市立大学医学部放射線医学教室
赤土みゆき　竹本　和正　井上　佑一
橋本　博美　木田　彰雄　松村　康正
根本　　裕　福田　照男　小野山靖人
同　脳神経外科学教室
白　　馬　　明
馬場記念病院脳神経外科
矢　倉　　久　嗣

（昭和61年5月12日受付）
（昭和61年9月1日最終原稿受付）

Magnetic Resonance Imaging of Intracranial Meningiomas

Miyuki Shakudo, Kazumasa Takemoto, Yuichi Inoue, Hiromi Hashimoto, Akio Kida, Yasumasa Matsumura, Yutaka Nemoto, Teruo Fukuda and Yasuto Onoyama
Department of Radiology, Osaka City University Medical School
Akira Hakuba
Department of Neurosurgery, Osaka City University Medical School
Hisatsugu Yagura
Department of Neurosurgery, Baba Memorial Hospital

Research Code No. : 503.9

Key Words : MRI, Meningioma, Peritumoral band, Extraaxial sign

Twenty-six patients with intracranial meningiomas were studied with a 0.5 T superconductive magnetic resonance (MR) scanner.

Meningiomas were demonstrated as equal or almost equal intensity to cerebral gray matter on both long spin-echo (SE 1800—2500/120) and inversion-recovery (IR 2100—2500/600) images, and were relatively homogeneous on both images. Only one small (1.5 cm in diameter) parasellar meningioma was difficult to be detected on long SE images. There was no relation between intensity and histology of meningiomas.

In 19 of 26 meningiomas, a hypointense band around the tumor was demonstrated on IR images. Although a hypointense rim on multiple sequences has been considered to be a vascular origin, we believe this hypointense band is cerebrospinal fluid because of its hyperintensity on long SE images and we named this as "peritumoral band".

IR coronal and sagittal images demonstrated good anatomical relation between the tumor and the adjacent brain. SE images were useful in showing relation between the tumor and vessels. Because of these new informations, MR imaging is of great value, even if meningiomas can be diagnosed by CT scans.

はじめに

磁気共鳴画像診断法(Magnetic Resonance Imaging, 以下 MRI)はX線 CT と比較して濃度分解能が優れており，撮像時間が長いという欠点は有するものの，呼吸運動や心拍動に影響されない中枢神経系の診断には特に有用で，数多くの報告がみられる[1)~5)]. しかし, 髄膜腫に対する MRI の診断能については，明らかな限界を認めるという報告[5)6)]がある一方，造影X線 CT と同様の有用性があるという報告[3)7)]もあり，髄膜腫診断における MRI の評価については未だ一定の見解が得られていない.

今回われわれは，26例の髄膜腫の MRI について検討し，髄膜腫の特徴と思われる MRI 所見を得たので，若干の文献的考察を加えて報告する.

1. 対象と方法

対象は，1985年 1 月より1986年 2 月に MRI が施行された髄膜腫26例である. 26例中19例は手術により組織学的診断が確認されている. 残りの 7 例は, 無症状の小腫瘍で手術は施行されておらず, 臨床経過，CT 像や血管造影により髄膜腫と診断された. 全例, MRI 施行以前に X 線 CT が施行されている.

26例の内訳は男性 7 例，女性19例で，年齢は42歳から75歳である. 発生部位は，円蓋部 3 例，大脳鎌 3 例，傍矢状洞 4 例，嗅窩 2 例，蝶形骨縁 3 例，天幕部 5 例，中頭蓋窩 3 例，後頭蓋窩 3 例で，腫瘍径は1.5～6.5cm である.

MRI は東レ富士ピッカーインターナショナル社製0.5T 超電導 MR-CT 装置を用い，断層厚約10mm，スキャン回数256回，加算平均 1 回で撮像した. 使用パルス系列は，スピンエコー法（Spin Echo，以下 SE）としては，エコー時間120msec, 繰り返し時間1,800～2,500msec（SE 1800～2500/120と表し，この方法で得た像を long SE 像と呼ぶ）および SE1,500～2,500/40～60を用い，反転回復法（Inversion recovery，以下 IR）としては, 反転時間600msec，繰り返し時間2,100～2,500 msec(IR 2100～2500/600と表し，この方法で得た像を IR 像と呼ぶ.）を用いた. われわれがルーチンに得ている long SE 横断像と IR 横断像により腫瘍の位置や大きさを知った上で，必要に応じて IR 矢状断像・冠状断像や SE 1500～2500/40～60による画像を追加した.

以上のような方法で得られた MRI について, MRI での腫瘍の検出能・腫瘍の信号強度・腫瘍周囲の信号強度および MRI の有用性について検討した.

2. 結　果

1）腫瘍の検出能，信号強度

long SE 法では髄膜腫26例中25例が，IR 法では全例が描出された. long SE にて描出されなかった 1 例は，傍トルコ鞍部に存在した径1.5cm の髄膜腫で，long SE 像では大脳灰白質と区別しえなかったが, IR 像で大脳灰白質とほぼ等信号強度の腫瘍として描出された.

26例の髄膜腫の信号強度を正常大脳灰白質（腫瘍に接する大脳以外の部位）と比較すると，long SE 像では26例中 3 例は高信号強度，6 例は軽度高信号強度で，14例は等信号強度を示した. 3 例は軽度低信号強度を示した. IR 像では26例中16例が等信号強度，10例が軽度低信号強度であった.

Table 1 Intensity and homogeneity of meningiomas

IR \ long SE	slight hypointensity	isointensity	slight hyperintensity	hyperintensity	total
Slight hypointensity	0 (0)	6* (5)	3 (1)	1 (1)	10 (7)
isointensity	3 (1)	8 (7)	3 (2)	2 (1)	16 (11)
total	3 (1)	14* (12)	6 (3)	3 (2)	26 (18)

Isointensity indicates equal or nearly equal intensity to that of the normal gray matter.
( )indicates homogeneous appearance on IR images.
* includes a tumor which was not distinguished from adjacent gray matter on long SE image

すなわち髄膜腫の信号強度は，long SE 法，IR 法いずれの撮像法においても正常大脳灰白質と等しいかあまり差がないものが大多数であった．26例中18例は IR 像でほぼ均一な信号強度を示した（Table 1）．

腫瘍の long SE 像における信号強度と腫瘍径の関係を見ると，2cm 未満の 4 例全例が等信号強度を示し，高信号強度を示す 3 例は全例5cm 以上であった（Table 2）．

組織型が確認できた19例の内訳は，meningotheliomatous type 8 例，transitional type 6 例，fibroblastic type 4 例，psammomatous type 1 例であったが，その組織型と信号強度の間に明らかな相関関係はなかった（Table 3）．

髄膜腫26例中19例では腫瘍周囲に long SE 像で高度高信号強度，IR 像で高度低信号強度に描出される帯状の領域が認められた(Fig. 1)．（以後この腫瘍周囲にみられる long SE 像で高度高信号，IR 像で高度低信号を示す帯状の領域を peritumoral band と呼ぶ．）この peritumoral band は，2cm 以上の腫瘍に限れば，22例中18例にて認められた（Table 4）．

2）MRI の有用性

髄膜腫26例中 3 例においては，X 線 CT 上髄膜腫としては非典型的な像を示したため，X 線 CT からは髄膜腫と診断することは困難であった．これら 3 例の髄膜腫は MRI 上，long SE 法でも IR 法でも正常大脳灰白質と同じ信号強度かまたはほ

Table 2 Relation of the intensity on long SE and tumor size

	slight hypointensity	isointensity	slight hyperintensity	hyperintensity	total
<2cm		4*			4*
2cm≦, <3cm		2	1		3
3cm≦, <4cm	1	3	1		5
4cm≦, <5cm	1	5	1		7
5cm≦, <6cm			3	2	5
6cm≦	1			1	2
total	3	14*	6	3	26

*includes a tumor which was not distinguished from gray matter on long SE image

Table 3 Relation of the intensity and histology

a) IR image

	slight hypointensity	isointensity	total
meningotheliomatous	5	3	8
transitional	2	4	6
fibroblastic	1	3	4
psammomatous		1	1
total	8	11	19

b) long SE image

	slight hypointensity	isointensity	slight hyperintensity	hyperintensity	total
meningotheliomatous		3	3	2	8
transitional	2	3		1	6
fibroblastic		1*	3		4*
psammomatous	1				1
total	3	7*	6	3	19

* : includes a tumor which was not distinguished from gray matter on long SE image

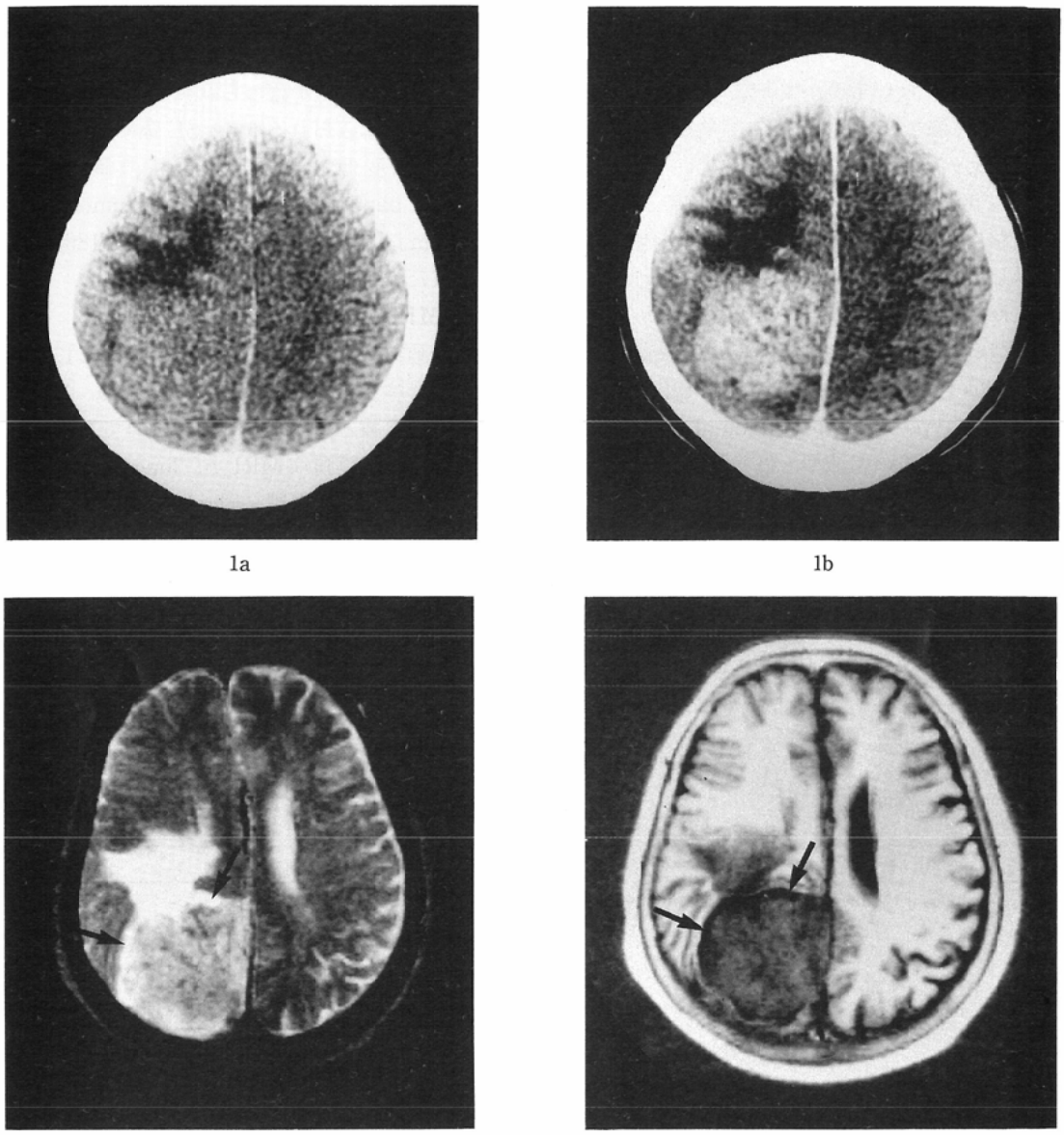

Fig. 1 Falx meningioma in a 67-year-old woman

a) non-contrast CT
b) contrast CT
c) SE 2500/120 axial image
d) IR 2500/600 axial image

Non-contrast CT shows an isodensity tumor in right parietal region (a). The tumor is moderately enhanced in contrast CT (b). The diagnosis of meningioma is not easy by CT scans alone because of moderate enhancement and poorly defined margin of the mass. The tumor is demonstrated slightly hyperintense and slightly heterogenous on a long SE image (c), and slightly hypointense on an IR image (d). Around the tumor, there is a peritumoral band (→) which is markedly hyperintense on a long SE image (c) and markedly hypointence on an IR image (d). The tumor can be diagnosed as an extraaxial mass because of presence of peritumoral band.

Table 4 Peritumoral band and tumor size

size	band	total
< 2 cm	1	4
2 cm≦, < 3 cm	2	3
3 cm≦, < 4 cm	4	5
4 cm≦, < 5 cm	6	7
5 cm≦, < 6 cm	4	5
6 cm≦	2	2
Total	19	26

とんど差のない信号強度を示し，腫瘍が脳実質外に存在し，かつ一部が硬膜と接することから，MRIで髄膜腫と診断することができ，MRIは髄膜腫の確定診断を得る上で有用であった（Fig. 1, 2).

IR法は正常大脳白質と灰白質との間の濃度差が大きく，正常脳構造を最も明瞭に描出しえた．特に視覚路や脳梁は高信号強度として白く明瞭に

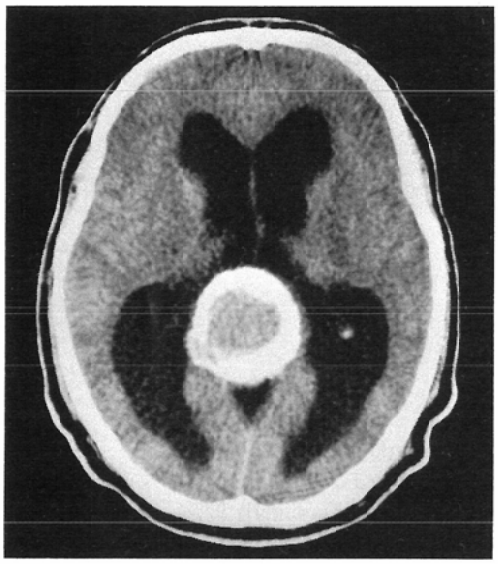

2a

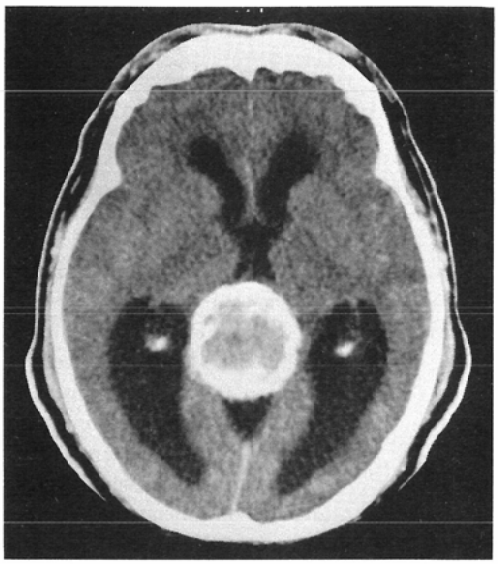

2b

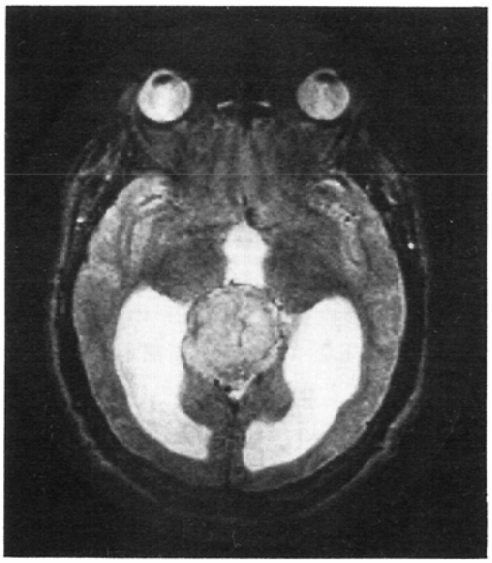

2c

2d

2e

Fig. 2 Falcotentorial meningioma in a 52-year-old man
a) non-contrast CT
b) contrast CT
c) SE 2500/120 axial image
d) IR 2100/600 axial image
e) IR 2100/600 sagittal image
Non-contrast CT demonstrates a calcified tumor in the dorsal aspect of the 3rd ventricle (a). The tumor is little enhanced on the enhanced CT and can not be diagnosed as meningioma by CT scans alone (b). The tumor is slightly hyperintense on a long SE image and slightly hypointense on IR images (c, d, e). IR sagittal image clearly demonstrates compressed and displaced corpus callosum (→) by the tumor which attaches itself to the falcotentorium (e).

示された．一方，髄膜腫はIR法では正常大脳灰白質と同等かあまり差のない信号強度として灰白色に描出されるので，髄膜腫と視覚路や脳梁との濃度差は大きく，両者の関係は明瞭であった．このIR法での矢状断，冠状断像は腫瘍と周囲の既存脳構造との関係を把握する上で有用であった（Fig. 2, 3）．

MRI上血管構造はその血流のために無信号領域として黒く描出される．特にSE法で血管は明瞭に描出された．SE法は腫瘍による血管の巻きこみや圧排・偏位を明瞭に描出しえた（Fig. 4）．

4. 考　察

頭蓋内髄膜腫の診断においてはX線CTは非常に優れた検査法で，その特徴的なCT像すなわち辺縁明瞭で平滑な等吸収～淡い高吸収値陰影で，著明で均等な増強効果を示すことからCT像のみで髄膜腫の診断も可能で，その正診率は90％を越えると報告されている[8]．一方髄膜腫の診断に関して，MRIでは腫瘍と脳実質の信号強度にあまり差がなく，従って両者間のコントラストが悪いので，MRIはCTに比較して明らかに劣っていると報告されている[5)6)]．Zimmermanら[6]は0.5T超電導型MR装置を使用し，32例の髄膜腫について造影X線CTとMRIとの描出能を比較検討し，CTがMRIより優れていたのは32例中17例，同等であったのが15例で，CTがMRIより劣っていたのは1例もなかったと報告している．

われわれはMRIでの髄膜腫26例の描出能について検討したが，long SE法では26例中25例が，IR法では26例全例の描出が可能であった．long

3a

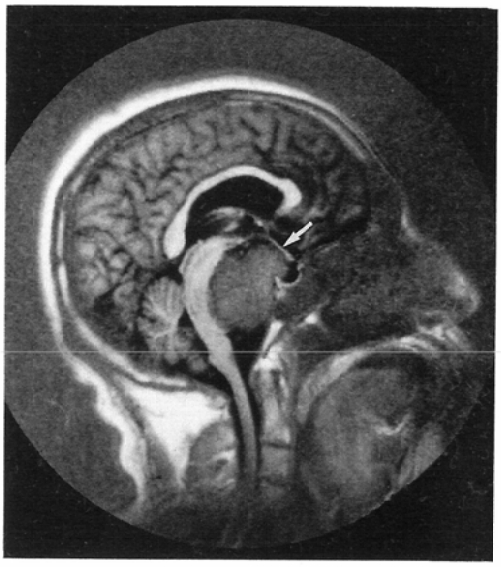

3b

Fig. 3 Clival meningioma in a 50-year-old man
a) IR 2100/600 coronal image
b) IR 2100/600 sagittal image
There is an isointense mass in the medial aspect of the right middle fossa. Brain stem is compressed and displaced backward by the tumor (b). Optic tract (⇨) is displaced upward by the tumor (a, b).

SE法にて描出されなかった1例は傍トルコ鞍の1.5cmの腫瘍であるが，IR法はかろうじて描出可能であった．この例は，造影X線CTにおいても症状より病変部位を推定し，window level とwidthを調節することによってはじめて描出された例である．非常に小さい髄膜腫についての経験はなく，造影CTがMRIよりもすぐれている可能性もあるが，われわれはMRIはX線CTと比べて髄膜腫の描出能において大きな差はないと考えている．

髄膜腫26例中23例は，long SE法でもIR法でも大脳灰白質と同等もしくはごくわずかの信号強度の差しか認めず，しかも信号強度が均一なものが多い．これは髄膜腫の診断に関してMRIがCTに劣るといわれる[5)6)]所以であるが，逆にこの，正常大脳灰白質と同等もしくはあまり差のない信号強度を示すということが，髄膜腫の大きな特徴であると思われた．

髄膜腫の信号強度についてZimmermanら[6)]は，T1強調像（SE 150～500/30）においては低信号強度が37.5%，等信号強度が62.5%であり，T2強調像（SE 1500～2500/90～120）においては等信号強度が51%，高信号強度が40%であったと報告している．また10%の腫瘍はT1強調像で著明な低信号強度もしくはT2強調像で著明な高信号強度を示すが，それらは典型的な髄膜腫よりも水分含有量が多いのであろうと推測している．Bydderら[7)]も同様に，髄膜腫はT1，T2値の延長を示すグループと，大脳白質より長いT1値と同等ないし軽度延長したT2値を示すグループに分けられると述べている．

われわれの症例では，T1強調像であるIR 2100～2500/600にて低信号強度を示す例は1例もなかったが，T2強調像であるSE 1800～2500/120にて

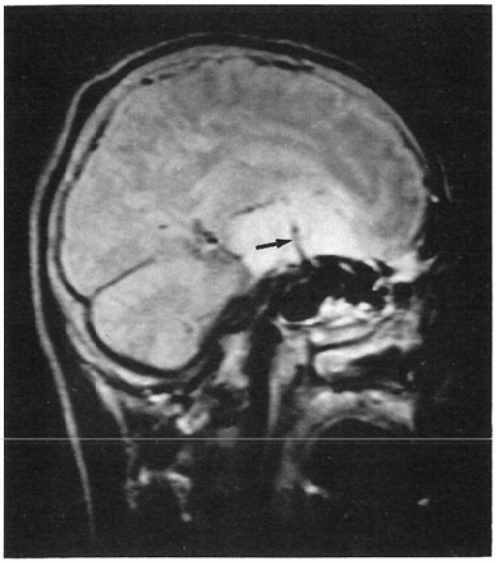

4a

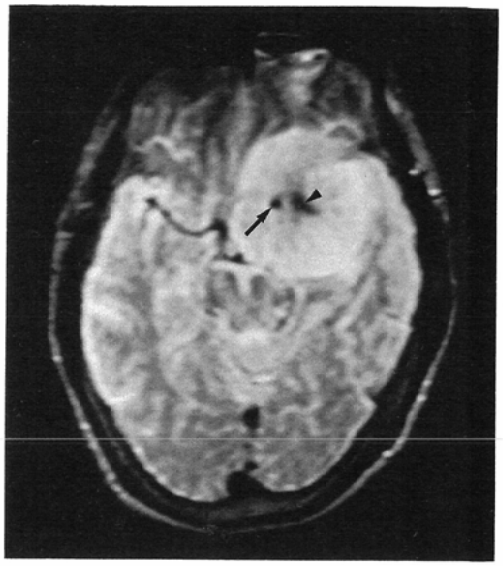

4b

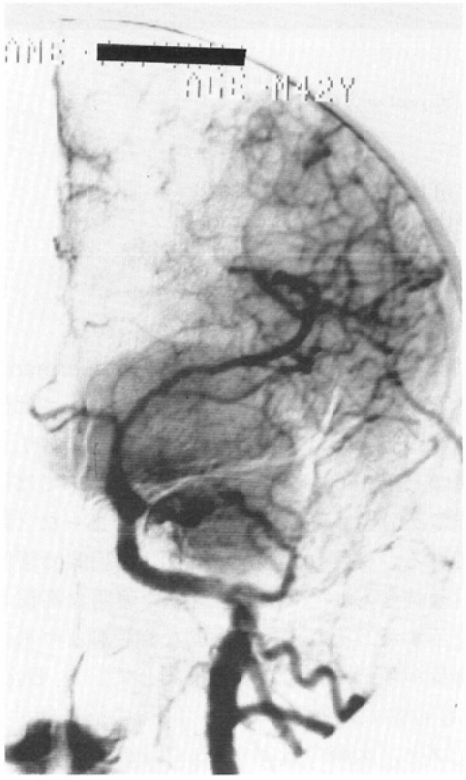

4c

Fig. 4 Sphenoid ridge meningioma in a 42-year-old man
a) SE 1500/60 sagittal image
b) SE 2500/120 axial image
c) left internal carotid angiogram frontal projection arterial phase
SE 1500/60 sagittal image shows hyperintense tumor attached to sphenoid ridge (a). Internal cerebral artery (→) which is shown as no signal area is encased by the tumor (a, b). A small low intensity dot (▶) lateral of the internal cerebral artery represents calcification in the tumor. Angiogram shows a tumor stain at the left skull base (c). There ia an encasement of the intermal carotid and middle cerebral arteries.

は大脳灰白質より明らかな高信号強度を示す例は3例(11.6%)と，Zimmermanらとほぼ同様の頻度であった．この3例は彼らのいう水分の多い腫瘍に相当するのかもしれない．

腫瘍径が大きいとlong SE像の信号強度が高い傾向にあったが，この理由については不明であ

る．

信号強度と腫瘍の組織型に何らかの関係が存在すれば興味ある事実であるが，われわれの検討によれば，MRI における髄膜腫の信号強度と腫瘍の組織型との関係は認められなかった．

MRI 上，髄膜腫周囲には peritumoral band，すなわち long SE 法で高度高信号強度，IR 法で高度低信号強度を示す帯状の領域が高頻度（73.1％）に認められるのも髄膜腫の特徴的所見であった．この peritumoral band は long SE 法で脳脊髄液と同程度の高信号強度，IR 法でも脳脊髄液と同程度の低信号強度を示し，周囲脳浮腫とは明らかに差が認められ，しかも境界明瞭で辺縁整な線状の領域として認められることから，われわれはこの peritumoral band を腫瘍周囲の脳脊髄液腔と考えている．Zimmerman ら[6]は髄膜腫周囲に認められる black rim について，腫瘍の venous capsule や接している血管の血流の影響によるものと考えているが，われわれのいう peritumoral band は，long SE 法で高信号強度に描出されていることから血流によるものとは異なると考えられる．この peritumoral band が腫瘍周囲に認められれば，腫瘍は extraaxial にあると診断できる．

気脳撮影が腫瘍の診断に大きな位置を占めていた時代には，髄膜腫周囲の脳脊髄液腔の拡大が認められることは珍しくなかったといわれている[9]．また Siegel ら[10]は，X 線 CT にて認められた腫瘍周囲の低吸収域が手術にて拡張したくも膜下腔であったことを証明しえた例を報告している．X 線 CT においては腫瘍周囲に低吸収域を認めても，浮腫との鑑別は難しく，extraaxial tumor の確診は困難である．一方 MRI における peritumoral band は，IR 像において浮腫よりも低い信号強度を示すため鑑別可能である．MRI は濃度分解能に優れているため，腫瘍周囲の拡張したくも膜下腔が，CT よりはるかに高頻度に描出されたものと思われる．

New ら[8]は，髄膜腫の90％は造影 X 線 CT にて診断可能であったが，6％の症例は神経膠腫と診断されたと報告している．事実，われわれの26例中3例も CT で非典型的な像を示したために髄膜腫との確診が困難であったが，MRI を施行し，その特徴的所見から髄膜腫と診断しえた．この経験からも，われわれは，髄膜腫の診断における MRI の有用性を確信している．

X 線 CT は X 線吸収度，すなわち水素原子密度を画像化したものであるが，MRI は水素原子密度のみならず緩和時間をも加えて画像化したもので，その画像は組織化学的性質を反映しており，X 線 CT と比較して優れた濃度分解能を有している．特に IR 法は正常大脳白質と灰白質との間のコントラストが最もよく，正常脳構造を明瞭に描出しうる[11]．しかも MRI は，患者の体位を変換することなく，横断・矢状断・冠状断像が容易に得られる．この IR 法による矢状断・冠状断像は腫瘍と正常脳構造の関係を把握する点で非常に優れており，X 線 CT では得ることのできない多くの有用な情報を提供する．特に視覚路・脳梁は，IR 像上では白く高信号領域として明瞭に認められるので，灰白質に似た信号強度で示される髄膜腫との間のコントラストは良好で，髄膜腫による視覚路や脳梁の圧排・偏位は明瞭に示された（Fig. 2, 3）．既存脳構造と腫瘍との関係は，X 線 CT や血管造影からもかなりのことが推測可能であるが，MRI はこれを画像として直接描出することが可能であり，放射線科医にとっても術者にとっても CT よりはるかに有用である．従って，髄膜腫の MRI 施行時には IR 法による冠状断・矢状断像も追加し，撮像することが望ましいとわれわれは考えている．Bydder ら[7]も，CT は石灰化・hyperostosis・骨変化の描出に優れているが，MRI は後頭蓋窩・後頭蓋底・頭頂の病変に関して（artifact や partial volume effect がないため）優れており，その上 MRI は矢状断・冠状断像を用いることにより天幕と腫瘍の関係を明らかにしうることから，髄膜腫の診断に関しては，全体として MRI は造影 X 線 CT と同様の有用性があると報告している．

X 線 CT においては，造影 CT を施行しても髄膜腫・血管ともに強く増強されるため，この両者を濃度差から区別することはできず，腫瘍と血管の関係を X 線 CT から判定することは困難であ

る．一方MRIにおいては，血流速度が速い血管は，無信号領域として黒く明瞭に認められる．エコー時間の短いSE法では髄膜腫は大脳灰白質に近い信号強度で示されるので，黒く無信号領域として描出される血管と髄膜腫との間のコントラストは良好である．このエコー時間の短いSE法を行えば，髄膜腫と内頚動脈・中大脳動脈等の主要動静脈との関係，すなわち腫瘍による血管の圧排やencasementが容易に判定可能である．Zimmermanら[6]も腫瘍と血管との関係を把握するという点においてはMRIはCTよりも有用で，MRIのみで腫瘍による血管のencasementや偏位の判定が可能であり，MRIは選択的動脈造影には劣るものの，経静脈性digital subtraction angiographyと等しいかあるいはそれよりも優れた情報を提供すると述べている．

以上のように，髄膜腫は大脳皮質の信号強度に近い信号強度を示し，周囲にperitumoral bandを有することが多い．この特徴から，X線CTにおいて鑑別困難な症例においてMRIが有用であるのみならず，X線CTにおいて診断可能な症例においても腫瘍と正常脳構造との関係を明瞭に描出しうるMRIは有用と考えられる．

5. まとめ

髄膜腫26例のMRIを検討した．髄膜腫はlong SE像でもIR像でも大脳灰白質の信号強度と同等もしくはそれに近い信号強度を示し，腫瘍内部は均一な信号を示す傾向にあった．髄膜腫26例中19例で腫瘍周囲に脳脊髄液腔と考えられる帯状の領域，すなわちperitumoral bandを認めた．IR像は腫瘍と既存脳組織との関係を，SE像は腫瘍と血管との関係を明らかに示した．MRIは，CTのみで診断可能な症例においても有用と考えられる．

文献

1) Holland, G.N., Hawkes, R.C. and Moore, W.S.: Nuclear magnetic resonance (NMR) tomography of the brain: coronal and sagittal sections. J Comput Assist Tomogr, 4: 429—433, 1980
2) Young, I.R., Burl, M., Clarke, G.J., Hall, A.S., Pasmore, T., Collins, A.G., Smith, D.T., Orr, J. S., Bydder, G.M., Doyle, F.H., Greenspan, R.H. and Steiner, R.E.: Magnetic resonance properties of hydrogen: Imaging the posterior fossa. AJR, 137: 895—905, 1981
3) Bydder, G.M., Steiner, R.E., Young, I.R., Hall, A.S., Thomas, D.J., Marshall, J., Pallis, C.A. and Legg, N.J.; Clinical NMR imaging of the brain: 140 cases. AJR, 139: 215—236, 1982
4) Brant-Zawadzki, M., Davis, P.L., Crooks, L.E., Mills, C.M., Norman, D., Newton, T.H., Sheldon, P. and Kaufman, L.: NMR demonstration of cerebral abnormalities: Comparison with CT. AJR, 140: 847—854, 1983
5) Bradley, W.G. Jr., Waluch, V., Yadley, R.A. and Wycoff R.R.: Comparison of CT and MR in 400 patients with suspected disease of the brain and cervical spinal cord. Radiology, 152: 695—702, 1984
6) Zimmerman, R.D., Fleming, C.A., Saint-Louis, L.A., Lee, B.C.P., Manning, J.J. and Deck, M.D. F.: Magnetic resonance imaging of meningiomas. AJNR, 6: 147—157, 1985
7) Bydder, G.M., Kingsley, O.P.E., Brown, J., Niendorf, H.P. and Vaung, I.R.: MR imaging of meningiomas including studies with and without gadolinium-DTPA. J Comput Assist Tomogr, 9: 690—697, 1985
8) New, P.F.J., Aronow, S. and Hesselink, J.R.: National cancer institute study: Evaluation of computed tomography in the diagnosis of intracranial neoplasms. IV. meningiomas. Radiology, 136: 665—675, 1980
9) DiChiro, G.: An atlas of pathologic pheumoencephalographic anatomy. Springfield, Thomas, 1967
10) Sigel, R.M. and Messina, A.V.: Computed tomography: The anatomic basis of the zone of diminished density surrounding meningiomas. Am. J. Roentgenol., 127: 139—141, 1976
11) Simmonds, D., Banks, L.M., Steiner, R.E. and Young, I.R.: NMR anatomy of the brain using inversion-recovery sequences. Neuroadiology, 25: 113—118, 1983